

Digitized by Google
Original from UNIVERSITY OF MICHIGAN
Generated on 2019-10-18 19:52 GMT / http://hdl.handle.net/2027/mdp.39015060277277
Public Domain in the United States, Google-digitized / http://www.hathitrust.org/access_use#pd-us-google

Digitized by Google
Original from
UNIVERSITY OF MICHIGAN
Generated on 2019-10-18 19:52 GMT / http://hdl.handle.net/2027/mdp.39015060277277
Public Domain in the United States, Google-digitized / http://www.hathitrust.org/access_use#pd-us-google

Generated on 2019-10-18 19:52 GMT / http://hdl.handle.net/2027/mdp.39015060277277
Public Domain in the United States, Google-digitized / http://www.hathitrust.org/access_use#pd-us-google

Digitized by Google

Original from
UNIVERSITY OF MICHIGAN

Generated on 2019-10-18 19:52 GMT / http://hdl.handle.net/2027/mdp.39015060277277
Public Domain in the United States, Google-digitized / http://www.hathitrust.org/access_use#pd-us-google

Digitized by Google

Original from
UNIVERSITY OF MICHIGAN

XXVI. Jahrg. 1910. Heft I bis IV.

Oesterreichisch-ungarische

Vierteljahrsschrift

für

Zahnheilkunde.

Herausgegeben unter ständiger Mitwirkung der Herren:

Prof. Dr. J. v. Arkövy, Budapest — Prof. Dr. H. Bönnecken, Prag — Prof. Dr. W. Bruck, Breslau — Doz. Dr. G. Fischer, Greifswald — Doz. Dr. L. Fleischmann, Wien — J. Grünberg, Berlin — Doz. Dr. L. Hattyasy, Budapest — Dr. H. Höck, Wien — Prof. Dr. C. Jung, Berlin — Dr. T. Kaas, Krems — Dr. M. Karolyi, Wien — Dr. R. Kronfeld Wien — Dr. M. Kulka, Wien — Dr. J. Lartschneider, Linz — Doz. Dr. R. Loos, Wien — Prof. Dr. B. Mayrhofer, Innsbruck — Dr. A. Oppenheim, Wien — Prof. Dr. G. Port, Heidelberg — Dr. G. Preiswerk, Basel — Doz. Dr. C. Röse, Dresden — Doz. Dr. A. Rothmann, Budapest — Prof. Dr. W. Sachs, Berlin — Prof. Dr. J. Scheff, Wien — Prof. Dr. H. Schröder, Berlin — Dr. E. Smreker, Wien — Dr. B. Spitzer, Wien — Doz. Dr. J. Szabó, Budapest — Prof. Dr. F. Trauner, Graz — Doz. Dr. W. Vajna, Budapest — Prof. Dr. O. Walkhoff, München — Doz. Dr. W. Wallisch, Wien — Doz. Dr. R. Weiser, Wien — Doz. Dr. G. v. Wunschheim, Wien

von

JULIUS WEISS

Wien, I. Bezirk, Petersplatz Nr. 7.

Abonnement per Jahr:

Für Oesterreich-Ungarn *K* 9.—, für Deutschland Mk. 9.— inklusive portofreier Zusendung.

Im Buchhandel zu beziehen durch die

Wallishaussersche k. u. k. Hof-Buchhandlung Adolph W. Künast

Wien, I. Hoher Markt Nr. 1.

Digitized by Google

Original from UNIVERSITY OF MICHIGAN

Generated on 2019-10-18 19:52 GMT / http://hdl.handle.net/2027/mdp.39015060277277
Public Domain in the United States, Google-digitized / http://www.hathitrust.org/access_use#pd-us-google

RK
1
.V66
v.26

Generated on 2019-10-18 19:52 GMT / http://hdl.handle.net/2027/mdp.39015060277277
Public Domain in the United States, Google-digitized / http://www.hathitrust.org/access_use#pd-us-google

Digitized by Google

Original from
UNIVERSITY OF MICHIGAN

783065-478

INHALTSVERZEICHNIS.

A. Originalarbeiten.

Seite

Adloff P., Dr., Zahnarzt in Königsberg i. Pr. Beitrag zur Therapie der erkrankten Zahnpulpa 473

Äyräpää Matti, Professor in Helsingfors. Ueber die Prophylaxe im Gebiete der Odontologie 364

Apffelstaedt Max, Dozent in Münster i. W. Grosser Defekt am Unter- und Oberkiefer infolge Schrotschuss-Verletzung . . 49

Arkövy Josef v., Dr., Professor in Budapest. Die Unterrichtsfrage der Stomatologie 345

Bertel Otto, Dr., Zahnarzt in Wien. Neuerungen in der Gusstechnik 503

Breuer Richard, Dr., Zahnarzt in Wien. I. Was lehrt uns das Röntgenbild des Kiefergelenkes? II. Das rechte Kiefergelenk im Röntgenbilde 24

Dependorf Th, Dr., Professor in Leipzig. I. Infektiöse Osteomyelitis des Oberkiefers (Necr. max. super.). II. Akute Periostitis des Unterkiefers 195

Faisztl Franz, Dr., Demonstrator an der Stomatologischen Universitäts-Klinik in Budapest. Studium der experimentalen Gangrän der Zahnpulpa 253

Feiler Erich, Dr., Arzt und Zahnarzt in Breslau. Die Therapie der Alveolarpyorrhoe 235

Fenchel Adolf, Dr., Zahnarzt in Hamburg. Neue Amalgam-Untersuchungen und ihre Bedeutung für die zahnärztliche Praxis 394

Fleischmann Leo, Dr., Dozent in Wien. Rhachitische Veränderungen des Dentins 11

Goadby Kennet W., Zahnarzt in London. Die Behandlung gewisser, durch Infektion im Munde entstehender Krankheiten, mit spezifischer Vakzine 257

Heller Arnold, Dr., Zahnarzt in Wien. Zur Physiologie der Zahnpulpa 21

Henning Karl, Dr. in Wien. Eine neue Abdruckmasse — „Elastine“ 560

Digitized by Google

Original from UNIVERSITY OF MICHIGAN

Generated on 2019-10-18 19:52 GMT / http://hdl.handle.net/2027/mdp.39015060277277
Public Domain in the United States, Google-digitized / http://www.hathitrust.org/access_use#pd-us-google

Seite

Höncz K., Dr., Dozent in Klausenburg. Die Xerostomie . . . 209

Kerber Albert, Dr., I. Assistent in Prag. Osteomyelitis maxillaris 495

Kieffer Jos., Dr., Dozent in Strassburg. Zur Frage der Bissverschiebung 357

Kulka Max, Dr., Zahnarzt in Wien. Ein Nachtrag zur Prüfung der Silikatzemente 104

Lartschneider Josef, Dr., Zahnarzt in Linz a. D. Die Theorie vom gesteigerten intradentären Blutdruck und ihre praktische Bedeutung 74

Neumann-Kneucker Alfred, Dr., Zahnarzt in Wien. Der Musculus temporalis und seine Beziehungen zur inneren Alveolarwand des unteren Weisheitszahnes 391

Riha F. G., Dr., Zahnarzt in Innsbruck. Ein konservativ und orthodontisch behandelter Fall einer inäqualen Zwillingsbildung des rechten oberen seitlichen Schneidezahnes . . 489

Rothmann Armin, Dr., Dozent in Budapest, und *Bilasko Georg,* Dr., Zahnarzt in Budapest. Ueber Plantationsversuche . . . 57

Sachs Hans, Dr., Zahnarzt in Charlottenburg-Berlin. Unsere Kenntnisse vom Wesen der Pyorrhoea alveolaris und ihre erfolgreiche Behandlung 520

Turner J. G., Zahnarzt in London. Die normale Bewegung der nach Extraktionen verbleibenden Zähne 98

Urbantschitsch Eduard, Dr., Zahnarzt in Graz. Pulpitis chron. (sogenannte Polypen) der Frontzähne des Milchgebisses mit seltenem Nebenbefund 114

Wallisch Wilhelm, Dr., Dozent in Wien. Beiträge zur Orthodontie 228

— Beiträge zur Orthodontie 485

Weiser Rudolf, Dr., Dozent in Wien. Goldfüllung und Gold-Inlay 1

Wünsche Eugen, Dr., Hofzahnarzt in Berlin. Ueber Benützung schwerfliessender Porzellanmassen für zahnärztliche Prothesen, speziell für Jackett-Kronen, Wünsches bandlose Porzellankronen, Brückenarbeit und für Continuous-gum-work 125

Zilz Juljan, Dr., Regimentsarzt in Gyulafehérvár. Die Unterkieferbrüche und deren Behandlung; stomatologisch beleuchtet an der Hand eines kasuistischen Beitrages 376

— Kariöse Zahnhöhlen als Eingangspforten für den Erreger der Aktinomykose, veranschaulicht an einer Serie kasuistischer Beiträge 538

Zsigmondy Otto, Dr., Zahnarzt in Wien. Die Kieferbau-Grundlagen des anomalen Arcus dentium mit Rücksicht auf die Odontorthopädie 81

Digitized by Google

Original from UNIVERSITY OF MICHIGAN

Generated on 2019-10-18 19:52 GMT / http://hdl.handle.net/2027/mdp.39015060277277
Public Domain in the United States, Google-digitized / http://www.hathitrust.org/access_use#pd-us-google

B. Berichte aus Instituten und Vereinen.

Seite

Zur Ausgestaltung der zahnärztlichen Universitäts-Institute Oesterreichs. Von Professor Dr. Julius Scheff in Wien . . . 415

Zahnärztliches Ambulatorium des k. u. k. Marinespitals in Pola. Tätigkeitsbericht 565

Die Schulzahnklinik in Berndorf in Niederösterreich. Von Dr. Anton Lantschner 567

Zentralverband der österreichischen Stomatologen. VIII. ordentliche Verbandsversammlung 566

Orthodontische Gesellschaft in Wien. I. Generalversammlung . 310

XVI. Internationaler medizinischer Kongress in Budapest. 29. August bis 4. September 1909. Bericht über die Sektion XVII (Stomatologie), erstattet von Dr. Josef Sturm in Budapest 137, 265

Jahresbericht 1908/09 der stomatologischen Klinik (Professor Dr. v. Arkövy) der königl. Universität in Budapest. Von Dr. Emil Major, II. Assistent daselbst 149

V. Internationaler zahnärztlicher Kongress zu Berlin 1909. Bericht über die Sektion VI (allgemeine und Lokalanästhesie), erstattet von Zahnarzt F. Luniatschek in Breslau . 153, 289

— Nachtrag 184

81. Versammlung Deutscher Naturforscher und Aerzte in Salzburg. 19. bis 25. September 1909 136

82. Versammlung Deutscher Naturforscher und Aerzte in Königsberg i. Pr. 1910. Einladung 308

— Programm 423

Errichtung eines Fortbildungsinstitutes in Berlin 313

IV. Jahresversammlung der Europäischen Gesellschaft für Orthodontie (European Orthodontia Society) 310

Internationale Hygiene-Ausstellung, Dresden 1911 (Aufruf) . . 424

III. Internationaler Kongress für Schulhygiene in Paris 1910. Resumé von Dr. Gabriel Wolf 575

Fédération Dentaire Nationale Belge, Weltausstellung Brüssel . 426

Fédération Dentaire Internationale 310

C. Referate und Journalschau.

Alveolarpyorrhoe 330

Anatomie de la bouche et des dents 178

Arsenige Säure zum schmerzlosen Abtöten der Pulpa, eine methodische Anwendung derselben 455

Generated on 2019-10-18 19:52 GMT / http://hdl.handle.net/2027/mdp.39015060277277
Public Domain in the United States, Google-digitized / http://www.hathitrust.org/access_use#pd-us-google

Digitized by Google

Original from UNIVERSITY OF MICHIGAN

Seite

Arzneimittel für die zahnärztliche Praxis 588
Atlas der Zahnheilkunde in stereoskopischen Bildern (Karl Witzel) 579
Bleichung verfärbter Zähne mit $H_2 O_2$ 590
Bromural und seine Anwendung in der Zahnheilkunde 332
Brückenarbeiten 454
Bryans Ueberkieferbogen, eine Verbesserung an demselben . . . 453
Chemie und Physik als Hilfswissenschaften in der zahnärztlichen Technik (Schönbeck) 582
Dental Materia Medica and Therapeutics (Prinz) 315
Durchbruch der bleibenden Zähne und zur Resorption des Milchgebisses nebst Untersuchungen über die Genese der Osteoklasten und Riesenzellen 177
Ergebnisse der gesamten Zahnheilkunde (Fischer und Mayrhofer) 580
Fazialislähmung nach Zahnextraktion 450
Foramen mandibulare und seine Bedeutung für die Leitungsanästhesie des Unterkiefernerven 318
Gebisse, künstliche, und ihre Gefahren 437
Goldeinlage auf dem Gebiete der zahnärztlichen Prothese . . . 589
Goldgussarbeit in der zahnärztlichen Metalltechnik 588
Gold- und Porzellan-Inlays, Bericht des Komitees 440
Gussarbeiten, Erfahrungen und Winke 442
Handbuch der Zahnheilkunde (Scheff) 174, 578
Immobilisation bei Fällen weitvorgeschrittener Alveolar-Pyorrhoe 438
Index der deutschen zahnärztlichen Literatur und zahnärztliche Bibliographie (Port) 317, 584
Infektionskrankheiten, klinische Erscheinungen im Munde . . . 435
Injektionsanästhesie bei konservativer Behandlung 456
Klammern-Ersatz an Zahnersatzstücken durch Platinbalken an der Basis derselben 457
Kontaktpunkt in Beziehung zu den Erkrankungen des Zahnfleisches 439
Kontaktpunkt und seine Funktion in Beziehung zur Zahnkaries und deren Behandlung 438
Kronen-Brücken- und Porzellanarbeiten (Evans) 426
Kronen-Brücken- u. Porzellantechnik, prakt. Methoden (Krummow) 434
Kupferamalgam 179
Lexikon, zahnärztliches (Müller-Stade) 433
Mahlzahn, erster bleibender. Die Behandlung desselben 447
Mundhöhle des Menschen, Bau und Entwicklung derselben. (Guido Fischer) 314
Mundflüssigkeit und ihr Einfluss auf die in der Mundhöhle ablaufenden pathologischen Vorgänge (Michel) 427
Malokklusion, Prophylaxe 453

Digitized by Google
Original from UNIVERSITY OF MICHIGAN
Generated on 2019-10-18 19:52 GMT / http://hdl.handle.net/2027/mdp.39015060277277
Public Domain in the United States, Google-digitized / http://www.hathitrust.org/access_use#pd-us-google

Seite

Orthodontie, über die Entwicklung derselben, besonders in neuester Zeit und die Hauptaufgaben der Zukunft (Pfaff) 320
Pessaren-Bildung in der Scheide, eine neue Methode 450
Phlegmonöse Prozesse, ausgehend vom intakten unteren Weisheitszahn 458
Prophylaxis, präventive zahnärztliche 444
Province Dentaire (Neue Zeitschrift) 331
Pulpa-Amputation und ihre Resultate 329
Pulpa-Amputation (Boennecken) 430
Pulpenreste bei der konservativen Behandlung der Zähne . . . 587
Rhachitis des Unterkiefers 586
Reimplantation von vier Schneidezähnen 448
Röntgenphotographie in der Zahnheilkunde (Peckert) 429
Schneidezahn, oberer seitlicher. Wie ersetzt man denselben am besten? 326
Silikatzemente 331
Strips, elastische 180
Technische Zahnheilkunde. Einige Fälle aus derselben 324
Ueberzählige Zähne 320
Vererbung in ihrer letzten Konsequenz auf Kiefer und Zähne des Menschen (Karl Herber) 583
Vergoldung 590
Vorbereitung des Mundes, Abdruck und Modell für obere Gebisse 451
Vorbereitung des Mundes für künstlichen Zahnersatz 586
Vorsicht bei Anwendung neuer Methoden 327
Wurzelbehandlung, chirurgische, Misserfolge 584
Wurzelkanal 446
Zähne, künstliche, einiges über das Aussehen derselben 452
Zahnarzt. Wie erhält er seine Gesundheit? 447
Zahnärztliche Chirurgie (Williger) 582
Zahnärztlicher Kalender für das Deutsche Reich 1910 181
Zahnärztlich-zahntechnisches Jahrbuch 1910 181
Zahnersatzstück, unteres, mit im Vestibulum oris verlaufendem Verbindungsbügel 441
Zahnheilkunde in ihren Beziehungen zu den Naturwissenschaften und der Medizin, insbesondere der pathologischen Anatomie und ihre Aufgaben für die Zukunft (Pfaff) 319
Zahnkaries, verursacht durch Artikulationsstörungen 434
Zahnpulpen, septisch gangränös zerfallene, die Behandlung derselben 449
Zahnwurzelzysten, Pathogenese derselben 455
Zahn- und Kiefererkrankungen; erste Hilfe bei denselben durch den praktischen Arzt 327
Zunge und Gebiss 328

Generated on 2019-10-18 19:52 GMT / http://hdl.handle.net/2027/mdp.39015060277277
Public Domain in the United States, Google-digitized / http://www.hathitrust.org/access_use#pd-us-google
Digitized by Google
Original from UNIVERSITY OF MICHIGAN

D. Varia.

Seite

Berlin: Auszeichnungen 461
Bremen: Jubiläum 332
Breslau: Auszeichnung 461
Budapest: Ehrung 593
Freiwaldau: Todesfall 333
Heidelberg: Ehrung 461
Leipzig: Auszeichnung 461
Petersburg: Jubiläum 184
Strassburg: Auszeichnung 461
Wien: Praxisübernahme 593
Nekrologe: Hofrat Professor Dr. Emil Zuckerkandl 459
Professor Camille Redard 592
Dr. Egon Günther v. Kronmyrth 591
Preisausschreiben 182

Mechitharisten-Buchdruckerei in Wien, VII.

Digitized by Google
Original from UNIVERSITY OF MICHIGAN
Generated on 2019-10-18 19:52 GMT / http://hdl.handle.net/2027/mdp.39015060277277
Public Domain in the United States, Google-digitized / http://www.hathitrust.org/access_use#pd-us-google

XXVI. Jahrgang. Jänner 1910. Heft I.

Oesterreichisch-ungarische

Vierteljahrsschrift für Zahnheilkunde.

Herausgegeben von

JULIUS WEISS, Wien, I. Petersplatz 7

unter ständiger Mitwirkung der Herren:

Prof. Dr. J. v. Arkövy, Budapest — Prof Dr. H. Bönnecken, Prag — Prof. Dr. W. Bruck, Breslau — Doz. Dr. G. Fischer, Greifswald — Doz. Dr. L. Fleischmann, Wien — J. Grünberg, Berlin — Doz. Dr. L. Hattyasy, Budapest — Dr. H. Höck, Wien — Prof. Dr. C. Jung, Berlin — Dr. T. Kaas, Krems — Dr. M. Karolyi, Wien — Dr. R. Kronfeld, Wien — Dr. M. Kulka, Wien — Dr. J. Lartschneider, Linz — Doz. Dr. R. Loos, Wien — Prof. Dr. B. Mayrhofer, Innsbruck — Dr. A. Oppenheim, Wien — Dr. G. Preiswerk, Basel — Prof. Dr. G Port, Heidelberg — Doz. Dr. C. Röse, Dresden — Doz. Dr. A. Rothman, Budapest — Prof. Dr. W. Sachs, Berlin — Prof. Dr. J. Scheff, Wien — Prof. Dr. H. Schröder, Berlin — Dr. E. Smreker, Wien — Dr. B. Spitzer, Wien — Doz. Dr. J. Szabó, Budapest — Prof. Dr. F. Trauner, Graz — Doz. Dr. W. Vajna, Budapest — Prof. Dr. O. Walkhoff, München — Doz. Dr. W. Wallisch, Wien — Doz. Dr. R. Weiser, Wien — Doz. Dr. G. v. Wunschheim, Wien.

Nachdruck nur mit genauer Quellenangabe gestattet.

Goldfüllung und Gold-Inlay.

Von Privatdozent Dr. *Rudolf Weiser* in Wien.

Vortrag, gehalten auf dem V. Internationalen zahnärztlichen Kongress in Berlin, 23. bis 28. August 1909.

Internationale ärztliche Kongresse werden nicht allein dazu veranstaltet, dass Gelehrte die Ergebnisse ihrer Forschungen bekanntgeben und damit in den Dienst der Allgemeinheit stellen, dass Matadore der Operationskunst ihre neuen oder verbesserten Methoden demonstrieren oder erfahrene Praktiker über ihre Beobachtungen Bericht erstatten. Eine der wichtigsten Aufgaben dieser kulturellen Veranstaltungen grossen Stiles ist auch die, dass die weitesten Kreise bewegende Fragen aufgeworfen und zur Diskussion gestellt werden, dass Gutachten über neue Methoden von autoritativer Seite abgegeben, Resumés verfasst werden. Auf diese Weise kann dann das Gros der Kongressmitglieder, können die praktischen, in unserem Falle Zahnärzte sich klare und verlässliche Direktiven mit nach Hause nehmen und so wird auch das grosse Publikum aus diesen Veranstaltungen unschätzbaren Nutzen empfangen. Es wird einerseits davor bewahrt werden, dass es Verirrungen zum Opfer fällt und anderseits davor beschützt, dass ihm die aus den Fortschritten eines wissenschaftlichen Faches erwachsenden Segnungen ungebührlich lange vorenthalten bleiben.

Wenn nun auch in engeren Fachkreisen heute längst nur mehr darüber debattiert wird, ob direkter oder indirekter

Digitized by Google
Original from UNIVERSITY OF MICHIGAN
Generated on 2019-10-18 19:52 GMT / http://hdl.handle.net/2027/mdp.39015060277277
Public Domain in the United States, Google-digitized / http://www.hathitrust.org/access_use#pd-us-google

Abdruck, Folie oder im Munde zurecht geschnitztes Wachs, ob Taggart oder Sandblom, Jamieson oder Solbrig, Silbermann oder Rotax die besten Erfolge erzielen, so scheint mir gerade hier beim V. Internationalen zahnärztlichen Kongresse die richtige Zeit und der passende Ort gegeben, um erst noch auf die Prinzipienfrage über das Thema „Goldfüllung und Gold-Inlay" ernst- und gewissenhaft einzugehen.

Schon Johnson widmet in seinem „Principles and Practice of Filling Teeth" betitelten Werke dem Gold-Inlay ein eigenes Kapitel und in den darauffolgenden Jahren waren sporadische Notizen und kurze Artikel darüber in den Fachblättern zu finden. Sonderbarerweise trat das Gold-Inlay wenn auch ganz knapp, so doch schon vor dem Auftauchen der Giesstechnik in den Vordergrund des Interesses. Noch beim IV. Internationalen zahnärztlichen Kongresse in St. Louis 1904 war davon kaum die Rede; dagegen feierte dort das Blacksche System, das hinsichtlich der Füllungstechnik in der Konturfüllung gipfelt, seinen entscheidenden Sieg über alle anderen Methoden und begann von da ab seinen Triumphzug durch die ganze zahnärztliche Welt. Interessant für die Beurteilung unseres Gegenstandes, ein Fingerzeig und gewiss nicht ein blinder Zufall ist es doch wohl, dass von da ab auch das Thema Gold-Inlay hoch aktuell wurde. Und nun greift kurz darauf die Aera des Goldgusses reformatorisch in die zahnärztliche Technik ein, wodurch die Frage Goldfüllung oder Gold-Inlay eine geradezu brennende wird. Ja, fast will es den Anschein haben, als ob die altehrwürdige, viel tausendfältig erprobte, den Prüfstein zahnärztlicher Qualitäten darstellende Goldfüllung von einem Wirbelwind erfasst, für immer pietätlos hinweggefegt sei.

Allerdings war sie in ihrer Suprematie in früheren Dezennien schon zweimal etwas ins Wanken geraten. Das erstemal war dies der Fall, als Miller in seiner jedem Chauvinismus fernstehenden Klarheit und Verstandesschärfe, in seiner vor keiner anderen Autorität, als vor der Wahrheit sich beugenden Gelehrsamkeit den lapidaren Satz aufstellte, dass die Goldfüllung nur dort eine gute Füllung sei, wo sie indiziert ist, dagegen die schlechteste, wenn sie angewendet werde, wo sie nicht am Platze ist. Das zweitemal war es, als den künstlerisch veranlagten Fachmann, besonders aber den Laien aus verschiedenen Gründen so sehr bestechende Porzellanfüllung die grösste Errungenschaft auf dem Gebiete der konservierenden Zahnheilkunde zu sein schien. Die Rückverweisung der Goldfüllung auf das ihr logischerweise zukommende Gebiet durch Miller konnte dieser Füllungsmethode im weiteren Verlaufe

Digitized by Google
Original from UNIVERSITY OF MICHIGAN
Generated on 2019-10-18 19:52 GMT / http://hdl.handle.net/2027/mdp.39015060277277
Public Domain in the United States, Google-digitized / http://www.hathitrust.org/access_use#pd-us-google

nur nützen. Auch der durch Jenkins unvergängliche Verdienste entfachte Enthusiasmus für Porzellanfüllungen flaute mit den Jahren etwas ab, sobald sich herausgestellt hatte, dass diese Art Füllungen, wie dies übrigens Jenkins immer hervorhob, auch sehr viel Geschicklichkeit und Akuratesse erfordern, wenn sie mit der Goldfüllung hinsichtlich ihrer Dauererfolge konkurrieren sollen.

Durch schleuderhafte Präparation der Kavitäten, durch unlogisches Generalisieren der Porzellanfüllungs-Indikation von Seite Unberufener war in einigen Jahren schon eine bedeutende Reaktion eingetreten. Wer weiss, ob diese in künstlerischer Hinsicht zweifellos eine glänzende Errungenschaft bedeutende Methode nicht unverdientermassen wieder ganz über Bord geworfen worden wäre, wenn nicht Elander, Bruck, Spaulding, Spring, Grünberg, Körbitz, Mamlok, Mac Bride, Schramm, Silberer, Smreker, Oppenheim, Pichler und viele andere mit ihrem Ernst, ihrer Pedanterie, Geschicklichkeit und Ausdauer, fussend auf Blacks fundamentalen Dogmen den Schwerpunkt bei der Porzellanfüllung auf die Präparation der Kavitätenränder verlegt und bewiesen hätten, dass es beim Kampf gegen die Karies nicht nur darauf ankomme, was man zum Füllen verwende, sondern wie man es verwende. Immerhin, dem Porzellansturm hat die Goldfüllung erfolgreich widerstanden. Ja, sie stieg wieder hoch im Ansehen, als Wedelstädt und seine fanatischen Anhänger in Amerika, Sachs, Bruhn u. a. in Deutschland, Robicsek, Loos, Zeliska, Pichler, Kosel und viele mit ihnen in Oesterreich speziell die Technik der Extension for prevention und des Kontaktpoints immer weiter ausbildeten, zum Teil das Instrumentarium für die Ausführung dieser letzten Verbesserungen bereicherten.

Eine wirklich ernste Gefahr droht aber der Goldfüllung jetzt infolge der nicht nur enorm erleichterten, sondern auch in ihren Erfolgen wesentlich gesicherteren Herstellung der Gold-Inlays durch den Guss.

Hier darf ich mir vielleicht die Einschiebung gestatten, dass ich von jeher eine gewisse Schwärmerei für die Goldkonturfüllung hatte; bei der guten Grundlage, welche ich mir bei meinen ersten Lehrern Klug und Miller erworben hatte, fielen die mächtigen Anregungen, welche mir später Sachs gegeben hat, auf einen guten Boden und so gehörte das Aufbauen grosser Goldkonturfüllungen zu meinen Lieblingsbeschäftigungen. Gegen das Gold-Inlay, das mir anfangs nur aus Demonstrationen bekannt war, bei welchen leichtfertige Ränderpräparation, Ausserachtlassung hinreichender Retentions-

Digitized by Google
Original from UNIVERSITY OF MICHIGAN
Generated on 2019-10-18 19:52 GMT / http://hdl.handle.net/2027/mdp.39015060277277
Public Domain in the United States, Google-digitized / http://www.hathitrust.org/access_use#pd-us-google

bedingungen, mangelhafter Kontaktpoint usw. mein Missfallen erweckten, hegte ich längere Zeit ein gewisses Misstrauen. Erst als ich ernste, strebsame Kollegen wie Oppenheim, Pichler, Loos, v. Wunschheim, Schreier die neue Methode immer häufiger anwenden sah und nicht zuletzt durch Thiersch' glänzenden Demonstrationsvortrag in Genf gewonnen und durch Anregungen von Seite Brucks ermuntert, ging ich der Sache mit sich immer steigerndem Interesse nach und bin heute, bei aller Wertschätzung der richtig ausgeführten und richtig angewendeten Goldkonturfüllung, doch auch zu der Ueberzeugung gekommen, dass das Feld für die erfolgreiche Verwertung des Gold-Inlays ein ganz überraschend ausgebreiteteres ist, als das für die Goldfüllung und dass man mittels der Einlegearbeiten vielfach noch glänzende Resultate erzielen könne, wo die praktische Anwendung einer Goldkonturfüllung aus inneren und äusseren Gründen bereits ein Ding der Unmöglichkeit ist.

Fragen wir uns nach den Gründen, warum jedes Verfahren, welches geeignet wäre, die Goldfüllung zu ersetzen, trotz aller anerkannten und bewährten Eigenschaften der letzteren, immer wieder die Zahnärzteschaft mächtig bewegt! Die Gründe sind teils innere, dem Wesen der Goldfüllung selbst anhaftende, teils äussere.

Von der dem Zahn keineswegs ähnlichen Farbe wollen wir hier ganz absehen, sie ist ein Mangel, welcher dem Gold-Inlay ebenso abträgig ist wie der Goldfüllung.

Der Umstand, dass sich das saftreiche Dentin jugendlicher Individuen unter dem 16. Jahre, desgleichen das kalkarme Dentin chlorotischer, anämischer, gravider, in der Ernährung herabgekommener Patienten usw. für das sich relativ mangelhaft adaptierende Gold der Goldfüllungen sehr schlecht eignet, bringt es mit sich, dass wir in einer ganz erheblichen Anzahl von Fällen, wo wir Gold anwenden möchten und wegen anderer Indikationen sollten, mit gutem Gewissen Goldfüllungen nicht legen können und dürfen. Er bringt es ferner mit sich, dass wir in Fällen, wo sich tadellos ausgeführte Goldfüllungen eine Reihe von Jahren glänzend bewährt haben, in dem Momente, wo im Allgemeinzustande des Individuums eine von den oben erwähnten Veränderungen eintritt, zu unserem und zum Entsetzen des Patienten oft das rapide Auftreten von sogenannter Caries secundaria konstatieren müssen. Wenn wir bedenken, welches Aufgebot von Mühe, Zeit und kostspieligem Material von Seite des Arztes, welches Aufgebot von Widerstandskraft, Zeit und von Kosten von Seite des Patienten dadurch zu schanden gemacht wird, so ist der Wunsch vollkommen be-

Digitized by Google
Original from UNIVERSITY OF MICHIGAN
Generated on 2019-10-18 19:52 GMT / http://hdl.handle.net/2027/mdp.39015060277277
Public Domain in the United States, Google-digitized / http://www.hathitrust.org/access_use#pd-us-google

rechtigt, dass sich dieses Verfahren durch ein beide Teile schonenderes ersetzen liesse. Ein weiterer Grund für das Bestreben, Gold nach einer anderen Methode zur Bekämpfung der Karies anwenden zu können, ist das gute Wärmeleitungsvermögen.

Aeussere Momente sind vor allem die Notwendigkeit, die Manipulation des Einbringens des Goldes, wenn die Arbeit nicht erheblich leiden soll, in einer Sitzung durchführen zu müssen und sollte sie auch stundenlang währen. Ein weiterer Nachteil, der zwar mit dem Wesen unserer Theorie des Goldfüllens nichts zu tun hat, ist der von Thiersch sehr richtig hervorgehobene Umstand, dass jeder Kubikmillimeter geopferter Zahnsubstanz ein erhebliches Plus von Mühe und Arbeitszeit involviert, so dass man sich zu ungunsten des Prinzipes der Extension for prevention leicht zu Zahnmaterialsparung verleiten lassen wird. Ein weiteres schwerwiegendes Moment ist die grosse Schwierigkeit, gar nicht selten Unmöglichkeit, einen nicht sogleich entdeckten Mangel in der Ausführung am Zahnhalse oder an einer schwer zugänglichen Randpartie anders zu korrigieren, als dass man die Füllung teilweise oder ganz wieder neu herstellt. Hieher gehört auch die allerdings nicht so erhebliche Schwierigkeit, den Kontaktpoint zu verbessern, wenn er nicht ganz zur Zufriedenheit ausgefallen sein sollte. Bezüglich des Zeitaufwandes ist zu bemerken, dass sich kleine Goldfüllungen bei richtiger Methode und der nötigen Uebung ja sehr rasch herstellen lassen. Auch mittelgrosse Approximalfüllungen von Backen- und Mahlzähnen lassen sich, wenn nicht schneller, so doch im allgemeinen ebenso rasch herstellen wie sorgfältig und insbesondere nach den indirekten Methoden ausgeführte Inlays. Von da ab wird sich aber der Zeitaufwand rapid zu ungunsten der Goldfüllung stellen. Dasselbe gilt von der relativen Schwierigkeit der Ausführung. Mittelgrosse Approximalfüllungen bieten dem Geübten keine grossen Schwierigkeiten, ja, grosse, einen bedeutenden Teil der Berührungs- und der Kaufläche einnehmende derartige Füllungen sind in der Regel wegen des leichten Ueberblickes und wegen der allseitigen Zugänglichkeit zwar viel zeitraubender, aber oft noch leichter auszuführen, als die eben erwähnten mittelgrossen; selbst das Herstellen des Kontaktpoints, einer schönen Kontur und von richtig angebrachten Höckern, sowie von Gleitfacetten auf der Kaufläche gelingt, wenn man von Anbeginn auf genaue Deckung der Kavitätenränder geachtet hatte, in überraschender Weise so, als ob man mit einem plastischen Material zu arbeiten hätte. Sowie aber ein Viertel, eine Hälfte oder mehr von einer Krone zu ersetzen ist, dann steigen die

Digitized by Google
Original from UNIVERSITY OF MICHIGAN
Generated on 2019-10-18 19:52 GMT / http://hdl.handle.net/2027/mdp.39015060277277
Public Domain in the United States, Google-digitized / http://www.hathitrust.org/access_use#pd-us-google

Schwierigkeiten für den Operateur und die Anforderungen an die Ausdauer und Widerstandskraft des Patienten sozusagen in geometrischer Progression.

Hiemit bin ich nun bei einem Punkte angelangt, den ich schon in der Einleitung gestreift habe. Ich habe dort auf das gewiss nicht zufällige Zusammentreffen des Bedürfnisses nach einer neuen Methode der Anwendung des Goldes in der konservierenden Zahnheilkunde mit der praktischen Nutzanwendung der Blackschen Lehren angespielt. Führt man die Regeln, welche Black meiner Ansicht nach für die überwiegende Mehrzahl der Fälle mit Recht an die Präparation des proximalen Anteiles der proximo-okklusalen Kavitäten stellt, nicht nur für die Amalgam-, sondern auch für die Goldfüllungen strikte durch, dann vermehrt man sich die Schwierigkeiten für Goldfüllungen sehr häufig in erheblichem Masse. Der Beginn mit dem Einbringen des Goldes wird, namentlich wenn noch grosse Pulpen jugendlicher Zähne dem Anbringen von scharfkantigen Winkeln an der zervikalen Wand gefahrvolle Grenzen setzen, dermassen erschwert sein, dass man ohne Zuhilfenahme einer temporären Matrize nicht zurecht kommen wird. Die Anwendung der Matrize hindert aber wieder die scharfe Kontrolle der gerade am zervikalen Rande besonders wichtigen Ränderdeckung. Von gutbeschäftigten, mit durchschnittlicher Geschicklichkeit ausgerüsteten Praktikern wenigstens und von einer Klientel, welche nicht in der Lage und vielleicht auch nur nicht gewillt ist, ein Drittel ihrer Lebenszeit im Operationsstuhle des Zahnarztes zu verbringen, würde bei Befolgung der Blackschen Prinzipien und gleichzeitiger Forderung, nur Goldfüllungen zu legen, mehr gefordert, als tatsächlich auf die Länge der Zeit geleistet werden könnte. Und aus dieser unbewussten oder bewussten Empfindung heraus hat sich das Bedürfnis nach einer allgemein durchführbaren Methode als unabweisbar entwickelt.

Wiewohl ich in meinen obigen Ausführungen hin und wieder durchblicken liess, dass ich ein Faible für Goldkonturfüllungen habe, bin ich bisher nur zur Aufzählung ihrer Nachteile gegenüber Inlays gekommen.

Die Vorteile sind bald aufgezählt; ihre Bedeutung ist aber eine durchaus nicht zu unterschätzende. In meinen Augen die gewichtigsten sind: 1. der ideale Randschluss; so ideal wie sonst nur mit Zement oder Guttapercha erreichbar. Das stets unveränderliche Gold übertrifft hierin selbst das plastische Amalgam, weil letzteres nicht vollkommen formbeständig und an den Rändern spröde ist. 2. Bei richtiger Ausführung die Unmöglichkeit des Herausfallens.

Digitized by Google
Original from UNIVERSITY OF MICHIGAN
Generated on 2019-10-18 19:52 GMT / http://hdl.handle.net/2027/mdp.39015060277277
Public Domain in the United States, Google-digitized / http://www.hathitrust.org/access_use#pd-us-google

Sehr wertvoll ist 3. die Möglichkeit, infolge des stückweisen Einbringens des Füllungsmaterials zur Schonung von gesundem und kräftigem Material und zur Schonung des Patienten manche Unterschneidungen stehen lassen zu können. Dieses letztere Moment setzt uns auch zum Beispiel bei mesio-okklusalen Backenzahnfüllungen in die Lage, den kosmetischen Anforderungen mehr Rechnung zu tragen, als es bei Inlays in der Regel möglich ist. 4. Die jahrzehntelangen, sehr zufriedenstellenden Erfahrungen, die wir, gutes Zahnbein und gute Ausführung vorausgesetzt, mit den Goldfüllungen gemacht haben. Man mag sich noch so sehr für Gold-Inlays erwärmen, die Methode ist doch noch zu jung, als dass man sie ohneweiters und in jeder Hinsicht der Methode des Goldfüllens zur Seite stellen dürfte.

Uebergehend zum Gold-Inlay, will ich auch zunächst alles besprechen, was gegen die Methode anzuführen ist.

Ceteris paribus kommt hiebei zur Extension for access und zur Extension for prevention auch noch das Opfer von gesunder, kräftiger Zahnsubstanz zum Zwecke der Vermeidung von Unterschneidungen hinzu. Ich bin, es mag mir das von der Zeit meiner chirurgischen Ausbildung her noch anhaften, durchaus nicht ängstlich in der Opferung all dessen, was einem sicheren Gelingen einer Arbeit im Wege ist. Nichtsdestoweniger wird mir jeder objektive Beobachter zugeben, dass man bei genauem Zusehen in mindestens 30 bis 40 Prozent der Fälle bei Präparation der Kavitäten für Gold-Inlays in einer Phase der Operation zu einem Punkte kommt, bei dem man sich sagt: Die Kavität ist nun regelrecht für eine Goldfüllung fertig präpariert; was weiter folgt, geschieht nur mehr, um dem Prinzipe, vor dem Inlay-Abdruck jede Unterschneidung fortzuschaffen, den unerlässlichen Tribut zu zahlen. Ja, mehr noch: wenn die Unterschneidungen beseitigt sind, dann verlangt eine ideale, einwandfreie Präparation für Inlays nunmehr, dass das Inlay auch ohne die Zuhilfenahme des Klebemittels Zement in der Kavität so sitze, dass es nur in einer einzigen Richtung, in der Einführungsrichtung von Matrize oder Abdruckmasse und schliesslich Inlay, aus der Kavität herauszubringen sei; mit einem Worte: es hat noch die Extension for retention zu folgen. Es wird Fälle genug geben, in welchen dieser letzten Anforderung wegen der bereits vorangegangenen Opfer an Zahnmaterial nicht mehr entsprochen werden kann. Dann wird man zum Devitalisieren oder gar zum Kronenersatz seine Zuflucht nehmen müssen, was bei der rechtzeitigen Aenderung des Planes und durch Stehenbleiben bei Präparation für Goldfüllung vielleicht zu vermeiden gewesen wäre. Die Achilles-

Digitized by Google
Original from UNIVERSITY OF MICHIGAN
Generated on 2019-10-18 19:52 GMT / http://hdl.handle.net/2027/mdp.39015060277277
Public Domain in the United States, Google-digitized / http://www.hathitrust.org/access_use#pd-us-google

ferse der Methode ist, wenn auch die Optimisten unter den Anhängern des Gold-Inlays es immer wieder bestreiten, das bisherige Klebemittel: Zement von cremeartiger Konsistenz. Allerdings fordert, wie soeben konstatiert, die Regel, dass das richtig konstruierte Inlay auf die Klebewirkung des Zements nicht angewiesen sein darf; ferner ist auch das Gold-Inlay gegenüber dem Porzellan-Inlay, mit Ausnahme des auf direktem Wege — Silberer, Fritzsche — hergestellten, bedeutend im Vorteile, weil entweder gar keine Matrize verwendet wird und weil bei den Methoden, in welchen sie angewendet wird, diese Matrize mit dem Körper des Inlays verschmilzt, somit der papierdünne Raum, um welchen die Porzellanfüllung nach dem Ablösen der Matrize zu klein ist, beim Gold-Inlay entfällt; die wenn auch nur kapillare Zementschichte bleibt doch ein locus minoris resistentiae insolange, als wir noch kein unauflösliches Bindemittel besitzen. Nach der doch zweifellos möglichen Auflösung der dünnen Zementschichte ist selbst ein noch so ideal passendes Inlay, welches im günstigsten Falle den Kavitätenwänden haarscharf anliegt, immerhin einer Goldfüllung gegenüber unbedingt im Nachteile, weil letztere den Wänden unter Spannung angepresst ist, also wie Miller so trefflich gesagt hat, so hält, wie der Kork im Flaschenhalse. In meiner Pietät für die Goldfüllung stehe ich nicht vereinzelt da. Auch Quedenfeldt (Buffalo) bricht im Juniheft des „Dental Cosmos“ 1908 eine Lanze für sie. Immerhin kann ich von seinen gegen die Gold-Inlays aufgestellten Kontraindikationen besonders zweien nicht beistimmen. Er führt als Punkt 3 an: „die Ungenauigkeit des Randschlusses bei unter das Zahnfleisch reichenden approximalen Kavitäten.“ Die Ungenauigkeiten sind in solchen Fällen bei Gold-Inlay meines Erachtens leichter und sicherer zu vermeiden als bei Goldfüllungen. Als Kontraindikation 4 führt der Autor an: „die grosse Versuchung und Gelegenheit zu schleuderhafter Arbeit.“ Diese Gefahren liegen jedoch bei jeder anderen Methode auch vor, können also weder praktisch und noch viel weniger theoretisch als Argumente gegen das Inlay aufrecht erhalten werden.

Ich komme nun zur Aufzählung der Gründe, welche für das Gold-Inlay sprechen.

1. Einer der Gründe, die besonders in die Wagschale fallen, ist die Erleichterung, welche diese Methode für Arzt und Patienten bedeutet. Ich will damit keineswegs behaupten, dass zur Herstellung eines tadellosen Inlays, besonders in schwierigen Fällen, ein geringeres Ausmass von Geschicklichkeit und Scharfsinn erforderlich sei, als für die Ausführung einer

Digitized by Google
Original from UNIVERSITY OF MICHIGAN
Generated on 2019-10-18 19:52 GMT / http://hdl.handle.net/2027/mdp.39015060277277
Public Domain in the United States, Google-digitized / http://www.hathitrust.org/access_use#pd-us-google

schwierigeren Goldfüllung; durchaus nicht. Eine enorme Erleichterung und geradezu Erlösung bedeutet es aber schon für den aktiven und den passiven Teil der zwei dabei Beteiligten, dass die je nach der Grösse einer Füllung sich steigernde Langwierigkeit der Manipulation des Goldeinbringens in einer aus technischen Gründen nicht gut teilbaren Sitzung überhaupt entfällt. Ferner wird in Fällen, wie ich sie oben bei den Kontra-Indikationen für die Goldfüllung angeführt habe und wo die einer sicheren praktischen Durchführung entgegenstehenden Hindernisse so sehr ins Unüberwindliche steigen, dass man früher schon an Devitalisieren oder Kronenersatz hätte denken müssen, heute die Herstellung eines allen berechtigten Anforderungen entsprechenden Inlays wahrscheinlich noch ganz gut möglich sein.

2. Nicht hoch genug zu veranschlagen ist die Möglichkeit, ein nicht vollständig zufriedenstellendes Inlay, ohne sich und den Patienten auch nur an Zeit erheblich zu schädigen, entweder noch einmal herzustellen oder gar nur zu korrigieren, bevor man es festsetzt. Auf verschiedene andere Details hier einzugehen, würde mich zu weit führen, ich will als Beispiel nur die Korrektur des Kontaktpoints erwähnen. Befriedigt mich der Kontaktpoint bei einem Gold-Inlay nicht, so schiebe ich ein Blatt einer ad hoc hergestellten Blechlehre nach dem andern durch, bis ich auf die Stärke gekommen bin, welche gerade eine für den Patienten eben merkliche Spannung zwischen den Zähnen erzeugt. Nun wird ein annähernd kreisrundes Stückchen Feingoldblech von der mittels Mikrometerschraube eruierten Stärke an jener Stelle aufgelötet, welche sich durch das Durchzwängen des Blechlehrstreifens als glänzender Punkt markiert hat. Nach sorgfältigem Verfeilen und Polieren ist der Kontaktpoint tadellos hergestellt.

3. Nicht zu unterschätzen ist der Umstand, dass durch die dünne zwischen Inlay und Kavitätenwand liegende Zementschichte die sich sonst mitunter recht unangenehm fühlbar machende Wärmeleitung des Goldes in der Regel ganz oder hinreichend kompensiert wird.

4. Einen grossen Vorteil bieten Gold-Inlays auch insoferne, als sie es gestatten, in ausgiebigstem Masse der Extension for prevention Rechnung zu tragen, ohne hiebei die Arbeitsleistung des Operateurs oder die Widerstandskraft des Patienten erheblich mehr in Anspruch nehmen zu müssen.

5. Die Beobachtungszeit ist allerdings eine noch zu kurze, aber die Zwischenlagerung einer Zementschichte und vielmehr noch die ausgiebige Anwendung der Extension for prevention lassen es menschlicher Voraussicht nach auch unbedenklich

Digitized by Google
Original from UNIVERSITY OF MICHIGAN
Generated on 2019-10-18 19:52 GMT / http://hdl.handle.net/2027/mdp.39015060277277
Public Domain in the United States, Google-digitized / http://www.hathitrust.org/access_use#pd-us-google

erscheinen, Gold-Inlays bei dem weichen Zahnbein jugendlicher Patienten, Anämischer, Chlorotischer usw. anzuwenden.

6. Dass Gold-Inlays den Porzellan-Inlays gegenüber einen wesentlichen Vorzug dadurch aufweisen, dass die, wenn überhaupt in Verwendung gekommene Matrize in den Goldkörper einbezogen wird, wurde oben schon erörtert.

7. Ein fast unübersehbares Indikationsfeld eröffnet sich endlich dem Gold-Inlay gegenüber der Goldfüllung durch seine ausgebreitete Verwertbarkeit beim Aufbau von Zahnecken, -kanten und -höckern, sowie besonders im prothetischen Teile der Zahnheilkunde. Seine Anwendung als gewöhnliches Inlay, als Inlay mit Stift oder als Inlay mit einem Knopf nach Roach, sichert ihm dauernd eine wichtige Rolle beim Platten- und Brückenzahnersatze. Diese Anwendung bedeutet einen gewaltigen Fortschritt in dieser Richtung, erstens weil der Brückenzahnersatz dadurch vielfach erleichtert und vereinfacht wird, zweitens weil für eine Reihe von Fällen die Notwendigkeit, einen Fremdkörper zwischen Zahnfleisch und Wurzel zu schieben, entfällt und drittens weil ebenso oft das den Patienten so sehr deprimierende Abtragen von natürlichen Zahnkronen zum Zwecke der Brückenbefestigung erspart bleibt.

Fassen wir das oben Erörterte zusammen, so kommen wir zu folgendem Schlusse: Es wäre ein Unrecht, an den Vorzügen, welche die Goldfüllungsmethode auszeichnen, rütteln zu wollen; es wäre ein Fehler, sie in besonders indizierten Fällen nicht anzuwenden, ein noch grösserer, diese altbewährte Methode nicht weiter üben oder gar nicht weiter lehren zu wollen; es wäre eine Frivolität, Männer, welche diese vieltausendfältig erprobte Methode meisterhaft beherrschen und ihr fanatisch anhängen, verunglimpfen zu wollen, und ebenso eine Frivolität, diese altehrwürdige Methode, wie dies vielfach von unberufener Seite schon geschieht, in den Augen des Publikums zu degradieren und zu verdächtigen. Allein die Goldfüllungsmethode wird ein grosses Gebiet ihrer Indikation an die neue Methode des gegossenen Gold-Inlays abtreten müssen, welche, obwohl sie vielfach noch der Verbesserung und der Ausgestaltung bedarf, schon heute ganz überraschende Erfolge gezeitigt, zumindest einen zweifellosen Aufschwung in der Prothetik herbeigeführt hat.

Generated on 2019-10-18 19:52 GMT / http://hdl.handle.net/2027/mdp.39015060277277
Public Domain in the United States, Google-digitized / http://www.hathitrust.org/access_use#pd-us-google
Digitized by Google
Original from UNIVERSITY OF MICHIGAN

Nachdruck nur mit genauer Quellenangabe gestattet.

Rhachitische Veränderungen des Dentins.

Von Privatdozent Dr. *Leo Fleischmann* in Wien.

Vortrag, gehalten auf dem V. Internationalen zahnärztlichen Kongress zu Berlin, 23. bis 28. August 1909.

Dass die Rhachitis auf den Durchbruch der Zähne, beziehungsweise auf deren Entwicklung retardierend wirkt, ist eine bekannte und geläufige Tatsache; desgleichen wurden die Hypoplasien des Schmelzes seitens verschiedener Autoren als Folgen der Rhachitis angesehen, was allerdings, wie ich in einer im Oktober 1909 in dieser Zeitschrift erschienenen Arbeit „Die Ursachen der Schmelzhypoplasien" nachgewiesen habe, nicht gerechtfertigt ist.

Ueber eine Beeinflussung des Dentins, des Hauptbestandteiles des Zahnes, ist eigentlich nichts bekannt, es wäre denn, dass man die seitens verschiedener Autoren gelegentlich des Studiums der Entwicklung der Schmelzhypoplasien gemachten Beobachtungen über eine Vergrösserung der Interglobularräume hieher zählen würde.

Es ist um so auffallender, dass wir darüber nichts wissen, als bei den nahen Beziehungen zwischen Knochen und Dentin und der typischen Beeinflussung des Knochens durch die Rhachitis es naheliegend war, auch an typische Veränderungen des Dentins zu denken.

Aus diesem Grund ging ich daran, systematische Untersuchungen des Dentins bei Rhachitis anzustellen. Meine Bemühungen waren von Erfolg belohnt; denn es gelang mir tatsächlich festzustellen, dass das Dentin durch die Rhachitis Veränderungen erleidet von so typischem Charakter, dass sie allein für die Diagnosestellung der Rhachitis hinreichen.

Die Veränderungen sind mutatis mutandis Analoga der verbreiterten osteoiden Säume gewisser rhachitischer Knochen.

Die erste Dentinanlage setzt sich der Zahnpapille wie ein Hütchen auf. Das weitere Wachstum erfolgt einerseits nach der Dicke auf Kosten des Umfanges der Papille, anderseits nach der Länge längs der Papille abwärts. Kurze Zeit nach Beginn der Dentinbildung setzt auch die Verkalkung des Gewebes ein, indem die zuerst gebildeten Teile auch zuerst verkalken. Doch bleibt der jeweils jüngste, der Papille unmittelbar anliegende Teil immer unverkalkt. Es ist also immer eine schmale Zone unverkalkten Dentins vorhanden, die nach aussen

Generated on 2019-10-18 19:52 GMT / http://hdl.handle.net/2027/mdp.39015060277277
Public Domain in the United States, Google-digitized / http://www.hathitrust.org/access_use#pd-us-google
Digitized by Google
Original from UNIVERSITY OF MICHIGAN

von verkalktem Dentin begrenzt wird (Fig. 2 *e*, *f*) und nur die äusserste Spitze des Zahnes, wo das Längenwachstum stattfindet, besteht zur Gänze aus unverkalktem Gewebe (Fig. 2 *a*, *b*).

Im selben Masse, als neues Dentin gebildet wird, schreitet normalerweise die Verkalkung fort. Bildung und Verkalkung gehen also parallel einher, so dass die Breite der unverkalkten Zone immer annähernd konstant bleibt. Bei Rhachitis nun hält die Verkalkung mit der Dentinbildung sozusagen nicht mehr gleichen Schritt und daraus resultiert eine Verbreiterung

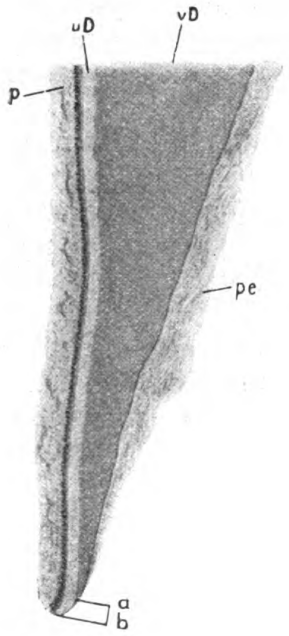

Fig. 1.

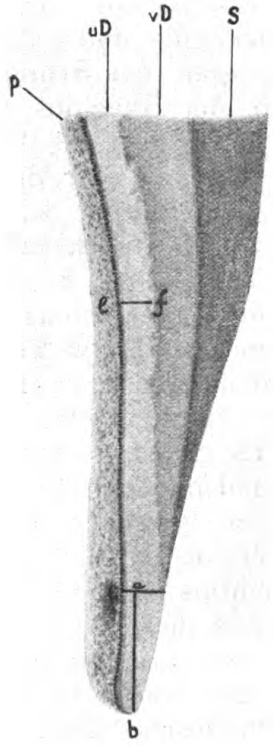

Fig. 2.

Fig. 1. Mittlerer oberer Milchschneidezahn eines zehnmonatlichen Kindes (Fall 21), normal. (Fixiert in 10proz. Formalin, entkalkt nach Schaffer [5proz. HNO_3], gefärbt mit Delafild-Eosin.) — *p.* = Pulpa, *pe.* = Periost, *u. D.* = unverkalktes Dentin, *v. D.* = verkalktes Dentin.

Fig. 2. Mittlerer oberer Milchschneidezahn eines zehnmonatlichen Kindes (Fall 97). Rhachitis. — *p.* = Pulpa, *s.* = Schmelz, *u. D.* = unverkalktes Dentin, *v. D.* = verkalktes Dentin. (Nach derselben Methode behandelt und gefärbt wie Präparat 1.)

der unverkalkten Zone, naturgemäss dort am stärksten, wo das stärkste Wachstum des Zahnes stattfindet. Wo dasselbe bereits abgeschlossen ist (bei einigermassen vorgeschrittener Entwicklung gegen das kronenwärts gelegene Ende zu), wird die

Digitized by Google
Original from UNIVERSITY OF MICHIGAN
Generated on 2019-10-18 19:52 GMT / http://hdl.handle.net/2027/mdp.39015060277277
Public Domain in the United States, Google-digitized / http://www.hathitrust.org/access_use#pd-us-google

fehlende Ablagerung der Kalksalze nachgeholt und man findet dort die unverkalkte Zone in ihrer normalen Breite. Selbstverständlich findet man auch normale Verhältnisse, wenn der rhachitische Prozess abgeklungen ist.

Da das Wachstum nach der Länge jenes nach der Dicke bei weitem übertrifft, werden auch die Veränderungen am Orte des Längenwachstums (Fig. 2 *a*, *b*) viel auffallender sein, als am Orte des Dickenwachstums (Fig. 2 *e*, *f*). Ja, da das letztere relativ sehr langsam erfolgt, werden die Veränderungen daselbst im allgemeinen so unbedeutende sein, dass sie nur dem sehr geübten Auge sichtbar sind, wobei für Messungen auch noch der Umstand erschwerend in die Wagschale fällt, dass die Grenzlinie zwischen verkalkter und unverkalkter Zone an Schnitten nicht geradlinig, sondern infolge der Ablagerung des Kalkes in Kugelform unregelmässig wellenförmig verlauft.

Anders am Orte des Längenwachstums; hier genügt ein Blick ins Mikroskop, um die Veränderungen konstatieren zu können. Während normalerweise die Verkalkung bis ganz nahe an die wachsende Spitze heranreicht (Fig. 1 *a*, *b*), hört sie bei Rhachitis viel früher auf (Fig. 2 *a*, *b*). Die Folge davon ist, dass die Länge desjenigen Teiles der Spitze, der keine Kalksalze enthält, die normale Länge dieses Teiles um ein Vielfaches übertrifft.

Wiewohl die Uebergänge zwischen normalem und pathologischem Zustand recht fliessende sind, war ich doch bemüht, durch Feststellung der Länge dieses Teiles des Zahnes in normalem Zustande (Fig. 1 *a*, *b*) und bei Rhachitis (Fig. 2 *a*, *b*) absolute Zahlen für die Diagnose der Rhachitis des Dentins zu gewinnen.

Das Ergebnis der Messungen ist folgendes:

1. Ist der unverkalkte Teil (Fig. 1 *a*, *b*) kleiner als 0·1 Mm., so ist dies normal.

2. Ist der unverkalkte Teil zwischen 0·1 und 0·2 Mm., so ist der Fall zweifelhaft.

3. Ist der unverkalkte Teil grösser als 0·2 Mm. (Fig. 2 *a*, *b*), so ist es eine sichere Rhachitis.

Bei zweifelhaften Fällen kann eventuell die Breite der unverkalkten Zone (Fig. 2 *e*, *f*) zur Unterstützung der Diagnose herangezogen werden.

Die Zahlen sind meistens durch Messungen am ersten oberen Milchschneidezahn gewonnen; nur wo dieser sein Wurzelwachstum bereits abgeschlossen hatte (jenseits des dritten Lebensjahres), wurde der bleibende grosse Schneidezahn zur Messung herangezogen und nur in drei Fällen, wo aus äusseren Gründen die Entnahme der vorderen Kieferpartie unterbleiben musste, ist der erste bleibende Molar verwendet.

Generated on 2019-10-18 19:52 GMT / http://hdl.handle.net/2027/mdp.39015060277277
Public Domain in the United States, Google-digitized / http://www.hathitrust.org/access_use#pd-us-google
Digitized by Google
Original from UNIVERSITY OF MICHIGAN

Generated on 2019-10-18 19:52 GMT / http://hdl.handle.net/2027/mdp.39015060277277
Public Domain in the United States, Google-digitized / http://www.hathitrust.org/access_use#pd-us-google

Eigene Protokoll-Nr.	Spital-Protokoll-Nr.*	Name und Alter	Diagnose	Länge der unverkalkten Spitze (*a b*) in Millimetern	Breite der unverkalkten Zone (*e f*) in Millimetern	Beschaffenheit des Schmelzes	Daten über Rhachitis der Knochen
Normale Fälle.							
21	F. J. I.-A. 2·4	J. M., 10 Monate	Varicellae peractae, Pemphigus	0·05	0·08	Normal	Früher immer gesund, über Rhachitis nichts bekannt
24	—	7jähriger Knabe	Extraktion des noch nicht ganz durchgebrochenen ersten Molaren	0·09	0·018	Normal	Zeichen abgelaufener Rhachitis
104	K. E. 1804	R. W., 2 Jahre	Morbilli, Pneumonia lobularis	0·075	0·015	Normal	Mit 11 Monaten gelaufen, Skelett kräftig, keine Rhachitis
106	K. E. 1826	J. K., 9 Monate	Lues hereditaria, Osteo-periostitis luetica, Pneumonia lobularis	0·06	0·018	Normal	Schädelknochen hart, Fontanelle 1 : 1½, kein Rosenkranz
Uebergangsfälle.							
87	K. E. 534	4 Monate	Lues congenita	0·15	0·021	Normal	Am Skelett nichts besonderes
90	K. E. 607	A. K., 3 Jahre	Meningitis tuberculosa	0·19	0·018	Normal	Keine Zeichen von Rhachitis
99	K. E. 141	F. M., 22 Monate	Morbilli, Tub. chron. pulmonum, Rhachitis	0·12	0·024	Normal	Grosse Fontanelle 1 : 1 Cm. Tubera parietalia hervorspringend, keine Kraniotabes, links Rosenkranz. Link- Thoraxhälfte buckelförmig gewölbt. Kyphose d. Lendenwirbelsäule

Digitized by Google
Original from UNIVERSITY OF MICHIGAN

Generated on 2019-10-18 19:52 GMT / http://hdl.handle.net/2027/mdp.39015060277277
Public Domain in the United States, Google-digitized / http://www.hathitrust.org/access_use#pd-us-google

Rhachitische Fälle.

19	F. J. K.-A. Prosektur Nr. 1020	J. H., 8 Monate	Pneumonia caseosa, Tuberculosis miliaris, Rhachitis	0·9	0·012	Normal	Anatomisch: Rhachitis
20	F. J. I.-A. 1418	K. J., 1½ Jahre	Morbilli, Bronchopneumonie, Rhachitis	1·5	0·03	Hypoplasien	Schichtstar Anatomisch: Rhachitis
75	F. J. I.-A.	F. H., 8 Monate	Enteritis, Rhachitis	0·22	0·045	Normal	Anatomisch: Rhachitis
78	P. R.	8 Monate	Mening. cerebrospinalis, Rhachitis	0·45	0·024	Normal	Anatomisch: Leichte Rhachitis
79	P. R.	1 Jahr	Gastro-Enteritis, Rhachitis	0·22	0·036	Normal	Anatomisch: Leichte Rhachitis
83	F. J. K.-A. Prosektur Nr. 155	J. D., 1¼ Jahre	Mening. cerebrospinalis, Rhachitis	0·37	0·03	Normal	Anatomisch: Rhachitis

* K. E. = Klinik Escherich. — F. J. I.-A. = Franz Josefs-Spital, Infektions-Abteilung. — F. J. K.-A. = Franz Josefs-Spital, Kinder-Abteilung. — P. R. = Prosektur Rudolf-Stiftung.

Digitized by Google
Original from UNIVERSITY OF MICHIGAN

Generated on 2019-10-18 19:52 GMT / http://hdl.handle.net/2027/mdp.39015060277277
Public Domain in the United States, Google-digitized / http://www.hathitrust.org/access_use#pd-us-google

Eigene Protokoll-Nr.	Spital-Protokoll-Nr.	Name und Alter	Diagnose	Länge der unverkalkten Spitze (a b) in Millimetern	Breite der unverkalkten Zone (e f) in Millimetern	Beschaffenheit des Schmelzes	Daten über Rhachitis der Knochen
88	K. E. 524	R. P., 11 Monate	Morbilli, Pneumonia lobularis, Rhachitis	0·21	0·015	Normal	Fontanelle 2 : 2 Cm., leichter Rosenkranz
89	K. E. 591	J. J., 8 Monate	Diphteria, Rhachitis	0·34	0·03	Normal	Fontanelle 2 : 2 Cm., deutliche Thorax-Rhachitis, Unterschenkel verkrümmt
91	K. E. 552	A. J., 11 Monate	Metapneumonisches Empyem, Rhachitis	0·3	0·024	Normal	Ist bereits gelaufen, leichter Rosenkranz
93	K. E. 595	F. B., 16 Monate	Nephritis, Rhachitis	0·67	0·045	Normal	Anatomisch: Rhachitis
94	K. E. 666	H. J., 19 Monate	Morbilli, Bronchopneumonie	0·27	0·03	Normal	Moribund eingebracht, keine Aufzeichnungen üb. Rhachitis
95	K. E. 530	F. J., 8 Monate	Diphteria	0·52	0·024	Normal	Klinisch keine Zeichen von Rhachitis beobachtet Anatomisch: Rhachitis
96	K. E. 704	J. K., 8 Monate	Meningitis acuta pur., Bronchitis diffusa, Rhachitis	0·4	0·026	Normal	Kraniotabes, Rosenkranz

Digitized by Google
Original from UNIVERSITY OF MICHIGAN

97	K. E. 643	A. H., 10 Monate	Bronchitis diffusa, Enteritis follicularis, Rhachitis	0·25	0·03	Normal	Rosenkranz
98	Junges Schwein		Rhachitis	0·9	—	Normal	—
100	K. E. 728	B. P., 3 Jahre	Morbilli, Bronchopneumonie, Tub. apic. utriusque, Rhachitis	0·12	0·06	Normal	Leichte Zeichen von Rhachitis, Vorspringen der Tubero front., Rosenkranz Masse stammen vom bleibenden Schneidezahn. Massgebend für die Diagnose die starke Verbreiterung der unverkalkten Zone (*e f*)
102	F. J. K.-A.	M. D., 2 Monate	Lues congenita	0·37	0·03	Normal	Anatomisch: Rhachitis
105	K. E. 1801	J. G., 19 Monate	Tuberculosis miliaris, Rhachitis	0·75	0·03	Hypoplasien	Keine Zähne, Caput quadratum starker Rosenkranz, Epiphysen aufgetrieben
107	K. E. 1858	K. P., 14 Monate	Morbilli, Bronchopneumonie, floride Rhachitis	1·1	0·033	Normal	Fontanelle offen, ihre Ränder weich, Epiphysen-Auftreibungen
108	K. E. Nr. 11	F. O., 7 Monate	Meningitis tuberculosa, Tuberc. pulm. chron., Rhachitis	0·45	0·03	Normal	Fontanelle 2 : 2 Cm., Ränder etwas weich, auch an der Lambdanaht eindrückbar, deutlicher Rosenkranz

Digitized by Google
Original from UNIVERSITY OF MICHIGAN
Generated on 2019-10-18 19:52 GMT / http://hdl.handle.net/2027/mdp.39015060277277
Public Domain in the United States, Google-digitized / http://www.hathitrust.org/access_use#pd-us-google

Wir sehen nach der vorstehenden Tabelle in vier Fällen, bei denen weder klinisch noch anatomisch Rhachitis festgestellt werden konnte, Werte:

Für $a\,b$ 0·05 bis 0·09 Mm.
„ $e\,f$ 0·015 „ 0·018 „

In 20 Fällen, in denen Rhachitis klinisch oder anatomisch festgestellt worden war, Werte:

Für $a\,b$ 0·21 bis 1·5 Mm.
„ $e\,f$ 0·018 „ 0·06 „

Nur in einem Falle (Nr. 100), bei dem klinisch Rhachitis konstatiert wurde, ist $a\,b = 0{\cdot}13$ und $e\,f = 0\,06$. Erscheint in diesem Falle $a\,b$ auch nur geringe vergrössert, so ist $e\,f$ (0·06 Mm.) so stark verbreitert, dass es sich auch hier um eine sichere Rhachitis des Dentins handelt.

In drei Fällen finden wir Uebergangswerte:

Für $a\,b$ 0·12 bis 0·19 Mm.
„ $e\,f$ 0·018 „ 0·03 „

In zweien dieser Fälle fehlten klinische Erscheinungen der Rhachitis. Das einemal (Fall 90) erscheint in der Krankengeschichte vermerkt: „Keine Zeichen von Rhachitis". Das beweist natürlich nur, dass keine auffallende Rhachitis da war, nicht aber, dass nicht eventuell ein geringer Grad dieser Krankheit vorhanden gewesen war, der sich bei rascher (nicht ad hoc vorgenommener) Untersuchung der Beobachtung leicht entziehen konnte. Dafür würde wohl das Ergebnis der Dentinuntersuchung ($a\,b = 0{\cdot}19$ Mm.) sprechen.

Im zweiten Falle (Fall 87) handelt es sich um ein 4 Monate altes Kind (Lues congenita), bei dem in der Krankengeschichte — quoad Rhachitis — nur die Bemerkung enthalten ist: „Am Skelett nichts besonderes". In diesem Falle dürfte es sich wohl um eine eben erst beginnende Rhachitis handeln, wofür die geringgradige Verlängerung von $a\,b$ (0·15 Mm.) und die geringe Verbreiterung von $e\,f$ (0·021 Mm.) spricht.

Im dritten Falle (Fall 99) erscheint Rhachitis klinisch festgestellt, und zwar ziemlich hochgradige Veränderungen des Thorax und der Extremitäten, dagegen keine Kraniotabes. Das Dentin ist nur ganz geringfügig verändert ($a\,b = 0{\cdot}12$ Mm., $e\,f = 0{\cdot}024$ Mm.).

Da es sich um ein 22 Monate altes Kind handelt, dürfte Rhachitis des Schädels bereits abgelaufen oder im Ablaufen begriffen sein, und ich bin geneigt, die geringfügige Verände-

Digitized by Google
Original from UNIVERSITY OF MICHIGAN
Generated on 2019-10-18 19:52 GMT / http://hdl.handle.net/2027/mdp.39015060277277
Public Domain in the United States, Google-digitized / http://www.hathitrust.org/access_use#pd-us-google

rung des Dentins in diesem Falle als ein Zeichen des Ablaufens der Erkrankung auch im Dentin anzusehen.

Ueberhaupt erscheint es mir sehr wahrscheinlich, dass die Rhachitis des Dentins im allgemeinen mit der des Schädels gleichzeitig vorkommen und parallel verlaufen dürfte. Ich habe es bei der Sammlung meines Materiales leider unterlassen, auch Stückchen von Knochen, insbesondere von Schädelknochen, aufzubewahren, aus deren Untersuchung ich diesen supponierten Parallelismus hätte erweisen können. Da auch die Krankengeschichten keine genügend präzisen Angaben darüber ent-

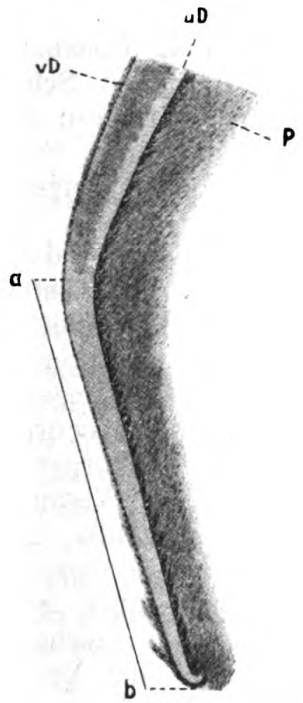

Fig. 3. Längsschnitt durch den Zahn eines jungen rhachitischen Schweines. — *p.* = Pulpa, *u. D.* = unverkalktes Dentin, *v. D.* = verkalktes Dentin. (Nach derselben Methode behandelt und gefärbt wie Präparat 1.)

halten, kann ich die Frage nicht sicher beantworten. Ich muss daher auch die Möglichkeit offen lassen, dass Rhachitis des Dentins im Vereine mit der des sonstigen Skelettes ohne gleichzeitige Schädelrhachitis vorkommen könnte, und umgekehrt, dass bei Vorhandensein der letzteren das Dentin eventuell normal sein könnte.

Ein zweites, nicht so konstantes, aber immerhin recht häufiges Symptom der Rhachitis des Dentins ist durch die Art und Weise der Verkalkung verursacht. Diese erfolgt normal

Digitized by Google
Original from UNIVERSITY OF MICHIGAN
Generated on 2019-10-18 19:52 GMT / http://hdl.handle.net/2027/mdp.39015060277277
Public Domain in the United States, Google-digitized / http://www.hathitrust.org/access_use#pd-us-google

durch Ablagerung dicht gestellter Kalkkugeln. Bei Rhachitis sind die Kalkkugeln kleiner und ihre Ablagerung erfolgt nicht so dicht. Es entstehen daher reichlichere und kleinere Zwischenräume zwischen den Kalkkugeln (kleine Interglobularräume). Besonders auffällig ist auch diese Veränderung wieder an der wachsenden Spitze des Dentins zu beobachten. Hier sieht das Dentin am gefärbten Schnitt wie grob punktiert aus.

Da Rhachitis auch bei Tieren recht häufig ist, zog ich auch die Zähne solcher Tiere in den Bereich meiner Untersuchungen. Herr Dozent Dr. Skoda von der tierärztlichen Hochschule hatte die Güte, mir die Kiefer eines rhachitischen Schweines zur Verfügung zu stellen. Die Veränderungen im Dentin dieses Falles waren völlig dieselben wie beim Menschen (Fig. 3). Während beim normalen Schwein die Verkalkung ebenso wie beim Menschen bis nahezu zur Spitze reicht, fand ich bei den mir übergebenen Zähnen für $a\,b$ einen Wert von 0·9 Mm., also eine ganz enorme Verlängerung der unverkalkten Spitze.

Die rhachitischen Veränderungen des Dentins gleichen im allgemeinen jenen, die Erdheim (Tetania parathyreopriva, Grenzgebiete der Medizin und Chirurgie, 1906) am Dentin der Nagezähne von Ratten nach Exstirpation der Epithelkörperchen gefunden hatte. Wie ich mich an eigenen Präparaten (Herr Dr. Pineles überliess mir liebenswürdigerweise die Kiefer einiger Ratten, denen er die Epithelkörperchen exstirpiert hatte) überzeugen konnte, betreffen diese Veränderungen des Dentins nicht nur die wurzellosen Nagezähne, sondern auch die mit Wurzeln versehenen Backenzähne dieser Tiere, wenn deren Wachstum noch nicht abgeschlossen ist. Die anatomischen Verhältnisse dieser Zähne sind die gleichen wie beim Menschen. Man kann daher die Identität der Veränderungen mit den rhachitischen an diesen Zähnen besonders gut konstatieren. Auch hier fällt neben einer Verbreiterung der unverkalkten Zone im allgemeinen insbesondere die Länge des gänzlich unverkalkten Teiles der wachsenden Wurzelspitze auf.

Gleichen die beiden Veränderungen (die rhachitischen und die experimentell erzeugten) einander auch, soweit das Dentin in Frage kommt, so besteht doch ein tiefgreifender Unterschied bezüglich des Schmelzes.

Nach Epithelkörperchenexstirpation findet immer auch eine erhebliche Beeinflussung der Schmelzentwicklung statt. Bei Rhachitis nie[1].

[1] Vergl. meine im Oktoberheft 1909 dieser Zeitschrift erschienene Arbeit „Ursache der Schmelzhypoplasien". Ich streife hier diese Verhältnisse, weil ich gelegentlich einer Demonstration in der Gesellschaft der Aerzte in Wien am

Digitized by Google
Original from UNIVERSITY OF MICHIGAN
Generated on 2019-10-18 19:52 GMT / http://hdl.handle.net/2027/mdp.39015060277277
Public Domain in the United States, Google-digitized / http://www.hathitrust.org/access_use#pd-us-google

Die Rhachitis erzeugt lediglich eine Störung in der Verkalkung des Dentins bei normaler Bildung der Zahnbeingrundsubstanz selbst, ohne irgend eine Beeinflussung der Odontoblasten, der Bildungszellen des Dentins.

Genau dasselbe erfolgt auch an Rattenzähnen nach Ausfall der Epithelkörperchenfunktion. Ausserdem treten aber hier noch Veränderungen des Schmelzes (Hypoplasien) auf, die nicht bloss der Ausdruck einer Störung der Kalkablagerung sind, sondern auf einer mangelhaften Bildung des Grundgewebes selbst beruhen, wahrscheinlich infolge einer spezifischen Wirkung des Ausfalles der Epithelkörperchenfunktion auf die Ameloblasten, das sind die Bildungszellen des Schmelzes.

Nachdruck nur mit genauer Quellenangabe gestattet.

Zur Physiologie der Zahnpulpa.

Von Dr. *Arnold Heller*, Zahnarzt in Wien.

Vortrag, gehalten in der Sektion für Stomatologie des XVI. Internationalen medizinischen Kongresses in Budapest (September 1909).

Trotz allen Fortschritten in der Technik der Wurzelfüllung können wir uns nicht der Erkenntnis verschliessen, dass sich pulpalose Zähne in einem, ich möchte sagen labilen organischen Gleichgewicht befinden. Mag ein Zahn unter noch so günstigen Verhältnissen die korrekteste Wurzelfüllung erhalten haben, immer gibt er denn doch von Zeit zu Zeit zu Beschwerden Anlass, die mit entzündlichen Prozessen eine fatale Aehnlichkeit haben. Bald erscheint der Zahn dem Patienten etwas verlängert, bald etwas gelockert, bald kommt es zu leichten Schwellungen, die nach einiger Schonung des Zahnes auch ohne direkte ärztliche Behandlung wieder verschwinden — kurz, der Patient wird immer wieder daran erinnert, dass er einen Zahn im Munde hat. Absolut reaktionslos bleiben höchstens pulpalose Zähne, die keinen Antagonisten besitzen.

Gewohnt, mir über alles und jedes Rechenschaft zu geben, kam ich zu dem Schlusse, dass wir es hier mit einer Ausfallsfunktion der Pulpa zu tun haben, dass also die Pulpa offenbar ein Orientierungsorgan des Zahnes sei.

Hat ein Zahn zugleich mit der Pulpa seine Orientierung verloren, also das Feingefühl gegen Druck und Lokomotion, dann ist er dadurch leichter Traumen ausgesetzt und die oben

---

11. November 1907 noch an die Abhängigkeit der Schmelzhypoplasien von der Rhachitis geglaubt hatte und infolgedessen eine völlige Identität beider Prozesse angenommen hatte. Ich stelle dies hiemit richtig.

Digitized by Google
Original from UNIVERSITY OF MICHIGAN
Generated on 2019-10-18 19:52 GMT / http://hdl.handle.net/2027/mdp.39015060277277
Public Domain in the United States, Google-digitized / http://www.hathitrust.org/access_use#pd-us-google

erwähnten Phänomene schienen mir demgemäss traumatischer Natur.

Je mehr ich mich in diesen Gedankengang vertiefte, um so wahrscheinlicher schien mir meine Supposition, nur etwas passte mir nicht: nämlich, dass es bei all den entzündlichen Erscheinungen nie zu einer rechtschaffenen Eiterung kommen will.

Ein eigentümlicher Fall in meiner Praxis führte mich nun auf einen anderen, wie ich vermute, auf den richtigen Weg.

Eine junge Dame, die wegen heftiger Otalgien in der Behandlung eines der hervorragendsten Spezialisten stand, wandte sich auch an mich mit der Bitte, festzustellen, ob nicht etwa ein Zahnleiden Ursache oder Mitursache ihres Zustandes sei. Nach sorgfältiger Beobachtung konnte ich nicht umhin, das Vorhandensein einer Pulpitis idiopathica im Gebiet der oberen Molaren festzustellen und ging dementsprechend vor. De facto fand sich im zweiten Molar ein Dentikel. Das Leiden schien faktisch gebessert.

Nach einiger Zeit (1½ Jahre) traten ähnliche Erscheinungen im Gebiete der Bicuspidaten und des Cuspis auf. Als ich nun hier an die Behandlung der verdächtigen Zähne schritt, machte ich folgende denkwürdige Beobachtung: Im Momente, wo ich den Wurzelteil der Pulpa aus dem Zahn entfernte, sah ich jedesmal ein solennes Oedem sich vor meinen Augen entwickeln; eine Erscheinung, die mich anfangs ebenso verblüffte als erschreckte. Eine sorgfältige Untersuchung sowohl meinerseits als auch seitens des Otologen ergab, dass eine Reaktion seitens der Highmorshöhle ausgeschlossen sei.

Die Oedeme verschwanden von selbst, kehrten jedesmal wieder, sobald ich den Guttaperchapoint in die Wurzel einführte, um auch dann wieder nach einigen Tagen spontan zu verschwinden.

Von Zeit zu Zeit rebellieren die nunmehr pulpalosen Zähne der Patientin immer wieder, und zwar mehr oder minder auf die gleiche Art.

Es bestand wohl kaum ein Zweifel darüber, dass diese sonderbaren Erscheinungen als Störungen vasomotorischer Natur anzusprechen seien.

Ob bei der hochintelligenten und mit hervorragender Willenskraft begabten Patientin Hysterie vorhanden war, das weiss ich nicht. Mindestens konnte die Diagnose weder von mir noch von irgend einem andern der behandelnden Kollegen festgestellt werden.

Allein ich möchte betonen, dass selbst eine bestehende Hysterie die Wichtigkeit des Falles nicht entkräften kann. Ge-

Digitized by Google
Original from UNIVERSITY OF MICHIGAN
Generated on 2019-10-18 19:52 GMT / http://hdl.handle.net/2027/mdp.39015060277277
Public Domain in the United States, Google-digitized / http://www.hathitrust.org/access_use#pd-us-google

rade Patienten mit labilerem organischem Gleichgewicht geben die instruktivsten Studienobjekte ab. Wir sehen an ihnen die Folgen eines gesetzten Reizes förmlich bis in die feinsten Verzweigungen auslaufen. Wie der Ischiaskranke, der an Trigeminusneuralgie Leidende, ohne eine Ahnung von Anatomie zu haben, genau die Verästelungen ihrer erkrankten Nerven angeben können, so weist uns umgekehrt die Reaktion eines labileren Organismus die Bahnen, in denen Reize sich weiter fortpflanzen können, wenn nicht (bis zu einem gewissen Grade) müssen.

So möchte ich denn meiner Ueberzeugung Ausdruck geben, dass die an pulpalosen Zähnen auftretenden pseudoperiodontitischen Erscheinungen nichts weiter sind als vasomotorische Reaktionen. Es stellt sich nur die Pulpa als vasomotorisches Terminalorgan dar, dessen nervöse Elemente nicht nur die Zirkulation im Zahn, sondern auch die um den Zahn regulieren.

Fehlt die Pulpa, so ist es naturgemäss mit der Zirkulation im Zahn vorbei, aber auch der Regulator für die periodontale Zirkulation ist zugrunde gegangen und es kommt zu jenen Ausfallserscheinungen, welche zwar entzündlichen Erscheinungen ähneln, aber doch keine sind.

Den in der Pulpa verlaufenden Trigeminusfasern eine vasomotorische Funktion zu vindizieren, das ist wohl an und für sich keine besondere Kühnheit. Sensibilität und Gefässsteuerung sind wohl eng vergesellschaftet. Kältegefühl und Gefässkontraktion, Wärmeempfindung und Gefässdilatation sind unzertrennliche Gefährten. Mit dem Fehlen der Pulpa erlischt die thermische Empfindlichkeit des Zahnes, warum sollte nicht zugleich die reaktive Kontraktion und Dilatation der Gefässe erlöschen? Und wie weit dieselben eine automatische Schutzvorrichtung für den Zahn darstellen, das wissen wir nicht. Auf der vasomotorischen Störung beruht die Verfärbung des schlecht umbluteten Zahnes analog anderen Trophoneurosen.

Die Zirkulationsstörung zeigt sich auch schon bei sonst anscheinend normaler Mastikation. Nur dann kann ein Organ einer selbst nur normalen Inanspruchnahme gewachsen sein, wenn seine Durchblutung normal ist; wenn diese automatische Schutzvorrichtung nicht funktioniert, dann kommt es zu Störungen in der Gebrauchsfähigkeit des Organes. Darum fällt uns auch ein pulpaloser Zahn, der keinen Antagonisten hat, kaum jemals lästig, wenigstens kenne ich keinen derartigen Fall.

Es ist also eine direkt gebotene Vorsicht, pulpalose Zähne, welche noch Antagonisten besitzen, durch Abschleifen der

Digitized by Google
Original from UNIVERSITY OF MICHIGAN
Generated on 2019-10-18 19:53 GMT / http://hdl.handle.net/2027/mdp.39015060277277
Public Domain in the United States, Google-digitized / http://www.hathitrust.org/access_use#pd-us-google

Kronenhöcker aus der normalen Mastikation, die für sie bereits als Schädlichkeit wirkt, halb und halb auszuschalten.

Erblickte ich seinerzeit in der Pulpa ein Orientierungsorgan des Zahnes, so kann ich dies derzeit getrost mutatis mutandis aufrecht erhalten. Pulpalose Zähne sind eben vasomotorisch desorientierte Zähne, nicht etwa taktil desorientiert.

Zweck dieser meiner kurzen Skizze ist, die Aufmerksamkeit meiner Fachkollegen nach dieser Richtung hin zu lenken. Zwar bin ich fest überzeugt, dass ich auf richtiger Fährte bin, aber auch die Widerlegung meiner Anschauung würde mich nicht verdriessen, denn selbst eine negative Erkenntnis ist immerhin ein Schritt nach vorwärts.

Nachdruck nur mit genauer Quellenangabe gestattet.

Was lehrt uns das Röntgenbild des Kiefergelenkes?

Von Dr. *Richard Breuer*, Zahnarzt in Wien.

Nach einem auf der 81. Versammlung deutscher Naturforscher und Aerzte in Salzburg (September 1909) gehaltenen Vortrage.

Es sind noch nicht gar so viele Jahre vergangen seit dem Zeitpunkte, da die Zahnärzte anfingen, dem Kiefergelenke mehr Aufmerksamkeit zu schenken. Man begnügte sich ehedem mit der Kenntnis, dass an der Bildung des Gelenkes die Schädelbasis mit dem Tuberkulum und der Fossa glenoidalis und der Unterkiefer mit dem Kapitulum (oder Kondylus) beteiligt seien, dass zwischen beiden Gelenkskörpern sich ein Meniskus befinde und alles von einer festen Kapsel umschlossen wäre, schliesslich dass die Bewegungen des Kapitulums des Unterkiefers in der Fossa glenoidalis ungefähr in der Art eines Scharniergelenkes erfolgen. (Henle.) Zwar hatten die Anatomen Langer [1] und Meyer [2] das Kiefergelenk und seine Funktionen ziemlich genau beschrieben. Es scheinen jedoch ihre Arbeiten, sowie die Publikationen so mancher Autoren nach ihnen in Vergessenheit geraten zu sein; denn alle die Forscher, die sich mit der Konstruktion von Artikulatoren in den vergangenen Jahrzehnten beschäftigten, haben viel zu wenig auf die Lehren dieser Anatomen Rücksicht genommen. Mit der verdienstvollen Arbeit Wallisch' [3] „Das Kiefergelenk und der zahnärztliche Artikulator" beginnt eine neue Epoche des Studiums des Kiefergelenkes.

Wallisch bestätigt in der zitierten Arbeit einerseits gewisse Ansichten der alten Anatomen, anderseits bringt er voll-

Digitized by Google
Original from UNIVERSITY OF MICHIGAN
Generated on 2019-10-18 19:53 GMT / http://hdl.handle.net/2027/mdp.39015060277277
Public Domain in the United States, Google-digitized / http://www.hathitrust.org/access_use#pd-us-google

kommen neue Gesichtspunkte über den Bau und die Tätigkeit des Gelenkes, die zum Teil mit den Anschauungen anderer Autoren im Widerspruch stehen. In zwei nachfolgenden Arbeiten [3] erfahren seine Behauptungen einen weiteren Ausbau.

Im Jahre 1908 erschien Gysis [4] ausführliche und verdienstvolle Arbeit: „Beitrag zum Artikulationsproblem". Die Ansichten, die dieser Autor vertritt, und die Schlussfolgerungen, die er aus seinen Messungen und Studien ableitet, sind neuartig und interessant, erfordern jedoch eine gründliche Nachprüfung auf ihre Richtigkeit.

Während Wallisch seine Studien grösstenteils an mazerierten Schädeln machte, leitete Gysi seine Schlussfolgerungen, soweit sie sich auf das Gelenk beziehen, von Versuchen ab, die er im zahnlosen Munde mit Hilfe von Wachsschablonen und einem eigens konstruierten Schreibapparate vornahm.

Die von den genannten Autoren zum Beweise ihrer Behauptungen eingeschlagenen Wege sind aber nicht geeignet, den Leser von der Richtigkeit derselben zu überzeugen. Denn Kurven einer Gelenksbahn des Kondylus, die mit Hilfe beweglicher, im zahnlosen Munde leicht verschieblicher Wachsschablonen und eines mit denselben verbundenen, der Haut in der Gegend des Unterkieferköpfchens aufliegenden Stiftes konstruiert werden, müssen insolange als fragliche betrachtet werden, als ihre Richtigkeit nicht durch andere Methoden festgestellt ist. Und was die Studien am knöchernen Präparate anbelangt, so sei hier auf Welcker hingewiesen, der im Jahre 1900 in einer umfangreichen, gewissenhaften Arbeit (veröffentlicht im „Archiv für Anthropologie" 1900) bereits nachgewiesen hat, dass die Schrumpfung in der Distanz der beiden Kondylen an mazerierten Unterkiefern bis zu 2 Cm. gegenüber dem frischen Leichenpräparate betragen kann und der ausdrücklich davor warnt, aus dem Verhalten der skelettierten Teile des Kiefergelenkes irgendwelche Schlüsse auf die Einrichtung und Mechanik des Gelenkes aufzubauen. Selbst Studien am eröffneten Gelenke der Leiche sind nicht geeignet, einen genauen Einblick in die Mechanik des Kiefergelenkes zu gestatten, da einerseits der Luftdruck wegfällt, anderseits die für die Bewegungen als Gubernakula und Aufhängeapparat ungemein wichtigen Ligamenta lateralia durchschnitten werden müssen.

Aus diesen Gründen musste getrachtet werden, das Verhalten der das Gelenk zusammensetzenden Teile bei unverletzter Gelenkskapsel zu studieren, und dazu bot sich nur ein Weg, nämlich der der Röntgenphotographie.

Digitized by Google
Original from UNIVERSITY OF MICHIGAN
Generated on 2019-10-18 19:53 GMT / http://hdl.handle.net/2027/mdp.39015060277277
Public Domain in the United States, Google-digitized / http://www.hathitrust.org/access_use#pd-us-google

Durch die Güte des Herrn Dr. Georg Heiner, Demonstrator an der I. anatomischen Lehrkanzel in Wien, gelangte ich in den Besitz zweier frischer anatomischer Präparate mit unverletzten Gelenkskapseln: eines vollkommen atrophischen Schädels und eines jugendlichen, zarten Schädels mit normal gebauten und tadellos okkludierenden Zahnreihen. In beiden Präparaten wurden Schnitte geführt, und zwar durch die Schädelbasis (knapp hinter der inneren Wand der Gelenkskapsel) zur Aufnahme der photographischen Platte für die seitliche Durchleuchtung und durch das Planum infratemporale zur Aufnahme der Platte für die Durchleuchtung von der Schädelbasis. Ausserdem wurden alle hinderlichen Knochenvorsprünge abgetragen, um das Entstehen störender Schlagschatten zu verhindern. So hergerichtet, wurden die Präparate mit der Schädelbasis fest in einem Stativ eingeschraubt und die Bewegungen des Unterkiefers durch Seidenschnüre bewerkstelligt, die über leicht gehende Rollen geführt wurden. Die beifolgenden Tafeln I und II veranschaulichen die Herrichtung und Einstellung der Präparate für die Röntgendurchleuchtung. Auf diese Weise war es möglich, jeden Druck oder Zug auf das Gelenk auszuschalten und die Entfernung der Zahnreihen, resp. der Kiefer, bis auf Millimeter genau einzustellen, kurz, die Bewegungen des Kiefergelenkes nach den drei Richtungen des Raumes exakt nachzuahmen und zu studieren.

Untersucht wurden beide Präparate und beide Gelenke. Hier mögen vorläufig nur die Ergebnisse des rechten Kiefergelenkes vom bezahnten Präparate Aufnahme finden, da sie besonders lehrreich sind. Bemerkt muss jedoch werden, dass die Untersuchung des linken Gelenkes fast die gleichen Bilder ergab. In Aussicht genommen ist noch die röntgenologische Untersuchung der kindlichen Kiefergelenke, dann der Gelenke bei Klasse II und III nach Angles System und der Gelenke beim geraden Bisse.

Die Präparate wurden so eingestellt, dass nur Zentralstrahlen der abgeblendeten Röntgenbirne das Gelenk durchleuchteten und senkrecht die lichtempfindliche Platte trafen, so dass Verzerrungen der Bilder ausgeschlossen waren. Durch Vorversuche wurde ermittelt, dass ein Abstand von 25 Cm. zwischen Birne und Platte, Bilder in der natürlichen Grösse des Präparates ergab. Die Expositionszeit betrug durchgehends 8 Sekunden.

Herrn Dr. Heinrich Höck, Zahnarzt in Wien, der im Vereine mit mir die Röntgenaufnahmen machte und durch seine tatkräftige Unterstützung die Lösung der Frage ermöglichte, ge-

Digitized by Google
Original from UNIVERSITY OF MICHIGAN
Generated on 2019-10-18 19:53 GMT / http://hdl.handle.net/2027/mdp.39015060277277
Public Domain in the United States, Google-digitized / http://www.hathitrust.org/access_use#pd-us-google

bührt der grösste Dank meinerseits, den ich hiemit auch öffentlich ausspreche.

Und nun wollen wir uns der Besprechung der Bilder zuwenden, die sich bei Durchleuchtung des Kiefergelenkes während der Oeffnungs-, der Vorschiebe- und der Drehbewegung ergaben. Dabei muss jedoch beständig im Auge behalten werden, dass die Röntgenbilder die Verhältnisse im Gelenke so darstellen, wie sie der Beschauer sehen würde, wenn er von der photographischen Platte aus durch das Gelenk blicken würde.

Wallisch [3] hat mit Recht eine Ruhestellung des Gelenkes bei geschlossenen Zahnreihen und eine Ruhelage bei erschlafften Muskeln unterschieden. In letzterer Stellung ist das Gelenk infolge der Eigenschwere des Unterkiefers in der aufrechten oder horizontalen Lage etwas geöffnet, bei nach vorne geneigtem Kopfe tritt noch eine leichte Verschiebung nach vorne hinzu. Schon der Anatom Langer [1] hat erklärt, dass bei geschlossenen Kiefern die Bandscheibe und der in ihr enthaltene Kondyl hinter dem Tuberkulum „in der Gelenksgrube" des Schläfebeins liege. Zuckerkandl [5] und andere Anatomen haben sich dieser Ansicht angeschlossen.

Wallisch [3] hat jedoch behauptet, dass die Gelenkgrube nicht vom Kondyl ausgefüllt sei, sondern zur Aufnahme des hinteren Teiles des Meniskus und zum Ansatze der hinteren Kapselbänder diene. Diese Ansicht hat der Anatom Fick in seinem „Handbuch der Anatomie und der Mechanik der Gelenke" bestätigt. Ueberhaupt sei hier, was die ausführliche Beschreibung des Kiefergelenkes anbelangt, auf dieses hervorragende Werk ausdrücklich hingewiesen.

Prüft man nun das Röntgenbild des rechten Kiefergelenkes in der Ruhestellung auf die Richtigkeit der Angaben genannter Autoren, so ergibt sich, dass Wallisch vollkommen recht hat. Denn das Röntgenbild zeigt deutlich, dass der untere Rand der vorderen Gelenksfläche des Kondyls fast in der Höhe der Mitte der hinteren Tuberkulumswand steht, dass zwischen Tuberkulum und Kondyl ein (von Weichteilen ausgefüllter) Spalt und zwischen der oberen Umgrenzung des Kondylus und dem Grunde der Fossa ein gegen die Pars tympanica des Schläfebeins an Breite zunehmender sichelförmiger Raum klafft. Eine direkte Berührung zwischen Kondylus und Fossa oder Tuberkulum besteht in der Photographie nicht.

Um die Veränderungen, welche das Gelenksbild in den verschiedenen Stadien der Oeffnungsbewegung erfährt, genau

Digitized by Google
Original from UNIVERSITY OF MICHIGAN
Generated on 2019-10-18 19:53 GMT / http://hdl.handle.net/2027/mdp.39015060277277
Public Domain in the United States, Google-digitized / http://www.hathitrust.org/access_use#pd-us-google

studieren zu können, war es notwendig, im Präparate fixe Anhaltspunkte zu schaffen. Zu diesem Zwecke wurden im Jochbogen des Präparates und im Kollum des Unterkieferastes, in einer Frontalebene liegend, kleine Metallstifte angebracht, die auf dem Röntgenbilde als dunkle Punkte erscheinen mussten. Da die Photographien die natürliche Grösse des Präparates wiedergeben und nur Zentralstrahlen das Gelenk passierten, waren Verzerrungen der Bilder nicht gut möglich. Die Schatten der Metallstifte haben denn auch im Bilde dieselbe Entfernung voneinander wie die Köpfe der Stifte am natürlichen Präparate. Das Gelenk wurde nun in der Oeffnungsbewegung bei einer Entfernung der Zahnreihen von 1½, 3, 4½ und 6 Cm. von Röntgenstrahlen durchleuchtet. Eine Oeffnungsbewegung über 6 Cm. Zahnreihendistanz kann vielleicht an der Leiche bei eröffnetem Gelenke möglich sein; im Leben würde sie durch das Ligamentum laterale verhindert werden oder zur Luxation führen. Diese zu studieren lag nicht in unserer Absicht.

Da die Schädelbasis im Stativ fest eingespannt war und Röntgenbirne, Präparat und photographische Platte in ihrer Lage und Stellung während der ganzen Dauer der Aufnahmen auch nicht um 1 Mm. verrückt wurden, so erhielten wir von der Schädelbasis, dem fixen Teile, bei allen Aufnahmen identische Bilder. Nur der Unterkiefer, also der bewegliche Teil, änderte seine Stellung und sein Aussehen im Bilde.

Legt man nun in der Photographie durch die Mittelpunkte der Schatten jener beiden im Kollum des Unterkiefers steckenden Metallköpfe eine Gerade, so kann man aus der verschiedenen Neigung der Geraden und ihrer Lage zum fixen Punkte im Jochbogen auf die Bewegung des Unterkiefers schliessen. Es ergibt sich nun aus den Photographien, dass der Kondylus bei der Oeffnungsbewegung einerseits eine Bewegung längs der rückwärtigen geneigten Fläche des Tuberkulums nach abwärts und auch nach vorwärts macht, bis der obere Rand seiner Gelenksfacette die Stelle erreicht, wo die geneigte Fläche des Tuberkulums in die horizontale Fläche übergeht. Gleichzeitig vollführt der Kondylus auch eine Drehung um eine horizontale Achse, wie aus der Veränderung seines Bildes hervorgeht. Ein Vorrutschen auf die horizontale Fläche des Tuberkulums ist nicht zu konstatieren. Die nachfolgenden Bilder geben darüber Aufschluss.

Aus dem Vergleiche der Bilder ergibt sich ferner, dass die Achse bei dieser Bewegung nicht im Kondylus, wie Zuckerkandl [5] behauptet und Charles R. Turner (Philadelphia) [6] annimmt, sondern im Kollum des Unterkiefers in der Höhe des Ansatzes der Ligamenta lateralia

Digitized by Google
Original from UNIVERSITY OF MICHIGAN
Generated on 2019-10-18 19:53 GMT / http://hdl.handle.net/2027/mdp.39015060277277
Public Domain in the United States, Google-digitized / http://www.hathitrust.org/access_use#pd-us-google

und der hinteren Kapselbänder liegt und dass Langer [1] recht hat, der behauptete, dass die Drehung des Kiefers bei der Oeffnung nicht um eine fixe, sondern um eine „momentan im Raume fortschreitende Achse" stattfinde. Es artikuliert demnach, wie gleichfalls Langer [1] angegeben hat, bei der Oeffnung des Gelenkes das Tuberkulum mit der oberen Fläche des Meniskus und der Kondylus mit der unteren Fläche der Bandscheibe.

Ich kann daher auf Grund der Röntgenbilder der Ansicht von Tomes und Dolamore [7], denen sich auch Walker und Gysi [4] angeschlossen haben, nicht beipflichten, wenn sie behaupten, dass der wahre Rotationspunkt beim Oeffnen des Mundes in der Okklusionsebene, und zwar unterhalb des Kondylus, aber ausserhalb des Kieferastes liege. Aus dem gleichen Grunde kann ich auch Chaim Chissin [12] nicht zustimmen, der auf Grund von Messungen am Lebenden und darauf aufgebauten Konstruktionen behauptet: „Immer aber, ... liegt im Anfange der Kieferöffnung die Achse hinter dem oberen Teile des Unterkieferastes, in der Mitte der Oeffnungsbewegung .... nach unten vom Tuberculum articulare, im Endteile der Oeffnungsbewegung aber liegt die Achse in der Gegend vor dem Tuberkulum."

Nicht minder interessant wie die Ergebnisse der Oeffnungsbewegung waren die Ergebnisse bei der Vorschiebebewegung Die Aufnahmen des Gelenkes fanden nicht nur von der Seite, sondern auch von der Schädelbasis aus statt.

Während die älteren Anatomen Langer [1] und Zuckerkandl [5] die Ansicht vertraten, dass beim Vorbiss nur eine Bewegung im oberen Gelenke erfolge, hat der Anatom Graf Spee [8] die Behauptung aufgestellt, „dass beim Vorbiss sich Kondyl und Zähne auf demselben Zylindermantel bewegen, also einem Kreisbogen folgen, dessen Mittelpunkt in der Augenhöhle oder darüber liegen kann".

Dieser Ansicht pflichtete auch Peckert [9] bei und selbst noch in neuester Zeit H. de Witt Cross (Boston) [10]. Dem widersprach Wallisch [3], welcher auf Grund seiner Untersuchungen die Ansicht Langers bestätigte und erklärte, dass bei der Vorschiebebewegung der Unterkiefer sich vollkommen parallel zu seiner Ruhelage nach vorwärts bewege.

In neuester Zeit behauptete hinwieder Gysi [4], er hätte gefunden, dass der wahre Mittelpunkt, um den die kreisförmige Bewegung des Unterkiefers (beim Vorbiss) stattfindet, dem Spee schen Mittelpunkte gerade gegenüberliegt, sagt aber nicht, durch welche Untersuchungen er zu dieser Behauptung gelangt sei.

Digitized by Google
Original from UNIVERSITY OF MICHIGAN
Generated on 2019-10-18 19:53 GMT / http://hdl.handle.net/2027/mdp.39015060277277
Public Domain in the United States, Google-digitized / http://www.hathitrust.org/access_use#pd-us-google

Betrachtet man nun die durch Beleuchtung von der Seite und von der Schädelbasis gewonnenen Röntgenbilder dieser Bewegung bei unserem Präparate, so wird man zugeben müssen, dass die Ansicht Wallisch' die richtige ist.

Die Aufnahmen wurden gewonnen, in der Ruhestellung, dann beim Vorschieben bis zu der Berührung der Kanten der mittleren Schneidezähne und schliesslich beim Vorbiss ad maximum, das heisst bis der Processus coronoideus am Präparate den Jochbogen berührte, wobei die Zahnreihen immer in Kontakt blieben. Vergleicht man in den Bildern die Lage der Geraden, welche durch die Mittelpunkte der Metallköpfchenschatten gelegt wurden, so findet man, dass sie parallel stehen. Wie die Bilder zeigen, ist der Kondylus zunächst längs der rückwärtigen geneigten Fläche des Tuberkulums herabgerutscht und dann mit der oberen Kante seiner Gelenksfacette auf der Kuppe des Tuberkulums um ein klein wenig nach vorne gerückt. Die Projektionsfigur des Kondylus ist in sämtlichen von der Seite aufgenommenen Bildern stets die gleiche geblieben. Die Aufnahmen von der Schädelbasis zeigen das gleiche Verhalten.

Frägt man sich, wie es denn möglich war, dass gerade über diese Bewegung die Autoren eine so ganz verschiedene Auffassung haben konnten, so ist nur eine Antwort möglich, nämlich: **Man hat übersehen, dass das einzelne Kiefergelenk eigentlich aus zwei Gelenken besteht, die selbständig bewegt werden können.**

Hat doch schon Langer [1] darauf hingewiesen, dass man den Unterkiefer vorschieben und dann auch noch öffnen kann. Man kann aber den nach abwärts bewegten Unterkiefer (Oeffnungsbewegung) gleichfalls nach vorwärts schieben und den vorgeschobenen Unterkiefer zum Kieferschluss bringen, eine Bewegung, die den Zahnarzt beim „Bissnehmen" nur zu oft in Verzweiflung bringt. Beim Vorschieben des Unterkiefers findet die Bewegung nur im **oberen** Gelenke, bei der Oeffnungsbewegung jedoch im oberen und unteren Gelenke gleichzeitig statt.

Wallisch [3] hat in treffender Weise den Meniskus „als die transportable und formändernde Gelenkspfanne" des Kondylus bezeichnet. Der Meniskus ist aber auch mit seiner konkav-konvexen Oberfläche die Gelenkspfanne für das Tuberkulum des Schläfebeines.

Beim Vorschieben des Unterkiefers gleitet der in seiner ganzen Peripherie mit der Gelenkskapsel verwachsene[1] Meniskus

[1] Nach Fick ziehen die inneren Fasern der Kapsel in den Meniskus und verteilen sich in seinem Gewebe, während die äusseren Faserlagen direkt von der Fossa glenoidalis zum Kollum des Unterkiefers ziehen.

Digitized by Google
Original from UNIVERSITY OF MICHIGAN
Generated on 2019-10-18 19:53 GMT / http://hdl.handle.net/2027/mdp.39015060277277
Public Domain in the United States, Google-digitized / http://www.hathitrust.org/access_use#pd-us-google

als Gelenkspfanne um das Tuberkulum, das ist den fixen Teil des oberen Gelenkes und nimmt den in der unteren Fläche der Bandscheibe, das heisst den im unteren Gelenke in seiner Gelenkspfanne ruhenden Kondylus mit, weil es eben nicht anders sein kann; denn beide Gelenke sind von einer gemeinsamen Kapsel umhüllt und die Vorschiebebewegung wird ausschliesslich durch den Musculus pterygoideus externus bewirkt, der sich mit seinen fast horizontal verlaufenden Fasern an der Kapsel, am Meniskus und am Kollum des Unterkiefers ansetzt. Seine beiderseitige symmetrische Kontraktion bewirkt das Vorschieben, seine einseitige Kontraktion die Drehung, resp. Seitenbewegung des Unterkiefers. Bei der Oeffnungsbewegung ist er nur insofern beteiligt, als seine an der Kapsel und am Meniskus inserierten Fasern das Herabsteigen des Kondylus längs der geneigten Tuberkulumswand unterstützen, während die Kinn-Zungenbeinmuskeln und andere die Drehung des Kondylus um die horizontale Achse besorgen. Mehr dürfte der Muskel bei der Oeffnungsbewegung nicht leisten, wenngleich andere Autoren ihm eine grössere Beteiligung zuschreiben möchten [12].

Immer und immer wieder begegnet man bei den Autoren der Ansicht, dass Kondylus und Tuberkulum miteinander artikulieren. Das ist eben nicht der Fall.

Auf Grund der Beobachtungen am skelettierten Präparate hat man konvexe Gelenkskörper miteinander in Verbindung gebracht, die niemals direkt miteinander artikulieren und hat darauf Schlüsse aufgebaut. Die konkaven, aus Bindegewebe und Faserknorpel gebildeten Gelenkspfannen des Meniskus hat man übersehen, weil sie durch die Mazeration verloren gegangen waren. Daher die verschiedenen Auffassungen der Autoren.

Es erübrigt nun, die Bilder über die wichtigste Bewegung im Kiefergelenke, nämlich über die Seiten- oder, wie ich es nennen möchte, über die Drehbewegung, einer Besprechung zu unterziehen.

Die Ansicht der Anatomen ging dahin (selbst die neuesten Publikationen von Fischer [11] und Turner [6] halten daran fest), dass bei der Seitwärts-, respektive Drehbewegung der Unterkiefer sich um eine senkrechte Achse bewege, welche jeweilig in dem Gelenke liege, um welches die Drehung erfolge, also bei der Drehung nach rechts im rechten, bei der Drehung nach links im linken Gelenke.

Gysi [4] behauptet nun in seiner interessanten Studie, dass dies nur selten der Fall sei. Viel häufiger komme es vor,

Digitized by Google
Original from UNIVERSITY OF MICHIGAN
Generated on 2019-10-18 19:53 GMT / http://hdl.handle.net/2027/mdp.39015060277277
Public Domain in the United States, Google-digitized / http://www.hathitrust.org/access_use#pd-us-google

dass die Achse zwischen den Kondylen, mitunter sogar ausserhalb der Kondylen liege.

Ein genaues Studium der Röntgenbilder über die Drehbewegung bei unserem Präparate lässt uns die Ansicht Gysis als die richtige erscheinen.

Betrachtet man die Bilder beider Gelenke in der Ruhestellung bei seitlicher Durchleuchtung, so fällt einem zunächst die beiderseitige Verschiedenheit in den Konturen der das Gelenk zusammensetzenden Teile auf.

Bei der Drehung nach rechts (also Drehung um den rechten Kondylus) zeigt die Photographie des linken Gelenkes ein Herabrücken des Kondylus nach abwärts auf die Kuppe des Tuberkulums und eine Drehung des Kondylus nach vorne und innen, während in der Photographie des rechten Gelenkes ein Hinaufrücken des Kondylus gegen den Grund der Fossa und eine geringe Drehung im Kondyl-Bandscheibengelenke (Oeffnungsbewegung) zu erkennen ist. Bei der Drehung nach links (also Drehung um den linken Kondylus) ergaben sich dieselben Bilder und Verhältnisse in umgekehrter Ordnung.

Um Missverständnissen vorzubeugen, sei erwähnt, dass die Photographien die Lage der Gelenkskörper im Zustande der Drehung ad maximum darstellen, wobei die Zahnreihen stets in Kontakt geblieben waren.

Noch deutlicher als bei der seitlichen Durchleuchtung kann man die Drehbewegung bei Durchleuchtung von der Schädelbasis aus erkennen. Da zeigt es sich, dass der Kondylus, um den die Drehung erfolgen sollte, nach rückwärts und innen ausgewichen ist, während der Kondylus der anderen Seite eine Bewegung nach vorwärts und innen vollzogen hat.

In unserem Präparate liegt demnach die Drehungsachse innerhalb des Zentralabstandes der Kondylen; denn sonst hätte sich der Kondylus, durch den die jeweilige Achse gelegt zu denken ist, nicht nach rückwärts und innen, also zur Medianebene bewegen dürfen, sondern hätte seinen Abstand von der Medianebene beibehalten müssen.

Gysi hat demnach mit seiner Behauptung recht. Doch kann ich ihm nicht beipflichten, wenn er annimmt, dass die Bewegungen des „vorderen Dreieckspunktes“ (des Berührungspunktes der mittleren unteren Schneidezähne) in einer Ebene erfolge. Nach dem vorher Gesagten kann dieser „vordere Dreieckspunkt“, solange die Zahnreihen in Kontakt sind, bei der Drehbewegung nach rechts und links nur eine nach oben konvexe Kurve beschreiben; eine Bewegung in

Digitized by Google
Original from UNIVERSITY OF MICHIGAN
Generated on 2019-10-18 19:53 GMT / http://hdl.handle.net/2027/mdp.39015060277277
Public Domain in the United States, Google-digitized / http://www.hathitrust.org/access_use#pd-us-google

einer Ebene kann meines Erachtens höchstens auf Millimeter stattfinden.

Die Bewegung des vorderen Dreieckspunktes in einer Ebene ist vielleicht möglich, wenn die Drehbewegung bei geöffnetem Munde stattfindet, oder bei einem Gebisse, in dem der Ueberbiss der Zähne des Oberkiefers fehlt. Ob dies wirklich der Fall ist, darüber sind die Untersuchungen noch ausständig.

In der Einleitung wurde erwähnt, dass auch ein zahnloses, atrophisches Präparat in seinen Kieferbewegungen röntgenologisch untersucht wurde.

Die Ergebnisse waren annähernd die gleichen wie beim bezahnten Präparate. Die Veröffentlichung dieser Befunde, sowie der noch ausstehenden Untersuchungen bei irregulären Gebissen bleibe späteren Publikationen vorbehalten.

Literatur.

1. C. Langer: Das Kiefergelenk des Menschen. Sitzungsberichte der kaiserlichen Akademie, 1860, und sein Lehrbuch der Anatomie des Menschen.
2. H. Meyer: Das Kiefergelenk. Archiv für Anatomie und Physiologie, 1865.
3. Dr. W. Wallisch: Oesterr.-ungar. Vierteljahrsschrift, 1903, Heft II, und: Das Kiefergelenk. Archiv für Anatomie und Physiologie, 1906 und 1909.
4. Alfred Gysi: Beitrag zum Artikulationsproblem. Berlin 1908
5. Scheff: Handbuch der Zahnheilkunde, I. Band.
6. Journal für Zahnheilkunde und Zahntechnik, S. S. White, Berlin, August 1909, Heft 3.
7. Transactions of the Odontological Society of Great-Britain, April 1901.
8. Graf Spee: Die Verschiebungsbahn des Unterkiefers am Schädel. Archiv für Anatomie und Physiologie, 1890.
9. Neuheiten und Verbesserungen etc. von S. S. White, Berlin 1906, Heft 9.
10. Journal für Zahnheilkunde und Zahntechnik, S. S. White, Berlin, Mai 1909, Heft 2.
11. Dr. Guido Fischer: Bau und Entwicklung der Mundhöhle des Menschen etc. Leipzig 1909.
12. Chaim Chissin: Ueber die Oeffnungsbewegung des Unterkiefers und die Beteiligung der äusseren Pterygoidmuskeln bei derselben. Archiv für Anatomie und Physiologie, 1906, I. Heft.

Digitized by Google
Original from UNIVERSITY OF MICHIGAN
Generated on 2019-10-18 19:53 GMT / http://hdl.handle.net/2027/mdp.39015060277277
Public Domain in the United States, Google-digitized / http://www.hathitrust.org/access_use#pd-us-google

II. Das rechte Kiefergelenk im Röntgenbilde.

Von Dr. *Richard Breuer*, Zahnarzt in Wien.

(Nach einem auf der 81. Versammlung deutscher Naturforscher und Ärzte im September 1909 in Salzburg gehaltenen Vortrage.)

Tafel I.

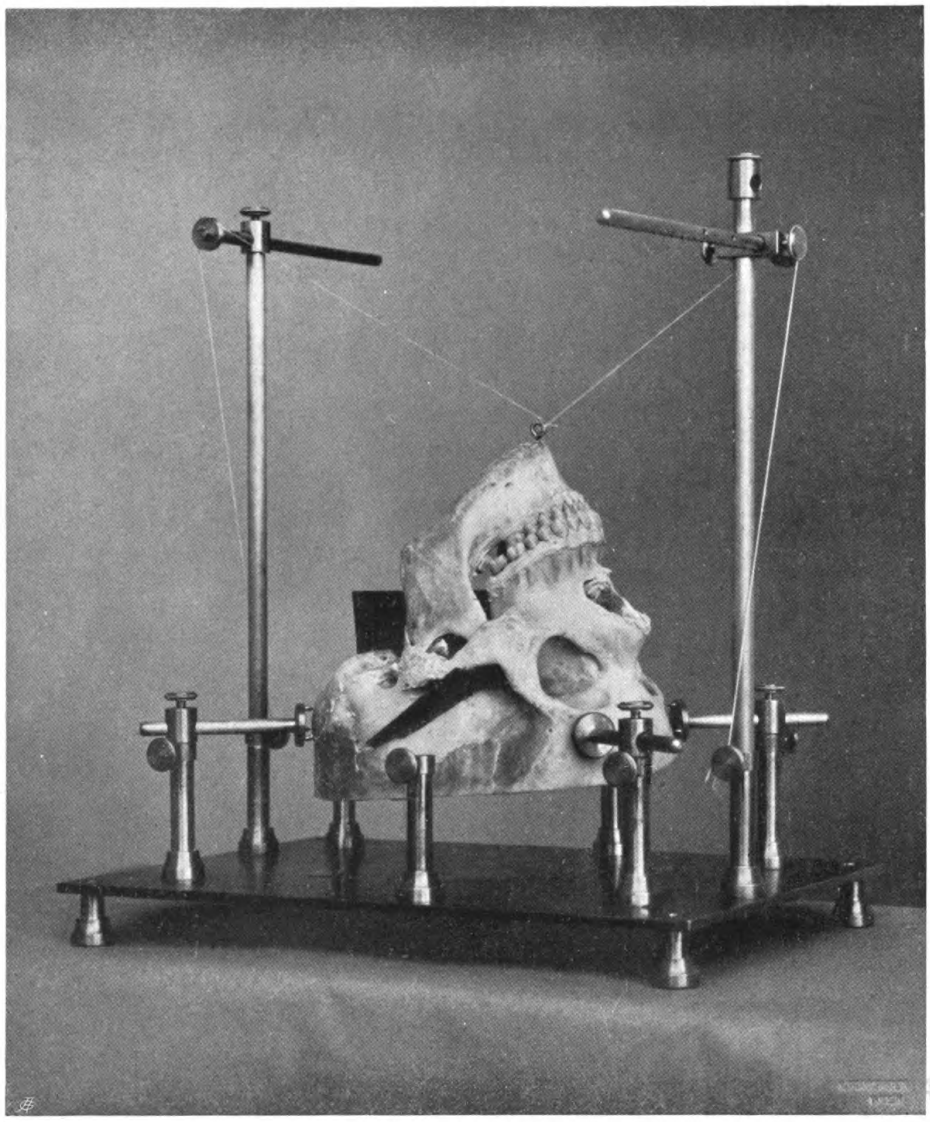

Fixationsapparat und Einstellung des bezahnten Präparates mit normaler Occlusion und der lichtempfindlichen Platten bei der Durchleuchtung mit Röntgenstrahlen von der Seite, resp. von der Schädelbasis aus zum Studium der Öffnungs- und der Vorschiebebewegung im Kiefergelenke.

Digitized by Google
Original from UNIVERSITY OF MICHIGAN
Generated on 2019-10-18 19:53 GMT / http://hdl.handle.net/2027/mdp.39015060277277
Public Domain in the United States, Google-digitized / http://www.hathitrust.org/access_use#pd-us-google

Sämtliche Röntgen-Photographien sind von Herrn Dr. Heinrich Höck, Zahnarzt, Wien, aufgenommen und bringen in natürlicher Größe die Verhältnisse im Gelenke zur Ansicht, wie sie sich beim Durchblick von der photographischen Platte aus darstellen.

Tafel II.

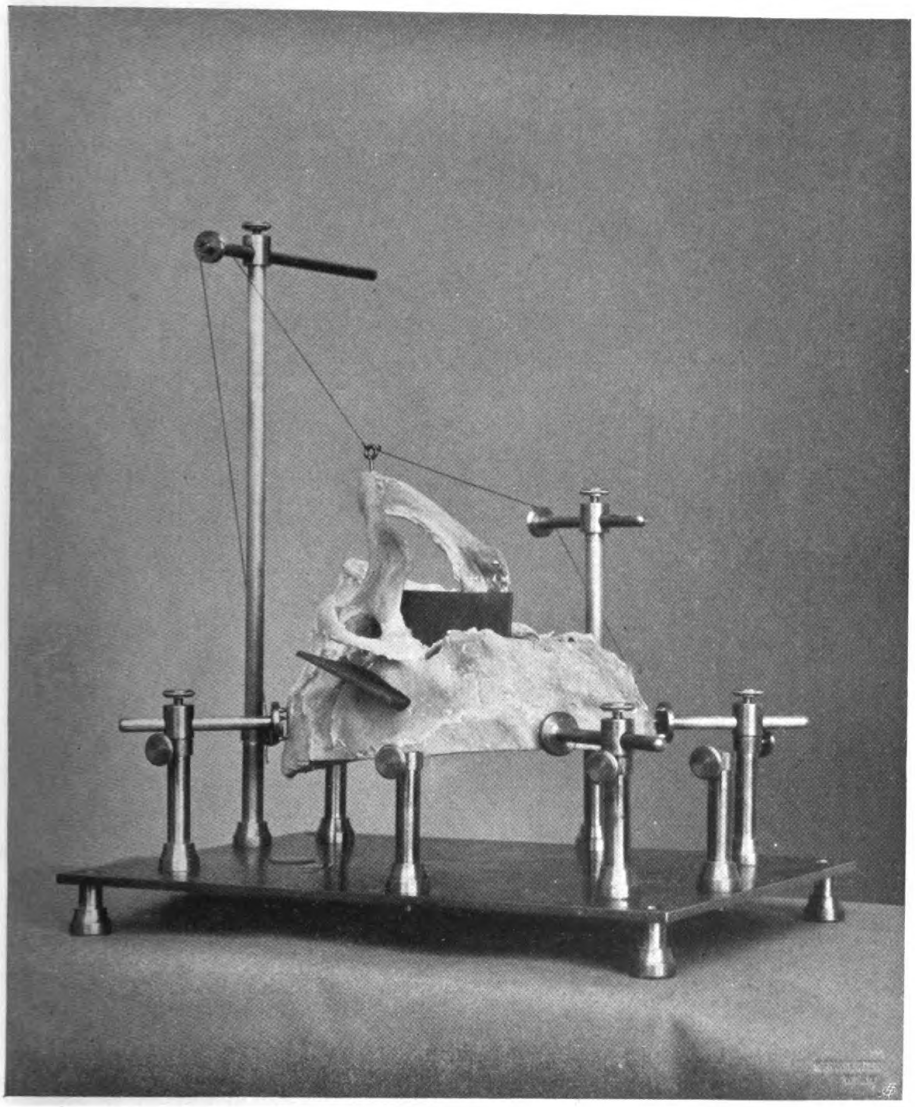

Fixationsapparat und Einstellung des zahnlosen Präparates und der lichtempfindlichen Platten bei der Durchleuchtung mit Röntgenstrahlen von der Seite und von der Schädelbasis aus beim Studium der Dreh- (Seiten-) Bewegung im Kiefergelenke.

Digitized by Google
Original from UNIVERSITY OF MICHIGAN
Generated on 2019-10-18 19:53 GMT / http://hdl.handle.net/2027/mdp.39015060277277
Public Domain in the United States, Google-digitized / http://www.hathitrust.org/access_use#pd-us-google

Bild 1.

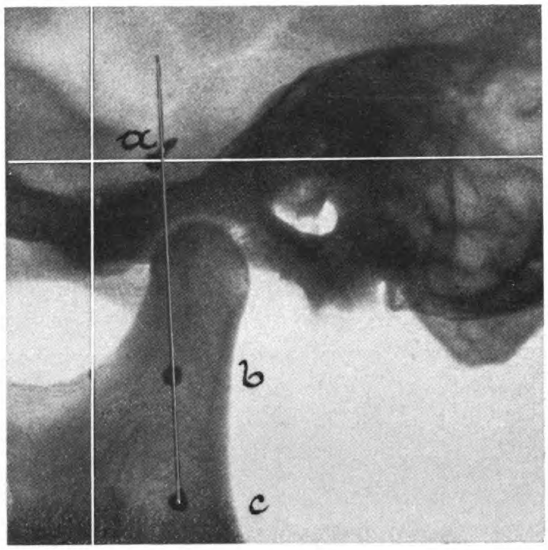

Bild 2.

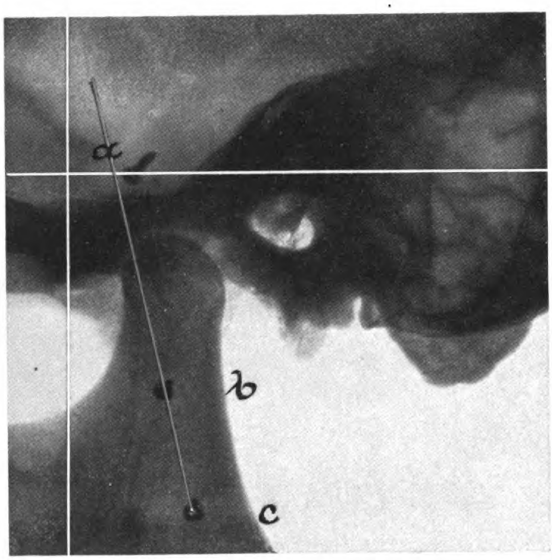

Bild 3.

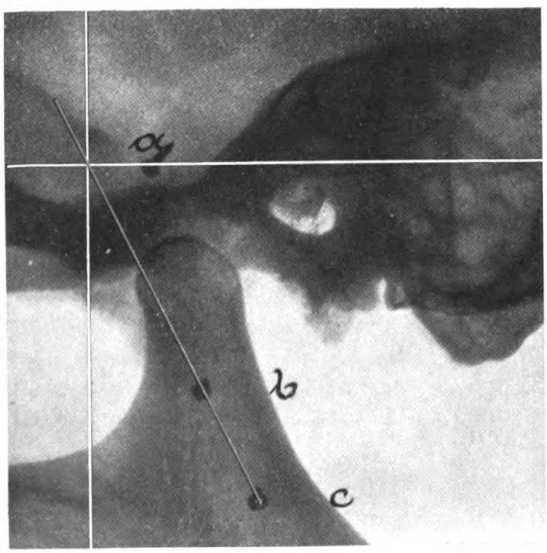

Digitized by Google
Original from UNIVERSITY OF MICHIGAN
Generated on 2019-10-18 19:53 GMT / http://hdl.handle.net/2027/mdp.39015060277277
Public Domain in the United States, Google-digitized / http://www.hathitrust.org/access_use#pd-us-google

Bild 1: Ruhestellung (Kieferschluß).

Man sieht das Knochengerüste des Processus mastoideus, den Rest des Processus styloides, darüber den Schatten der Pyramide mit dem äußeren Gehörgang und einem Teile der Schnecke, dann die innere Wurzel des Processus zygomaticus, darüber den Schatten der Schläfenbeinschuppe, das Tuberculum, in der Projektion rundlich gestaltet, geht in den Schatten des Processus zygomaticus über, an dessen Unterseite der lichtere Schatten bereits dem Planum infratemporale angehört. An der geneigten Rückwand des Tuberculums, aber durch einen freien Raum getrennt, befindet sich der in der Projektion rundliche Schatten des Condylus. Man sieht deutlich die fast geradlinige Begrenzung seiner Gelenksfacette an der Vorderseite, die sich scharf nach oben und unten absetzt. Zwischen Condylus und Fossa glenoidalis klafft ein nach rückwärts größer werdender sichelförmiger Raum. Vom Collum des Unterkiefers zieht ein lichter Schatten zum Planum infratemporale; er rührt her von den vorderen Kapselbändern und dem Ansatze des musculus pterygoideus externus. Am oberen Rande der Wurzel des processus zygomaticus ist der Schatten *(a)* eines Metallstiftes sichtbar. Im Collum des Unterkiefers zeigen sich die Schatten der zwei am Präparate angebrachten Stifte *b* und *c*. Zur Orientierung für die Bezeichnungen „auf- und abwärts“ und „vor- und rückwärts“ sowie für die jeweilige Lage der durch die Mittelpunkte von *b* und *c* gelegten Geraden wurde durch den Punkt *a* die Abscisse und durch die Kuppe des Tuberculumschattens die Ordinate gelegt. Da der Meniscus wie die Kapsel aus Bindegewebe besteht, so ist er auf der Photographie nicht differenziert sichtbar. Die Behauptung **Langers** und **Zuckerkandls**, „der Condylus befinde sich in der Ruhestellung des Gelenkes an der Rückwand des Tuberculums“, sowie die Behauptung **Wallisch'**, „der Condylus fülle die Fossa glenoidalis nicht aus“, sind daher richtig.

I. Öffnungsbewegung.

Bild 2. Die mesiale Ecke des oberen, mittleren Schneidezahnes (Dentale superius) ist von der mesialen Ecke des unteren, mittleren Schneidezahnes (Dentale inferius) $1^1/_2$ *cm* entfernt.

Die Gelenksfacette des Condylus steht parallel zur rückwärtigen Tuberculumswand. Die Gerade *bc* schneidet die Abscisse bereits vor dem Punkte *a*, der Winkel mit der Ordinate ist größer geworden.

Bild 3. Dentale superius et inferius 3 *cm* entfernt.

Der untere Rand der Gelenksfacette am Condylus steht in gleicher Höhe wie die Kuppe des Tuberculums, der sichelförmige Raum zwischen Condylus und Pfannengrund ist größer geworden, die vorderen Kapselbänder sind bereits gespannt, die hinteren Kapselbänder werden sichtbar. Die Gerade *bc* fällt bereits in den Schnittpunkt der Coordinaten.

Digitized by Google
Original from UNIVERSITY OF MICHIGAN
Generated on 2019-10-18 19:53 GMT / http://hdl.handle.net/2027/mdp.39015060277277
Public Domain in the United States, Google-digitized / http://www.hathitrust.org/access_use#pd-us-google

Bild 4.

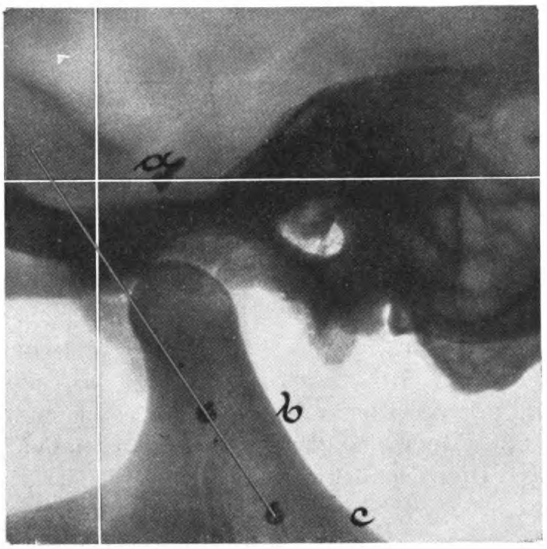

Bild 5.

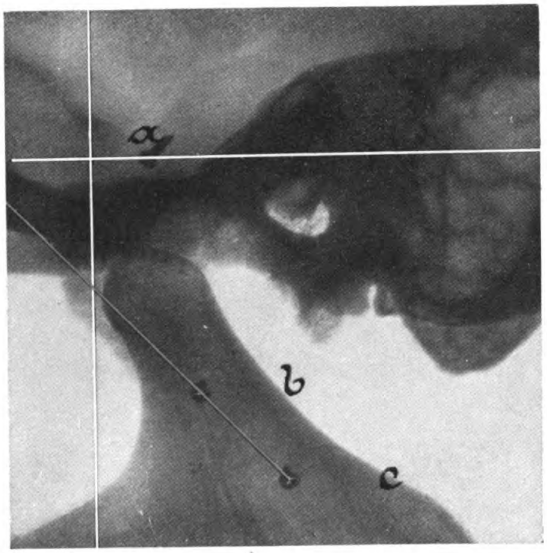

Bild 6.

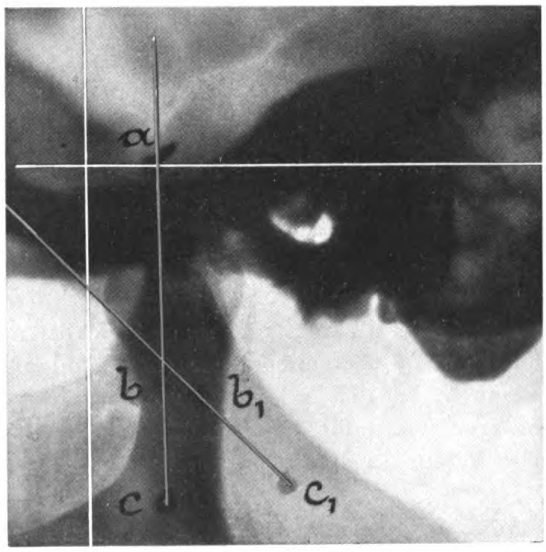

Digitized by Google
Original from UNIVERSITY OF MICHIGAN
Generated on 2019-10-18 19:53 GMT / http://hdl.handle.net/2027/mdp.39015060277277
Public Domain in the United States, Google-digitized / http://www.hathitrust.org/access_use#pd-us-google

Bild 4. Dentale superius et inferius $4^1/_2$ *cm* entfernt.

Der untere Facettenrand am Condylus steht bereits tiefer als die Kuppe des Tuberculums, die Gelenksflächen des Tuberculums und Condylus divergieren. Vordere und hintere Kapselbänder gespannt. Die Gerade *bc* schneidet bereits die Ordinate.

Bild 5. Dentale superius et inferius 6 *cm* entfernt.

Die Fossa glenoidalis ist leer. Wie eine Kulisse schiebt sich der Schatten der (dem Beschauer zugekehrten) Spina angularis des Keilbeins und der Schuppe des Paukenbeins (beide Knochenvorsprünge wurden teilweise abgetragen) quer über die Fossa glenoidalis, der obere Rand der Condylusfacette berührt fast die Kuppe des Tuberculums, der untere Rand tangiert beinahe die Ordinate, an den ad maximum gespannten vorderen Kapselbändern ist der Ansatz des Musculus pterygoideus externus sichtbar. Der Condylus ist nach abwärts und nach vorne gerückt und hat in seiner Pfanne (untere Fläche des Meniscus) auch eine Drehung ausgeführt; denn die Gerade *bc* bildet mit der Ordinate einen viel größeren Winkel als im ersten Bilde, auch wurden bei den Köpfchen *b* und *c* die Schatten der Stifte deutlicher sichtbar.

Bild 6, dadurch entstanden, daß die Negative von Bild 1 und 5 in ihren identischen Teilen zur Deckung gebracht und dann kopiert wurden.

Man sieht den Unterkiefer in der Ruhe- und in der größten Öffnungsstellung zu gleicher Zeit; die sich deckenden Teile der Schatten sind dunkel geworden, die sich nicht deckenden Teile blieben lichter. Man kann den zurückgelegten Weg und die Drehung des Condylus sehen und bemerken, daß der Schnittpunkt der Geraden *bc* und *b,c,* im Collum etwa in der Höhe des Ansatzes der hinteren Kapselbänder liegt; denn der Stift *b* wurde am Präparate unterhalb des Ansatzes des Ligamentum laterale angebracht und der Schnittpunkt liegt oberhalb *b* und *b,*. An der Vorderseite des Collums setzt sich die Kapsel knapp unterhalb der Facette an, den übrigen Teil des Collums benützt der Musculus pterygoideus externus für seinen Ansatz. Die Röntgenstrahlen differenzieren aber die Weichteile nicht. Darum reicht an der Vorderseite des Unterkieferastes der Schatten der Weichteile tiefer herab. Die mächtigen Fasern der hinteren Kapselwand ziehen am Präparate von der Fossa glenoidalis zum Unterkiefer und heften sich an der Rückwand des Condylus und des Collums bis zur Höhe des Punktes *b* an.

Digitized by Google
Original from UNIVERSITY OF MICHIGAN
Generated on 2019-10-18 19:53 GMT / http://hdl.handle.net/2027/mdp.39015060277277
Public Domain in the United States, Google-digitized / http://www.hathitrust.org/access_use#pd-us-google

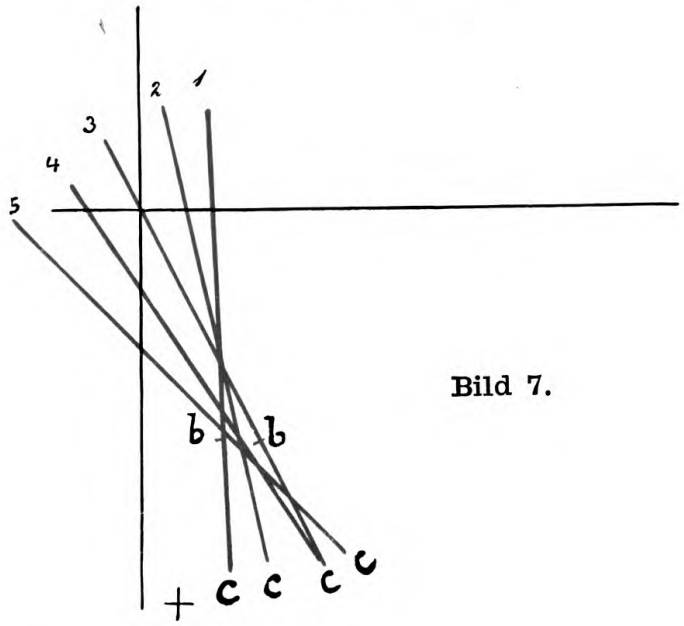

Bild 7.

Bild 1.

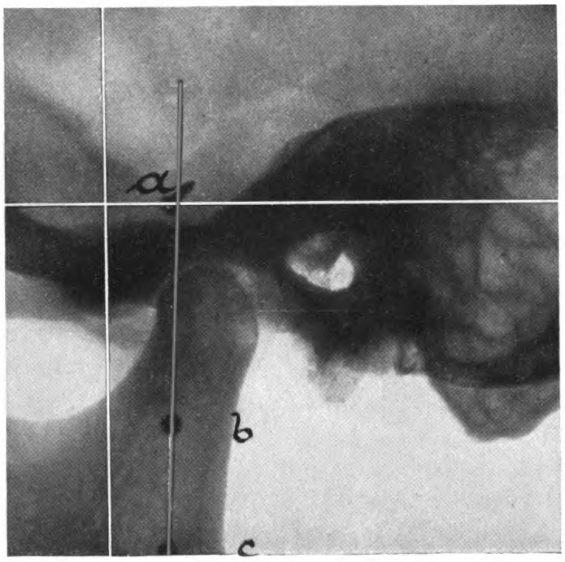

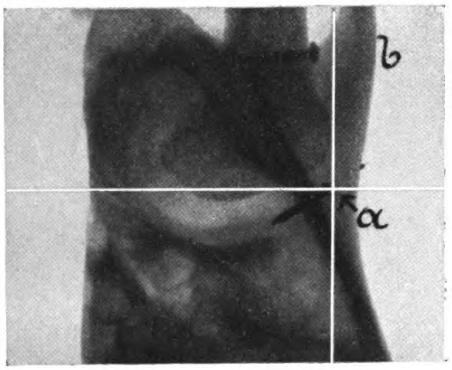

Bild 1a.

Bild 2.

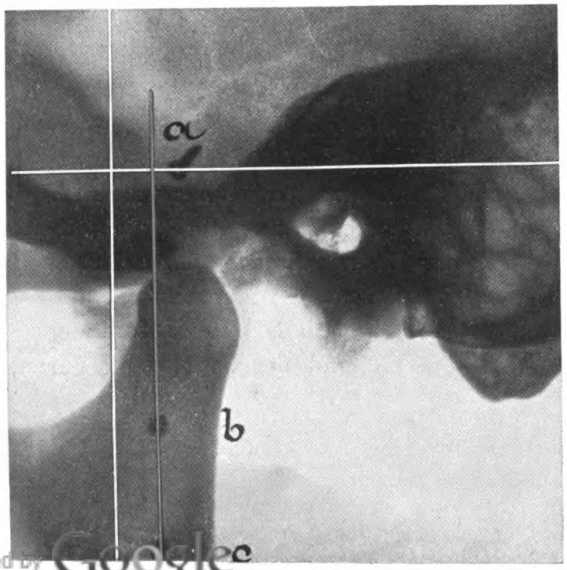

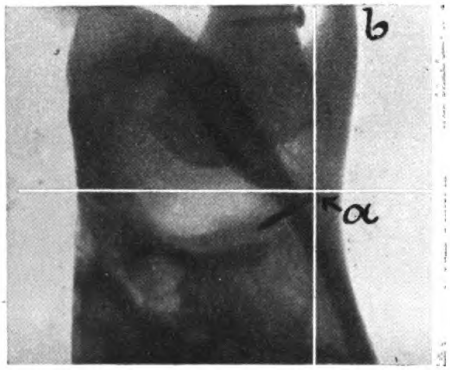

Bild 2a.

Digitized by Google
Original from UNIVERSITY OF MICHIGAN
Generated on 2019-10-18 19:53 GMT / http://hdl.handle.net/2027/mdp.39015060277277
Public Domain in the United States, Google-digitized / http://www.hathitrust.org/access_use#pd-us-google

Bild 7. Abscisse und Ordinate des ersten Bildes wurden auf Pauspapier übertragen.

Da das Coordinatensystem in allen Bildern die gleiche Lage hat und alle Photographien nach ihm orientiert wurden, konnte die verschiedene Stellung der Geraden *bc* in den Photographien mit Hilfe dieses Coordinatensystems richtig abgepaust werden. Auf diese Weise wurde das nebenstehende Bild erhalten, aus dem man ersehen kann:

1. daß die verschiedenen Stellungen der Geraden *bc* sich nicht in einem Punkte schneiden und
2. daß die Schnittpunkte der Stellungen 2—5 mit der Ausgangsstellung 1 alle oberhalb des Punktes *b* liegen.

Daraus folgt, daß die Öffnungsbewegung keineswegs um eine feste Achse, sondern wie **Langer** sagte, um eine momentan im Raume fortschreitende Achse erfolge und daß diese Rotationsachse nicht im Condyl, wie **Zuckerkandl** meint, auch nicht außerhalb des Unterkiefers, wie **Tomes, Gysi** und **andere** annehmen, sondern im Collum des Unterkieferastes in der Höhe des Ansatzes der hinteren Kapselbänder, also des Randes der Gelenkskapsel liegt. Es macht weit eher den Eindruck, daß der Unterkiefer bei der Öffnungsbewegung um die Ansatzlinie der Ligamenta lateralia und der hinteren Kapselwand eine **„Pendelbewegung"** statt einer Rotationsbewegung vollführt.

Die Gerade *bc* hat auch in jeder Photographie den Schnittpunkt mit der Peripherie der Condylus-Projektion in gleicher Lage. Verbindet man auf nebenstehender Zeichnung diese Punkte untereinander oder, noch besser, verbindet man die Endpunkte 1—5 der Geraden *bc* in ihren verschiedenen Lagen, so resultiert eine schwach „S"förmige Kurve, die den Weg darstellen würde, den jener eben erwähnte Condylusschnittpunkt im Raume zurückgelegt hat. Diese Kurve entspricht tatsächlich dem Typus I von **Gysis** Gelenksbahnkurven.

II. Vorschiebebewegung.

A) Ruhestellung.

Bild 1. Aufnahme von der Seite.

(Erklärung beim ersten Bild der Öffnungsbewegung.)

Bild 1a. Aufnahme von der Schädelbasis. Die Verhältnisse im Gelenke stellen sich so dar, wie sie das Auge des Beschauers von der mittleren Schädelgrube aus sehen würde.

Man erkennt den lichten Schatten der Fossa glenoidalis, den Condylus, über den der Schatten einer Knochenleiste der mittleren Schädelgrube hinwegzieht; im Collum steckt der Stift *b*, in der Wurzel des Jochfortsatzes der Stift *a*. Durch den Schatten des Köpfchens vom Stifte *a* ist die Ordinate **parallel** und die Abscisse **senkrecht** zur Lage der photographischen Platte bei der Seitenaufnahme gelegt, das Bild also senkrecht zur Seitenaufnahme orientiert. Die Ordinate tangiert den äußeren Rand des Condylusschattens.

B) Der Unterkiefer vorgeschoben,

bis sich die Schneiden der mittleren Schneidezähne des Ober- und Unterkiefers berühren. Die Mittellinie wurde genau eingehalten.

Bild 2. Seitliche Aufnahme.

Der Condylus ist herab und nach vorne gerückt. Der sichelförmige Raum zwischen Pfannengrund und Condylus ist größer geworden, aber

Digitized by Google
Original from UNIVERSITY OF MICHIGAN
Generated on 2019-10-18 19:53 GMT / http://hdl.handle.net/2027/mdp.39015060277277
Public Domain in the United States, Google-digitized / http://www.hathitrust.org/access_use#pd-us-google

Bild 3.

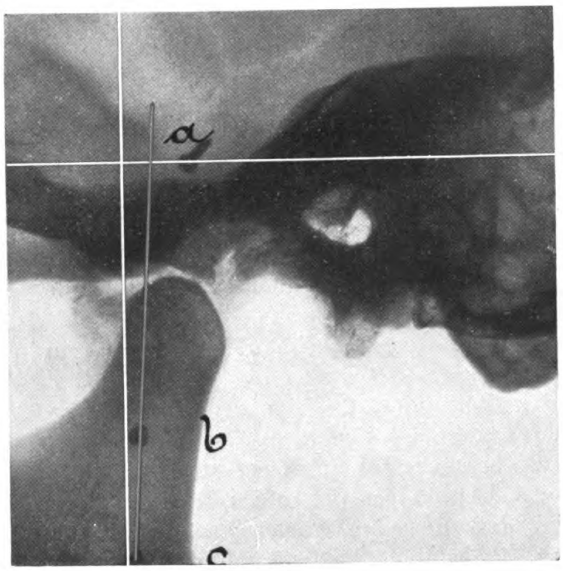

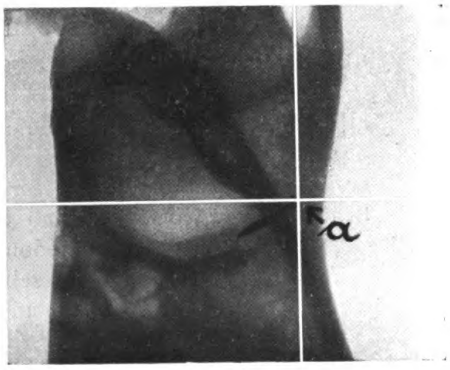

Bild 3a.

Bild 4.

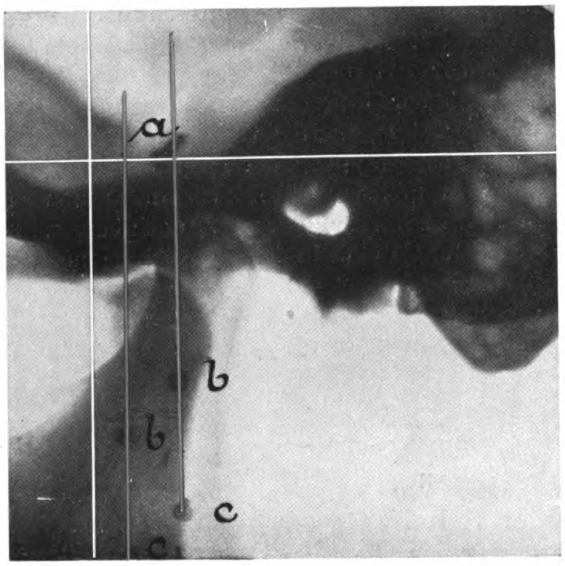

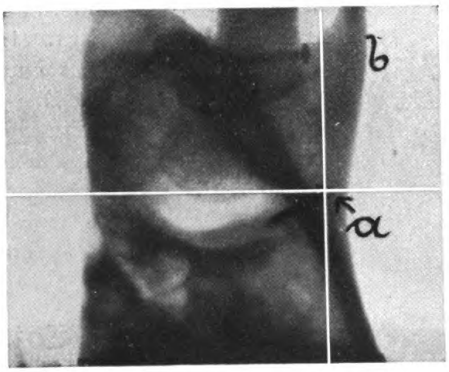

Bild 4a.

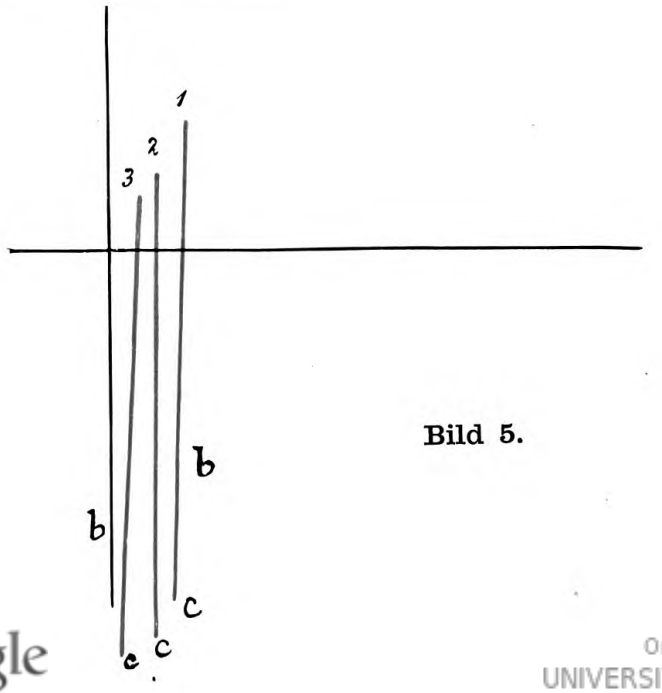

Bild 5.

Digitized by Google
Original from UNIVERSITY OF MICHIGAN
Generated on 2019-10-18 19:53 GMT / http://hdl.handle.net/2027/mdp.39015060277277
Public Domain in the United States, Google-digitized / http://www.hathitrust.org/access_use#pd-us-google

anders gestaltet als bei der Öffnungsbewegung. Der untere Rand der Gelenksfacette des Condylus steht in gleicher Höhe wie die Kuppe des Tuberculums, die Gerade *bc* hat sich der Ordinate genähert. Man sieht deutlich den Schatten des Ansatzes des Musculus pterygoideus externus an der vorderen Kapselwand.

Bild 2a. Aufnahme von der Schädelbasis.

Der Condylusschatten steht bereits über der Abscisse und weit von der hinteren Wand der Fossa entfernt; die Ordinate tangiert ebenfalls den äußeren Rand des Condylusschattens.

C) Maximum des Vorbisses,

bis Processus coronoideus und zygomaticus sich berührten; die Zahnreihen blieben in stetem Kontakte.

Bild 3. Seitliche Aufnahme.

Der obere Rand der Condylusfacette steht tiefer als die Kuppe des Tuberculums. Die Gerade *bc* tangiert fast die Ordinate; vordere und hintere Kapselwand gespannt. In der Fossa erscheinen die Schatten der Spina angularis und der Pars tympanica.

Bild 3a. Aufnahme von der Schädelbasis.

Fossa leer, Condylusschatten ist weit von der Abscisse entfernt und wird von der Ordinate tangiert; er bedeckt den Schatten des Tuberculums.

D) Deckungsbilder.

Bild 4. Die Negative von Aufnahme 1 und 3 in ihren identischen Teilen zur Deckung gebracht und kopiert.

Man sieht deutlich den Schatten des Unterkiefers in der Ausgangs- und Endstellung. Die Geraden *bc* und *b,c,* sind **parallel.**

Bild 4a wie Bild 4 gewonnen durch Deckung der Bilder 1a und 3a.

Die Ränder der beiden Condylusschatten verlaufen ebenfalls **parallel** und werden außen seitlich von der Ordinate tangiert. Eine Drehung hat also nicht stattgefunden, sondern eine Verschiebung längs der Ordinate.

Bild 5. Das Coordinatenkreuz und die Lage der Geraden *bc* in den Aufnahmen 1—3 durch Pauspapier abgenommen.

Man kann sich durch den Zirkel überzeugen, daß die Geraden *bc* in der Stellung 1 und 3 **parallel** sind; in der Stellung 1 und 2 konvergieren sie, weil zur Überwindung der Schneidekante der mittleren Incisivi eine leichte Öffnungsbewegung erfolgen mußte. Dann verschob sich der Unterkiefer wieder parallel zu seiner Ruhestellung. Ein Vorrutschen des Condylus auf der Kuppe des Tuberculums konnte bei diesem Präparate nicht konstatiert werden, wohl aber beim atrophischen, zahnlosen Präparate. Hätte eine Bewegung auf einem „Zylindermantel" stattgefunden, so könnten die Geraden *bc* und *b, c,* in der Ausgangs- und Endstellung nicht **parallel** stehen, sondern müßten sich als Radien irgendwo schneiden.

Generated on 2019-10-18 19:53 GMT / http://hdl.handle.net/2027/mdp.39015060277277
Public Domain in the United States, Google-digitized / http://www.hathitrust.org/access_use#pd-us-google
Digitized by Google
Original from UNIVERSITY OF MICHIGAN

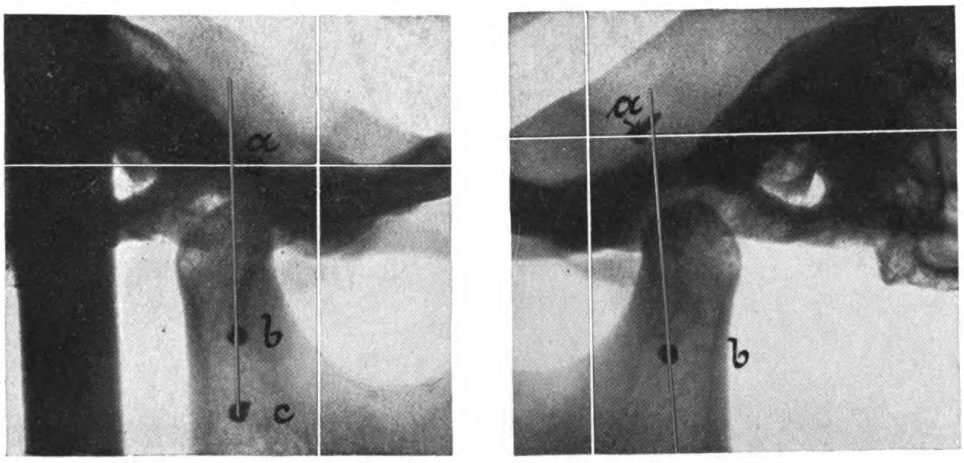

1. Aufnahme.

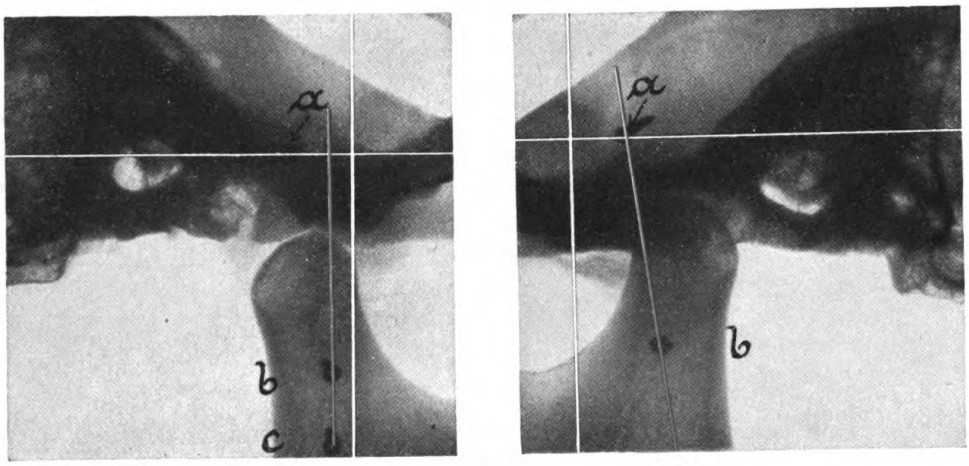

2. Aufnahme.

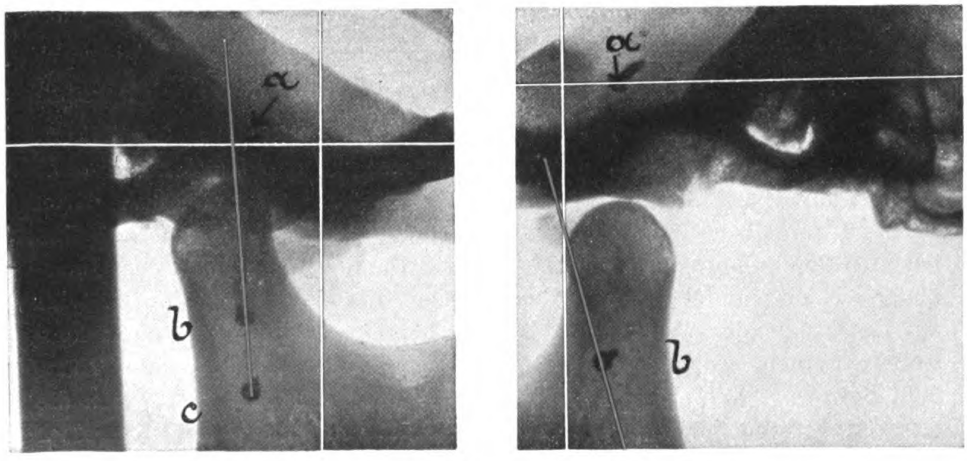

3. Aufnahme.

Digitized by Google
Original from UNIVERSITY OF MICHIGAN
Generated on 2019-10-18 19:53 GMT / http://hdl.handle.net/2027/mdp.39015060277277
Public Domain in the United States, Google-digitized / http://www.hathitrust.org/access_use#pd-us-google

Aus diesen Bildern geht hervor, daß der Unterkiefer bei der Vorschiebebewegung **nicht** wie **Spee, Peckert, Gysi** und andere annehmen, auf einem Zylindermantel sich bewegt, d. h. die Zähne einen Kreisbogen beschreiben, sondern daß er sich, wie **Wallisch** behauptet, **parallel** zu seiner Ruhestellung verschiebt, wenn die Zahnreihen in stetem Schlusse bleiben.

Die Gerade *bc* ist in allen Bildern gleich lang und schneidet in jeder Photographie den Condylusschatten am gleichen Punkte, wie man sich durch Abpausen oder mit dem Zirkel überzeugen kann. Würde man diese Schnittpunkte in der Zeichnung auftragen und miteinander verbinden, so erhielte man eine Gerade. Das gleiche erhält man durch Verbindung der Endpunkte 1, 2, 3 der Geraden *bc* in den verschiedenen Stellungen. Aus diesem Verhalten geht hervor, daß sich der Condylus längs einer schiefen Ebene nach abwärts und vorwärts bewegte, deren Neigung in diesem Falle 57° betrug.

III. Dreh- (Seiten-) Bewegung im Kiefergelenke.

A) Aufnahme von der Seite.

Abcisse durch den im Jochbogen steckenden Stift und Ordinate durch die Kuppe des Tuberculums gelegt. Alle hinderlichen Knochenpartien sind entfernt worden.

1. Aufnahme. Ruhestellung in beiden Gelenken.

Condylusschatten im linken Gelenke anders gestaltet als im rechten Gelenke. Der dicke Schatten rührt von einer Säule des Stativs her. Die Beschreibung der anderen Teile siehe bei Bild 1 der Öffnungsbewegung.

2. Aufnahme. Drehung des Unterkiefers nach rechts.

Linkes Gelenk: Condylus ist auf die Kuppe des Tuberculums gerückt, Fossa leer; man sieht die Schatten der Knochen der inneren Pfannenwand (siehe Öffnungsbewegung), Kapselbänder gespannt. Condylus hinab- und nach vorne gerückt (die Gerade *bc* ganz nahe bei der Ordinate) und etwas gedreht. (Verändertes Bild des Condylusschattens und der Punkte *b* und *c* gegenüber der Aufnahme 1.)

Rechtes Gelenk: Condylus etwas gedreht (die Gerade *bc* mehr gegen die Ordinate geneigt, berührt den Punkt *a*; verändertes Bild des Schattens auch beim Punkte *b*) und gegen das Pfannendach gerückt (der sichelförmige, leere Raum zwischen Condylus und Pfanne kleiner als in Aufnahme 1).

3. Aufnahme. Drehung des Unterkiefers nach links:

Linkes Gelenk: Condylus tiefer in die Pfanne gerückt. Punkt *b* näher der Abscisse als in Aufnahme 1.

Rechtes Gelenk: Condylus nach vor- und abwärts gerückt (sein Schatten tangiert und die Gerade *bc* schneidet die Ordinate) und gedreht (verändertes Bild des Condylusschattens und des Punktes *b*), Fossa leer.

Digitized by Google
Original from UNIVERSITY OF MICHIGAN
Generated on 2019-10-18 19:53 GMT / http://hdl.handle.net/2027/mdp.39015060277277
Public Domain in the United States, Google-digitized / http://www.hathitrust.org/access_use#pd-us-google

liegt die Achse zwischen den Condylen; denn sonst hätte sich die Lage des Condylus, um den die Drehung erfolgt wäre, in der Photographie zum Coordinatenkreuz nicht so wesentlich ändern dürfen, wie es tatsächlich geschehen ist.

Am deutlichsten geht dies allerdings nur durch Betrachtung und beim Studium der aufeinander gelegten Diapositive hervor.

Die Behauptung **Gysis**, daß die Drehungsachse bei der Seitenbewegung zwischen den Condylen, aber auch außerhalb der Condylen liegen kann, dürfte die richtige sein.

Generated on 2019-10-18 19:53 GMT / http://hdl.handle.net/2027/mdp.39015060277277
Public Domain in the United States, Google-digitized / http://www.hathitrust.org/access_use#pd-us-google
Digitized by Google
Original from UNIVERSITY OF MICHIGAN

Nachdruck nur mit genauer Quellenangabe gestattet.

Grosser Defekt am Unter- und Oberkiefer infolge Schrotschussverletzung.

Von *Max Apffelstaedt*, Dozent der Zahnheilkunde an der Universität Münster i. W.

Vortrag, gehalten auf dem V. Internationalen zahnärztlichen Kongress in Berlin (August 1909).

Im August vorigen Jahres wurde ich in die Klinik des Chirurgen Dr. Westhoff gerufen, um die prothetische Be-

Fig. 1.

handlung eines äusserst schweren Falles von Schrotschussverletzung aus nächster Nähe zu übernehmen. Der Unfall hatte sich ungefähr fünf Wochen vorher zugetragen, und das Opfer desselben war ein etwa 20 Jahre altes Landmädchen von blühender Gesundheit. Die durch den Schuss angerichtete Zerstörung war eine sehr ausgedehnte und deformierende. Im Oberkiefer standen rechts nur noch Mol. I und II, während links Mol. II allein übrig geblieben war; sonst war fast der ganze Alveolarfortsatz weggerissen sowie ein Teil der Oberlippe und der Nase zerstört worden. Vom Unterkiefer fehlte das ganze Stück von Mol. II links bis Bic. I rechts, die dieses Stück

Digitized by Google
Original from UNIVERSITY OF MICHIGAN
Generated on 2019-10-18 19:53 GMT / http://hdl.handle.net/2027/mdp.39015060277277
Public Domain in the United States, Google-digitized / http://www.hathitrust.org/access_use#pd-us-google

bekleidenden Weichteile und die Spitze der Zunge. Weisheitszähne waren noch nicht vorhanden.

Da die Hauptsorge des Chirurgen naturgemäss lediglich auf die Erhaltung des Lebens gerichtet sein musste, so hatte er seine erste Hilfeleistung auf die Entfernung der Knochen- und Zahnsplitter, Abtragung und Vernähung der zerfetzten Weichteile sowie auf die Behandlung einer Fistel beschränkt, welche tief unter dem Platysma durchgebrochen war. Die beiden Bilder (Fig. 1 und 2), die ich Ihnen hier vorführe, zeigen den Status nach der ersten von Dr. Westhoff vorgenommenen

Fig. 2.

Operation. Infolge der Narbenkontraktion waren die Unterkieferstümpfe arg disloziert, und zwar dergestalt, dass zwischen dem rechten Bicuspis und dem linken letzten Molaren nur noch eine Entfernung von etwa 2 Cm. vorhanden war und der rechte Stumpf ungefähr unter dem Gaumen lag.

Fig. 3 gibt in etwa den Zustand und die Lagerung der Kiefer wieder. Da schon die blosse Untersuchung des Mundes eine ungemein schwierige war wegen der Narbenkontraktion, hochgradigen Schmerzen und nicht zum mindesten entsetzlichen Salivation, so war an ein Abdrucknehmen ohne Narkose überhaupt nicht zu denken, ganz abgesehen davon, dass wegen

Digitized by Google
Original from UNIVERSITY OF MICHIGAN
Generated on 2019-10-18 19:53 GMT / http://hdl.handle.net/2027/mdp.39015060277277
Public Domain in the United States, Google-digitized / http://www.hathitrust.org/access_use#pd-us-google

des ausserordentlich engen Kiefergelenkes, welches nur ein minimales Oeffnen des Mundes gestattete, erst geeignete Löffel hergestellt werden mussten. Ueberdies war das Zahnfleisch um die während der vergangenen Wochen wohl kaum zu reinigenden Zähne derart hyperämisch verquollen, dass ein sofortiges Abdrucknehmen so wie so schwerlich angebracht gewesen wäre. Nachdem ich also erst das Zahnfleisch durch eine gründliche Zahnreinigung und einige antiseptische Behandlungen nach Möglichkeit kuriert hatte, wurde Patientin chloroformiert, und nach mühseliger Arbeit, bei der die Kiefer-

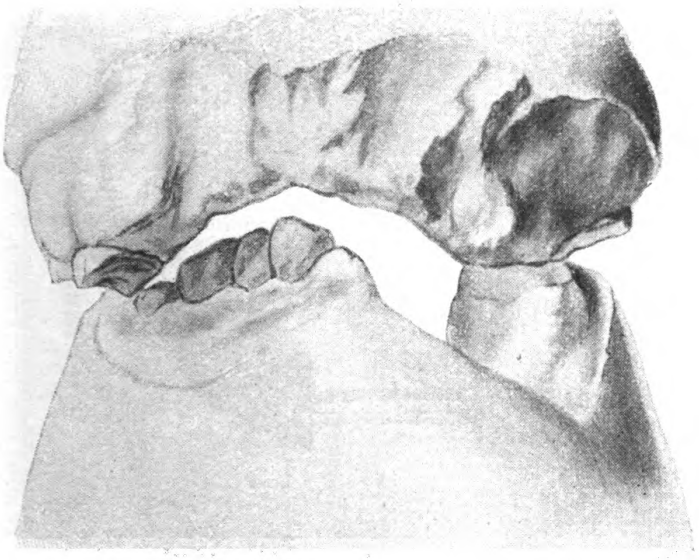

Fig. 3.

stümpfe geradezu mit Gewalt heruntergezogen werden mussten, gelang es endlich, ein paar herzlich schlechte Stentsabdrücke zu bekommen. Ist ein Arbeiten nach verzogenen Abdrücken schon von vornherein eine missliche Sache, so offenbarte sich die Schwierigkeit der Behandlung in unserem Falle an den hergestellten Gipsmodellen erst in vollem Umfange, denn es zeigte sich, dass die Kronen der noch vorhandenen Zähne, in erster Linie die der Molaren, so ungewöhnlich niedrig waren, dass sie stellenweise das Zahnfleisch kaum überragten, also eine Befestigung des zunächst anzufertigenden Dehnapparates an-

Digitized by Google
Original from UNIVERSITY OF MICHIGAN
Generated on 2019-10-18 19:53 GMT / http://hdl.handle.net/2027/mdp.39015060277277
Public Domain in the United States, Google-digitized / http://www.hathitrust.org/access_use#pd-us-google

scheinend unmöglich machten. Und doch war zur Ueberwindung der starken Narbenkontraktion eine grosse Spannkraft erforderlich, deren Hypomochlia an den beiden beweglichen Kieferstümpfen gesucht und gefunden werden musste. Die Ihnen hier zum Zwecke der Demonstration vorgeführten Modelle sind alle scharf herausradiert, geben also bei weitem nicht den ungünstigen Zustand der Mundverhältnisse wieder, mit dem ich mich abzufinden hatte. Der bei der Behandlung von mir einzuschlagende Weg lag freilich klar vorgezeichnet: er bestand in Reponierung der Kieferstümpfe und damit Herstellung der ursprünglichen Artikulation, Anfertigung eines Retentions-



Fig. 4.

apparates zur dauernden Erhaltung der letzteren und Wiederherstellung der Kaufähigkeit durch künstlichen Zahnersatz. Aber wie konnte ich am leichtesten für die Patientin und mich zum Ziele gelangen? Zuerst dachte ich daran, eine Methode anzuwenden, die mein verehrter Lehrer Prof. Warnekros warm empfohlen und vielfach mit Erfolg angewendet hat und die jedenfalls den Vorzug grosser Einfachheit besitzt. Sie besteht darin, dass man die Stümpfe einfach mit zwei innen mit erweichter Rosa-Guttapercha als Befestigungsmittel ausgekleideten Kautschukschienen überkappt und die Dehnung einem die beiden Schienen verbindenden, jederzeit nach Bedarf auswechselbaren Quellholz (Weissbuchenstäbchen) überlässt. Auch Prof. Hahl hat sich dieser leicht herstellbaren und bequem

Digitized by Google
Original from UNIVERSITY OF MICHIGAN
Generated on 2019-10-18 19:53 GMT / http://hdl.handle.net/2027/mdp.39015060277277
Public Domain in the United States, Google-digitized / http://www.hathitrust.org/access_use#pd-us-google

herauszunehmenden Schienen gerade bei den kompliziertesten Fällen mit glänzendem Erfolge bedient; freilich war er meist in der Lage, sie in Verbindung mit einer Oberkieferplatte durch unseren bekannten Federapparat in situ zu erhalten. Fig. 4 veranschaulicht einen Reponierungsapparat und Fig. 5 den Schlusseffekt mit dem Zahnersatz.

Die Anwendung von Federn schien mir aber gänzlich ausgeschlossen, nicht nur, weil sie der ganzen Situation nach überhaupt schwerlich anzubringen waren, sondern auch, weil sie, wenn letzteres möglich gewesen wäre, auf jeden Fall mit der Sauerschen schiefen Ebene kollidiert hätte, die unbedingt

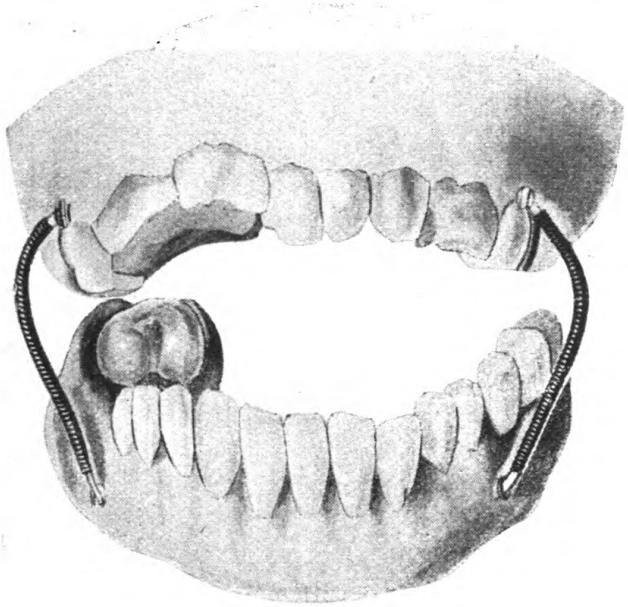

Fig. 5.

angebracht werden musste. Auch ein anderer, mir als altem Kronen- und Brückenarbeiter sehr naheliegender Weg, nämlich die feste Ueberkappung der Stümpfe mit einem Kronenverbande, schien mir aussichtslos, denn erstens war an ein trockenes Einführen und damit Festhalten des Apparates bei dem kolossalen Speichelfluss von vornherein nicht zu denken und zweitens hätten die Schienen bei den fast ganz im schwammigen Zahnfleisch sitzenden niedrigen Zahnkronen den starken Druck gegen die schiefen Ebenen unter keinen Umständen ausgehalten, wodurch natürlich das ganze Prinzip irrelevant geworden wäre. Vor allem kam hinzu, dass die rechten Backenzähne wegen Pulpagangrän überhaupt

Digitized by Google
Original from UNIVERSITY OF MICHIGAN
Generated on 2019-10-18 19:53 GMT / http://hdl.handle.net/2027/mdp.39015060277277
Public Domain in the United States, Google-digitized / http://www.hathitrust.org/access_use#pd-us-google

nicht überkappt werden durften, eine Behandlung dieser Zähne aber bei dem Zustand der Patientin vorderhand einfach unmöglich war. Ich musste also jedenfalls einen abnehmbaren Apparat konstruieren. Um den nötigen Halt für einen solchen zu gewinnen, genügten die kurzen Zähne als Stützen allein aber auf keinen Fall. Ich stanzte daher für beide Stümpfe ein paar Metallschienen, welche nicht nur die noch stehenden Zähne, sondern auch die freilich sehr unter sich gehenden Kieferteile umfassten. Die Kauflächen der Zähne blieben alle frei, damit genau die ursprüngliche Artikulation wiedergewonnen werden konnte. An den bukkalen Seiten

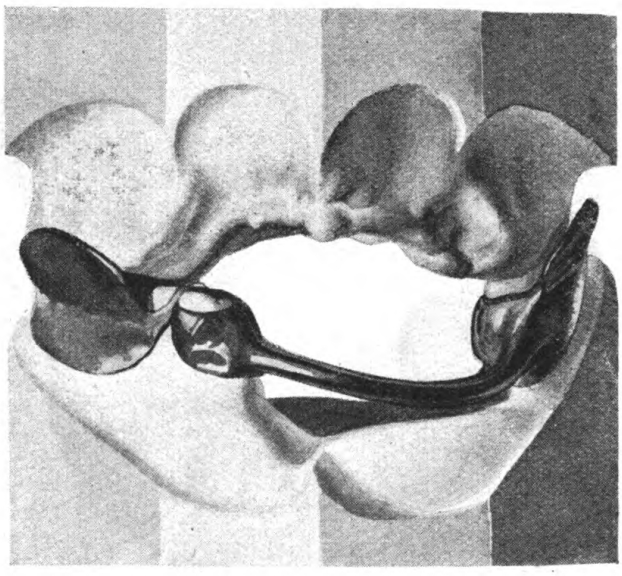

Fig. 6.

trugen beide Schienen schräggestellte Metallflächen, die eben erwähnten Sauerschen schiefen Ebenen, welche die noch vorhandenen Zähne des Oberkiefers an der Aussenseite tangierten und auf denen beim Zubeissen die Zähne der Unterkieferstümpfe nach und nach in die alte Artikulation zurückgleiten sollten. Die Schiene für das linke Kieferstückchen, welches ja nur den zweiten Molaren trug, war naturgemäss am schwierigsten in situ zu erhalten. Ich suchte diesem Uebelstande abzuhelfen durch Anbringung einer Innenklammer aus stark federndem Goldblech; die beste Hilfe gewährte jedoch beiden Schienen zusammen ein an der linken angebrachter, die Bogenform des Unterkiefers verfolgender dicker Drahtbügel, welcher an seinem Ende eine Platte trug, die das vordere Ende des rechten

Digitized by Google
Original from UNIVERSITY OF MICHIGAN
Generated on 2019-10-18 19:53 GMT / http://hdl.handle.net/2027/mdp.39015060277277
Public Domain in the United States, Google-digitized / http://www.hathitrust.org/access_use#pd-us-google

Stumpfes sowie den Bic. I — letzteren ebenfalls mit einer Klammer — genau umfasste. Durch allmähliches Strecken dieses Bügels mit der Zange bewirkte ich auch die Dehnung der Narben, machte mir also zu gleicher Zeit zwei mechanische Potenzen zur Wiederherstellung der richtigen Okklusion dienstbar.

Fig. 6 veranschaulicht die beiden Metallschienen sowie die durch sie innerhalb Monatsfrist bewirkte Reponierung der Kiefer. Sobald dieser erste Teil meiner Aufgabe erfüllt war, handelte es sich darum, einen Apparat zur dauernden Erhaltung der wiedergewonnenen ursprünglichen Artikulation zu konstruieren. Ich löste diese Frage einfach dadurch, dass ich die beiden getrennten Teile durch Einschaltung kleiner Zwischen-

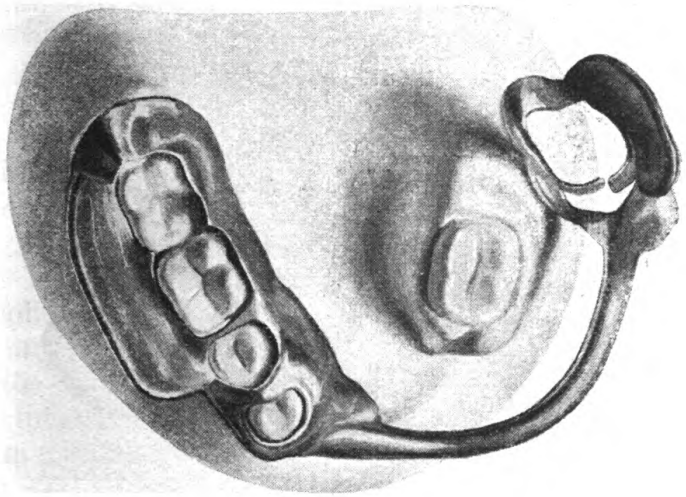

Fig. 7.

stücke fest miteinander verlötete und auf diese Weise eine jederzeit abnehmbare und bequem zu reinigende kontinuierliche Schiene erreichte. Fig. 7 stellt diese Schiene dar und gibt gleichzeitig ein Bild von der durch sie in lateraler Richtung geleisteten Arbeit. Für die Patientin bedeutete dieselbe schon eine grosse Wohltat, denn wenn auch die getrennten Schienen bei den fast die ganze Zeit durch eine Salivationsbinde in Ruhestellung gehaltenen Kiefern leidlich gut sassen, so war ein Abspringen des Drahtbügels doch immerhin mal möglich, und um dem vorzubeugen, war nicht wenig Selbstbeobachtung seitens der Patientin nötig gewesen. Auf den dicken Drahtbügel wurde nunmehr so lange schwarze Guttapercha, besonders nach unten hin, aufgetragen, bis sich die Weichteile überall in ihr abgebildet hatten. Auf diese Weise erhielt nicht nur der

Digitized by Google
Original from UNIVERSITY OF MICHIGAN
Generated on 2019-10-18 19:53 GMT / http://hdl.handle.net/2027/mdp.39015060277277
Public Domain in the United States, Google-digitized / http://www.hathitrust.org/access_use#pd-us-google

Retentionsapparat eine allseitige und damit bessere Unterlage, sondern es wurde auch gleichzeitig eine zweckmässige Massage der narbigen Muskulatur bewerkstelligt, wodurch der Abheilungsprozess des Mundes bedeutend gefördert wurde. Nach etwa zwei Monaten konnte nach guten Gipsabdrücken eine zweite ganz genau passende Schiene mit den nötigen Zähnen auf Rosa-Guttapercha angefertigt werden. Für den Oberkiefer erhielt Patientin eine Zahnersatzplatte, welche, da jede Klammerbefestigung ausgeschlossen war, ihren Halt durch einen Rauheschen Gummisauger fand, der seine Funktion tadellos erfüllte. Da ferner auch die Artikulation der künstlichen Zähne trotz

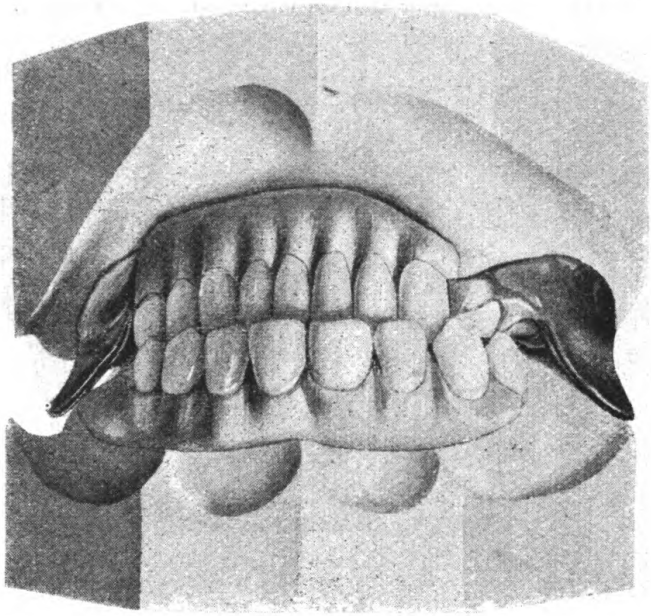

Fig. 8.

erheblicher Schwierigkeiten schliesslich glücklich gelang, so war auch die Mastikationsfrage, der letzte Teil meiner Aufgabe, in befriedigender Weise gelöst. Fig. 8 zeigt die ganze Prothese in situ nach Behandlung und Konservierung der gangränösen Zähne. Um die Jahreswende wurden dann von Dr. Westhoff die Kinn- und Lippenplastik ausgeführt. Er liess dabei während der ganzen Zeit die Prothese im Munde, da sie ihm bei der Operation die beste feste Unterlage abgab, also gewissermassen als Leisten diente.

Will Ihnen, meine hochverehrten Herren Kollegen, meine Arbeit auch nicht durch einen ungewöhnlich komplizierten Mechanismus imponieren, so darf sie am Ende doch vielleicht für sich das bescheidene Lob in Anspruch nehmen, einen

Digitized by Google
Original from UNIVERSITY OF MICHIGAN
Generated on 2019-10-18 19:53 GMT / http://hdl.handle.net/2027/mdp.39015060277277
Public Domain in the United States, Google-digitized / http://www.hathitrust.org/access_use#pd-us-google

besonders schwierigen Fall in ebenso einfacher wie für die Patientin bequemer und schonender Weise erledigt zu haben und das ist, denke ich, ein Ziel, welches wir jederzeit im Auge behalten und ein Erfolg, mit dem wir stets zufrieden sein sollten.

Nachdruck nur mit genauer Quellenangabe gestattet.

Ueber Plantationsversuche.

Von Universitätsdozent Dr. *Armin Rothman* und
Dr. *Georg Bilaskó* in Budapest.

Vortrag, gehalten in der Sektion für Stomatologie des XVI. Internationalen medizinischen Kongresses in Budapest (September 1909).

I.

Es war schon lange unser Bestreben, bei den eine wiederholte und langwierige Behandlung erfordernden Zahnkrankheiten ein kürzeres Verfahren anzuwenden, das den Kranken nicht nur von seinen Schmerzen befreien, sondern auch den kranken Zahn möglichst vor weiterem Verfall bewahren sollte.

Die meisten Zahnkrankheiten beginnen damit, dass der Zahn kariös wird; erreicht der kariöse Prozess die Pulpa, so wird diese infiziert und hieraus entstehen dann die verschiedensten Zahnleiden. Unter diesen lassen sich die mit der Entzündung der Pulpa verbundenen Krankheiten noch am leichtesten behandeln, da wir bei dem heutigen Stande der Zahnheilkunde den Schmerz durch Devitalisation rasch beheben können; durch Einspritzung eines Anästhetikums können wir selbst bei nervösen und schwach veranlagten Individuen die Pulpa ohne Schwierigkeit behandeln und namentlich bei den einwurzeligen Zähnen den Prozess rasch beenden. Bei den mehrwurzeligen jedoch, insbesondere aber bei den unteren Molaren, müssen wir schon mehrere Tage verstreichen lassen, ehe wir das Leiden des Patienten beheben können.

Die Behandlung der aus der chronischen Pulpitis — namentlich aber aus dem gangränösen Zerfall der Zahnpulpa — konsekutiv entstehenden verschiedenartigen Wurzel- und Beinhautentzündungen, Abszesse usw. nimmt noch weit mehr Zeit in Anspruch, ja, während der langwierigen Behandlung zerstört bei mit Eiterabsonderungen verbundenen Prozessen der Eiter die Wurzelhaut des Zahnes und es wird vollständig unmöglich, zu den ihn umgebenden Geweben zu gelangen,

Generated on 2019-10-18 19:53 GMT / http://hdl.handle.net/2027/mdp.39015060277277
Public Domain in the United States, Google-digitized / http://www.hathitrust.org/access_use#pd-us-google
Digitized by Google
Original from UNIVERSITY OF MICHIGAN

ohne den Zahn zu opfern. Angesichts dieser Schwierigkeiten haben wir deren Beseitigung nicht in Medikamenten, sondern auf chirurgischem Wege gesucht, das heisst, wir trachteten eine Situation zu schaffen, die uns gestattet, überallhin zu gelangen und die Behandlung möglichst während einer Sitzung zu beenden.

Dazu stand uns kein anderer Weg zu Gebote, als den kranken Zahn zu extrahieren, dann die nun zugänglichen Krankheitsstoffe zu entfernen, welche im Zahne selbst und dem ihn umgebenden Gewebe eingeschlossen waren. Dann pflanzten wir den also gereinigten Zahn wieder an seine ursprüngliche Stelle zurück und liessen ihn ohne jede weitere Behandlung einheilen. Gerade als wir uns mit diesem Verfahren beschäftigten, hatten wir anlässlich des Internationalen medizinischen Kongresses von 1900 zu Paris Gelegenheit, eine von Dr. Amoëdo vorgenommene Zahnplantation zu sehen. Der treffliche Forscher führte eine Frau vor, bei der ein implantierter oberer Prämolaris schon seit mehreren Jahren seiner biologischen Bestimmung vollständig entsprach.

Dadurch wurden wir in unserer Hoffnung, dass wir uns in unseren Voraussetzungen nicht täuschen werden, bestärkt, und nach Hause zurückgekehrt, begannen wir sofort mit den Plantationsversuchen von Zähnen.

Ehe wir an die Beschreibung dieser Versuche schreiten, wollen wir nicht unerwähnt lassen, dass wir sie ohne jedes vorhergehende Studium begannen und erst als wir unter unseren Versuchen bereits sehr interessante Fälle zu verzeichnen hatten und ihre Zahl über hundert betrug, studierten wir die über Plantation vorhandene Literatur. Wir gingen so vor, um uns durch die Verfahrungsweise anderer nicht beeinflussen zu lassen und so unseren Experimenten eine andere Richtung zu geben. Die verschiedenen Plantationen versahen auch wir mit Bezeichnungen. Das einfachste Verfahren war die Replantation, nämlich jenes Verfahren, wo wir den Zahn nach erfolgter Extraktion und Reinigung, unter Beachtung gewisser Umstände, an seinen ursprünglichen Platz zurückversetzen. Replantation nennen wir dieses chirurgische Verfahren, so lange die Zahnalveole nicht zugeheilt ist; denn wenn eine neue Vertiefung künstlich geschaffen, bzw. gebohrt werden müsste, findet eine Implantation statt.

Eine andere Unterart dieser Replantation ist es, wenn der Zahn infolge gewisser krankhafter Prozesse fast ganz oder wenigstens halb herausgetreten ist, so dass er schon mit der blossen Hand entfernt werden und das Zurückversetzen nur in dem Falle von Erfolg begleitet sein kann, wenn wir die Alveole des extrahierten Zahnes zunächst so weit vertiefen, dass die

Digitized by Google
Original from UNIVERSITY OF MICHIGAN
Generated on 2019-10-18 19:53 GMT / http://hdl.handle.net/2027/mdp.39015060277277
Public Domain in the United States, Google-digitized / http://www.hathitrust.org/access_use#pd-us-google

Zahnwurzel so tief in den Kieferknochen gelangen kann, wie sie ursprünglich situiert war. Dieses Verfahren benannten wir Reimplantation. Ausserdem übten wir noch ein Verfahren, indem wir an Stelle des extrahierten Zahnes einen fremden setzten, und zwar sofort nach der Extraktion, solange die Alveole nicht zugewachsen war; dies ist die sogenannte Transplantation. Ist der Zahn halb oder ganz herausgetreten und wollen wir diesen auch sonst unbrauchbaren Zahn durch den gesünderen Zahn eines anderen Individuums ersetzen, so verfahren wir folgendermassen: Wir entfernen den erwähnten losen Zahn und vertiefen den Raum für die Wurzel so weit, dass wir hoffen dürfen, der überpflanzte Zahn werde an seiner neuen Stelle verbleiben und festwachsen. Dieses Verfahren benannten wir Transimplantation. Diese Bezeichnungen der Zahnplantation entsprechen den von anderen Autoren angewendeten Benennungen, mit Ausnahme der Ausdrücke „Reimplantation" und „Transimplantation", die wir bei anderen Autoren nicht gefunden haben. Unter den Zahnplantationen ist die älteste Art die Replantation, die schon im 16. Jahrhundert angewendet wurde; doch war damals auch die Transplantation nicht ganz unbekannt.

1594 beschrieb Ambroise Paré in seinem „Opera Chirurgica" betitelten Werke ganz genau die Replantation, und somit war er der erste, der dieses Verfahren nicht bloss versuchte, sondern das dabei befolgte Verfahren auch literarisch bekannt machte. Nach Paré befassten sich sehr viele mit dem Replantieren: Forest im Jahre 1602, Dupon im Jahre 1633 und ausserdem Manton, Foucart, Bourdet usw.

Hunter war der erste, der sich mit den Plantationen wissenschaftlich befasste. Er pflanzte Zähne in Hahnenkämme und erbrachte den Nachweis, dass der Zahn in dem weichen Gewebe tatsächlich einheilte. Er bewies das in der Weise, dass er färbende Flüssigkeiten in die Blutgefässe des Hahnenkammes einspritzte und da diese Färbemittel in dem Periodontium des Zahnes vorgefunden wurden, war unwiderleglich der sichtbare Beweis erbracht, dass zwischen dem Kamm und der Zahnwurzelhaut verbindende Blutgefässe entstanden waren. Er bewies auch, dass in dem übertragenen Zahn an Stelle der Zahnpulpa ein anderes Gewebe entsteht und hatte sich schon damals die Ueberzeugung verschafft, dass man den Zahn auch 24 Stunden nach der Extraktion mit Erfolg zurückversetzen kann.

Léon Fredel füllte den Kanal der wegen Periostitis gezogenen Wurzel nach gründlicher Reinigung mit Zinkoxychlorid und pflanzte die Wurzel in einen Hahnenkamm; die

Digitized by Google
Original from UNIVERSITY OF MICHIGAN
Generated on 2019-10-18 19:53 GMT / http://hdl.handle.net/2027/mdp.39015060277277
Public Domain in the United States, Google-digitized / http://www.hathitrust.org/access_use#pd-us-google

Wunde oberhalb der Wurzel heilte rasch; aber eine Vereinigung erfolgte nicht, bloss die Wurzelhaut verschwand. Filipeaux pflanzte im Jahre 1853 den Schneidezahn eines vor wenigen Stunden geworfenen Meerschweinchens in den Kamm eines jungen Hahnes, so dass die Zahnpulpa in die Tiefe der Wunde zu liegen kam, während die Krone frei blieb. 10 Monate später konstatierte er, dass der Zahn in seiner Länge um 5 Mm. gewachsen war.

Wiesmann replantierte den extrahierten Zahn eines Hundes, tötete das Tier nach 6 Wochen und legte den Kieferknochen für 14 Stunden in verdünnte Salzsäure. Auf einer Seite war der Zahn mit dem Zahnfleisch fest verwachsen, das von zahlreichen Blutgefässen durchzogen war. Die mit injiziertem Stoff gefüllten Blutgefässe zogen sich in einem Bündel durch die Wurzel und verteilten sich dort in zwei Aeste.

Mitscherlich war der erste, der die Frage der Replantation und Transplantation vom histologischen Standpunkte aus beleuchten wollte, was ihm aber nicht gelang, da die damaligen Apparate und Instrumente noch zu unvollkommen waren. Er nahm verschiedenartige Experimente an Hunden vor; doch transplantierte er auch Leichenzähne und von diesen heilten unter 19 Fällen 11 ein.

Paul Bert verpflanzte den Kieferknochen einer Ratte in den Bauch eines ähnlich gearteten Tieres. 2 Monate später konstatierte er, dass der Kieferknochen gewachsen, aber die Zähne verschwunden waren.

Legros und Magitot nahmen 1875 ihre Versuche an Zähnen vor, die an Wurzelhautentzündung erkrankt waren. Sie resezierten die Wurzelspitzen; unter 63 Fällen hatten nur 5 kein befriedigendes Resultat ergeben. Sie beschäftigten sich auch mit dem Verpflanzen von Zahnkeimen und fanden, dass ein solches Verfahren nur bei Tieren der gleichen Kategorie erfolgreich sein könne, während das Verpflanzen grösserer Partien erfolglos sei, ebenso auch das des Emailorgans. Dagegen können sich isolierte Dentinkeime weiter entwickeln.

Um jenem Prozess näherzukommen, der dem Einheilen des Zahnes nach Re- und Transplantation zugrunde liegt, wurden von Mehreren Versuche unternommen, namentlich von Fredel, Weil und Scheff. Alle Beobachter sind darin einig, dass die vollkommene Heilung nur in dem Falle möglich, wenn die Wurzelhaut gesund ist, denn sonst kommt beim Zement und Dentin eine Resorption zustande, und wenn diese weitere Fortschritte macht, so entsteht zwischen Zahn und Alveolus keine Verbindung; der Zahn bleibt lose und fällt leicht heraus. Stockt die Resorption, so bildet sich infolge

Digitized by Google
Original from UNIVERSITY OF MICHIGAN
Generated on 2019-10-18 19:53 GMT / http://hdl.handle.net/2027/mdp.39015060277277
Public Domain in the United States, Google-digitized / http://www.hathitrust.org/access_use#pd-us-google

Tätigkeit der Osteoblasten eine neue Knochenmasse, die die durch die Resorption entstandenen Lücken ausfüllt und dadurch entsteht das knochige Zusammenwachsen.

Die Implantationen wurden erst Ende des vorigen Jahrhunderts aufgenommen. 1877 war Younger in San Francisco der erste, der hierüber ganze Abhandlungen veröffentlichte; ihm folgten Youngers begeisterter Schüler, der schon erwähnte Amoëdo, ferner Znamenski, Römer, Fredel und Scheff.

In unserem Vaterlande war unseres Wissens Professor Dr. Iszlai der erste, der sich mit Zahnplantation befasste. Er benannte die verschiedenen Arten der Zahnverpflanzung Plantatio typica, wenn es sich um die Einsetzung natürlicher, und Plantatio atypica, wenn es sich um die von Kunstzähnen handelte. Plantatio idiopatica ist, wenn der Zahn an seinen ursprünglichen Platz, heteropatica, wenn er an einen anderen Ort, und idiosomatica, wenn er in den Körper des nämlichen Individuums gepflanzt wird. Das Gegenteil davon heisst heterosomatica. Erleidet der Alveolus eine Veränderung, so fügt er zu diesen Bezeichnungen die Worte „cum osteotomia“ hinzu.

Was den vollkommenen Erfolg anbelangt, so sind die Ansichten auch heute noch nicht ganz geklärt, denn während der eine Forscher eine dekalzinierte Wurzel für die Implantation für geeignet hält, sind andere überzeugt, dass zur festen, ständigen Einheilung die Wurzelhaut vollkommen gesund sein muss. Es gibt aber auch solche, die ohne diese Vorbedingungen schöne Erfolge erzielten, so dass hinsichtlich der Einheilung der Plantationen trotz der vielen Experimente die Meinungen geteilt sind. Namentlich die an Menschen vorgenommenen Implantationsexperimente sind sehr dunkel, weil die für diesen Zweck geeigneten Individuen nur sehr schwer und selten zu finden sind.

Wir haben uns mit allen Arten der Plantation befasst, teils in unserer Privatpraxis, hauptsächlich aber an der zahnärztlichen Abteilung der Poliklinik. Die wenig zahlreichen Experimente an Tieren nahmen wir an der chirurgischen Abteilung der Veterinärhochschule mit Hilfe des Herrn Professors Dr. Plosz vor, dem wir auch an dieser Stelle unseren verbindlichsten Dank sagen.

Die grösste Anzahl der Plantationsversuche entfällt auf die Replantationen, weil dieses Versuchsmaterial am ehesten zu beschaffen war; zu Trans- und Implantationen gaben sich nur wenige her.

Wir nahmen auf der Poliklinik insgesamt 2 Implantationen, 4 Transplantationen und 146 Replantationen vor.

Digitized by Google
Original from UNIVERSITY OF MICHIGAN
Generated on 2019-10-18 19:53 GMT / http://hdl.handle.net/2027/mdp.39015060277277
Public Domain in the United States, Google-digitized / http://www.hathitrust.org/access_use#pd-us-google

In unserer Privatpraxis führten wir 6 Implantationen, 9 Reimplantationen und 28 Replantationen aus, was eine Gesamtsumme von 8 Implantationen, 6 Transplantationen, 9 Reimplantationen und 174 Replantationen ergibt. Ausserdem verpflanzten wir menschliche Zahnwurzeln in den Schenkel eines 1jährigen Füllens, und zwar sowohl dekalzinierte als auch nichtdekalzinierte. Wir liessen das Füllen nach einem halben Jahr töten und konstatierten, dass beide Wurzeln in den Schenkel des Füllens vollkommen eingeheilt waren. Doch als wir die Wurzel dekalziniert einführten, blieb an manchen Stellen die Oberfläche des von Kalk befreiten und dadurch gelockerten Knochengewebes beim Einschieben zurück und der Heilungsprozess verlief nicht so schön wie in dem Falle, wo wir ohne jedes Verfahren nur den mit Wurzelfüllung versehenen Zahn einfügten.

Wir halten dieses Experiment, obschon es auf viele Fragen Antwort gäbe, doch nicht für vollkommen, weil es nur das 6monatliche Schicksal des eingeschlossenen Zahnes ausweist; ob dieses auch weiterhin so geblieben wäre, wissen wir nicht, weil fast bei allen Arten von Plantationen mit menschlichen Zähnen bei Menschen nach einiger Zeit an der Wurzel Resorption eintritt, so dass der Zahn lose wird und unangenehme, wenngleich nicht heftige Schmerzen auftreten, die den Patienten veranlassen, sich den Zahn ziehen zu lassen, wenn dieser nicht ohnehin mit der Zeit herausfällt, was zumeist 2 Jahre nach der Operation einzutreten pflegt.

II. Arten des Verfahrens.

Beim Einpflanzen von Zähnen werden verschiedene Verfahren befolgt. Amoëdo legt den Zahn zunächst in irgend eine Säure, damit die äusseren Teile so weit erweichen, dass eine Nadelspitze leicht in die Oberfläche des Zahnes eindringt. Andere wieder erwarten nur von den mit einer frischen, gesunden Wurzelhaut versehenen Zähnen ein gutes Resultat; noch andere machen Einkerbungen in die Zahnwurzel, indem sie darauf rechnen, dass der Knochen durch Neukeimen in die hergestellte Oeffnung einen neuen, aus einem Kallusgewebe bestehenden Knochenleisten spriessen lässt, der dem eingesetzten Zahne die erforderliche Festigkeit verleihen soll. Diesen Modus haben wir nicht erprobt, da wir gesehen haben, dass selbst bei mit gesunder Beinhaut versehenen Zähnen, wenn sie bei dem nämlichen Individuum zurückversetzt werden, in vielen Fällen die Wurzeln aufgesaugt werden. Aus dem gleichen Grunde unterliessen wir das Erweichen durch Säuren, zumal

Digitized by Google
Original from UNIVERSITY OF MICHIGAN
Generated on 2019-10-18 19:53 GMT / http://hdl.handle.net/2027/mdp.39015060277277
Public Domain in the United States, Google-digitized / http://www.hathitrust.org/access_use#pd-us-google

wir beobachteten, dass hiemit nicht nur die Resorption erleichtert, sondern auch die Plantation erschwert wird, denn wenn der angelegte Kanal nur um ein Geringes enger wie erforderlich ist, so löst sich beim Einsetzen des Zahnes der erweichte Teil schon beim leisesten Druck ab und behindert derart nicht nur das Einschieben, sondern ebnet auch der Resorption die Wege. Unter den Zähnen, die wir, wie erwähnt, in den Schenkel eines Füllens pflanzten, wiesen die eine gesunde Wurzelhaut besitzenden eine ebenso vollkommene Heilung auf, wie jene, die eine Weile in Salzsäure gelegen waren. Bei jeder Art des Verpflanzens gingen wir in der Weise zu Werke, als hätte sich in der Wurzel irgend ein Prozess vollzogen, d. h. wir nahmen sie regelrecht in Behandlung und plombierten sie nach gründlicher Reinigung und Desinfektion. Nur bei einer gewissen Anzahl von Replantationen versuchten wir es mit einfacher Desinfektion, ohne die Wurzel zu plombieren.

Mit Zahnplantationen befassen wir uns seit 1900 und wir hielten die während dieser Zeit beobachteten Fälle in Evidenz, soweit ambulante Kranke eben kontrolliert werden können. Leider liess sich ein sehr grosser Prozentsatz nicht dauernd kontrollieren, weil die Patienten entweder verreisten oder sich nicht mehr blicken liessen. Eine Kontrolle aber halten wir nur für vollkommen und verlässlich, wenn wir den betreffenden Patienten nach einiger Zeit persönlich wiedersehen, weil wir die Erfahrung machten, dass bei anderen Anstalten, die sich von den Patienten schriftliche Nachricht geben liessen, die Antwort nicht immer den Tatsachen entsprach. Ereignete es sich doch sogar bei uns, dass jemand nach einiger Zeit über Schmerzen des zurückversetzten Zahnes klagte und die Untersuchung ergab, dass nicht der replantierte Zahn den Schmerz verursachte, sondern ein daneben befindlicher Zahn, der in der Zwischenzeit erkrankt und von Pulpitis acuta befallen worden war.

III. Nach welchem Zeitraum kann der extrahierte Zahn replantiert werden?

Hinsichtlich der Zeit, binnen welcher eine Replantation vorgenommen werden kann, ergaben unsere Replantationsversuche sehr interessante Daten, die den Beweis erbrachten, dass eine Replantation erfolgreich vor sich gehen kann, so lange die Zahnzelle vorhanden ist und ihre Wände von gesunden Geweben gebildet sind. Wir haben unter unseren Versuchen 12 Fälle, in denen die Replantation nicht sofort,

Digitized by Google
Original from UNIVERSITY OF MICHIGAN
Generated on 2019-10-18 19:53 GMT / http://hdl.handle.net/2027/mdp.39015060277277
Public Domain in the United States, Google-digitized / http://www.hathitrust.org/access_use#pd-us-google

sondern erst am anderen, am 3., am 4., ja sogar erst am 16. Tage und nach 3 Wochen erfolgte. Der letzte Fall ist schon deshalb bemerkenswert, weil er sich bei einer 39 jährigen Frau ereignete, deren replantierter Zahn noch 2 Jahre später vollkommen funktionierte. Im übrigen heilten unter den 12 Fällen 4 gut, 2 mit geringer Lockerung, 5 Individuen meldeten sich nicht und bei 1 stand der Zahn etwa 1 Jahr lang fest und musste dann wegen Resorption der Wurzeln extrahiert werden.

Das Resultat unserer Plantationen weist die statistische Tafel aus, die wir unserer Abhandlung beigefügt haben. In ihr ist nur von jenen Fällen die Rede, die wir persönlich kontrollierten. Hier wollen wir bloss bemerken, dass der Grad der Schmerzhaftigkeit je nach den verschiedenen Plantationsarten ein verschiedener ist, und es ist merkwürdig, dass beim einfachsten Verfahren der Schmerz am heftigsten auftritt; so zum Beispiel ist die Replantation, wenn sie gleich nach der Extraktion vorgenommen wird, viel schmerzhafter, wie wenn sie 1 oder 2 Tage später erfolgt. Auch bei der Transplantation werden grössere Schmerzen empfunden, wenn sie in frischem Zustande, wie wenn sie später vor sich geht. Schmerzhafter ist das Verpflanzen auch in dem Falle, wenn wir den Zahn rasch in die Verlängerung der Zahnzelle drücken, während es selbst von den empfindlichsten Patienten sehr gut vertragen wird, wenn wir die Einführung langsam vornehmen. In einigen Fällen von Zurück- und Ueberversetzen versuchten wir es auch mit Anästhetizis, aber ohne Erfolg. Wir nahmen die Anästhesie mit Kokaineinspritzung vor oder in der Weise, dass wir an Stelle des extrahierten Zahnes mit Kokain getränkte Watte einführten und sie ein paar Minuten dort beliessen. Möglicherweise ist die Erfolglosigkeit darauf zurückzuführen, dass wir das Verfahren in unrichtigen Fällen befolgten; jedenfalls benahm uns die Resultatlosigkeit der Anästhesie in den genannten Fällen die Lust zu weiteren Versuchen mit anästhetischen Mitteln, um so mehr als wir damit Zeit gewannen, namentlich an der Poliklinik, wo die Ordinationszeit leider sehr kurz bemessen ist.

Da bei Reimplantation und Implantation auch eine Knochenbohrung erforderlich ist, so nahmen wir sie zumeist unter Anwendung anästhetischer Mittel vor, so dass Schmerzen fast gänzlich vermieden blieben. In zwei Fällen konstatierten wir auch ohne Anästhesie, dass die Weichteile der Sitz der Schmerzen sind, während sie von der Knochenbohrung kaum verursacht werden, nur muss darauf geachtet werden, dass der Bohrer durch die Rotation nicht warm oder gar heiss wird, was am besten durch Bespülung mit kaltem Wasser erreicht wird.

Digitized by Google
Original from UNIVERSITY OF MICHIGAN
Generated on 2019-10-18 19:53 GMT / http://hdl.handle.net/2027/mdp.39015060277277
Public Domain in the United States, Google-digitized / http://www.hathitrust.org/access_use#pd-us-google

In den meisten Fällen stellten sich bei Zahnversetzungen und Verpflanzungen grosse Schmerzen ein, die gewöhnlich etwa 8 Stunden währten, um dann gänzlich zu verschwinden oder es bestand ungefähr 48 Stunden hindurch ein leichtes lähmungsähnliches Gefühl. Wenn die Operation zwischen 9 und 10 Uhr morgens vor sich ging, währte der Schmerz ungefähr bis 5 Uhr nachmittags; nachts schliefen die Patienten schon gut und es gab kaum solche, deren Ruhe gestört gewesen wäre. An den folgenden Tagen fühlten sich die meisten schon vollkommen wohl. Indessen gab es auch Patienten, bei denen der Schmerz 2, 3 und noch mehr Tage währte. Im- und Replantationen waren mit Schmerzen kaum verbunden.

Zähne mit nur einer oder einer konischen Wurzel befestigten wir mittels gewachsten oder gedrehten Seidenfäden an die Nachbarzähne, um das Herausgleiten zu verhindern. Mehrwurzelige Zähne befestigten wir mittels Seidenfäden nur dann, wenn ihre Wurzeln in einer konischen, massigen Wurzel zusammenliefen; sonst aber verwendeten wir keinerlei Fixation, namentlich wenn es sich um Zähne des Unterkiefers handelte.

IV. Heilungsaussichten.

Die Aussichten des Einheilens sind bei den Molaren und Prämolaren die besten, denn bei ihnen wird während des Kauens vom Antagonisten auf die Kaufläche ein Druck ausgeübt und der Zahn auf diese Weise in senkrechter Richtung sozusagen noch tiefer in den Alveolus gedrückt. Bei den Schneidezähnen dagegen trifft bei normaler Okklusion der Biss die rückwärtige Zahnfläche und wenn wir unter solchen Umständen auch darauf Rücksicht nehmen, dass der Antagonist den gepflanzten Zahn nicht berühre, so wird doch, sobald Speise zwischen die zwei Zähne gerät, durch das Abbeissen der obere Zahn nach vorne, der untere aber nach rückwärts gepresst, wodurch der verpflanzte Zahn in ständiger Bewegung erhalten wird. Die Folge davon ist, dass wir auf kein so gutes Resultat rechnen dürfen, wie bei den erwähnten Kauzähnen.

Was die Einheilung selbst anbelangt, so können wir auf Grund unserer Erfahrungen sagen, dass die zurückgepflanzten Zähne ungefähr am 9. Tage sich zu befestigen beginnen; die volle Einheilung dagegen erfolgt erst gegen Ende der 4. Woche. Hinsichtlich des für die Heilung benötigten Zeitraumes bei Implantationen und Reimplantationen können wir keinen bestimmten Termin angeben, weil bei diesen der künstlich angelegte Kanal kein so genauer ist wie bei der Replantation

Digitized by Google
Original from UNIVERSITY OF MICHIGAN
Generated on 2019-10-18 19:53 GMT / http://hdl.handle.net/2027/mdp.39015060277277
Public Domain in the United States, Google-digitized / http://www.hathitrust.org/access_use#pd-us-google

und darum liessen wir implantierte und reimplantierte Zähne niemals ohne Befestigung.

Die befestigenden Seidenfäden beliessen wir stets wenigstens 6 Wochen an den Zähnen und können deshalb die für die Heilung benötigte Zeit nicht genau angeben. Innerhalb des angegebenen Zeitraumes heilt der Zahn nur ein, wenn er sich vollkommener Ruhe erfreut; es ist nämlich nicht ausgeschlossen, dass ihn die Patienten anfänglich mit dem Finger oder der Zunge in Bewegung setzen und darum kann die Einheilung erst vor sich gehen, wenn sich der Kranke auf den, ein Gefühl des Unbehagens auslösenden, eingepflanzten Zahn gewöhnt hat und ihn nicht mehr stört.

Von den eingeheilten Zähnen funktionieren die meisten sehr gut und manche Patienten fanden sich von neuem mit dem Wunsch ein, einen anderen schlechten Zahn der gleichen Behandlung zu unterwerfen; es gibt aber auch Fälle, in denen die Heilung nur eine vorübergehende ist und der Zahn nach einiger Zeit lose wird. Später meldet sich ein unangenehmes kribbelndes Gefühl, das sich zum Schmerz steigern kann, der Zahn fällt von selbst heraus oder der Betreffende lässt ihn ziehen. Indessen haben wir auch zahlreiche Kranke, bei denen wir den replantierten Zahn nur erkennen, wenn ihn der Kranke selbst bezeichnet und seine Mitteilungen mit unseren Aufzeichnungen tatsächlich übereinstimmen; manche von diesen Zähnen sitzen sogar so fest, dass nach Jahren die Krone zerfällt, während die Wurzel, soweit sich dies makroskopisch beurteilen lässt, vollkommen gesund bleibt.

Unsere bisherigen Beobachtungen haben auch gezeigt, dass, wenn sich unmittelbar nach der Operation keine unangenehmen Symptome bemerkbar machen, später, namentlich aber nach erfolgter Einheilung, keinerlei Unannehmlichkeiten mehr zu besorgen sind. Wie bei jeder Operation nehmen auch bei der Zahnplantation die Dinge nicht immer einen glatten Verlauf; namentlich aber gestaltet sich die Replantation bei manchem Individuum sehr schmerzhaft. Bei ungeduldigen Kranken muss der Schmerzen wegen der Zahn extrahiert werden oder sie entfernen ihn selbst. Hierin liegt auch der Grund, dass dieses im übrigen rasche und auch in seinen Resultaten befriedigende Verfahren sich in der Armenpraxis nicht zu verbreiten vermag, trotzdem gerade in dieser die Zeitersparnis von grosser Wichtigkeit ist. Dabei kann man die erzielten Erfolge überraschend güte nennen, namentlich bei Zähnen mit seit Jahren bestehenden Fisteln; wenn wir nämlich nach vorgenommener Extraktion den nekrotischen Teil entfernen und den Zahn zurückversetzen, nehmen die Eiterung und alle sonstigen entzündlichen Vorgänge

Digitized by Google
Original from UNIVERSITY OF MICHIGAN
Generated on 2019-10-18 19:53 GMT / http://hdl.handle.net/2027/mdp.39015060277277
Public Domain in the United States, Google-digitized / http://www.hathitrust.org/access_use#pd-us-google

alsbald ein Ende. In manchen Fällen heilt die Fistel nicht gleich; doch die umgebende Geschwulst und die Eiterung gehen gleich zurück und nur ein rotes Pünktchen von der Grösse eines Mohnkorns verrät noch einige Zeit den Sitz der Fistel. Man könnte sagen, dass in solchen Fällen eher eine Wurzelresektion ohne Extraktion angezeigt wäre, die den gleichen Erfolg haben kann. Doch, wenn wir nicht den ganzen Zahn sehen, können wir die Resektion nicht mit der erforderlichen Genauigkeit durchführen, auch die eiternden Gewebe der Umgebung nicht so sauber entfernen, wie wenn wir den Zahn herausnehmen und den Alveolus ein paar Tage lang leer belassen, während die eiternden Teile abgesondert werden. Ohne dass wir dann mehr wie das unumgänglich Notwendige getan hätten, geht nach erfolgter Replantation die Heilung glatt vor sich.

Merkwürdig ist, dass der Zahn per primam einheilt, trotzdem der Mund schlecht zu sterilisieren ist. Mit Entzündung oder Eiterung verbundene Fälle kommen seltener vor. Unter den Fällen, die wir zu beobachten Gelegenheit hatten, nahmen viele einen sehr interessanten Verlauf.

So zum Beispiel schrieb eine 25jährige, sehr nervöse Frau, die an Neuralgie litt, ihre neuralgischen Schmerzen ihrem mit Caries media behafteten Zahnes zu. Da alle Medikamente erfolglos blieben, devitalisierten wir, nachdem bis zur Pulpa aufgebohrt war und nahmen die gewohnte Plombierung vor. Doch die Schmerzen hörten nicht auf. Nun extrahierten wir den ganz gesunden Zahn und beredeten die Patientin, sich der Neueinpflanzung zu unterziehen, nach welcher nur noch ein paar Tage der Schmerz in der Umgebung des Zahnes anhielt; der neuralgische Schmerz aber war verschwunden. Der reimplantierte Zahn leistet seit nunmehr 7 Jahren die besten Dienste und es zeigten sich auch keinerlei Unannehmlichkeiten mehr. Die sonst so empfindliche Frau verlangt nunmehr, dass auch ein anderer Molar, der gleichfalls krank ist, in der nämlichen Weise behandelt werde.

Ein anderer, nicht minder interessanter Fall betrifft einen 16jährigen Schüler, der an Abscessus alveolaris acutus litt. Um ein genaues Bild seines Zustandes zu geben, wollen wir die auf ihn bezüglichen Aufzeichnungen in ihrem vollen Umfange hier folgen lassen.

1. Oktober 1904. Krankheitsprämisse. 10 Tage bevor sich Patient bei uns meldete, empfand er am rechtsseitigen oberen Incisivus lateralis zunehmende Schmerzen. Nachdem man sein Leiden an einer hauptstädtischen öffentlichen Ordinationsanstalt für Zahnheilkunde für belanglos erklärt hatte, suchte er

Digitized by Google
Original from UNIVERSITY OF MICHIGAN
Generated on 2019-10-18 19:53 GMT / http://hdl.handle.net/2027/mdp.39015060277277
Public Domain in the United States, Google-digitized / http://www.hathitrust.org/access_use#pd-us-google

uns auf. Das Zahnfleisch um den bezeichneten Zahn war gerötet und bei geringfügiger Befühlung und Bewegung empfindlich. Nach Anbohrung des Zahnes wird die gangränöse Pulpa entfernt. Am Nachmittag stieg der Schmerz so hoch an, dass Patient sich in die Privatordination des Dozenten Rothman begab, der den Wurzelkanal desinfizierte. Am nächsten Tage erfolgt starker Schmerzen wegen neuerliche Ausspritzung und Kokaineinpinselung, worauf der Schmerz nachlässt. Nachts schlief Patient gut; morgens meldete sich der Schmerz aber wieder, um auf die Einspritzung nachzulassen, doch liess er Patienten diese Nacht nicht mehr schlafen. Am folgenden Tage entsprechende lebhaft gerötete Gingiva mit erbsengrossem Abszess, nach dessen Oeffnung der Schmerz nachlässt. Der Zahn ist stark gelockert. Am nächsten Tage reinigen wir mittels schwacher Zincum chloratum-Lösung die Abszesshöhlung; allein die Schmerzen des Patienten bleiben bestehen und die Drüsen unter dem Kinn schwellen an; Nahrungsaufnahme gestört, Schlaf unruhig, nicht ausreichend.

3. Oktober. Entfernung des Zahnes. Wir konstatieren Abscessus apicalis, Wurzelhaut in grossem Masse verschwunden, aus der Abszessöffnung geht Eiter ab, Gingiva bläulich gefärbt. Wir entfernen die eiterigen, lappigen Wurzelhautreste, legen den Zahn in eine schwache Karbollösung, reinigen ihn 2 Tage später gründlich von den zurückgebliebenen Teilen der gangränösen Pulpa, spülen den Wurzelkanal mit Salzsäure und replantieren nach der gewohnten Wurzel- und Kronenfüllung den Zahn, der wahrscheinlich infolge Gewebeschwundes tiefer in die ursprüngliche Alveolarzelle eingeführt werden kann. Darauf Verband. Nach der Operation stellten sich Schmerzen ein, die uns am Nachmittag eine Einpinselung mit Jodtinktur vornehmen liessen und nach 3 Tagen meldet sich der Kranke gesund und munter. Aeusserlich ist keinerlei Veränderung zu konstatieren, die Gingiva bloss infolge Irritation durch den Verband etwas gerötet. Schmerzen sind nicht vorhanden; Patient fühlt sich vollkommen wohl. 6 Wochen später sahen wir ihn wieder und er rühmte sich, dass er den zurückversetzten Zahn seit 2 Wochen ausgezeichnet benütze. Wir überzeugten uns, dass der Zahn vollkommen festsitzt.

Um auch von Transplantationen eine interessante Beobachtung vorzuführen, sei des folgenden Falles gedacht.

J. Gy., 23 jährige Packersgattin, meldet sich mit dem Verlangen, an Stelle ihrer schlechten linksseitigen, oberen zweiten Prämolarwurzel einen von ihr vorgelegten Prämolar eingesetzt zu erhalten.

Digitized by Google
Original from UNIVERSITY OF MICHIGAN
Generated on 2019-10-18 19:53 GMT / http://hdl.handle.net/2027/mdp.39015060277277
Public Domain in the United States, Google-digitized / http://www.hathitrust.org/access_use#pd-us-google

Gegenwärtiger Zustand: Gangraena pulpae totalis rad. praem. II. sup. sinistri. Wurzelextraktion am 28. März 1906.

Der mitgebrachte Zahn erwies sich als zu gross; durch Kanalerweiterung hätten wir die Stützwände geschädigt und darum waren wir genötigt, einen anderen, geeigneteren Zahn zu suchen, und ein längst gezogener, unterer Prämolaris schien sich für unseren Zweck trefflich zu eignen. Nach der erforderlichen Desinfektion, Wurzel- und Kronenfüllung schnitten wir von der Wurzel soviel ab, als erforderlich war, um die Artikulation nicht zu beeinträchtigen, das heisst, um die gleiche Länge mit den übrigen Zähnen zu erzielen. Die Transplantation erfolgte erst nach 4 Tagen und da die Krone von den zwei Nachbarzähnen genügend festgehalten wurde, legten wir keine Ligatur an. Am Tage der Transplantation schwoll das Gesicht angeblich stark an und es traten auch Schmerzen auf.

Am 4. April meldet Patientin, dass sie den überpflanzten Zahn zuweilen mit der Zunge verschiebe.. Tatsächlich war dieser in eine andere als die ihm von uns gegebene Richtung geraten, wodurch die Artikulation gestört wurde. Wir drücken den Zahn zurück und bringen einen entsprechenden Verband an.

Am 6. April schwoll infolge Emporgleitens der Befestigung die Interdental-Papilla an, wodurch Schmerzen hervorgerufen wurden. Wir entfernen die haltenden Seidenfäden.

Am 15. Oktober 1907 brachte Patientin ihr Söhnchen auf die Poliklinik, um ihm einen Zahn ziehen zu lassen, und erinnerte uns bei dieser Gelegenheit an ihren transplantierten Zahn, der vollständig eingeheilt war und nur durch seine Form verriet, dass er ursprünglich nicht zu ihrem Gebiss gehörte.

Aus diesen und vielen anderen Fällen haben wir die Ueberzeugung geschöpft, dass wir mit diesen Experimenten keine überflüssige Arbeit geleistet haben, denn es gibt wahrlich Fälle genug, wo man nur mit einer der Plantationsarten den Schmerz lindern und auch stillen kann, ohne den Zahn entfernen zu müssen, was sowohl vom kosmetischen Standpunkte als auch in gesundheitlicher Hinsicht nicht zu unterschätzen ist.

Ausserdem spart man unter gewissen Umständen sehr viel Zeit, über die weder der Arzt noch der Patient allzu reichlich verfügt.

Fassen wir das Gesagte zusammen, so finden wir, dass das grosse Problem der Zahnplantationen noch nicht gänzlich gelöst ist, denn wenngleich fast jeder Zahn 3 bis 4 Wochen nach der Operation festwächst, werden die Wurzeln, insbesondere bei einem Teil der Replantationen, nach einer gewissen Zeit aufgesaugt.

Generated on 2019-10-18 19:53 GMT / http://hdl.handle.net/2027/mdp.39015060277277
Public Domain in the United States, Google-digitized / http://www.hathitrust.org/access_use#pd-us-google
Digitized by Google
Original from UNIVERSITY OF MICHIGAN

Ueber die Implantation können wir auf Grund unserer Versuche keine bestimmte Meinung abgeben, denn es wollten sich ihr nur sehr wenige und auch nur dann unterziehen, wenn man ihnen einen sicheren Erfolg hätte in Aussicht stellen können. Ueberdies decken sich unsere Fälle von Reimplantation durchaus mit unseren Fällen von Implantation, denn die Wurzelbahn wird auch hier zum grössten Teil künstlich hergestellt, und obschon die Ergebnisse gute sind, so ist doch die Zeit, die uns für die Beobachtung zur Verfügung stand, zu kurz, als dass wir uns in dieser Beziehung irgendwie äussern könnten. Die Transplantation stellt sehr schöne Erfolge in Aussicht, noch dazu auch mit längst extrahierten Zähnen, was um so höher zu veranschlagen ist, als man wenigstens nicht gezwungen ist, wenn auch gegen hohen Lohn, seinen Nächsten eines gut funktionierenden und gegebenenfalls gesunden Zahnes zu berauben.

Hinsichtlich der Heilung drängt sich auch die Frage auf, ob die Zähne jüngerer oder älterer Individuen leichter resorbiert werden und ob im Alveolus des jüngeren oder älteren Individuums. Um diese Fragen beantworten zu können, reicht nicht einmal ein Menschenleben aus, und darum vermögen auch wir trotz aller bisher stattgehabten Versuche keinen unumstösslichen, unantastbaren Bescheid zu geben. Immerhin glauben wir nach unseren, einen Zeitraum von 7 Jahren umfassenden Beobachtungen erklären zu dürfen, dass dank der mit den Plantationsversuchen erzielten Erfolge viele Menschen im Besitze solcher Zähne verblieben, die sie bereits für verloren hielten; anderseits gelang es uns, dem Publikum genügendes Vertrauen einzuflössen für den Fall, dass sich jemand zur Zahnplantation entschliesst.

Dass wir gegenwärtig nicht mit einer grösseren Zahl von Versuchen auftreten können, hat seinen Grund in der Kürze unserer Ordination und in dem Mangel des erforderlichen Personals, noch mehr aber der materiellen Behelfe, die in Fällen wie der unserige eine sehr wichtige Rolle spielen.

Wie jeder chirurgische Eingriff hat auch die Zahnplantation ihre Indikationen, und zwar:

1. Replantation ist in jedem Falle angezeigt, wenn der Patient auf Extraktion besteht, den Zahn aber aus irgend einem Grunde zurückversetzt zu sehen wünscht. 2. Bei nervösen Individuen, die keinerlei Exkavation vertragen, so dass die konservative Behandlung des Zahnes im Munde zur Unmöglichkeit wird. 3. In Fällen von ausnehmender Empfindlichkeit des Dentins, die durch keinerlei Anästhetika gedämpft werden kann. 4. Bei infolge traumatischer Einflüsse unver-

Digitized by Google
Original from UNIVERSITY OF MICHIGAN
Generated on 2019-10-18 19:53 GMT / http://hdl.handle.net/2027/mdp.39015060277277
Public Domain in the United States, Google-digitized / http://www.hathitrust.org/access_use#pd-us-google

sehens entfernten Zähnen. 5. Bei gewalttätigen Zahnregulierungen, wenn der Zahn herausfallen will oder schon herausgefallen ist. 6. Und vielleicht auch bei Hämophilie. Diesbezüglich stehen uns indessen keine Daten zur Verfügung, denn die Blutung stellte sich zumeist spät ein und die Kranken meldeten sich erst, wenn sie schon viel Blut verloren hatten und es nicht mehr ratsam war, durch Experimentieren noch mehr Zeit zu verlieren oder wenn wir den Zahn schon weggeworfen hatten. Diese Indikation ist demnach noch zweifelhaft und wir erwähnen sie nur, um die Aufmerksamkeit auf sie zu lenken.

Eine weitere Indikation ist die Möglichkeit, Zahnplantationen auf Wunsch des Patienten jederzeit vornehmen zu können. Nicht ratsam ist die Zahnversetzung im Oberkiefer unter der Highmorshöhle, wenn diese eitert oder die Knochenschichte sehr dünn ist, so dass wir gelegentlich der Zahnkanalanfertigung unversehens in die Höhle geraten könnten.

Wie wir statistisch ausweisen, haben wir während einer 7jährigen Beobachtungszeit unter 174 Replantationen 86 Geheilte zu verzeichnen, die wir zum grossen Teil nach 2, 3, ja nach 7 Jahren wiedergesehen haben. Der grössere Teil meldete sich indessen nicht und in einem Bruchteile der Fälle mussten zumeist infolge Wurzelresorption die Zähne entfernt werden. Unter diesen sind 46 Replantationen o h n e Wurzelfüllung zu erwähnen, deren Heilung einen geringeren Prozentsatz aufweist wie jene m i t Wurzelfüllung. Um den Unterschied zwischen diesen beiden Verfahren zu ergründen, benützten wir die Gelegenheit, um bei einem 30jährigen Manne die an Pulpitis acuta partialis leidenden ersten und zweiten rechtsseitigen unteren Prämolariszähne zu gleicher Zeit und derart zu replantieren, dass wir den einen mit und den anderen ohne Wurzelfüllung zurückpflanzten. $1^1/_2$ Jahre später konstatierten wir, dass der junge Mann an Caries alveolaris leide und der zweite Prämolar herausgefallen war, während der andere noch ganz feststeht, trotzdem er fast bis zur Wurzelspitze hinunter entblösst war.

In welchem Masse die Wurzelfüllung das bessere Resultat gefördert hat, lässt sich aus diesem einzigen Falle nicht beurteilen, denn gerade die nach den erwähnten 3 Wochen geheilte Replantation erfolgte ohne Wurzelfüllung; wohl blieb bei dieser noch ein Abscessus alv. chronicus in der Grösse eines Stecknadelkopfes bestehen, aber der Zahn sitzt vollkommen fest. Wir wollen aus keinem dieser Fälle eine Lehre ableiten und erwähnen sie vorläufig nur als interessantes Moment.

Digitized by Google
Original from UNIVERSITY OF MICHIGAN
Generated on 2019-10-18 19:53 GMT / http://hdl.handle.net/2027/mdp.39015060277277
Public Domain in the United States, Google-digitized / http://www.hathitrust.org/access_use#pd-us-google

Unter den Replantationen haben wir noch 7 Fälle, in denen wir bloss die Wurzel benützen konnten, und anstatt der Zahnkrone verwendeten wir die sogenannte Logankrone mit Zapfen. Ein Individuum liess sich den Zahn einen Tag nach der Replantation extrahieren, einer meldete sich nicht und bei den anderen heilte die replantierte Zahnwurzel ein. Sämtliche künstliche Kronen wurden noch vor der Replantation auf den Wurzeln befestigt.

Unter den 8 Implantationen erfolgte eine mit einem künstlichen Zahn, d. h. wir stellten im Alveolus einen dem Zapfen der Logankrone entsprechenden Hohlraum her. Dies geschah indessen bei einem sehr ungeduldigen Kranken, der den Zahn 8 Wochen später, als er in der Provinz weilte, entfernen liess. Die übrigen Fälle betrafen Menschenzähne, und zwar wurde entweder die künstliche Krone auf einer menschlichen Zahnwurzel befestigt oder es erwies sich der ganze Zahn zur Implantation geeignet. Es waren keine frischen, sondern durchwegs längst extrahierte Zähne, die wir für diesen Zweck aufbewahrten. Die Implantationen betrafen zumeist die vorderen, d. h. Schneidezähne, fanden also auf dem für das Einheilen der Zähne am wenigsten günstigen Terrain statt. Von den betreffenden Patienten bekamen wir einen Teil nicht mehr zu Gesichte und bei einem anderen Teil waren die Wurzeln nach 2 Jahren aufgesaugt, so dass wir über keinen geheilten Fall berichten können. Bei den Reimplantationen, die den ersteren vollkommen gleichwertig sind, waren wir schon mehr vom Glück begünstigt, denn von den 9 Fällen, die wir zu verzeichnen hatten, fielen bei 2 Individuen die Zähne nach 3 Monaten heraus, zweifellos infolge der grossen Ungeduld der Kranken; bei einem fiel der Zahn infolge traumatischer Einwirkung nach 2 Jahren heraus, bei einem 50jährigen Individuum fiel er infolge fehlerhafter Artikulation 2 Jahre nach stattgehabter Operation heraus, weil die Wurzeln aufgesaugt wurden; alle übrigen Fälle funktionieren tadellos; einer davon wird seit 3 Jahren von uns beobachtet.

Was die transplantierten Zähne anbelangt, so hat noch keiner eine 2jährige Beobachtungszeit erreicht, und obschon sich ihre Besitzer — mit Ausnahme eines einzigen, der sich nicht meldete — sehr wohl befinden, können wir noch kein Urteil abgeben.

Damit haben wir den gedrängten Bericht über die Ergebnisse unserer Versuche abgeschlossen, nicht aber die weiteren Experimente selbst, und überlassen unsere bescheidene Arbeit dem Urteil des freundlichen Lesers.

Digitized by Google
Original from UNIVERSITY OF MICHIGAN
Generated on 2019-10-18 19:53 GMT / http://hdl.handle.net/2027/mdp.39015060277277
Public Domain in the United States, Google-digitized / http://www.hathitrust.org/access_use#pd-us-google

Literatur.

1. Scheff: Die Replantation der Zähne, 1890.
2. Römer: Ueber die Replantation von Zähnen. Deutsche Monatsschrift für Zahnheilkunde, Juli 1901.
3. Deutsche Monatsschrift für Zahnheilkunde, Juli 1891.
4. Léon Fredel: Ueber Zahnpflanzung. Oesterr.-ungar. Vierteljahrsschrift für Zahnheilkunde, Jänner, April und Juli 1886.
5. Dr. A. Sándor: Ueber Zahnplantation. Stomatologisches Journal, September 1902.

Gesamtsumme der Replantationen: 174.

Dem Alter nach:

Alter	Geheilt	Prozent	Nicht geheilt	Prozent	Nicht gemeldet	Prozent	Summe	Prozent
10—20	42	24·14	8	4·60	34	19·54	84	48·28
21—30	28	16·09	7	4·03	23	13·21	58	33·33
31—40	13	7·49	4	2·29	7	4·02	24	13·80
41—50	2	1·14	1	0·57	3	1·74	6	3·45
51—63	1	0·57	—	—	1	0·57	2	1·14
Summe	86	49·43	20	11·49	68	39·08	174	100

Dem Geschlecht nach:

Geschlecht	Geheilt	Prozent	Nicht geheilt	Prozent	Nicht gemeldet	Prozent	Summe	Prozent
Männer	36	20 69	13	7·47	25	15·52	76	43·68
Frauen	50	28·74	7	4·02	43	23·56	98	56·32
Summe	86	49·43	20	11·49	68	39·08	174	100

Den Zähnen nach:

Zähne	Geheilt	Prozent	Nicht geheilt	Prozent	Nicht gemeldet	Prozent	Summe	Prozent
Inc. sup. r.	6	3·45	3	1·74	1	0·57	10	5·76
„ inf. l.	2	1·14	1	0·57	—	0 57	4	2·28
„ sup. r.	11	6·34	—	—	3	1·74	14	8·08
„ inf. r.	1	0·57	—	—	2	1·14	3	1·71
Caninus r.	6	3·45	—	—	1	—	6	3·45
„ inf.	1	0·57	—	—	1	0·57	2	1·14
Praem. rup.	21	12·06	4	2·29	21	12·06	46	26·41
„ inf.	8	4·59	4	2·29	9	5·18	21	12·06
Molaris. r.	15	8·63	1	0·57	14	8·04	30	17·24
„ inf.	15	8·63	7	4·03	16	9·21	38	21·87
Summe	86	49·43	20	11·49	68	39·08	174	100

Generated on 2019-10-18 19:53 GMT / http://hdl.handle.net/2027/mdp.39015060277277
Public Domain in the United States, Google-digitized / http://www.hathitrust.org/access_use#pd-us-google
Digitized by Google
Original from UNIVERSITY OF MICHIGAN

Nachdruck nur mit genauer Quellenangabe gestattet.

Die Theorie vom gesteigerten intradentären Blutdruck und ihre praktische Bedeutung.

Den Manen Dr. Ferdinand Tanzers gewidmet

von

Dr. *Josef Lartschneider*, Zahnarzt in Linz a. d. Donau.

Das Aufblühen der Bakteriologie konnte nicht ohne Einfluss bleiben auf unsere Anschauungen über die Aetiologie und Pathologie der Pulpagangrän.

Nach den Angaben Arkövys[1] beginnt der gangränöse Zerfall der Zahnpulpa immer an irgend einem peripheren Pulpazipfel, und zwar infolge „Einwanderung von Mikrokokken und wohlausgebildeten Bazillen". Die Einwanderung von Mikrokokken allein hat nach demselben Autor eine Pulpitis acuta septica und partialis zur Folge. Durch eine Demarkationslinie wird der nekrotische Teil der Pulpa von ihrem noch lebenden Anteil abgetrennt. Diese Demarkationslinie rückt immer weiter hinauf gegen das Foramen apicale, bis endlich die ganze Pulpa gangränös zerfallen ist (Gangraena pulpae totalis).

Allerdings restringiert Arkövy schliesslich vorsichtigerweise seine Lehre von der ausschliesslich infektiösen Aetiologie der Pulpagangrän. „Obschon es kaum anders anzunehmen ist, als dass der gangränöse Prozess an irgend einer Pulpaspitze, somit an einem partiellen Abschnitte der Pulpa zu Anfang infolge von Infektion und in vorher beschriebener Weise auftritt, so fehlt doch der Entzündungsvorgang als solcher samt den charakteristischen Symptomen in vielen Fällen .... kurz es fehlen sämtliche Erscheinungen der Entzündung gänzlich, und trotzdem ist man berechtigt, die Diagnose auf Gangraena pulpae totalis zu stellen[2]."

13 Jahre später hat Arkövy[3] den „Bacillus gangraenae pulpae" beschrieben. Durch Ueberimpfung desselben auf Pulpen

---

[1] Arkövy: Diagnostik der Zahnkrankheiten etc. Verlag von Ferdinand Enke, Stuttgart 1885, Seite 82.

[2] Anmerkung 1, l. c. Seite 91.

[3] Arkövy: Experimentelle Untersuchungen über Gangrän an der Zahnpulpa und Wundgangrän. Zentralblatt für Bakteriologie etc. Band XXIII.

Digitized by Google
Original from UNIVERSITY OF MICHIGAN
Generated on 2019-10-18 19:53 GMT / http://hdl.handle.net/2027/mdp.39015060277277
Public Domain in the United States, Google-digitized / http://www.hathitrust.org/access_use#pd-us-google

gesunder Zähne, deren Pulpakammern zu diesem Zwecke eröffnet wurden, gelang es Arkövy und seinen Schülern Dobrzymecki und Hattyasy auf experimentellem Wege Pulpagangrän zu erzeugen. Diese Befunde wurden auch von anderen Autoren (z. B. Zierler, Preiswerk) bestätigt. Aber schon Sieberth[1] hat betont, dass solche Versuche nicht beweiskräftig sind, denn Freilegung einer Pulpa wird auch ohne absichtliche Impfung in den weitaus meisten Fällen Gangrän zur Folge haben. Ueberhaupt ist seither der Glaube an die Existenz eines Bacillus gangraena pulpae stark erschüttert worden.

Die Anschauungen Arkövys über das Wesen der Pulpagangrän haben mittlerweile in alle Lehrbücher der Zahnheilkunde Eingang gefunden. Dabei ist auffallend, wie kurz in neuerer Zeit gewöhnlich das Kapitel Pulpagangrän abgetan wird. Man verlässt sich schon ganz auf die Mikroorganismen. Je nach der Art der in die Pulpa eingewanderten Mikroorganismen kommt es bald zur Entzündung, bald zu Gangrän der Pulpa. So ist man schliesslich auf dem Standpunkte angelangt, dass „die Gangrän der Pulpa nur eine besondere, durch spezifische Erreger bedingte Form der Phlegmone ist" (Guido Fischer[2]) und „dass die gangränös vorgefundene Pulpa seinerzeit immer einer Streptokokkeninfektion erlegen ist und erst nachträglich durch den Hinzutritt von Fäulnisbakterien zu faulen beginnt" (Mayrhofer[3]). Ja nach Guido Fischer hängt die Frage, ob Gangrän oder Abszess der Pulpa, überhaupt nicht so sehr von der Art der eingewanderten Mikroorganismen ab, als vielmehr von dem Zufalle, ob das betroffene Individuum an Tuberkulose, Syphilis, Diabetes, pernigiöse Anämie, Leukomie, Chlorose, Masern, Influenza, Sepsis usw. leidet.

Aber schon macht sich eine gegen diese Ansichten gerichtete Strömung geltend. Beachtenswert in dieser Hinsicht ist die Arbeit Montigels[4].

„Alle diese Erörterungen namentlich die positiven Befunde Rodellas und Baumgartners machen es wahrscheinlich, dass wir in der Pulpagangrän einen ähnlichen Prozess zu erblicken haben wie in der chirurgischen Gangrän und nicht, wie Mayrhofer und andere vor ihm geäussert, ein

[1] Sieberth: Die Mikroorganismen der kranken Zahnpulpa. Inauguraldissertation, Erlangen 1900.

[2] Deutsche Zahnheilkunde in Vorträgen, Heft 7/9, Leipzig 1908, Seite 43 und 44.

[3] Mayrhofer: Prinzipien einer rationellen Therapie der Pulpagangrän etc. Gustav Fischer, Jena 1909, Seite 68.

[4] Schweizerische Vierteljahrsschrift für Zahnheilkunde 1909, Heft 2.

Digitized by Google
Original from UNIVERSITY OF MICHIGAN
Generated on 2019-10-18 19:53 GMT / http://hdl.handle.net/2027/mdp.39015060277277
Public Domain in the United States, Google-digitized / http://www.hathitrust.org/access_use#pd-us-google

Geschwür der Pulpa. Gewiss liegt immer dann ein Geschwür vor, wo die Pulpa nach Eröffnung des Kavum mehr oder weniger rasch zerfällt, und hieher gehören auch die granulierenden Pulpitiden, die sogenannten Pulpapolypen. Ob aber bei nichteröffneter Pulpahöhle ein gangränöser Zerfall nicht oft als Analogon zur chirurgischen Gangrän aufzufassen ist?"

Montigel führt da auf den Pfad zurück, den uns Albrecht[1], der Begründer der Pulpapathologie schon vor mehr als 50 Jahren gewiesen hat: „Die Pulpa ist ein erektiles, jedoch von knöchernen Wänden umschlossenes Organ, das je nach der Reichlichkeit der Zufuhr durch den Gefässapparat seine Höhle mehr oder weniger knapp ausfüllt. Die Zahnpulpa ist wie jedes Organ, das mit Gefässen versehen ist, der Entzündung unterworfen und bietet keine abweichenden Erscheinungen im pathologischen Prozesse selbst dar, doch treten im Verlaufe desselben Modifikationen ein, die durch die Beschaffenheit der benachbarten Teile bedingt werden. Da die Pulpa in eine feste Höhle von allen Seiten eingeschlossen ist, so vermag sie nicht ein gewisses Mass von Anschwellung zu überschreiten .... Es ergibt sich hieraus, dass es von praktischer Bedeutung ist, ob man es mit einer Pulpaentzündung bei geöffneter oder geschlossener Höhle zu tun hat. Während im letzten Falle der eben angegebene Verlauf in grösserer oder geringerer Ausbreitung Platz greift und mit Vernichtung der ganzen Pulpa und des Dentins endet, beschränkt sich bei geöffneter Höhle der Prozess meist auf einen geringen Teil, auf die blossgelegte Stelle und ihre Umgebung, und ruft selten ein vollkommenes Absterben hervor."

Mit diesen Sätzen, die anscheinend vollständiger Vergessenheit anheimgefallen sind, hat Albrecht die mechanischen Momente festgelegt, welche in manchen Fällen von Pulpagangrän ausschliesslich massgebend sind. Ihre vollständige Ausserachtlassung und das Bestreben, jeden Gangränfall nur von bakteriellen Gesichtspunkten aus zu beurteilen, kann zu Missgriffen führen.

Einen Beweis hiefür liefern jene Fälle von Pulpagangrän, welche bei äusserlich vollständig intakten Zähnen vorkommen. Glaubte man doch dieselben auf eine Einwanderung von im Blute des betreffenden Individuums kreisenden Mikroorganismen zurückführen zu müssen — eine Annahme, welche bald und mit Recht zurückgewiesen wurde (Sieberth, Partsch[2]).

---

[1] „Die Krankheiten der Zahnpulpa" von Eduard Albrecht. Berlin 1858, Peters.

[2] Diesbezüglich stellt sich Preiswerk auf einen ganz besonderen Standpunkt: „Bei Gangrän in verschlossenen Zähnen müssen wir als Er-

Digitized by Google
Original from UNIVERSITY OF MICHIGAN
Generated on 2019-10-18 19:53 GMT / http://hdl.handle.net/2027/mdp.39015060277277
Public Domain in the United States, Google-digitized / http://www.hathitrust.org/access_use#pd-us-google

Das Auftreten von Pulpagangrän bei äusserlich ganz unversehrten Zähnen können wir uns ätiologisch am einfachsten erklären, wenn wir auf die ältere Literatur (Albrecht, Baume, Wedl etc.) zurückgreifen.

Im Billroth und Pitha[1] (1866) z. B. finden sich diesbezüglich folgende Angaben: „Doch kommt eine Entzündung der Pulpa auch zuweilen selbständig bei ganz gesunden Zähnen oder häufiger bei noch nicht eröffneter innerer Zahnhöhle vor, wobei dann freilich der Verlauf intensiver, akuter ist und gewöhnlich nekrotisches Absterben der Pulpa und infolgedessen des ganzen Zahnes die Folge zu sein pflegt. Die Pulpa ist geschwollen, sehr blutreich, ihre Zellen sind in lebhafter Wucherung begriffen und können Eiter produzieren, wobei sich die Zahnsubstanz von innen her auflöst und grau wird, oder bei raschem Verlaufe eine Art Einklemmung der Pulpa und infolge derselben ihr Absterben und das des Zahnes entsteht. In anderen Fällen findet der Eiter durch die Wurzel seinen Ausweg und erregt eine sekundäre Entzündung der Alveolarhaut, die auch auf die Aussenseite der Zahnfortsätze übergehen kann. Liegt die Pulpa, bloss so beschränkt sich die Entzündung gewöhnlich auf die blossgelegte Stelle und der Eiter findet seinen Abfluss nach aussen, so dass die Erscheinungen und der Verlauf weniger intensiv zu sein pflegen."

Das ist ja eigentlich schon eine auf gesunden und medizinisch wohlbegründeten Grundlagen aufgebaute Theorie vom „intradentären Blutdruck" und „Pulpatod durch Gewebspressung".

Je enger das Foramen apicale und der Wurzelkanal ist, desto leichter kann die Pulpa solchen Zufällen erliegen, wenn auch der betreffende Zahn anscheinend ganz gesund ist. Solche üble Zufälle werden, wie Partsch betont, am öftesten an den Schneidezähnen des Unterkiefers beobachtet.

Aber auch an ganz intakten seitlichen Schneidezähnen des Oberkiefers habe ich einige Male Pulpagangrän be-

---

klärung die Tatsache zu Hilfe nehmen (die ich in einem früheren Kapitel, als auf eigener Untersuchung basierend, hingestellt habe), dass, wie im übrigen gesunden Gewebe des menschlichen Organismus, auch in der gesunden Pulpa Mikroorganismen zirkulieren". (Preiswerk: Lehrbuch und Atlas der Zahnheilkunde mit Einschluss der Mundkrankheiten. München, Lehmanns Verlag, 1903, Seite 279.)

[1] Handbuch der allgemeinen und speziellen Chirurgie, III. Band, I. Abteilung, 2. Lieferung: O. Weber, Die Krankheiten der Zähne und Zahnoperationen. (Seite 238 u. 239.)

Digitized by Google
Original from UNIVERSITY OF MICHIGAN
Generated on 2019-10-18 19:53 GMT / http://hdl.handle.net/2027/mdp.39015060277277
Public Domain in the United States, Google-digitized / http://www.hathitrust.org/access_use#pd-us-google

obachtet[1]. Auch die von Tanzer[2] angeführten Krankengeschichten betreffen zum grössten Teile seitlich obere Schneidezähne.

Diese Tatsachen sind nicht auf blosse Zufälligkeiten zurückzuführen. Schon Mühlreiter hat darauf hingewiesen, dass bei unteren Schneidezähnen die Pulpakammer meistens in zwei feine Wurzelkanäle ausläuft, die sich erst an der Wurzelspitze wieder zu einem gemeinsamen Foramen apicale vereinigen. Guido Fischer[3] konnte dies an 36 untersuchten unteren Schneidezähnen zwanzigmal bestätigen. An den Wurzelkanälen oberer, insbesonders seitlicher oberer Schneidezähne konnte derselbe Autor nicht selten zarte Ramifikationen und Fiederchen beobachten. Also die an und für sich zarten Wurzelkanäle unterer und seitlicher oberer Schneidezähne verästeln sich noch häufig zu zarten Fiederchen.

„Gerade an den Schneidezähnen scheinen besondere traumatische Einwirkungen: Stoss gegen die Zähne, festes Aufbeissen auf harte Gegenstände, Festhalten harter Gegenstände mit den Zähnen, wie es bei einzelnen Gewerben, z. B. Tapezierern und Näherinnen gewohnheitsmässig ausgeführt wird, eine erhebliche Rolle bei dem Zerfall der Pulpa zu spielen." (Partsch[4].)

Es braucht bei solchen Traumen gar nicht zu Zerreissungen der zarten Pulpafäden und zu Blutungen in das Zahnmark zu kommen, wie Partsch annimmt. Meines Erachtens genügt die bei schweren traumatischen Einwirkungen auftretende Hyperämie

---

[1] Erst vor kurzem kam ein junger Arzt mit prachtvollem Gebiss wegen rasender Schmerzen im linken Oberkiefer zu mir. Die Schmerzen steigerten sich auf heiss und kalt oder beim Lufteinziehen bis zur Unerträglichkeit. Auf Beklopfen waren mehrere Zähne leicht empfindlich. Schon bei der zweiten Untersuchung habe ich dem Patienten die Trepanation des anscheinend ganz intakten linken oberen seitlichen Schneidezahnes vorgeschlagen. Er konnte sich mehrere Wochen nicht dazu entschliessen — schob das ganze Leiden auf eine Trigeminusneuralgie — bis er nach fünf schmerzreichen Wochen wiederkam, mit der Meldung, dass der linke obere seitliche Schneidezahn grau werde. Tatsächlich war die Verfärbung dieses Zahnes auffallend. Die sofort vorgenommene Trepanation durch das Foramen coecum war vollständig schmerzlos, nur bei der Extraktion der lividen bräunlich verfärbten, geruchlosen Pulpa hat der Patient „ganz oben" — offenbar am Foramen apicale — etwas Schmerzen gespürt. Die Schmerzen waren sofort nach diesem Eingriffe behoben.

[2] F. Tanzer: Meine Theorie vom gesteigerten „intradentären" Blutdruck. Deutsche Monatsschrift für Zahnheilkunde, 1908, Heft 4.

[3] Deutsche Zahnheilkunde in Vorträgen (Adolf Witzel), 1908, Heft 4 u. 5.

[4] Partsch: Ueber den Zerfall des Zahnwerkes, Deutsche Monatsschrift für Zahnheilkunde (1904, Juliheft), und Die Kinnfistel, Korrespondenzblatt für Zahnheilkunde (Band XXXIV, Heft 1).

Digitized by Google
Original from UNIVERSITY OF MICHIGAN
Generated on 2019-10-18 19:53 GMT / http://hdl.handle.net/2027/mdp.39015060277277
Public Domain in the United States, Google-digitized / http://www.hathitrust.org/access_use#pd-us-google

der Pulpafäden, um bei den gegebenen äusserst ungünstigen Raumverhältnissen Pulpatod zu verursachen. Die Worte des Kollegen Landgraf[1]: „Solche rein kongestive Hyperämien finden im Organismus immer ihren Ausgleich und es wäre ein Jammer, wenn dem nicht so wäre", möchte ich nicht unterschreiben.

„Im Wurzelkanale kann man bei Hyperämie der Pulpa, namentlich an Querschnitten, sowohl Arterien als Venen erweitert, mit Blut erfüllt sehen. Die Kronenpulpa schliesst starke Gefässe in sich. Die Blutkörperchen liegen in ihnen so dicht aneinander, dass man den Eindruck gewinnt, hier müsse jede Zirkulation aufhören, der Rückfluss des Blutes wird zur Unmöglichkeit." (Wedl[2].)

Die Pulpagefässe, sowohl die zuführenden als auch die abführenden, werden schliesslich am Foramen apicale vollständig abgeschnürt[3]. Die Pulpa ist jetzt tot, sie ist mechanischen Schädigungen erlegen (Inkarzeration!) und befindet sich in einem Zustand, den die Chirurgen als „Nekrose" oder „Gangrän" bezeichnen. Das Foramen apicale ist zum Inkarzerationsringe geworden, dort ist die Demarkationslinie gelegen, durch welche die tote, gangränöse Pulpa vom lebenden Gewebe abgetrennt wird.

Dementsprechend ist auch die gangränöse Pulpa als ausserhalb des Organismus gelegen zu betrachten, trotzdem der Zahn selbst noch in der Alveole steckt und sogar noch durch vom Periodontium übertretende Gefässe und Nerven, wenn auch nur teilweise, ernährt wird. Es bleibt daher für das betreffende Individuum auch gleichgültig, was jetzt in der toten Pulpa vorgeht, ob es zur Einwanderung von Mikroorganismen kommt oder nicht, solange wenigstens, als es nicht an der Demarkationslinie zum Uebertritt von pathogenen Stoffen in den Gesamtorganismus kommt!

Jedenfalls aber können auch bei anscheinend ganz intakten Zähnen Mikroorganismen bis zur toten Pulpa vordringen. Wenn die Pulpa tot ist, sind auch ihre in die Dentinkanälchen hineinragenden Fortsätze, die Tomes'schen Fasern, tot. Die Ernährung und die Bildung

---

[1] Landgraf: Ueber das spontane Absterben der Pulpen, Deutsche Monatsschrift für Zahnheilkunde. (1909, Heft 5.)

[2] Wedl: Band II, Entzündung der Zahnpulpa.

[3] Dabei ist es ganz gleichgültig ob die Pulpa Lymphgefässe besitzt oder nicht, denn sie werden ebenso abgeschnürt wie die Blutgefässe. Guido Fischer hat in der Pulpa vorkommende Lymphspalten nachgewiesen. Die bisher allgemein verbreitete Ansicht vom Fehlen jeglicher Lymphapparate im Zahnmarke war ebenso unwahrscheinlich als unbegründet.

Digitized by Google
Original from UNIVERSITY OF MICHIGAN
Generated on 2019-10-18 19:58 GMT / http://hdl.handle.net/2027/mdp.39015060277277
Public Domain in the United States, Google-digitized / http://www.hathitrust.org/access_use#pd-us-google

von Ersatzdentin ist an solchen Zähnen vollständig aufgehoben. Der schützende Emailüberzug bekommt zahlreiche Sprünge und wird an den Kauflächen abgeschliffen. Die nekrotische Pulpa tritt an den Schlifflächen und am entblössten Zahnhalse durch die Dentinröhrchen mit der Aussenwelt in Verbindung. Seit den Untersuchungen Sieberths wissen wir, dass das Dentin für Streptokokken durchgängig ist und Baumgartner[1] fand im Wurzelhohlraum eines Zahnes, dessen Krone völlig intakt, dessen Zahnhals aber teilweise vom Zahnfleisch entblösst war, fusiforme Bazillen und Spirochäten. Sicher sind gesunde Tomes'sche Fasern der beste Schutz gegen Bakterieneinwanderung.

Es wäre noch die Frage zu erörtern, ob Schwankungen des intradentären Blutdruckes lediglich durch lokale Einwirkungen hervorgerufen werden können, oder ob sich Blutdruckschwankungen des Gesamtorganismus auch auf die Zahnpulpen fortpflanzen.

Nach Albrecht kommen folgende „allgemeine Körperzustände" als Ursachen intradentärer Blutdruckschwankungen in Betracht: Schwangerschaft, beginnende Pubertät, Blutleere, chronische Gebärmutterleiden, allgemeine Plethora, Hämorrhois, chronische Stuhlverstopfung, Geschwülste in den Unterleibsorganen und endlich der Gebrauch eisenhältiger Mineralwässer.

Die Annahme, dass eine Steigerung der zirkulatorischen Tätigkeit des Gesamtorganismus auch eine Steigerung des intradentären Blutdruckes in sämtlichen Zähnen des betreffenden Individuums nach sich zieht, ist gewiss gerechtfertigt. Nur werden sich Blutdruckschwankungen nicht, wie Landgraf annimmt, an allen Zähnen in gleicher Weise äussern. Am gefährlichsten sind kongestive Zustände, wie schon erwähnt und begründet wurde, für die seitlichen oberen und für die unteren Schneidezähne.

Dr. Ferdinand Tanzer hat als erster auf die Folgen des gesteigerten intradentären Blutdruckes aufmerksam gemacht. Es ist dies ein bleibendes Verdienst unseres auf so tragische Weise aus dem Leben geschiedenen Tanzer. In ihm haben wir österreichische Zahnärzte einen unserer liebenswürdigsten und bedeutendsten Kollegen verloren!

---

[1] Oesterr.-ungar. Vierteljahrsschrift für Zahnheilkunde, 1908, Heft II, und 1909, Heft II.

Digitized by Google
Original from UNIVERSITY OF MICHIGAN
Generated on 2019-10-18 19:59 GMT / http://hdl.handle.net/2027/mdp.39015060277277
Public Domain in the United States, Google-digitized / http://www.hathitrust.org/access_use#pd-us-google

Nachdruck nur mit genauer Quellenangabe gestattet.

Die Kieferbau-Grundlagen des anomalen Arcus dentium mit Rücksicht auf die Odontorthopädie.

Von Dr. *Otto Zsigmondy*, Zahnarzt in Wien.

Referat für den XVI. Internationalen medizinischen Kongress in Budapest erstattet am 30. August 1909.

Vom Komitee des XVI. Internationalen medizinischen Kongresses aufgefordert, über die Kieferbau-Grundlagen des anomalen Arcus dentium mit Rücksicht auf die Odontorthopädie ein Referat zu erstatten, möchte ich mir vor allem erlauben, meine Aufgabe näher zu präzisieren. Als Ursachen sowohl der regulären als der anomalen Entwicklung des Zahnbogens hat man die Einwirkung von zweierlei Arten von Kräften anzusehen, die sich am zweckmässigsten sondern lassen in innere physiologische, die frühen Entwicklungsepochen beherrschende und in äussere, mechanische, die hauptsächlich erst nach dem Durchbruch der Zähne zur Geltung kommen. Es obliegt mir speziell, mich wesentlich auf die Wirkungen der ersteren zu beschränken, während die letzteren, an welche naturgemäss die Folgerungen für die odontorthopädische Therapie sich anzuschliessen hätten, von dem Herrn Korreferenten behandelt werden sollen. Bei dem ganz erstaunlichen Aufschwunge, den die Odontorthopädie in den letzten Jahren genommen, konnte es nicht ausbleiben, dass der Art und Weise, wie der anomale Zahnbogen zustande kommt, eine immer grössere Aufmerksamkeit zugewendet werde. Dass das Studium der Abweichungen von der Norm eine genaue Kenntnis des stufenweisen regulären Entwicklungsganges der Kiefer zur Voraussetzung hat und von da aus erst richtig beurteilt werden kann, braucht nicht besonders hervorgehoben zu werden. Leider besitzen wir auch gegenwärtig noch nicht einen tieferen Einblick in den ausgedehnten Komplex jener Vorgänge, deren Endresultat eben die Ausgestaltung eines regelmässigen Zahnbogens ist; die Meinungen sind bei den grossen, der Untersuchung entgegenstehenden Schwierigkeiten noch in vielfacher Hinsicht nicht genügend geklärt und selbst verhältnismässig einfache Fragen noch nicht in wünschenswert übereinstimmender Weise beantwortet. Als Hauptgrund, warum unsere Kenntnis in dieser Beziehung noch nicht weiter vorgeschritten ist, muss die Un-

Digitized by Google
Original from UNIVERSITY OF MICHIGAN
Generated on 2019-10-18 19:58 GMT / http://hdl.handle.net/2027/mdp.39015060277277
Public Domain in the United States, Google-digitized / http://www.hathitrust.org/access_use#pd-us-google

möglichkeit betrachtet werden, einen und denselben kindlichen Kiefer in den verschiedenen Entwicklungsstadien zu untersuchen, was zur Folge hat, dass man sich begnügen muss, die sukzessiven Stufen der Ausbildung an verschiedenen mazerierten Kiefern verschiedenen Alters zu erforschen. Namentlich gilt dies für die erste Zeit der Entwicklung, in welcher noch die Zähne im Kiefer eingeschlossen sind. In der späteren Epoche, in welcher die Zähne bereits durchgebrochen, kann man durch Anfertigung von Gipsmodellen die äusserlich sichtbaren Momente des Entwicklungsganges bei einem und demselben Mund in der erforderlich genauen Weise zur Darstellung bringen und hat damit ein Hilfsmittel an der Hand, jene Reihe von fortschreitenden Veränderungen in der Form und in den wechselseitigen Verhältnissen zwischen den verschiedenen Teilen des Kiefers genauer zu verfolgen, welche endlich zur normalen Ausgestaltung und Anordnung des Zahnbogens führen.

Wenn im Nachfolgenden versucht werden soll, eine, freilich durchaus keinen Anspruch auf Vollständigkeit erhebende Darstellung des gegenwärtigen Standes unserer Kenntnisse über das Entstehen des anomalen Arcus dentium zu geben, so dürfte es sich bei der Fülle von Momenten, durch deren richtiges Zusammengreifen es erst bewirkt wird, dass ein normales Gebiss zustande kommt, zunächst empfehlen, nach solchen Gesichtspunkten zu suchen, die es ermöglichen, die Abweichungen von dieser typischen Art und Weise des Wachstums, die während des ganzen Verlaufes der Entwicklung von den mannigfaltigsten Umständen veranlasst werden können, in gewisse Gruppen zu bringen. Die Abweichungen von der Norm können in solche geschieden werden, welche nur die Zähne und den Processus alveolaris betreffen und in solche, welche die ganze Kiefergrundlage des letzteren verändern; diese werden, da sie grösseren Umfang besitzen, auch schon früher in ihren Erscheinungen sich manifestieren. Es ist klar, dass eine derartige Einteilung nur der Uebersichtlichkeit wegen aufgestellt wird, sowie dass eine Menge von unmerklichen Uebergängen von einer Gruppe zur anderen besteht, was sich darin begründet, dass eine schroffe Trennung zwischen dem Wachstum des Kieferkörpers und dem des Zahnfortsatzes nicht vorhanden ist. Damit den Bedingungen entsprochen werde, unter denen ein normales Gebiss entstehen kann, muss vorerst ein jeder der beiden Kiefer im richtigen Mass- und Lageverhältnis zu den übrigen Partien des Schädels sich entwickeln. Die Kiefer dürfen im Vergleiche zu diesen letzteren nicht zu weit vor- und nicht zu weit zurückstehen; sie dürfen

Digitized by Google
Original from UNIVERSITY OF MICHIGAN
Generated on 2019-10-18 19:58 GMT / http://hdl.handle.net/2027/mdp.39015060277277
Public Domain in the United States, Google-digitized / http://www.hathitrust.org/access_use#pd-us-google

hinsichtlich ihrer Höhe nicht zu stark und nicht zu schwach, hinsichtlich ihres Querdurchmessers wieder nicht zu breit und nicht zu schmal entwickelt sein; sie müssen auch in bezug auf die Symmetrieebene des Körpers sich gleichmässig verhalten.

Ferner ist es nötig, dass die beiden Kiefer in dem richtigen Mass- und Lageverhältnis zueinander sich entwickeln. Fälle, in denen dies nicht geschieht, werden von einer Anomalie der Harmose (Okklusion) bedroht sein und ist diese Abweichung vom Normalen geradeso wie die zuerst angegebene meist schon im Milchgebisse ausgeprägt.

Neben dem, dass diesen Bedingungen entsprochen werde, ist zur Ausbildung eines normalen Gebisses selbstverständlich in erster Linie noch nötig, dass auch die Entwicklung aller Abschnitte des Alveolarprozesses auf den normalen Kiefergrundlagen in den entsprechenden Mass- und Lageverhältnissen erfolgt, damit durch das reguläre Aufeinandertreffen der Zähne, beziehungsweise die richtige Harmose ihrer Kauflächen der Endzweck des Gebisses, seine volle Funktionsfähigkeit erreicht werde.

Es soll nun mit der Besprechung jener Gruppe von Fällen begonnen werden, welche die richtigen Proportionen des Wachstums der Kieferkörper im Verhältnis zu den übrigen Schädelteilen vermissen lassen. Die Einflüsse, welche hieher gehörige Kieferdeformitäten zur Folge haben, können schon sehr frühe in der Embryonalzeit beginnen. So hat Preiswerk-Maggi[1] darauf hingewiesen, dass, wie eine Hemmung der normalen Verschmelzung der Oberkieferfortsätze und des mittleren Nasenfortsatzes des primitiven Gesichtes die bekannten Spaltbildungen im Bereiche des Oberkiefers hervorruft, eine Wachstumsverminderung der betreffenden Gebilde verschiedene Störungen anderer Art nach sich ziehen könnte. Bei Beeinträchtigung der normalen Entwicklung des mittleren Nasenfortsatzes entsteht eine Verkümmerung des Zwischenkiefers, was ausser der Reduktion von Zähnen, Verkleinerung und Verschmälerung des Zahnbogens und eventuell Opisthognathie bedingt. Entwickelten sich der mittlere Nasenfortsatz und die Oberkieferfortsätze in unharmonischer Weise, so kämen Verwerfungen im Gebiete der Eckzähne zustande.

Auch die Verengerung der Nasenwege, welche später das den Odontorthopäden so vielfach beschäftigende Mundatmen hervorruft, dürfte in manchen Fällen auf eine mit anderen

[1] 9 Preiswerk-Maggi: Deutsche Monatsschrift für Zahnheilkunde, 1908, p. 32.

Digitized by Google
Original from UNIVERSITY OF MICHIGAN
Generated on 2019-10-18 19:58 GMT / http://hdl.handle.net/2027/mdp.39015060277277
Public Domain in the United States, Google-digitized / http://www.hathitrust.org/access_use#pd-us-google

Momenten parallel gehende Verminderung oder anomale Art des Wachstums der Gaumenfortsätze des Oberkiefers im Bereiche der Gaumennaht zurückzuführen sein. Auf einer ebenfalls aus einer frühen Entwicklungsepoche datierenden stärkeren Ausbildung der Kiefergrundlagen könnte ferner das Vorgeschobensein der oberen Frontzähne (Krone und Wurzel umfassend) beruhen, welches wir bei den prognathen Rassen als Norm, bei den kaukasischen als Ausnahme treffen. Die Frage, ob etwa ein längeres Persistieren der Zwischenkiefernaht bei ersteren Rassen hiebei eine Rolle spiele, hat C. S. Tomes[1] beschäftigt, er konnte aber mangels des erforderlichen Materials an den hiezu nötigen kindlichen Schädeln zu keinem Resultate gelangen. Tomes weist übrigens darauf hin, dass, wenn eine derartige Naht auch zurückbleibe, man daraus noch nicht folgern dürfe, dass auch ein Wachstum in ihrem Bereiche weiter vor sich gehe. Es gibt genug Nähte, welche Nähte bleiben, ohne dass an ihnen der Knochen weiter wächst. Ein Wachstum im Bereiche der Fissura incisiva dürfte übrigens — nach Meinung des Referenten — auf die frühesten Entwicklungsstadien beschränkt sein, da man beim Menschen schon in den ersten Lebensmonaten keine Spur mehr von der Naht auf der fazialen Fläche des Oberkiefers entdecken kann. Behufs Erklärung der im Laufe der Entwicklung sich vollziehenden Umformung der Kiefer genügt auch vollkommen die Annahme eines appositionellen Knochenwachstums. Durch Apposition und Resorption von Knochen an den entsprechenden Stellen der Aussenseite und im Innern der Alveolen wird die Lageveränderung der Zahnkeime und späteren Zähne verständlich, ohne dass man es nötig hätte, zur Hypothese eines interstitiellen Knochenwachstums zu greifen.

Wenn auch gewisse Rassenunterschiede in bezug auf die Formen der Kiefer wie auch auf ihre Lage zu den übrigen Schädelteilen schon von vorneherein in bestimmter Weise angelegt sein mögen, so ist doch nicht zu verkennen, dass der Kieferkörper seine schliessliche Gestaltung erst in einem späteren Stadium der Entwicklung erlangt. Beim Neugeborenen überwiegt der Anteil des Processus alveolaris weitaus jenen des Kieferkörpers; im Oberkiefer reichen zu dieser Zeit die Alveolen bis an den Orbitalboden; im Unterkiefer erscheint die Basis gegenüber dem Zahnfortsatz nur als dünne Leiste und erst später wird durch Anlagerung von Knochensubstanz an der Fazialwand und am unteren Kieferrande die Promi-

[1] C. S. Tomes: Transactions of the Odontolog. Society of Great Britain, 1892, p 155

Digitized by Google
Original from UNIVERSITY OF MICHIGAN
Generated on 2019-10-18 19:58 GMT / http://hdl.handle.net/2027/mdp.39015060277277
Public Domain in the United States, Google-digitized / http://www.hathitrust.org/access_use#pd-us-google

nentia mentalis gebildet. In jenen Fällen, in welchen hier die Apposition des Hartgewebes nicht in genügendem Masse stattfindet, wird ein Zurücktreten des Kinnes im Verhältnis zu einem etwa normal ausgebildeten Zahnfortsatz die Folge sein, während ein Uebermass in dieser Beziehung ein zu starkes Vorspringen des Kinnes bewirkt, für welchen Zustand — nebenbei bemerkt — allein der Name „Progenie" reserviert bleiben sollte. Die definitive Gestaltung des Kinns, dieses bei Beurteilung des Profils für den Odontorthopäden so wichtigen Gesichtsteils vollzieht sich erst in den ersten Lebensjahren und hat ihren Abschluss zu jener Zeit gefunden, in der die permanenten Mittelschneidezähne des Unterkiefers zum Durchbruch sich anschicken.

Pathologisch-mechanische Einflüsse, welche sich im Laufe der Entwicklung der Kiefer geltend machen, können auf die Form dieser umbildend einwirken; so wird bei Vergrösserung der Zunge durch vermehrten Druck von der Mundhöhle her, bei ausgedehnter und tiefgreifender Narbenbildung in der Haut des Kinns durch Zug von aussen her, eine Deformierung des Unterkiefers und des von ihm getragenen Zahnbogens zustande gebracht werden können, wodurch dann die topischen Beziehungen der beiden Kiefer zu einander gestört sind. In manchen Fällen von geringeren Graden des Missverhältnisses der beiden Kiefer kann, wenn sonst die Bedingungen hiefür vorhanden sind, durch eine entsprechende Inversion des Processus alveolaris des einen und eine Eversion jenes des andern Kiefers ein gewisser Ausgleich hergestellt werden. Meistens wird aber eine auch nur einigermassen befriedigende Harmose der beiden Zahnreihen nicht zustande kommen, wie dies auch der Fall ist bei der Opharmose (offener Biss). Dass mechanische Insulte beim Zustandekommen des letzteren einen wichtigen Teil haben können, bezeugt Walkhoff,[1] der ein offenes Gebiss abbildet, dessen Entstehen auf einen schweren Fall im 2. Lebensjahre zurückgeführt werden konnte, sowie die Darlegungen L. S. Chilcotts[2] über die möglichen Folgen einer speziellen Lage des Fötus bei der Geburt.

Während der Kieferbogen in gleichmässiger Weise vom Beginn der Ossifikation bis zur Erlangung seiner völligen Grösse ohne merkbare Unterbrechung sich entwickelt, ist dies bei seinem die Zähne tragenden Fortsatz keineswegs der Fall.

---

[1] O. Walkhoff: Die Unregelmässigkeiten in den Zahnstellungen, Leipzig 1891, p. 9.

[2] L. S. Chilcott: Obstetrical Deformity of the mandible. Dental Cosmos, 1906, p. 257.

Digitized by Google
Original from UNIVERSITY OF MICHIGAN
Generated on 2019-10-18 19:58 GMT / http://hdl.handle.net/2027/mdp.39015060277277
Public Domain in the United States, Google-digitized / http://www.hathitrust.org/access_use#pd-us-google

Das Knochengerüste des letzteren baut sich um die verkalkenden temporären Zähne herum auf; wird teilweise resorbiert, um den Durchbruch dieser zu gestatten, baut sich wieder um ihre Wurzeln herum auf; abermals resorbiert um den Kronen der permanenten Zähne Durchlass zu gewähren, wird es endlich um die Wurzeln der permanenten Zähne herum definitiv aufgebaut. Ein bedeutendes Wachstum der den Milchzahnsatz tragenden vordern Kieferpartie findet nach allen Dimensionen in den ersten Lebensmonaten statt; nach dem Durchbruch der Milchzähne tritt wieder für eine Zeit ein relativer Stillstand ein (Wedl). Wenn dieses Wachstum nicht stattfände, so könnten die Milchzähne nicht in normaler Art durchbrechen. Im Kiefer des Neugeborenen ist die Anordnung der Milchzahnkronen noch eine stark irreguläre. Sowohl im Ober- als im Unterkiefer liegen die distalen Partien der mittleren Schneidezahnkronen vor den mesialen Ecken der seitlichen Schneidezähne und die Eckzähne treten fazialwärts aus der Reihe. Das voll entwickelte Milchgebiss lässt hingegen selten seine normale Anordnung vermissen; die einzelnen Zähne stehen in ihm senkrecht (nicht nach aussen geneigt, wie im bleibenden Gebiss), ihre Kronen bilden keinen grösseren Bogen, als die ihnen zugehörigen Wurzeln.

Hinter den Wurzeln der Milchzähne sind die Alveolen gelagert, welche die Keime der bleibenden Zähne umschliessen. Bei Betrachtung der eigentümlichen, für sie typischen Anordnung soll vor allem im Auge behalten werden, dass die Bildung der weichen Gewebe in der dem künftigen Zahne entsprechenden Form und Grösse der Entwicklung der Hartgewebe des Zahnes vorausgehen muss. Zunächst sind es freilich nur die Kauflächenanteile der Zahnkronen, welche angelegt werden; der sie produzierende Zahnbeinkeim muss aber schon bevor die Kalzifikation beginnt in der vollen Breite und Dicke vorhanden sein, welche beide Dimensionen noch durch die jenen überkleidende Schmelzpulpa vergrössert werden. Da die Form und die Dimensionen der Kauflächenpartien der Zähne bereits unveränderlich festgelegt sind, zu einer Zeit, in welcher der Kiefer noch lange nicht genügend sich vergrössert hat, um ihre endliche normale Anordnung zu ermöglichen, stehen die die Zahnkeime umschliessenden Alveolen dicht aneinander gedrängt, teilweise über- und untereinander geschoben. Kann man dies schon an den Milchzähnen beobachten, so ist es selbstverständlich noch in viel höherem Masse bei den bleibenden Zähnen der Fall, welche um ein beträchtliches breiter sind, als ihre Vorgänger. Dieser Platzmangel im Innern des Kiefers bedingt es, dass auch bei ganz regelrecht sich abwickelnder zweiter

Digitized by Google
Original from UNIVERSITY OF MICHIGAN
Generated on 2019-10-18 19:58 GMT / http://hdl.handle.net/2027/mdp.39015060277277
Public Domain in the United States, Google-digitized / http://www.hathitrust.org/access_use#pd-us-google

Dentition wahrscheinlich (mit Ausnahme der zwischen den Wurzeln der Milchmolaren eingeschlossenen Prämolaren) kein einziger der Ersatzzähne in den früheren Entwicklungsstadien dieselbe Richtung hat, welche ihm später im normalen Zahnbogen zukommt. Es werden also, damit er aus seiner früheren Stellung in die definitive gelange, die entsprechenden Veränderungen der Lage seiner Längsachse, sowie eine eventuell überdem nötige Drehung um dieselbe eintreten müssen, was aber nur Hand in Hand mit dem gleichzeitigen Kieferwachstum, ferner mit der Resorption der ihm im Wege stehenden Milchzahnalveole und Milchzahnwurzel und dem endlichen Ausfallen der Milchzahnkrone sich vollziehen kann. Wenn die Bedingungen für den normalen Ablauf einzelner dieser Prozesse nicht vorhanden sind, kommt es entweder zu einer Retention des Ersatzzahnes im Kiefer oder zu einem Durchbruch desselben an einer falschen Stelle. Es ist wahrscheinlich, dass in dem letzteren Falle jene Lage, welche die Längsachse des Zahnes im Stadium des Eingeschlossenseins im Zahnsäckchen besitzt, von massgebender Bedeutung ist.

Die Abweichungen von der Norm können in dieser Hinsicht dreierlei sein:

1. Der Zahnkeim bildet sich an einer unrichtigen Stelle im Kiefer, oder

2. er befindet sich allerdings an dem ihm zukommenden Platze, aber seine Längsachse hat eine anomale Richtung, oder

3. seine Querachsen sind in anomaler Weise orientiert, das heisst er ist um seine Längsachse gedreht.

Jede dieser Irregularitäten könnte — für sich allein oder miteinander kombiniert — entweder schon von vorneherein, bei der ersten Anlage vorhanden sein oder erst später durch ungleichmässige (in dem einen beschleunigte, in dem anderen verzögerte) Entwicklung der einzelnen benachbarten, enge aneinander stossenden Zahnsäckchen bewirkt werden.

Bei Krankheiten, die die Knochen in Mitleidenschaft ziehen, kann die Wachstumstendenz der Kiefer eine verminderte sein. So ist bei Hydrocephalus die Aussenwand des Alveolarfortsatzes mangelhaft entwickelt, die Zahnkeime liegen nur von der Schleimhaut bedeckt in ihren Höhlen. Während hier nur ein quantitativer Defekt besteht, werden bei langwierigen konstitutionellen Erkrankungen, die mit fehlerhafter qualitativer Ausbildung des Knochens einhergehen, auch bedeutende Lageveränderungen der Krypten der permanenten Zahnkeime beobachtet. Ebenso können die Zähne durch Knochennarbenbildung nach Wurzelhautabszessen der Milchzähne in eine abnorme

Digitized by Google
Original from UNIVERSITY OF MICHIGAN
Generated on 2019-10-18 19:58 GMT / http://hdl.handle.net/2027/mdp.39015060277277
Public Domain in the United States, Google-digitized / http://www.hathitrust.org/access_use#pd-us-google

Lage gebracht werden. Auch die Retention von normal gestellten ausgebildeten Zähnen könnte hievon veranlasst werden.

Was die normale Lage der Ersatzzahnkeime im Verhältnisse zueinander betrifft, so sind wir nur über die späteren Stadien genauer unterrichtet. Wenn die Zahnkronen schon eine beträchtliche Länge und Dicke erreicht haben, werden sie von ihren Alveolen so weit fixiert, dass man am mazerierten Kiefer die hier notwendigen Feststellungen vornehmen kann. Derartige Präparate geben aber keinen Aufschluss über die früheren Entwicklungsstadien, wenn die kleinen Zahnscherbchen noch von relativ sehr ausgedehnten Alveolen umgeben sind. Bei den heutigen Hilfsmitteln der Embryologie dürfte es jedoch mit keinen allzugrossen Schwierigkeiten verbunden sein, die Orientierung der Achsen der sich bildenden Zahnscherbchen bereits am Beginne der Verkalkung zu ermitteln, was immerhin interessant wäre.

Es würde bei dem beschränkten Raume, der hier zur Verfügung steht, zu weit führen, die Lage der Kronen der permanenten Zähne im Kiefer, wie sie der normalen Entwicklung entspricht, des näheren zu beschreiben und sollen nur einige bemerkenswerte Details berührt werden. Zunächst das Lageverhältnis der beiden oberen Schneidezähne einer Seite zueinander. Nach den Angaben der Mehrzahl der Autoren (Wedl, Kingsley, Zuckerkandl, Walkhoff u. a.) hat der obere seitliche Schneidezahn eine mehr median- und rückwärts geneigte Lage, so dass seine Mesialkante von der distalen Partie des zentralen Incisivus in der Vorderansicht bedeckt wird; nach andern (Tomes) ist das umgekehrte Verhältnis das normale, wobei die distale Ecke des zentralen Schneidezahnes hinter die mesiale Partie des lateralen zu liegen kommt; noch andere (Eichler) nehmen an, dass beiderlei Verhalten als normal angesehen werden könne. Ref. war bei der Durchsicht des ihm zur Verfügung stehenden — allerdings nicht grossen — Materiales an mazerierten kindlichen Kiefern ebenfalls von der Variabilität des Verhaltens der beiden Schneidezahnkeime zueinander überrascht; insbesondere war es ihm auffällig, dass bei den Präparaten aus der früheren Entwicklungszeit sich häufiger die mehr sagittale Stellung der Schneide des zentralen Incisivus zeigte, bei der seine mesiale Fläche nach vorne gerichtet erscheint; der laterale Incisivus ist dann gleichfalls mit seiner mesialen Fläche nach vorne gerichtet. Bei den Präparaten der späteren Entwicklungszeit fand sich eine mehr frontale Stellung der Schneiden der beiden Incisivi häufiger. Aus der Verschiedenheit des Befundes bei der Mehrzahl der jüngeren im Verhältnis zu jenem bei der Mehr-

Digitized by Google
Original from UNIVERSITY OF MICHIGAN
Generated on 2019-10-18 19:58 GMT / http://hdl.handle.net/2027/mdp.39015060277277
Public Domain in the United States, Google-digitized / http://www.hathitrust.org/access_use#pd-us-google

zahl der älteren Kiefer könnte man auf eine im Laufe der normalen Entwicklung erfolgende Drehung des Scherbchens des zentralen Schneidezahnes um seine Längsachse zu schliessen sich veranlasst sehen. Da die Alveole des mittleren Schneidezahnes weiter oben im Kiefer sich ausgestaltet, als die des lateralen Incisivus und da sie schon eine bedeutende Ausdehnung erlangt hat, wenn letztere erst eine kleine Nische über dem Alveolarrand darstellt, wäre ein solcher Vorgang wohl möglich; freilich nur zu einer Zeit, zu welcher die Entwicklung des lateralen Schneidezahnes noch keine grossen Fortschritte gemacht hat.

Asymmetrie in bezug auf die Lage der Schneidezahnkronen, von der Tomes einen Fall abbildet (der zentrale Schneidezahn der einen Seite stand frontal, der der anderen sagittal), scheint nicht allzu selten vorzukommen, da Ref. auch Gelegenheit hatte, das gleiche Verhalten bei einem etwa 18monatlichen Kiefer zu beobachten. Das Vorkommen einer solchen asymmetrischen Anordnung der Zahnkeime könnte als Beweis geführt werden dafür, dass Irregularitäten der späteren Stellung der Zähne ihren Grund schon in der ursprünglichen Anlage haben. Es ist jedoch nicht zu übersehen, dass durch ein entsprechend ausgiebiges Wachstum in der vordersten Partie des Kiefers die Stellung der Schneidezähne, welche der oben beschriebenen Lagen auch immer sie im Kiefer einnehmen, nach dem Durchbruch eine vollkommen regelmässige sein kann.

Im Unterkiefer ist die Stellung beider Schneidezahnkeime zueinander weit konstanter. Hier braucht auch nicht so viel Platz geschaffen zu werden, als im Oberkiefer, weil die Summe der Kronenbreiten der Milchschneidezähne nicht um so vieles kleiner ist als die Summe der Kronenbreiten der sie ersetzenden Zähne.

Einzelne Abweichungen von der normalen Lagerung der unteren Schneidezahnkeime sind allerdings beobachtet worden, ebenso solche von Verlagerung der Alveolen der Eckzähne, deren Kronen bekanntlich den weitesten Weg unter allen Zähnen zurückzulegen haben von der Stelle ihrer Anlage bis zu jener, wo sie aus dem Kiefer heraustreten. Bekanntlich wird ein Teil jenes Mehrbedarfes an Platz, den die permanenten Frontzähne gegenüber ihren Vorgängern beanspruchen, wieder hereingebracht auf dem Gebiet der Prämolaren, deren Kronen viel schmäler sind als jene der Zähne, denen sie nachfolgen. Die Alveolen der Prämolaren werden oberhalb, bzw. unterhalb der Milchmolaren schon zu einer Zeit angelegt, zu welcher die Wurzeln der letzteren Zähne noch nicht fertig gebildet sind und diese müssen sich in ihrem Wachstume nach der zwischen

Digitized by Google
Original from UNIVERSITY OF MICHIGAN
Generated on 2019-10-18 19:58 GMT / http://hdl.handle.net/2027/mdp.39015060277277
Public Domain in the United States, Google-digitized / http://www.hathitrust.org/access_use#pd-us-google

ihnen liegenden gleichfalls wachsenden Ersatzzahnalveole richten. Daraus erklärt sich das in manchen Fällen ganz besonders weite Auseinanderstehen der Milchmolarwurzeln. Bei den Bicuspidaten dürften die Längsachsen von Anfang an so stehen, wie zur Zeit des späteren Durchbruches dieser Zähne. Jener Zahn, der als der erste unter den bleibenden Zähnen durchbricht, dessen Stellung und gegenseitigem Verhalten in beiden Kiefern gegenwärtig mit Recht eine besondere Beachtung zuteil wird, der erste Mahlzahn, hat wieder eine ziemlich grosse Veränderung seiner Lage mitzumachen, bevor er zum Durchbruch kommt. In dem Alter, in welchem die Verkalkung dieses Zahnes beginnt, in den allerersten Lebensmonaten, ist der Oberkiefer viel zu kurz, als dass er hinter der Milchzahnreihe auch Platz hätte für die mächtige Kauflächenpartie, die gleich in ihren vollen Längen- und Breitendimensionen angelegt werden muss. Der Keim des ersten Mahlzahnes entwickelt sich daher in der Tuberositas, seine Höckerspitzen sind nach hinten und etwas nach aussen gewendet. Die Längsachse würde mit der senkrechten ein Winkel von (gering gerechnet) 45° einschliessen, wenn der Zahn, vollkommen ausgebildet, dieselbe Lage beibehielte. Um die normale Stellung zu erlangen, muss die Längsachse sich um einen Winkel von genannter Grösse nach unten und innen drehen. Im Unterkiefer, der wieder zu schmal wäre, um die Kauflächenpartie des ersten Molars in horizontaler Lage zur Entwicklung kommen zu lassen, steht diese ziemlich stark lingualwärts und etwas nach vorne geneigt, wenn die Verkalkung in den ersten Monaten des Lebens einsetzt. Andeutungen von dieser ursprünglichen Lage des ersten unteren Molaren kann man in seiner normalen Stellung im völlig ausgebildeten Gebiss noch vorfinden. Seine Krone ist auch dann noch etwas lingualwärts geneigt und die allerdings ganz minimale Neigung nach vorne erkennt man an seinem Anteil an der sogenannten „Kompensationskurve“ der Gesamtheit der Kauflächen. Die zweiten und die dritten Molaren zeigen vor ihrem Durchbruche ein ähnliches Verhalten, wie es hier für den ersten Molaren im Ober- sowie im Unterkiefer beschrieben worden.

Nachdem im Vorhergehenden versucht worden war, ein Bild von den Lageveränderungen zu geben, welche die bleibenden Zähne durchmachen, bevor sie aus dem Kiefer heraustreten, soll nun zur Erörterung jener Vorgänge geschritten werden, welche sich an den Milchzähnen während des Zahnwechsels konstatieren lassen.

Die Frage nach dem Verhalten des vorderen, den Milchzahnsatz tragenden Teiles der Kiefer während der zweiten

Digitized by Google
Original from UNIVERSITY OF MICHIGAN
Generated on 2019-10-18 19:58 GMT / http://hdl.handle.net/2027/mdp.39015060277277
Public Domain in the United States, Google-digitized / http://www.hathitrust.org/access_use#pd-us-google

Dentition ist schon oft besprochen worden. Eine grössere Anzahl von mit Untersuchungen über das Knochenwachstum beschäftigten Autoren hat den Kiefern ihre Aufmerksamkeit besonders aus dem Grunde zugewendet, weil man in den Zähnen eine Reihe von Fixpunkten besitzt, durch deren Vermessung es möglich wird, Schlüsse auf das Wachstum des sie tragenden Alveolarfortsatzes zu ziehen.

Schwierigkeiten liegen freilich auch hier nicht wenige vor. So müssen die Messungen bei Kindern an Milchzähnen gemacht werden, bei Erwachsenen aber an den Gliedern des permanenten Zahnsatzes, die auch bei denselben Individuen eine andere Grösse und eine andere Form aufweisen, als ihre Vorgänger. Die meisten Autoren haben sich darauf beschränkt, eine mehr oder minder grosse Anzahl von Messungen an mazerierten Schädeln verschiedenen Alters anzustellen und aus diesen ihre Schlüsse zu ziehen. Sie hatten also als Beweis für ihre Behauptungen nur die arithmetischen Mittel, die aus einer Anzahl von Messungen an jugendlichen und anderseits an erwachsenen Schädeln gewonnen worden waren. Es ist klar, dass bei derartig erhaltenen Resultaten verschiedene Irrtümer mit unterlaufen können. Ob die Kinder und die Erwachsenen derselben Rasse dem gleichen Entwicklungs- und Ernährungszustand angehört hatten, ist schwer festzustellen.

Bei der Kleinheit der Masse, um die es sich hier nur handeln kann, fallen die angeführten Fehlerquellen aber schon sehr ins Gewicht und werden daher vergleichende Messungen an mazerierten Kiefern verschiedenen Alters, wenn sie nicht in sehr grosser Anzahl ausgeführt wurden, keine genügenden Aufschlüsse ergeben. Dies hat schon R. Blake[1] vor mehr als 100 Jahren erkannt und ein anderer alter Autor, Th. Bell, des näheren dargelegt, dass man, um ein richtiges Ergebnis zu erhalten, Beobachtungen an einem und demselben Individuum in verschiedenen Entwicklungsstufen machen müsse. Es ist in der Tat verwunderlich, dass Bells Plan bisher so wenig ausgewertet wurde, um so mehr als doch schon seit langem die Möglichkeit besteht, durch Herstellung von genauen Gipsmodellen die im Augenblick der Abdrucknahme gerade vorhandenen Lageverhältnisse des Alveolarteiles der Kiefer mit seinen Zähnen vollkommen der Natur entsprechend zu fixieren, an welchen Modellen dann die zur Entscheidung der in Rede stehenden Frage erforderlichen exakten Messungen in geeigneter Weise vorgenommen werden können.

---

[1] Vgl. J. E. Grevers: De Verhouding van het melkgebit dot dien van het blijvend gebit. Tijdschrift voor Tandheelkunde, 1908.

Digitized by Google
Original from UNIVERSITY OF MICHIGAN
Generated on 2019-10-18 19:58 GMT / http://hdl.handle.net/2027/mdp.39015060277277
Public Domain in the United States, Google-digitized / http://www.hathitrust.org/access_use#pd-us-google

Soweit Ref. bekannt, befinden sich in der Fachliteratur nur zwei Publikationen, in welchen der oben besprochene Weg eingeschlagen wurde, um die Frage nach dem Wachstum des den Milchzahnsatz tragenden Kieferstückes zu beantworten. Es sind dies die „Studies on the Growth of the Jaws" von C. S. Tomes[1] und eine Abhandlung, welche Referent „Ueber die Veränderungen des Zahnbogens bei der zweiten Dentition" veröffentlichte[2].

Auch in der ausführlichen geschichtlichen Uebersicht, welche J. E. Grevers erst im Vorjahre veröffentlichte, werden ausser den genannten keine weiteren Arbeiten erwähnt, in welchen Messungen im Blake-Bellschen Sinne mitgeteilt würden. Bei der Wichtigkeit des Gegenstandes sei es Ref. gestattet, etwas eingehender diese beiden Publikationen zu besprechen.

C. S. Tomes stand eine sehr vollständige Reihe von Modellen zur Verfügung, welche denselben Mund in verschiedenen Stadien der Entwicklung darstellen (vom 4. bis 21. Jahre). Diese Serie stammt von Mr. Merryweather und Tomes sagt von ihr: „I believe the series to be unique, and great value was attached to it by Mr. Merryweather, who never allowed any one access to it". Tomes gibt keine Abbildungen der Modelle, wie aber aus der näheren Beschreibung hervorgeht, handelt es sich, was in mancher Hinsicht zu beklagen ist, nicht um ein regelmässiges Gebiss. Im Oberkiefer waren die Schneidezähne nach einwärts geneigt, die übrigen Zähne standen so gedrängt, dass im 15. Jahre der erste linke Bicuspis extrahiert werden musste. Auch war der zweite Bicuspis auf der einen Seite ein wenig nach einwärts verschoben, so dass die Weite des permanenten oberen Zahnbogens nicht durch Messung festgestellt, sondern nur abgeschätzt werden konnte. Im Unterkiefer wurde es ebenfalls nötig, auf jeder Seite einen Bicuspis zu entfernen.

So wertvoll und erwünscht bei der grossen Seltenheit des bezüglichen Materiales die Mitteilungen Tomes sind, so kann doch andererseits ein Mund, der die dargelegten grossen Unregelmässigkeiten aufweist, nicht herangezogen werden, wenn es gilt, die beim normalen Zahnwechsel vor sich gehenden Veränderungen im vorderen Kieferabschnitt durch Messungen festzustellen.

---

[1] C. S. Tomes: Transactions of the Odontological Society of Great Britain, 1892, p. 143.

[2] Otto Zsigmondy: Archiv für Anatomie und Physiologie, 1890, Anatomische Abteilung p. 367.

Digitized by Google
Original from UNIVERSITY OF MICHIGAN
Generated on 2019-10-18 19:58 GMT / http://hdl.handle.net/2027/mdp.39015060277277
Public Domain in the United States, Google-digitized / http://www.hathitrust.org/access_use#pd-us-google

Die Messungen, die Ref. über die Veränderungen des Zahnbogens bei der zweiten Dentition angestellt hat, betreffen drei Individuen mit normalen Gebissen, deren Verhalten während der Zahnwechselzeit an der Hand der entsprechenden ziemlich vollständigen Gipsmodellserien gut verfolgt werden kann. Die Kieferbaugrundlagen bei diesen drei Individuen sind regelmässig; die Zähne erscheinen in bezug auf ihre Längsachsen richtig gestellt; sie zeigen typische Form; ihre Grösse ist jener der Kiefer entsprechend; der Bogen, den sie einnehmen, bis auf wenige Abweichungen, symmetrisch. Der Wechsel der einzelnen Zähne erfolgte fast bei allen in der typischen Reihenfolge, zu normalen Zeiten. Die Messungsresultate stimmen im allgemeinen bei allen drei Individuen überein. In Anbetracht der geringen Anzahl von Kiefern, welche einer Untersuchung unterzogen werden konnten, hat Ref. freilich darauf hingewiesen, dass es voreilig wäre, zu behaupten, dass die beschriebenen Veränderungen des Zahnbogens bei der zweiten Dentition regelmässig eintreten. Nachdem jedoch, wie aus der im Vorjahre publizierten geschichtlichen Uebersicht Grevers' hervorgeht, seither ausser den ein unregelmässiges Gebiss betreffenden Messungen C. S. Tomes keine weiteren exakten Untersuchungen über das Verhalten des Zahnbogens an einem und demselben Individuum zur Publikation gelangten, dürfte es entschuldigt werden, wenn Ref. in ausführlicherer Weise, als er es ursprünglich beabsichtigte, auf seine eigenen Untersuchungen zurückkommt.

Die Autoren, welche ihre Messungen an mazerierten Schädeln anstellten, begnügten sich damit, die Weite, die Länge und die Höhe des temporären und des ihm folgenden permanenten Zahnbogens mitzuteilen; nur Grevers, der weitaus das grösste Material zur Verfügung hatte, indem er nicht weniger als 160 Schädel in den verschiedenen Sammlungen Europas und Amerikas der Untersuchung unterzog, bestimmte ausser den obengenannten Dimensionen auch noch: die Distanz Incisivus centralis—Cuspidatus sowie jene Incisivus centralis —Milchmolar (bzw. Prämolar) auf jeder Seite und ermittelte aus diesen Massen, sowie den auf dieselben von dem höchsten Punkte des Zahnbogens gezogenen Senkrechten die Radien und die Grade, welche dem betreffenden Bogen entsprechen.

In Erwägung, dass man aus der blossen Angabe der Weite, der Länge und der Höhe des Zahnbogens sich nur ein ungenügendes Bild von den Veränderungen machen könne, welche der Zahnwechsel bedingt, dass es vielmehr darauf ankommt, die mit ihm verbundenen Horizontalverschiebungen der einzelnen Zähne in ihren Details darzustellen, trachtete

Digitized by Google
Original from UNIVERSITY OF MICHIGAN
Generated on 2019-10-18 19:58 GMT / http://hdl.handle.net/2027/mdp.39015060277277
Public Domain in the United States, Google-digitized / http://www.hathitrust.org/access_use#pd-us-google

Ref. eine Methode ausfindig zu machen, welche dies ermöglichen könnte. Es galt zunächst für den Zahnbogen eine einfache, gekrümmte Linie zu substituieren, und für jeden einzelnen Zahn einen Punkt zu suchen, welcher die Stelle desselben in dem zu konstruierenden Bogen zu bezeichnen hätte. Aus Gründen, die des genaueren am angegebenen Orte auseinandergesetzt sind, schlug Ref. folgenden Weg ein: An jedem Zahne werden die fazialwärts und lingualwärts am meisten prominierenden Punkte seines Halses markiert, diese Punkte durch eine Gerade verbunden und letztere halbiert. Hiedurch erhält man bei vielen Zähnen den am meisten zentral gelegenen Punkt des Zahnquerschnittes im Zahnfleischniveau, welcher sich durch Messungen von drei Fixpunkten aus auch leicht auf das Zeichenblatt übertragen lässt. Ref. erschien es am zweckmässigsten, diese Querschnittsmittelpunkte als den Zahnbogen charakterisierend zu betrachten und den Zahnbogen als die gebrochene Linie zu definieren, welche dieselben verbindet.

Die an den vorliegenden Modellserien in dieser Weise ausgeführten Messungen ergaben, dass man durch sie ein sehr anschauliches Bild über die Horizontalverschiebungen der einzelnen Zähne gewinnen könne. Das Auseinanderrücken der Milchschneidezähne im 6. bis 7. Jahre, welches die Zahnwechselperiode einleitet, das schon von Blake beschrieben worden und von welchem Vorgange Delabarre bemerkt, dass diejenigen Kinder, bei denen er nicht eintritt, von einer irregulären zweiten Dentition bedroht sind, ist auch an den in Rede stehenden Modellserien eine sehr auffällige Erscheinung; um sie zu konstatieren, brauchte man keine Messungen. Solche sind aber notwendig, um zu prüfen, ob die bei den Schneidezähnen in die Augen springende Lokomotion auf diese vorderen Glieder des Gebisses beschränkt ist. Die Messungen an der vollständigsten, dem Referenten zur Verfügung stehenden Serie haben nun ergeben, dass schon zur Zeit des Durchbruches des ersten Molars alle Milchzähne ihre Lage in horizontaler Richtung gegeneinander verändert haben, dass schon vor Beginn des Zahnwechsels kein einziger der Milchzähne mehr an jener Stelle steht, die er früher eingenommen.

Im Oberkiefer sind zu dieser Entwicklungszeit die geradlinigen Abstände zwischen den beiderseitigen Eckzähnen, den ersten und zweiten Milchmolaren schon um je 1 Mm. gewachsen, welches Wachstum bei den Milchmolaren bis zu ihrem Ausfall noch weiter zunimmt und zuletzt 3 Mm. beträgt. Auch der geradlinige Abstand der Eckzähne nimmt bis zum Wechsel der lateralen Schneidezähne immer noch zu, so dass sie dann

Digitized by Google
Original from UNIVERSITY OF MICHIGAN
Generated on 2019-10-18 19:58 GMT / http://hdl.handle.net/2027/mdp.39015060277277
Public Domain in the United States, Google-digitized / http://www.hathitrust.org/access_use#pd-us-google

um 3 Mm. weiter voneinander abstehen, als am Beginn der zweiten Dentition. Diese Vergrösserung der queren Abstände der Milchzähne bedingt eine entsprechende Verbreiterung des Zahnbogens. Nicht weniger bemerkbar sind aber auch die Veränderungen in der Länge des Zahnbogens. Der Umstand, dass die permanenten zentralen Schneidezähne sehr viel breiter sind, als ihre temporären Vorgänger, gibt Veranlassung zu einem bedeutenden seitlichen Abrücken der lateralen Milchschneidezähne, das schliesslich (im Oberkiefer) nicht weniger als 5 Mm. beträgt. Nachdem die Eckzähne und die Milchmolaren eine Bewegung im gleichen Sinne gemacht haben und ebenfalls von den Incisiven in distaler Richtung sich entfernt haben, ist der Zahnbogen um ein beträchtliches Stück länger geworden. Das Maximum seiner Länge in mesio-distaler Beziehung hat der Zahnbogen dann erreicht, wenn alle Schneidezähne schon hervorgewachsen, die Milchmolaren, sowie die Milcheckzähne aber noch nicht ausgefallen sind. Erst beim Umtausch der Backenzähne tritt infolge der geringeren Breite der Ersatzzähne, sowie infolge des Durchbruches der zweiten Mahlzähne, welche die Zahnreihe wieder um ein kleines zusammenschieben, eine Verkürzung des von den Schneide-, Eck- und Backzähnen eingenommenen Bogens ein. Die geschilderten Vorgänge und die mitgeteilten Masse beziehen sich auf den Oberkiefer. Im Unterkiefer können analoge Erscheinungen beobachtet werden. Auch hier entfernen sich die Schneide- und Eckzähne von der Mittellinie, wenn die Zeit des Zahnwechsels herannaht und der Durchbruch des ersten permanenten Molars wird durch eine Lokomotion der Milchmolaren nach aussen eingeleitet. Die Vergrösserung ihrer gegenseitigen Abstände ist aber lange nicht so gross wie im Oberkiefer.

Es erübrigt noch, das Verhalten der Pfeilhöhe des Bogens zu registrieren, d. h. jener Senkrechten, welche vom Bogenscheitel zwischen den beiden zentralen Incisiven, auf die die beiden zweiten Milchmolaren, bzw. Prämolaren verbindende Gerade gefällt wird. Während im Oberkiefer wegen der Verbreiterung des Zahnbogens bei ziemlich gleichbleibender Länge eine minimale Verkürzung der Pfeilhöhe im permanenten gegenüber jener im Milchzahnbogen eingetreten ist, hat die Pfeilhöhe bei dem analogen Abschnitt des Unterkiefers eine beträchtliche Einbusse erfahren; mit dieser an den Gipsmodellserien gemachten Beobachtung stimmen auch die Resultate, welche Grevers bei seinen Messungen an mazerierten Schädeln fand, gut überein.

Nachdem bisher über die Veränderungen, welche an den einzelnen der beiden Kiefer sich zeigen, gesprochen wurde,

Digitized by Google
Original from UNIVERSITY OF MICHIGAN
Generated on 2019-10-18 19:58 GMT / http://hdl.handle.net/2027/mdp.39015060277277
Public Domain in the United States, Google-digitized / http://www.hathitrust.org/access_use#pd-us-google

soll nunmehr übergegangen werden auf ihre Beziehungen zueinander, auf die Harmose (Okklusion), welche die von ihnen getragenen Zähne aufweisen. Der für das Milchzahngebiss normale Abschluss ist, dass die distale Fläche des oberen zweiten Milchmolars gerade über die distale Fläche des unteren zweiten Milchmolars zu stehen kommt. Bei dem bleibenden Gebiss haben die Nachfolger der beiden letzten Milchzähne aber eine andre Harmose. Die distalen Abhänge der Höcker der zweiten oberen Prämolaren bedecken beim normalen Gebissschluss bekanntlich die mesialen Abhänge der Höcker des ersten unteren Mahlzahnes. Es tritt also an dem schon ursprünglich relativ kürzeren Bogen des Unterkiefers eine weitere Verkürzung gegenüber dem Bogen des Oberkiefers ein. Dieses theoretisch festzustellende Verhalten lässt sich nun an den Modellserien leicht nachweisen. Im Oberkiefer besitzt das von den Schneide-, Eck- und Backenzähnen gebildete Segment des permanenten Zahnbogens ungefähr die gleiche Länge wie der Bogen, den die Milchzähne einnahmen, an deren Stelle jene getreten sind.

Ref. hielt es für wünschenswert, die bei der normalen zweiten Dentition eintretenden Veränderungen, soweit dies nach den spärlichen exakten, d. h. auf Messung beruhenden Daten möglich war, zusammenzufassen, um so eine Grundlage zu besitzen, von der aus die Abweichungen von den regelmässigen Vorgängen in entsprechender Weise beurteilt werden könnten. Wie schon erwähnt, hat Tomes Messungen an einer Modellserie publiziert, welche einen Fall betrifft, in welchem sich ein unregelmässiger Zahnbogen entwickelte.

Es ist interessant, dass Tomes einen bei Betrachtung der normalen Modellserien, die Ref. beschrieben, sehr auffälligen Umstand nicht erwähnt, nämlich das Auseinanderrücken der temporären Schneide- und Eckzähne vor Beginn der zweiten Dentitionsperiode. Sollte in seinem Falle dieses, für das Wachstum des vorderen Kieferabschnittes charakteristische Symptom nicht vorhanden gewesen sein, so wäre das nach dem oben angeführten Delabarreschen Ausspruche eine Erklärung für die spätere unregelmässige Stellung der Zähne.

Ref. möchte hier aufmerksam machen auf den eigentümlichen Gegensatz, der besteht zwischen dieser Tendenz der Zähne des Milchgebisses, von der Mitte des Zahnbogens abzurücken, und jener ebenso merkwürdigen umgekehrten Neigung der permanenten Zähne, in mesialer Richtung sich zu verschieben, um auf diese Art etwa vorhandene Lücken in der Zahnreihe zum Verschwinden zu bringen. Als besonders eigentümlich ist hier das Verhalten des temporären Eckzahnes

Digitized by Google
Original from UNIVERSITY OF MICHIGAN
Generated on 2019-10-18 19:58 GMT / http://hdl.handle.net/2027/mdp.39015060277277
Public Domain in the United States, Google-digitized / http://www.hathitrust.org/access_use#pd-us-google

TAFEL I.

J. G. Turner: Die normale Bewegung der nach Extraktionen verbleibenden Zähne.

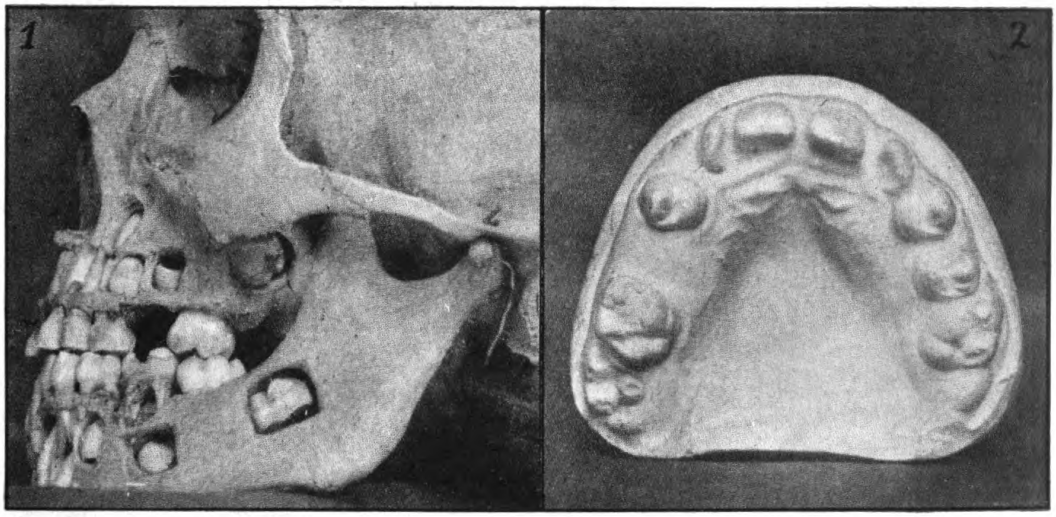

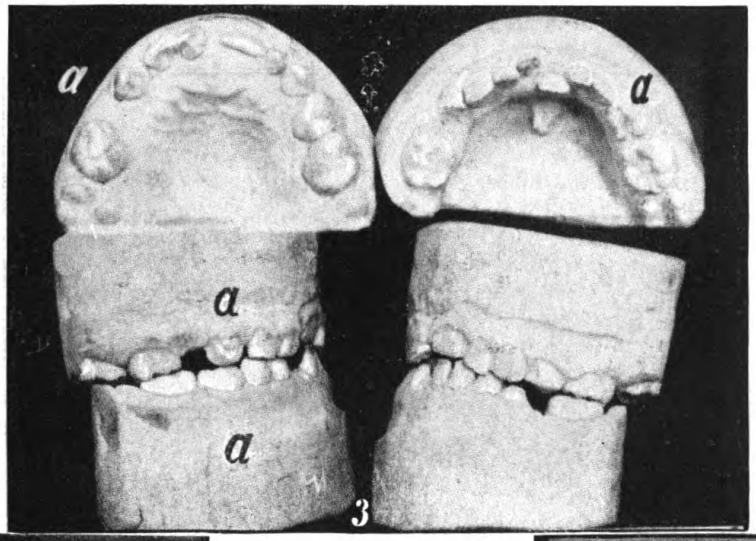

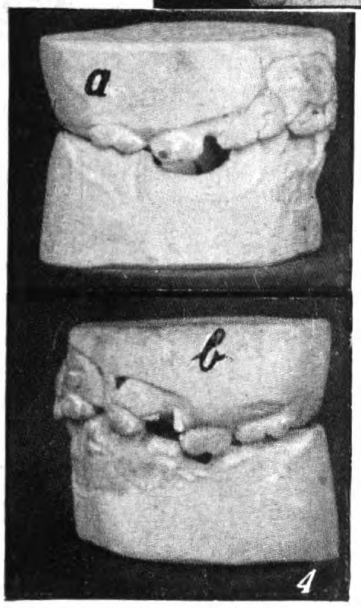

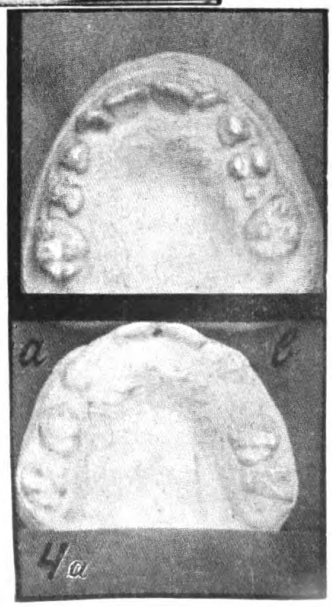

VIERTELJ. SCHRIFT für ZAHNHEILK. WIEN.

Digitized by Google

Original from UNIVERSITY OF MICHIGAN

Generated on 2019-10-18 19:58 GMT / http://hdl.handle.net/2027/mdp.39015060277277
Public Domain in the United States, Google-digitized / http://www.hathitrust.org/access_use#pd-us-google

TAFEL II.

J. G. Turner: Die normale Bewegung der nach Extraktionen verbleibenden Zähne.

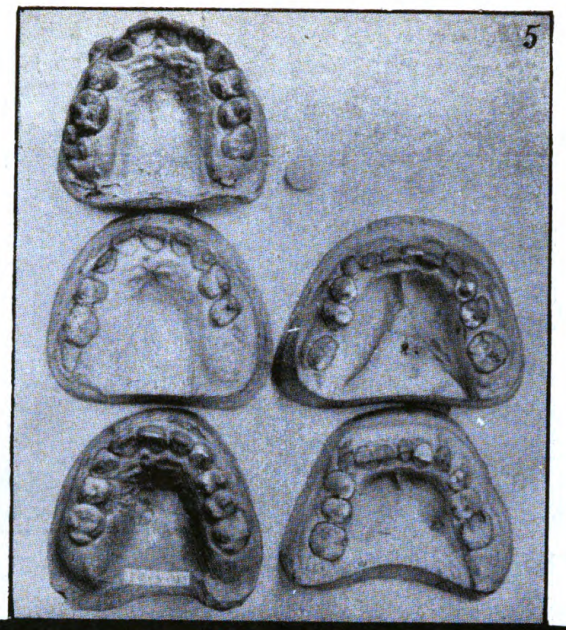

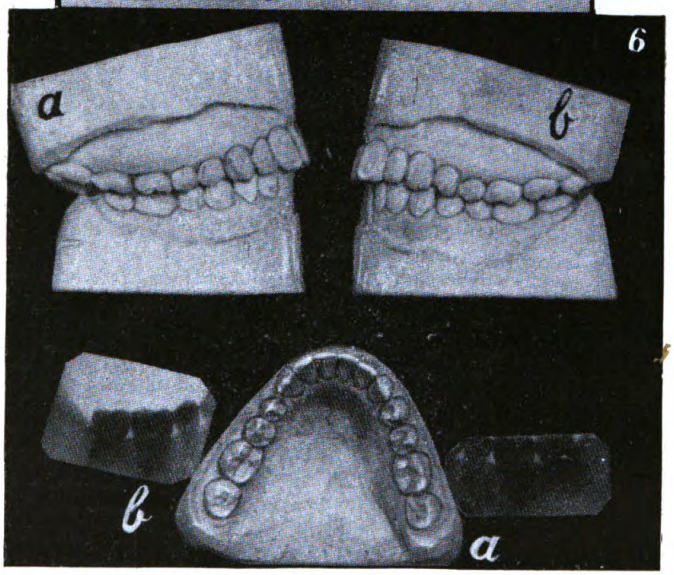

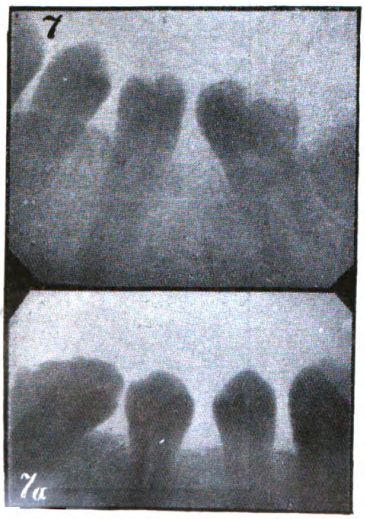

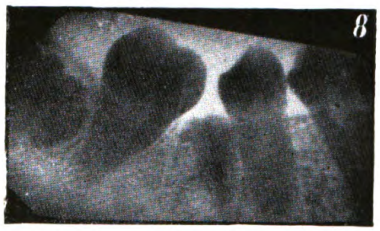

Digitized by Google
Original from UNIVERSITY OF MICHIGAN
Generated on 2019-10-18 19:58 GMT / http://hdl.handle.net/2027/mdp.39015060277277
Public Domain in the United States, Google-digitized / http://www.hathitrust.org/access_use#pd-us-google

TAFEL III.

J. G. Turner: Die normale Bewegung der nach Extraktionen verbleibenden Zähne.

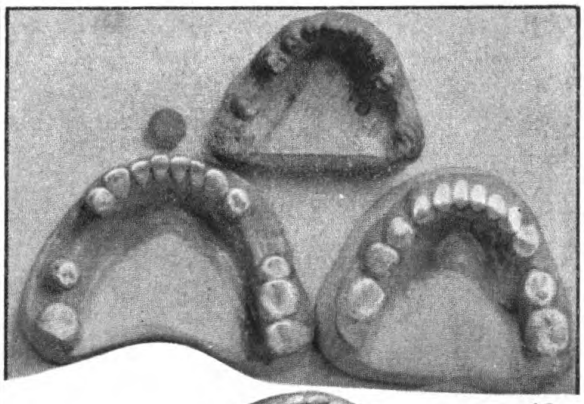

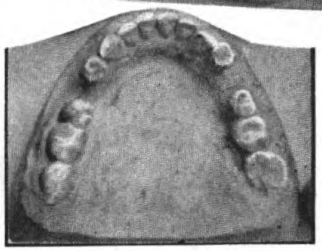

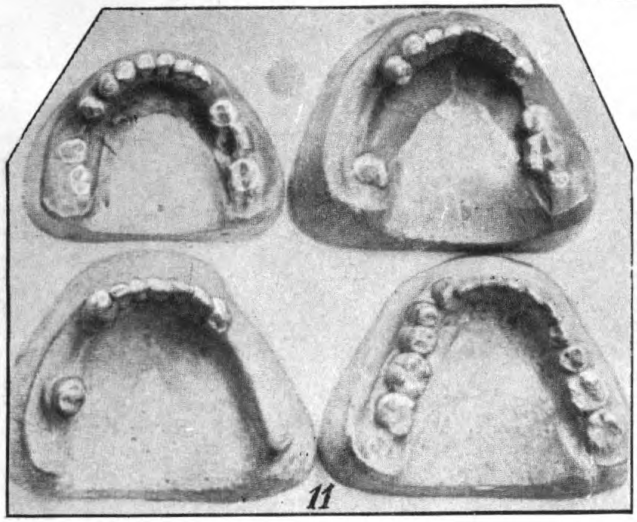

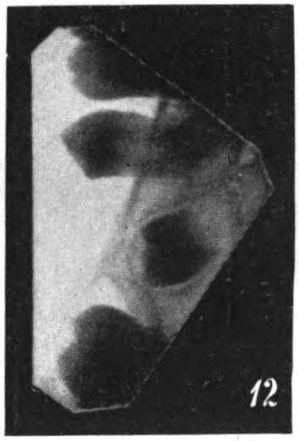

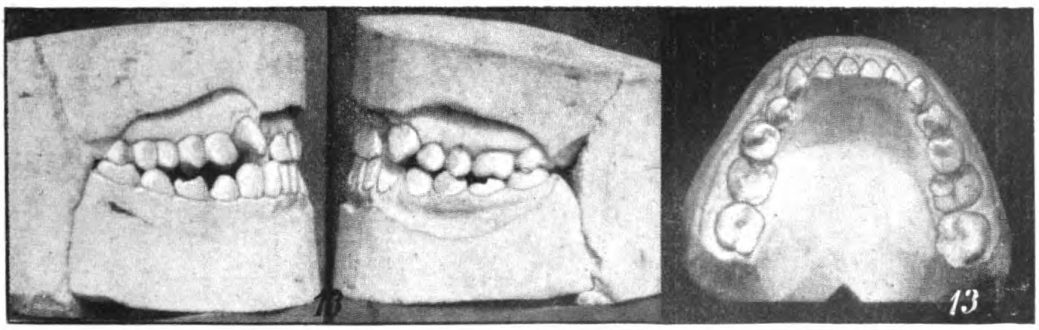

Digitized by Google
Original from UNIVERSITY OF MICHIGAN
Generated on 2019-10-18 19:58 GMT / http://hdl.handle.net/2027/mdp.39015060277277
Public Domain in the United States, Google-digitized / http://www.hathitrust.org/access_use#pd-us-google

TAFEL IV.

J. G. Turner: Die normale Bewegung der nach Extraktionen verbleibenden Zähne.

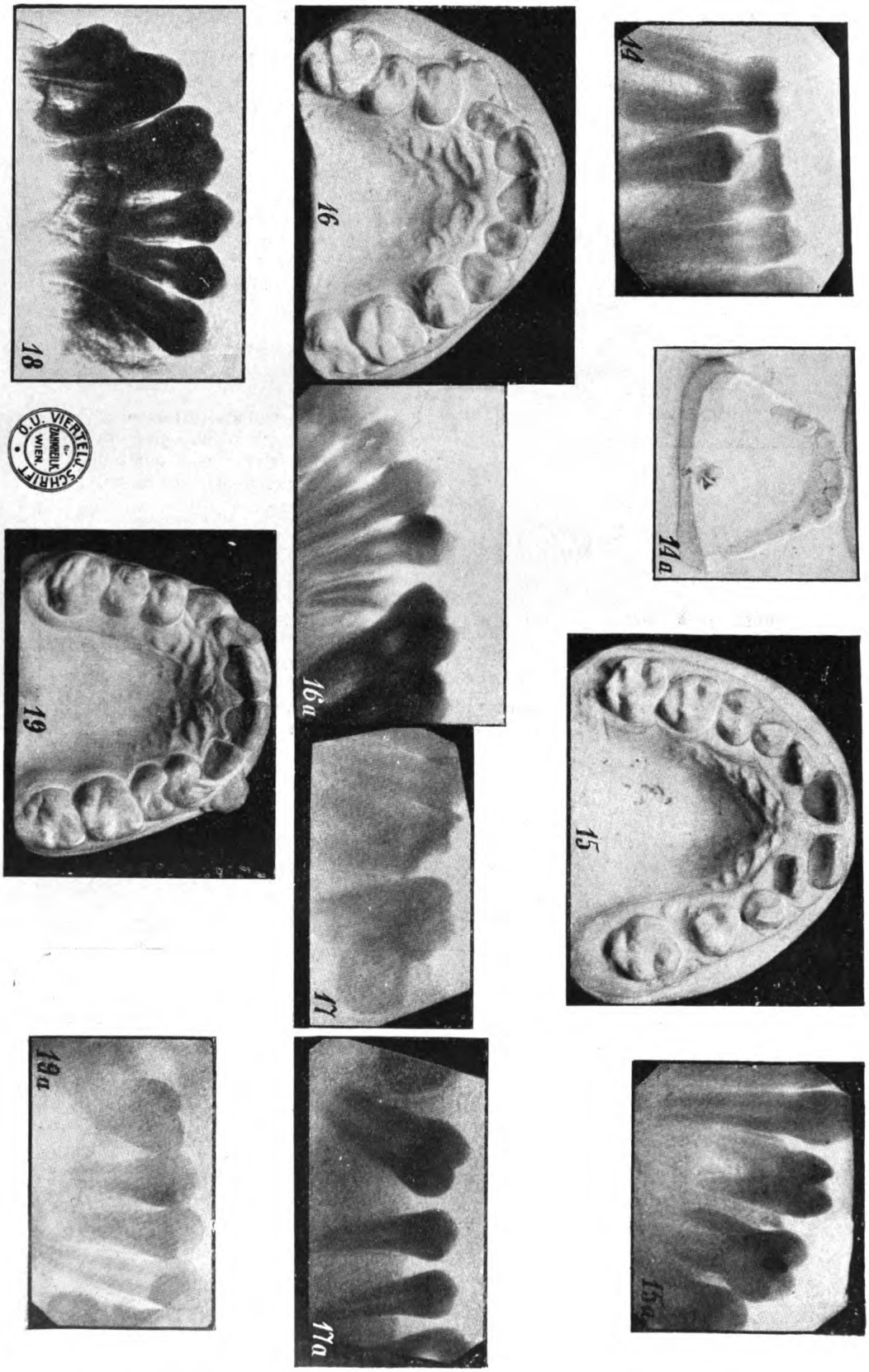

Digitized by Google
Original from UNIVERSITY OF MICHIGAN
Generated on 2019-10-18 19:58 GMT / http://hdl.handle.net/2027/mdp.39015060277277
Public Domain in the United States, Google-digitized / http://www.hathitrust.org/access_use#pd-us-google

zu erwähnen. Dieser rückt schon vor Beginn des Zahnwechsels distalwärts, behält diese Tendenz bei bis zur Vollendung des Durchbruches des seitlichen Schneidezahnes. Vor dem Durchbruch des ersten Backenzahnes kann man an ihm wieder eine, wenn auch nicht beträchtliche Rückbewegung bemerken. Es scheint somit als Regel zu gelten, dass, wenn ein Zahn dem Ausfallen nahe ist, sein Nachbar, der erst später zum Umtausche kommt, sich von ihm entfernt.

Die angeführten Daten zeigen, welcher Wert derartigen Modellserien, die denselben Mund in verschiedenen Entwicklungsstadien zur Darstellung bringen, beizumessen ist und wieviel zur Förderung unsrer Kenntnisse von ihnen gewonnen werden könnte. Die genaue Vermessung solcher Modellserien gibt uns ein Mittel an die Hand, aus der Verschiebung der Zahnkronen dann Rückschlüsse zu ziehen auf die Lageveränderung der Wurzeln und damit auf jene der Alveolen, welche sie umschliessen. Eine solche Vermessung des Zahnbogens, welche nichts anderes ist als ein Teilproblem der Kraniometrie, sollte, um einen besonderen Nutzen zu bringen, auch nach den für diese Wissenschaft geltenden Grundsätzen erfolgen. Nach ihnen, welche in so meisterhafter Weise von Prof. A. v. Török festgelegt wurden, müssen alle anatomisch charakteristischen Punkte in ihrem gegenseitigen Lagerverhältnis genau bestimmt und auf dem Zeichenblatt fixiert werden. Diese so hergestellten kraniographischen Bilder geben uns erst die Möglichkeit einer streng systematischen Vergleichung der einzelnen Zahnbögen miteinander; nur durch sie können wir ein übersichtliches Bild über die auch geringgradige Verschiebung der einzelnen Zähne erhalten.

Wenn wir die Veränderungen, welche zur Ausgestaltung und Vollendung des Aufbaues der Zahnbogen führen, nochmals überblicken, um nach den Aufschlüssen zu fragen, die sich aus obigen Daten zur Erklärung der Abweichungen von dem normalen Entwicklungsgang ergeben, so erkennen wir vor allem, dass es zunächst ein Ausbleiben des harmonischen Wachstums der Kiefer im Verhältnis zu den übrigen Schädelteilen, wie im Verhältnis zueinander sein kann, welches die Ursache der Irregularitäten abgibt, dass aber auch sehr wahrscheinlich ein beträchtliches Wachstum im ganzen Bereich des Milchzahngebisses vor und während des Zahnwechsels stattfinden muss, wenn es nicht später zu Positionsanomalien der bleibenden Zähne kommen soll. Das Ausmass dieses Wachstums hat sich nach der Grösse der Differenz zwischen der Breite der temporären Zähne und jener ihrer permanenten Nachfolger zu richten. Dort wo diese Differenz

Digitized by Google
Original from UNIVERSITY OF MICHIGAN
Generated on 2019-10-18 19:59 GMT / http://hdl.handle.net/2027/mdp.39015060277277
Public Domain in the United States, Google-digitized / http://www.hathitrust.org/access_use#pd-us-google

am beträchtlichsten, im Bereiche der Frontzähne des Oberkiefers, finden sich die meisten Irregularitäten.

Nach dem Durchbruch der permanenten Zähne beginnt eine Fülle von Faktoren mechanischer Art auf ihre Kronen einzuwirken, welche einen bestimmenden Einfluss auf ihre endgültige Stellung, den Ausbau ihrer Wurzeln und des zugehörigen Alveolarfortsatzes ausüben. Infolge der weiten Mündungen der Alveolen wird in der ersten Zeit nach ihrem Durchtritt auch eine ganz geringe Kraft imstande sein, in dieser Hinsicht eine bedeutende Wirkung zu erzielen. Es ist selbstverständlich, dass die genaueste Kenntnis aller dieser mechanischen Momente, wie sie von Zunge, Lippen, Wangen, antagonisierenden Zähnen, kurz von allem, was die unmittelbare Umgebung der Zähne bildet, ausgeübt werden kann, von der höchsten Wichtigkeit für den Odontorthopäden ist. Diese Einflüsse sind auch derart vielgestaltig und kompliziert, dass ihre Erörterung einem andern Referat vorbehalten bleiben muss. Nicht minder bedeutsam und wissenswert für den Praktiker als sie, sind aber auch jene beschriebenen Vorgänge, die mit dem Wachstum der Kiefer vor dem Durchbruch der permanenten Zähne in Zusammenhang stehen und im Hinblick hierauf kann Ref. nur vollinhaltlich den Konklusionen beipflichten, zu welchen C. S. Tomes bei Besprechung der von ihm untersuchten, die Entwicklung eines und desselben Gebisses veranschaulichenden Modellserie gelangte, nämlich:

That in the study of irregularities a too mechanical view of their origin is to be deprecated; their origin is probably to be sought earlier than we are accustomed to look for it, and its more early recognition may perhaps help us to combat it more efficiently.

Nachdruck nur mit genauer Quellenangabe gestattet.

Die normale Bewegung der nach Extraktionen verbleibenden Zähne.

Nach einem Vortrage, gehalten in der Sektion für Stomatologie am XVI. Internationalen medizinischen Kongress in Budapest (September 1909).

Von *J. G. Turner* in London.

(Mit vier Tafeln.)

Die Kronen der oberen bleibenden Mahlzähne sind so angelegt, dass sie nach hinten gerichtet sind; später aber, während des Knochenwachstums, bekommen sie eine Bewegung,

Digitized by Google
Original from UNIVERSITY OF MICHIGAN
Generated on 2019-10-18 19:59 GMT / http://hdl.handle.net/2027/mdp.39015060277277
Public Domain in the United States, Google-digitized / http://www.hathitrust.org/access_use#pd-us-google

die sie bogenförmig in vertikale Durchbruchposition bringt. Die unteren Mahlzähne sind aber in einem geringeren Grade im verkehrten Sinne angelegt und bewegt.

Wenn man den vor dem ersten oberen bleibenden Mahlzahn gelegenen Zahn frühzeitig extrahiert, beginnt eine Vorwärtsbewegung des ersten oberen Mahlzahnes, die so lange andauert, bis er mit dem vorne gelegenen Zahne in Berührung kommt oder die bewegende Kraft erschöpft ist. Ein jeder folgende Mahlzahn wird dieselbe Bewegung mitmachen. Manchmal, besonders nach frühzeitiger Extraktion des zweiten Prämolars, wird der Zahn sich vertikal im Knochen bewegen, aber im allgemeinen ist er nach vorne gekippt, namentlich nach Extraktion des zweiten Milchmahlzahnes, wo aber die Krone des sich entwickelnden nachkommenden Zahnes alsobald der Bewegung nach vorwärts ein Ende macht. In derselben Weise wird sich der zweite obere Molarzahn (so auch der dritte) nach Extraktion des ersten, mit einer Kippung nach vorne vorwärts bewegen, so lange er nicht auf ein Hindernis stösst. Wenn der erste obere Mahlzahn sehr zeitlich extrahiert wurde, wird der zweite schon im Knochen selbst vorwärtsrücken und unmittelbar hinter dem zweiten Prämolar zum Durchbruch kommen. Dasselbe geschieht nach Extraktion des zweiten Molars mit dem dritten Molar.

Im Oberkiefer nach frühzeitiger Extraktion des zweiten Prämolars oder des zweiten Milchmahlzahnes werden sämtliche bleibende Molaren nach vorwärts dringen; es scheint auch nach Extraktion des ersten Prämolars eine Tendenz zum Vorwärtsbewegen vorhanden zu sein; aber nach der frühzeitigen Extraktion des ersten Milchmolars wird der zweite Milchmolar nicht vordringen, welcher Umstand bei mir einigen Zweifel betreffs der Vorwärtsbewegung nach der Extraktion des ersten Prämolars hervorgerufen hat.

Im Unterkiefer bewegt sich der erste bleibende Mahlzahn nach frühzeitiger Extraktion des zweiten bleibenden Molars nur ganz wenig nach rückwärts, scheinbar die oben geschilderte Eruptionsbewegung fortsetzend. Nach frühzeitiger Extraktion eines zweiten Milchmolars oder eines zweiten Prämolars bewegen sich die hinteren Zähne nicht wie im Oberkiefer nach vorne, sie sind zwar nach vorne gekippt, aber es bewegen sich die vorderen Zähne nach rückwärts. Nach frühzeitiger Extraktion des ersten unteren bleibenden Molars kippt zwar der zweite bleibende Molar merkbar nach vorne, aber es bewegen sich die vorderen Zähne nach hinten. Diese Rückwärtsbewegung ist am meisten ausgeprägt in Fällen, wo der zweite Prämolar im Knochen selbst nach hinten verschoben wird, und

Digitized by Google
Original from UNIVERSITY OF MICHIGAN
Generated on 2019-10-18 19:59 GMT / http://hdl.handle.net/2027/mdp.39015060277277
Public Domain in the United States, Google-digitized / http://www.hathitrust.org/access_use#pd-us-google

unmittelbar vor dem zweiten bleibenden Molar zum Vorschein kommt. Es scheint im Oberkiefer eine Tendenz zum Vorwärtsdringen der Molaren, im Unterkiefer hingegen eine solche zur Rückwärtsverschiebung der vorderen Zähne (Prämolaren, vielleicht auch Eckzähne), hauptsächlich des zweiten Prämolars und in geringem Grade des ersten Molars vorhanden zu sein. Diese Bewegung betrifft sowohl die schon zum Durchbruch gelangten, wie auch die noch nicht durchgebrochenen Zähne, und lässt in manchen Fällen die äussere harte Knochenlamelle und die Ueberbleibsel der Milchzähne unbetroffen. Ich sah einen Fall, dessen Zahnformel die folgende war: $\overline{1\ 2\ 3\ 4\ c\ 5 \times 7}$.

Der Prozess scheint vom normalen Kieferwachstum abhängig zu sein, da in Fällen, wo wegen Adenoiden das Kieferwachstum zurückbleibt, auch diese Bewegung nicht zustande kommt. Weiterhin hören diese Bewegungen auf, wenn das Entwicklungsalter überschritten ist. Eine andere vom Kieferwachstum abhängige Bewegung ist das Längerwerden eines Zahnes nach Beseitigung des Antagonisten. Diese Bewegung ist zumeist mit Impaktion kompliziert, obzwar sie gewöhnlich bis zu einem geringen Grade stattfindet; aber ich denke, ihre Wichtigkeit als normaler Faktor ist überschätzt worden.

Frühzeitiger Durchbruch nach frühzeitiger Extraktion ist auch ein gewöhnliches Ereignis und ist entweder die Folge einer Sepsis, welche den bedeckenden Knochen erweicht hat, oder ist der Durchbruch die Folge einer Kippung, oder der Vorwärtsbewegung infolge frühzeitiger Extraktion eines vorderen Zahnes, i. e. Disimpaktion.

Der Lippen- und Wangendruck ist ein wichtiger Faktor in der Bewegung der bleibenden Zähne nach frühzeitiger Extraktion. Es ist dies teils der aktiven Muskelwirkung, teils der Spannung der geschlossenen Lippen zuzuschreiben. Durch diese Kräfte werden die Zähne so lange nach innen und hinten getrieben, bis die Lücke ausgefüllt ist.

Dr. Lack teilt einen Fall von frühzeitiger einseitiger Fazialislähmung mit, bei welchem der Effekt einer ungleichen Muskelwirkung auf den Zahnbogen leicht erkenntlich ist und diese Art Lähmung vermöge der einseitigen Kompression als Kardinalsymptom diagnostiziert werden kann. Die Lippen- und Wangenwirkung wird natürlich je nach dem Alter und der Verschiedenheit der extrahierten Zähne eine verschiedene sein. Bei vorgeschrittenem Alter und stärkerem Knochen mag der Erfolg praktisch gleich Null sein; bei asymmetrischen Extraktionen bekommt die eine Seite des Gesichts einen Hang zum Abflachen und tritt eine Ueberschiebung der Frontzähne nach

Digitized by Google
Original from UNIVERSITY OF MICHIGAN
Generated on 2019-10-18 19:59 GMT / http://hdl.handle.net/2027/mdp.39015060277277
Public Domain in the United States, Google-digitized / http://www.hathitrust.org/access_use#pd-us-google

der anderen Seite auf. Nach frühzeitiger Extraktion von Milchzähnen wird der Zahnbogen so klein, dass einige bleibende Zähne gar nicht zum Durchbruch kommen. Der Wangendruck nach innen auf die unteren Molaren nach frühzeitiger Extraktion eines vorderen Zahnes bewirkt eine Einwärtskippung und da dieser Druck in höherem Masse auf den vorderen Teil des Zahnes wirkt, wird die mesio-distale Achse des Zahnes auch eine Deviation nach vorne und innen erleiden. Bei oberen Molaren ist diese Einwärtskippung nicht so stark ausgeprägt, da die vertikale Achse der oberen Molaren normal nach unten und aussen gerichtet ist. Ich glaube, die Muskelwirkung der Wangen ist wesentlich schuld an dem Vorwärtskippen der Molaren und Rückwärtskippen der Prämolaren, wie das nach Extraktionen oft der Fall ist. Die allgemeine Folge des Lippen- und Wangendruckes ist, dass die Milch- und die ihnen folgenden Zähne nach innen und rückwärts, die bleibenden Molaren hingegen nach innen und vorne gekippt werden.

Die beigegebenen vier Tafeln werden die Frage besser beleuchten.

Es ist in einigen Fällen sichtbar, dass nach symmetrischer Extraktion der vier bleibenden Molaren die bleibenden Zähne in eine praktisch vertikale Apposition gelangt sind, ein Ergebnis, welches dem Kieferwachstum, dem Lippen- und Wangendruck und dem ursprünglich kleinen Kiefer zuzuschreiben ist.

Der Biss wird in einigen Fällen die Verschiebung der übrigen Zähne verhindern, in anderen wieder fördern. Der Biss kann z. B. die Rückwärtsbewegung der unteren Prämolaren verhindern. Das Kippen der Prämolaren ist zum Teil der Kaukraft zuzuschreiben; jenes der Molaren kann zum Teil ebenfalls der Kaukraft zugeschrieben werden. Die X-Strahlen zeigen, dass die Zähne nach frühzeitiger Extraktion schon vor dem Durchbruch gekippt sein können.

Frühzeitige Extraktion eines oberen Zahnes, gefolgt von der Abflachung und Kontraktion des Zahnbogens mag durch die Kaukraft selbst in dem unversehrten unteren Zahnbogen eine Kontraktion bewirken, besonders zur Zeit des Zahnwechsels, indem die unteren Zähne nach innen getrieben werden oder gar ein Zahn ausgeschlossen wird.

Manchmal wird ein unversehrter unterer Zahnbogen eine splintähnliche Wirkung auf den verstümmelten oberen Zahnbogen ausüben und denselben durch die Kaukraft in seiner vollkommenen Form erhalten.

Ausser diesen Kräften — Kieferwachstum, Lippen- und Wangendruck, Biss — scheint eine undefinierbare Kraft zu wirken, welche das Wiederordnen der im Knochen enthaltenen

Digitized by Google
Original from UNIVERSITY OF MICHIGAN
Generated on 2019-10-18 19:59 GMT / http://hdl.handle.net/2027/mdp.39015060277277
Public Domain in the United States, Google-digitized / http://www.hathitrust.org/access_use#pd-us-google

Zähne versieht und vielleicht in solchen Kiefern am meisten wahrnehmbar ist, welche an die subnormale Grösse grenzen. Diese Kraft kann als Wiederherstellung der intraossellen Tention aufgefasst werden. Können wir die einmal definieren, haben wir eine physiologische Basis für die Extraktion der undurchgebrochenen Prämolaren.

Fig. 18 zeigt, wie die Zähne eines zu kleinen Kiefers sozusagen hinausgepresst werden und die folgende Figur beweist, dass nach frühzeitiger Extraktion die Zähne ein neues Arrangement eingehen.

Es muss bemerkt werden, dass einige solche Fälle nach dem Durchbruch dem Lippen- und Wangendruck zuzuschreiben sind.

Der frühzeitige Durchbruch eines unteren dritten Molars rührt sicherlich von dem Vorwärtskippen des zweiten Molars her, wodurch der dritte Molar sozusagen „disimpaktiert" wird und ist nicht ganz als die Folge einer Wiederherstellung der intraossellen Spannung aufzufassen.

Erklärung der Tafeln.

Fig. 1. Die Richtung der Entwicklung der oberen und unteren Molaren.

Fig. 2. 12 Jahre alt. Der zweite obere bleibende Molar hinter dem zweiten Prämolaren durchgebrochen nach frühzeitiger Extraktion des ersten bleibenden Molars. Die Frontzähne sind durch Lippen und Wangen nach rückwärts und nach innen gedrängt.

Fig. 3. 6 Jahre alt. Keine Verschiebung nach frühzeitiger Extraktion des oberen ersten Milchmolars (im vierten Lebensjahre). Vergleiche den Biss des zweiten Milchmolars. Die Frontzähne sind durch Lippe und Wange zurückgedrängt. Der obere Bogen hat die unteren Frontzähne derselben Seite nach innen gedrängt und der nachfolgende bleibende Zentralschneidezahn ist innerhalb des Bogens.

Fig. 4. 7 Jahre alt. Keine Verschiebung nach Extraktion des oberen ersten Milchmolars (im vierten Lebensjahre). Vergleiche den Biss des ersten bleibenden Molars. Die vorderen Zähne sind durch Lippen und Wangen nach rückwärts gedrängt. Die unteren ersten bleibenden Molaren sind nicht verschoben. Auf einer Seite ist der erste bleibende untere Molar nach vorne gekippt. Der eine obere zweite Milchmolar scheint etwas verlängert zu sein.

Fig. 4*a*. 9 Jahre alt. Frühzeitiger Durchbruch der oberen Prämolaren nach Extraktion der Milchmolaren wegen Abszess, aber auf der anderen Seite kein frühzeitiger Durchbruch nach Extraktion des ersten Milchmolars wegen Pulpitis. Abflachen und Rückwärtsbewegung an derselben Seite durch Lippen und Wangen. An der entzündlichen Seite ist der erste Molar vorwärts gerückt, da der Knochen erweicht; an der anderen Seite fast gar keine sichtbare Verschiebung. Das Kind ist für sein Alter zu klein. Keine Adenoiden.

Fig. 5. 10. Mai 1905 den Patienten das erste Mal gesehen. Auf einer Seite der erste bleibende Molar vorwärts gedrängt, Vorderzähne nach rückwärts und innen gedrängt durch Lippen und Wangen nach Extraktion der Milchzähne. Zweiter Prämolar war innerhalb des Bogens ausgeschlossen und ist entfernt worden. Die übrigen bleibenden ersten Molaren sind wegen Karies denselben Tag 10. Mai 1905 extrahiert worden. Im Oberkiefer bricht der zweite bleibende Molar gerade hinter dem Prämolar durch. Am 27. No-

Digitized by Google
Original from UNIVERSITY OF MICHIGAN
Generated on 2019-10-18 19:59 GMT / http://hdl.handle.net/2027/mdp.39015060277277
Public Domain in the United States, Google-digitized / http://www.hathitrust.org/access_use#pd-us-google

vember 1905: Der erste bleibende Molar nach frühzeitiger Extraktion im Kieferknochen vorwärts gedrängt. Der andere zweite bleibende Molar ist unmittelbar hinter dem ersten durchgebrochen und dessen Bewegung nach vorne gefolgt. Im Unterkiefer sind die zweiten bleibenden Molaren vor- und einwärts gekippt und ihre mesio-di tale Achse nach innen gerichtet; die Frontzähne sind teilweise durch den Lippen- und Wangendruck nach hinten gedrängt.

Fig. 6. 26 Jahre alt. Aus der mit „*a*“ gezeichneten Seite ist der zweite untere bleibende Molar im Alter von 12 bis 14 Jahren extrahiert worden. Der dritte Molar ist etwas nach vorne gekippt (Röntgenbild), am Bisse sieht man, dass der erste Molar und die vor ihm liegenden Zähne sich nach rückwärts verschoben haben. An der mit „*b*“ bezeichneten Stelle ist der erste untere bleibende Molar im selben Alter extrahiert worden. Der Biss zeigt, dass die vorderen Zähne rückwärts verschoben sind. Am Röntgenbilde ist es sichtbar, dass der zweite Molar nur wenig nach vorne kippte. (Die Inklination des Röntgenbildes rührt von einem Fehler beim Herstellen des Original-Diapositivs her.)

Fig. 7 u. 7*a*. 14 Jahre alt. Beide Seiten eines Unterkiefers. Zeigt das Rückwärtsdringen der Prämolaren und das Vorwärtskippen des zweiten Molars nach Extraktion des ersten Molars.

Fig. 8 u. 8*a*. 15 Jahre alt. Beide Seiten desselben Unterkiefers. Wo die mesiale Wurzel des ersten Molars liegen geblieben ist, sind die Prämolaren nur ganz wenig gerückt und der zweite Molar sehr gekippt. Die ersten bleibenden Molaren sind auf beiden Seiten extrahiert worden.

Fig. 9. Erwachsener nach frühzeitiger Extraktion des ersten Molars.

Fig. 10. Bewegung des Prämolaren nach hinten, nach frühzeitiger Extraktion der ersten bleibenden unteren Molaren; vier Fälle.

Fig. 11. Aehnlicher Fall.

Fig. 12 zeigt den unteren zweiten Prämolar, welcher im Knochen selbst nach hinten rückte und nach frühzeitiger Extraktion des ersten Molars kippte.

Fig. 13 zeigt das Rückwärtsdringen der unteren Zähne nach Gewebsverlust des ersten Molars durch Karies. Vergleiche den Biss.

Fig. 14. Rückwärtsbewegung des zweiten unteren Prämolars unter dem zweiten Milchmahlzahn nach Absorption seiner hinteren Wurzel. Erwachsener.

Fig. 14*a*. Unterer Eckzahn hinter dem unteren Milcheckzahn zum Durchbruch gelangend, nach Absorption der Wurzel desselben. Der Milcheckzahn ist auf dem Modell ersichtlich. Erwachsener.

Fig. 15 u. 15*a*. 12 Jahre alt, mit Adenoiden. Rotation des oberen ersten Prämolars durch Lippen- und Wangendruck. Der erste bleibende Molar ist nicht nach vorne gerückt, und zwar wegen Wachstumsverhinderung durch Adenoiden. Siehe Röntgenbild.

Fig. 16. 15 Jahre alt. Nach Verlust der Krone des oberen zweiten Prämolars ist der obere erste Molar nach vorne gekippt, aber nicht gerückt. Siehe Röntgenbild.

Fig. 17 u. 17*a*. Beide Seiten eines Unterkiefers. Nach frühzeitiger Extraktion des ersten Molars ist der zweite Molar nach vorne gekippt und der dritte Molar „disimpaktiert“. Die Prämolaren sind nach hinten gerückt. Vergleiche den verborgenen dritten Molar der anderen Seite.

Fig. 18 zeigt die Zähne eines zu kleinen Kiefers.

Fig. 19 u. 19*a* Oberer Molar zwischen dem neunten und zehnten Lebensjahr extrahiert, als die Prämolaren und Eckzähne wahrscheinlich noch im Knochenkörper verborgen waren und die Wurzeln der Milchzähne absorbiert. Hier scheint ein „Rearrangement“ der Zähne stattgefunden zu haben, während im Knochen noch eine „Wiederherstellung der Tention“ vorhanden ist. Patient wurde vor der Modellnahme nicht gesehen.

Digitized by Google
Original from UNIVERSITY OF MICHIGAN
Generated on 2019-10-18 19:59 GMT / http://hdl.handle.net/2027/mdp.39015060277277
Public Domain in the United States, Google-digitized / http://www.hathitrust.org/access_use#pd-us-google

Nachdruck nur mit genauer Quellenangabe gestattet.

Ein Nachtrag zur Prüfung der Silikatzemente.

Von Dr. *Max Kulka*, Zahnarzt in Wien.

Vortrag, gehalten auf dem V. Internationalen zahnärztlichen Kongress in Berlin (August 1909).

Ehe ich an die Erledigung meines eigentlichen Themas schreite, welches ja an und für sich nicht allzuviel Zeit in Anspruch nehmen wird, gestatten Sie, dass ich an einer Methode der Zementprüfung, die in letzter Zeit speziell vom Kollegen Robert Richter propagiert wird, sine ira et studio wissenschaftlich Kritik übe. Diese Methode basiert, wie Ihnen bekannt, darauf, dass die mehr oder weniger intensiven Verfärbungen, die die meisten Zemente durch Behandlung mit Anilinfarbstoffen erleiden einerseits, anderseits die damit einhergehende Entfärbung, d. h. das oft zu beobachtende Hellerwerden der zur Anwendung gelangten schwachprozentigen Farbstofflösungen ohne jede weitere Prüfung aller anderen Eigenschaften kurzerhand einen sicheren Schluss auf die mangelnde Güte überhaupt des betreffenden Präparates gestatten sollen.

Wenn ich nun darangehe, die Unrichtigkeit und damit die Unhaltbarkeit dieser Behauptung Richters zu beweisen, so sehe ich natürlicherweise von Präparaten ab, die überhaupt nicht zu einem richtigen Erhärten kommen, daher a priori nicht zu brauchen sind, weil sie mit jedweder, also auch mit einer färbenden Flüssigkeit in Berührung gebracht sofort erweichen, infolgedessen der Farbstoff durch Imbibition mechanisch festgehalten wird, und habe vielmehr nur solche Zemente im Auge, die zur Zeit der Anstellung des Versuches bereits vollkommen erhärtet sind.

Aber auch in jenen Fällen, in denen der Farbstoff in erhärtete Proben nach mehr oder minder langer Behandlungszeit eingedrungen ist oder dieselben durchdrungen hat, beweist dies unter Umständen nur, dass dieser Zement vielleicht porös ist. Mehr aber nicht! Ich schlage mit Rücksicht auf die folgenden Ausführungen vor, in Zukunft die Porosität dem von Le Chatelier angegebenen Verfahren folgend derart zu prüfen, dass die Versuchskörper zuerst z. B. in Ferrozyankalium- oder Schwefelnatriumlösung gelegt und dann nach einer gewissen Zeit mit einer Ferrisalz-, bzw. Bleisalzlösung behandelt

Digitized by Google
Original from UNIVERSITY OF MICHIGAN
Generated on 2019-10-18 19:59 GMT / http://hdl.handle.net/2027/mdp.39015060277277
Public Domain in the United States, Google-digitized / http://www.hathitrust.org/access_use#pd-us-google

worden. Die entstehenden gefärbten Niederschläge zeigen dann, wie weit die erste Lösung eingedrungen ist.

Das Eintreten einer Verfärbung in einer Farblösung dagegen kann nach folgendem einer ganz verschiedenartigen Deutung unterliegen.

Nicht ganz ohne Interesse dürfte es für Sie sein zu erfahren, dass der alte Rostaingsche Zement, wie mich meine diesbezüglichen Versuche lehrten, einen derart hohen Grad von Porosität und dementsprechende Durchlässigkeit für Farbstofflösungen aufwies, wie vielleicht keiner der heute existierenden schlechtesten Zemente, eine Tatsache, die übrigens auch frühere Zementforscher konstatierten und beklagten, wie z. B. M. Schlenker in seiner Arbeit über „Rostaingzement" (Deutsche Vierteljahrsschr. für Zahnheilkunde, XIX. Jahrg., H. 1).

Damit soll natürlich nicht gesagt sein, dass meiner Ansicht nach Zemente porös sein dürfen, ich wünsche vielmehr das Gegenteil und erwähnte nur dieses eklatante Beispiel, um zu beweisen, dass selbst die Konstatierung der Porosität allein nicht immer berechtigt und genügt, um über ein Präparat ein vernichtendes Urteil zu fällen.

Bei dieser Gelegenheit bestreite ich aber auch entschieden die Angabe Richters und anderer Autoren, dass der Farbstoff in Aschers künstlichen Zahnschmelz eindringt, ebensowenig wie dies jetzt beim neuen Harvardid und Astral der Fall ist und sehe dabei ab vom gelegentlichen Eindringen des Farbstoffes längs der Risse, wie es speziell bei beiden letztgenannten Zementen noch immer öfters zu beobachten ist. Aber auch der negative Ausfall dieses Färbeversuches genügt nicht, um ohne jede weitere Prüfung ein Präparat als gut zu erklären, wie ich in der Folge meines Vortrages zu beweisen in die Lage kommen werde.

Was nun die Intensität der Oberflächenfärbung betrifft, werden Sie sich erinnern, dass auch ich seinerzeit die verschiedenen Grade derselben bei den verschiedenen Präparaten trotz gleichartiger Behandlung mit ein und demselben Farbstoff beobachtete und mich nur damit begnügte, die Tatsache tabellarisch zu registrieren, ohne daraus weitgehende Schlüsse zu ziehen. Dass ich mich bemühte, für die verschiedene Intensität der Färbung eine naheliegende und plausible Erklärung zu finden, ist selbstredend und bestehen die seinerzeit angeführten Möglichkeiten noch immer zu Recht. Trotz alledem hat aber dieses Phänomen im allgemeinen — wohlgemerkt, ich spreche jetzt nur von Versuchen mit konstatiert abgebundenen Zementproben — in den meisten Fällen mit einer Löslichkeit

Digitized by Google
Original from UNIVERSITY OF MICHIGAN
Generated on 2019-10-18 19:59 GMT / http://hdl.handle.net/2027/mdp.39015060277277
Public Domain in the United States, Google-digitized / http://www.hathitrust.org/access_use#pd-us-google

überhaupt nichts zu tun und darf in Zukunft allein ohne jede andere verlässliche diesbezügliche Prüfung absolut kein Kriterium für die Güte der Zemente bilden, zumal die Ursache derartiger Anfärbungen, wie die Arbeiten der Mineralogen, bzw. Chemiker Prof. Becke, H. Rosenbusch, Suida, speziell aber die in jüngster Zeit erschienene Arbeit von Dr. Franz Hundeshagen aus dem öffentlichen chemischen Laboratorium Doktor Hundeshagen und Dr. Philipp in Stuttgart beweisen, auf das Konto einer besonderen Eigenschaft mineralogischer Substrate zu setzen ist.

Sie alle wissen ja, dass wir in der Histologie von der Fähigkeit der Gewebselemente, gewisse Farbstoffe in einer bestimmten Auswahl an sich zu ziehen und sich damit mehr oder weniger intensiv tingieren, Gebrauch machen, weiters dass es einerseits basische, anderseits saure Farbstoffe gibt.

Je nach der besonderen Affinität zu einer oder der anderen Art von Farbstoffen unterscheiden wir nach P. Ehrlich basophile Stoffe von azido- oder oxyphilen, weiters amphophile und schliesslich neutrophile oder indifferente Stoffe.

Basophilie bedingt Färbung mit nur basischen, Oxyphilie Färbung mit nur sauren, während Amphophilie beiderlei Arten von Farbstoffen zugänglich ist.

Diese unterschiedliche Chromatophilie hat zur Folge, dass jedes Gewebselement nach sukzessiver Behandlung mit verschiedenen Farbstofflösungen oder nach Behandlung mit einer kombinierten Farblösung (sogenannte neutrale Triazidgemische) in der seiner spezifischen Affinität entsprechenden Färbung zum Vorschein kommt (sogenannte differentielle Simultanfärbung).

Sie alle kennen ja weiters den fundamentalen Gegensatz, der darin liegt, dass die oxyphilen Gewebselemente hauptsächlich im protoplasmatischen Teil der Zellen ihren Sitz haben, und zwar sind es wesentlich die sogenannten einfachen phosphorfreien Proteine, wie z. B. Albumine, Globuline usw., während sich im Gegensatz hiezu die basophilen Elemente hauptsächlich im Kerngerüst finden, daher als spezifische Kernsubstanzen angesehen werden, wie z. B. Nucleoproteide, Glyconucleoproteide und die aus ihnen hervorgehenden Nucleine und Nucleinsäuren. Zwischen beiden stehen die amphophilen Gewebselemente, im wesentlichen Nucleoalbumine, die als spezifische Körnung oder Spongioplasma auftreten. Ich erwähne weiters nur kurz die Möglichkeit sogenannter Pseudofärbungen, die interessanten Elektionsfärbungen, bekanntlich dadurch gekennzeichnet, dass sich z. B. das oxyphile Gewebselement aus

Digitized by Google
Original from UNIVERSITY OF MICHIGAN
Generated on 2019-10-18 19:59 GMT / http://hdl.handle.net/2027/mdp.39015060277277
Public Domain in the United States, Google-digitized / http://www.hathitrust.org/access_use#pd-us-google

einem Gemisch sauerer Farbstoffe den ihm am meisten zusagenden Farbstoff aussucht, weiters die noch interessanteren sogenannten metachromatischen Färbungen, bei denen ein Farbstoff mit einem bestimmten Substrat eine von seinem eigentlichen Farbcharakter ganz abweichende Färbung gibt, wie z. B. die Rotfärbung der Mucine mit Thionin oder Rotfärbung des Amyloids mit Anilingrün.

Hundeshagen hat nun herausgefunden, dass alle diese Erscheinungen färberischen Verhaltens in ihren verschiedenen Variationen sich auch im Mineralreich wiederfinden, und zwar neben färberisch indifferenten Substraten solche von typisch oxyphiler, typisch basophiler und typisch amphophiler Chromatophilie, weiters Erscheinungen von Pseudochromasie, metachromatische Färbungen, Färbungen, die von den Regeln der Auswahl beherrscht werden usw., kurz, dass es auch im Mineralreich nur äusserst wenige Stoffe gibt, die überhaupt mangelnde Chromatophilie aufweisen, dass vielmehr die meisten mineralischen Stoffe die Tendenz zeigen, sich, sei es mit basischen oder saueren Farbstoffen mehr oder weniger intensiv zu tingieren, so dass Hundeshagen auf Grund der verschieden gerichteten Chromatophilie ein System der Diagnostik der Mineralien aufzubauen versucht.

Dass aber diese Erscheinungen, die heute alle Mineralogen und Chemiker interessieren, auch nur etwas mit einer Löslichkeit zu tun haben, konnte ich weder aus der eben zitierten, noch aus anderen in rascher Folge erschienenen Arbeiten entnehmen, ja man ist sich übrigens noch gar nicht ganz klar darüber, worauf die Chromatophilie beruht, Beweis dessen dieserhalb zwischen den anorganischen Chemikern, bzw. Mineralogen einerseits und den Vertretern der Kolloidchemie anderseits ein wissenschaftlicher Streit herrscht, indem die ersten den Standpunkt vertreten, dass es sich bei diesen Anfärbungen um chemische Reaktionen handelt, während letztere sie als Adsorptionserscheinungen angesprochen wissen wollen. Diese Anfärbungen eignen sich, wie mir meine Versuche zeigen, besonders dazu, um z. B. gewisse Bestandteile im Pulver diagnostisch zu erkennen, um weiters das Mischungsverhältnis derselben rasch wenigstens approximativ abzuschätzen, besonders aber, um in Dünnschliffen versteckte Texturverhältnisse sichtbar zu machen.

Dass die Intensität der Oberflächenfärbung auch noch durch den physikalischen Zustand, also nicht vollkommen glatte, sondern rauhe Flächen beeinflusst und infolgedessen der Farbstoff oft nur mechanisch festgehalten wird, ist einleuchtend.

Digitized by Google
Original from UNIVERSITY OF MICHIGAN
Generated on 2019-10-18 19:59 GMT / http://hdl.handle.net/2027/mdp.39015060277277
Public Domain in the United States, Google-digitized / http://www.hathitrust.org/access_use#pd-us-google

Die meisten derart zustande kommenden Anfärbungen aber sind, was Sie hauptsächlich interessieren wird, chromatolytisch beeinflussbar, d. h. die Anfärbung kann abgeschwächt, bzw. zerstört werden, indem der Farbstoff, je nachdem es sich um eine oxyphile oder basophile Färbung handelt, durch verdünnte basische, bzw. verdünnte saure (meist Essigsäure-) Lösungen mehr oder weniger leicht und vollständig als lösliches Farbstoffsalz entzogen werden kann.

Die manchmal ganz intensiven Verfärbungen, die die Zähne durch Genuss von Heidelbeeren erleiden, sind eine analoge chromatophile Erscheinung und das nach Blaubeerengenuss vom Volke geübte Waschen der Zähne mit verdünntem Essig, bzw. Zitronensaft, bezweckt empirisch die Chromatolyse.

Bei vollkommen glatten Ascher-, Astral- und Harvardidproben, und nur solche verwende ich bei meinen Versuchen, ist die Anfärbung selbstredend nur eine äusserst minimale, eine graublaue bis lichtblaue Tönung, der Farbstoff haftet nur ganz oberflächlich und verschwindet durch blosses Bürsten oder Reiben mit Brot etc., mitunter lässt er sich schon durch spezifisch indifferente Lösungsmittel für den Farbstoff, z. B. Alkohol, abziehen, ganz sicher aber geradeso wie bei den verfärbten Zähnen durch Waschen mit verdünntem Essig. Auf alle Fälle aber bestreite ich entschiedenst, dass der Farbstoff in korrekt angerührte Proben von Aschers künstlichem Zahnschmelz eindringt.

Sie sind jetzt in der Lage, zu ermessen, wie gewagt es ist, aus der Intensität der Oberflächenfärbungen ohne jede weitere Prüfung auf die Güte der Zemente zu schliessen und mit welchem Rechte ich Sie warne, eine derartige Prüfungsmethode zu akzeptieren.

Nun zum Bericht über meine jüngsten Prüfungen der Zemente. Derselbe bezieht sich diesmal auf Proben, welche vor der üblichen Wasser-, bzw. Speichelbehandlung gleich nach dem Anrühren auf Körpertemperatur gebracht wurden und in dieser 20 Minuten lang verblieben. Ich betone, dass es sich in allen Fällen um feuchte Wärme handelte, die ich dadurch erzielte, dass ich im Thermostaten ständig ein Glas Wasser eingeschlossen hielt, denn in trockener Wärme könnten, worauf ich bereits an anderer Stelle hingewiesen habe, die in manchen Zementen sich bildenden beständigen Hydrate zersetzt und in unbeständige Verbindungen überführt werden.

Damit soll aber nicht gesagt sein, dass die von mir ansonsten geübte Methode des dreistündigen Härtenlassens bei Zimmertemperatur unrichtig ist, und verweise ich dieserhalb nur auf Ostwald, welcher ausdrücklich sagt: „Das Gesetz, dass die Geschwindigkeit chemischer Vorgänge mit steigender

Digitized by Google
Original from UNIVERSITY OF MICHIGAN
Generated on 2019-10-18 19:59 GMT / http://hdl.handle.net/2027/mdp.39015060277277
Public Domain in the United States, Google-digitized / http://www.hathitrust.org/access_use#pd-us-google

Temperatur zunimmt, gilt für chemische Vorgänge aller Art. Wir haben aber keinen Grund, anzunehmen, dass irgend ein chemischer Vorgang, welcher bei höherer Temperatur stattfindet, bei niederer nicht eintreten kann. Dass eine solche Anschauung sich mit den allgemeinen Erfahrungen verträgt, geht daraus hervor, dass durch Messungen des zeitlichen Verlaufes vieler chemischer Vorgänge sich die annähernde Regel herausgestellt hat, dass die Geschwindigkeit chemischer Vorgänge sich bei Erhöhung der Temperatur um je 10° durchschnittlich verdoppelt." Und an anderer Stelle: „Der Einfluss der Temperatur ist mit der Natur der Reaktion einigermassen, doch nicht sehr veränderlich; er beträgt durchschnittlich so viel, dass durch eine Temperaturerhöhung von rund 10° die Geschwindigkeit verdoppelt wird."

Wenn ich nun trotzdem dem Verlangen anderer Zementforscher diesmal entsprach, so geschah es hauptsächlich, um jedem Einwand gegen die Richtigkeit meiner Resultate erfolgreich begegnen zu können.

Dass aber die Festigkeitszahlen diesmal geringere Werte ergeben, ist selbstredend und war vorauszusehen, da ja auch die in der Portlandzementfabrikation gemachten Erfahrungen ergeben haben, dass bei allen plastischen Materialien bei geringer Verzögerung des Abbindens grössere Festigkeit erreicht wird. In diesem Falle sind eben die Kristallisationszentren seltener, die Kristalle werden länger, ihre Berührungsflächen und somit ihre Adhäsion grösser.

Der Prüfung wurden diesmal neuerlich zugeführt die Präparate: Aschers künstlicher Zahnschmelz, Astral, Harvardid und gleichzeitig der alte Original-Rostaingzement.

Ich kann nicht umhin, Herrn Professor Jung für die freundliche Ueberlassung dieses Präparates öffentlich meinen besten Dank auszusprechen. Wenn auch dieses Präparat in seinen physikalischen Eigenschaften, von dem Mangel einer Transparenz will ich ja ganz absehen und von der grossen Porosität habe ich heute bereits gesprochen, auch sonst den Anforderungen, die wir heutzutage an ein gutes Füllmaterial stellen, im allgemeinen keineswegs entsprach, es verarbeitete sich sehr schwer und wurde leicht bröckelig (vide auch Schlenker), so müssen wir doch den Angaben alter Praktiker Glauben schenken, dass es jahrelang den schädlichen Einflüssen in der Mundhöhle widerstand, wozu sicherlich nur seine chemischen Eigenschaften wesentlich beitrugen.

Vor allem konstatiere ich, dass der erhärtete Rostaingzement, was auch M. Schlenker beobachtet hat, alkalisch reagiert. Ich verweise weiters darauf hin, dass dies auch der natürliche Zahnschmelz tut, und dass bei Aschers künst-

Digitized by Google
Original from UNIVERSITY OF MICHIGAN
Generated on 2019-10-18 19:59 GMT / http://hdl.handle.net/2027/mdp.39015060277277
Public Domain in the United States, Google-digitized / http://www.hathitrust.org/access_use#pd-us-google

lichem Zahnschmelz dasselbe der Fall sein soll, wie Robert Richter und andere beobachtet haben wollen.

Die Zugfestigkeit prüfte ich diesmal nicht, einmal weil sie ja für das Urteil nicht wesentlich in Betracht kommt, zumal ja die Zemente auf Zug eigentlich garnicht beansprucht werden, und dann, weil mich die Erfahrung gelehrt hat, dass bei der von mir für diese Prüfung früher gewählten Form künstliche Sprünge der Proben beim Einspannen oft unvermeidlich waren, ich infolgedessen nicht immer gleiche und richtige Resultate erzielen konnte. Ich muss daher, wenn überhaupt, bei meinen nächsten Prüfungen die Form der Zugfestigkeitsproben ändern, und zwar Biskuitform, und damit auch die diesbezügliche Einrichtung an meiner Maschine.

Uebrigens ist ja die Prüfung der Bruchfestigkeit die sicherste und ergab dieselbe für die untersuchten Präparate folgende Werte:

Rostaingzement	rund 4·5 Kg.[1]
Astral	5 bis 8·5 „
Harvardid	
Aschers künstl. Zahnschmelz	8 „ 11 „

Bei letztgenanntem Präparat im allgemeinen beinahe doppelt so grosse Werte als bei allen anderen diesmal untersuchten Zementen.

Die Werte der Druckfestigkeit ergaben folgendes Verhältnis:

Rostaing	**69·888** Kg.
Harvardid	109·622 „
Astral	128·470 „
Ascher	137·120 „

Die Prüfung der Härte ergab dieselbe Reihenfolge, wie seinerzeit:

	Härtegrad
1. Aschers künstlicher Zahnschmelz	über **4**
2. Astral	
3. Harvardid	**4**
4. Rostaing	unter **4**

[1] Dabei muss bemerkt werden, dass sich die kleineren Werte hauptsächlich auf Astral beziehen, was verglichen mit den Druckfestigkeitswerten desselben Präparates wundernehmen mag; jedoch ist nach den gemachten Erfahrungen das Verhältnis zwischen den einzelnen Festigkeitsarten bei verschiedenen Zementen oft ein verschiedenes, so dass von der Bruchfestigkeit niemals mit Sicherheit auf die Druckfestigkeit und vice versa geschlossen werden kann. (Vgl. auch Dr. Karl Schoch: Moderne Aufbereitung der Mörtelmaterialien.)

Digitized by Google
Original from UNIVERSITY OF MICHIGAN
Generated on 2019-10-18 19:59 GMT / http://hdl.handle.net/2027/mdp.39015060277277
Public Domain in the United States, Google-digitized / http://www.hathitrust.org/access_use#pd-us-google

Von der Porosität und der Durchlässigkeit für Farbstoffe habe ich bereits gesprochen, es erübrigt also nunmehr nur noch auf das chemische Verhalten der Präparate näher einzugehen.

Die Prüfung in 0·5prozentiger Essigsäure ergab durschnittlich folgende Verlustzahlen in Gewichtsprozenten:

Ascher . . . . }
Astral . . . . } 0·56 bis 1·64 Prozent
Harvardid . . . }
Rostaing zum Vergleich: **5·37** „

Die geringe Löslichkeit der Zemente in Essigsäure ist darauf zurückzuführen, dass die Fabrikanten bei der Konstruktion ihrer Zemente dafür sorgen, dass sich Löslichkeit hemmende Verbindungen bilden.

0·5prozentige Milchsäure:

Ascher . . . . }
Astral . . . . } 5·3 bis 9·3 Prozent
Harvardid . . . }
Rostaing zum Vergleich: **10·5** „

Selbstredend beziehen sich diese Werte auf die Ergebnisse unzähliger Versuche.

Löslichkeit im Wasser:

Ascher	0	Prozent
Astral	0	„
Harvardid	0 bis 0·9	„
Rostaing	0 „ 0·61	„

Diese äusserst geringen Löslichkeitswerte, sowohl in Säuren als auch im Wasser, sind ein Erfolg, zu dem den Fabrikanten jedenfalls nur zu gratulieren ist.

Nun wollen aber viele Praktiker beobachtet haben, dass die Porosität der meisten Silikatzemente mit dem Alter der Füllung im Munde zunimmt und im Gegensatz zu der anfänglichen Dichte und Härte eine Auflockerung zu konstatieren sein soll. Ich gebe auf Grund meiner Experimente zu, dass dies bei den Silikatzementen Harvardid und Astral infolge ihrer Konstitution der Fall sein kann, keineswegs aber bei Ascher, wenn korrekt verarbeitet.

Die meisten Autoren behaupten, dass diese Erscheinungen auf dem Auflösen und Auslaugen von Bestandteilen durch Säurewirkung beruhen (vide Morgenstern).

Generated on 2019-10-18 20:00 GMT / http://hdl.handle.net/2027/mdp.39015060277277
Public Domain in the United States, Google-digitized / http://www.hathitrust.org/access_use#pd-us-google
Digitized by Google
Original from UNIVERSITY OF MICHIGAN

Ich hingegen glaube, dass es schon mit Rücksicht auf die konstatiert geringe Säurelöslichkeit dieser Präparate naheliegender ist, die Alkalien des Mundspeichels dafür verantwortlich zu machen und will nun beweisen, dass diesem Auslaugen der Zemente im wahren Sinne des Wortes, i. e. durch den alkalischen Mundspeichel bei der Silikatzementprüfung bisher viel zu wenig Aufmerksamkeit geschenkt wurde. Zwar wurde dieses Phänomen schon des öfteren beobachtet, jedoch demselben keine besondere Bedeutung beigelegt, da man sich sagte: die Zemente sind alkalihaltige Produkte, der Speichel eine alkalische Flüssigkeit, demnach müssen die Zemente im Speichel unlöslich sein oder, chemisch ausgedrückt, die Löslichkeit wird vermindert oder ganz aufgehoben, weil eines der dabei entstehenden Katjonen in der lösenden Flüssigkeit (Speichel) vorhanden ist.

Diese Ueberlegung ist offenbar richtig, jedoch mit einem kleinen Vorbehalt.

In den meisten Silikatzementen entstehen beim Abbinden entsprechend der Zusammensetzung der Pulver der Hauptsache nach auch Aluminiumphosphate.

Nun wissen wir aber, dass alle Hydroxyde, welche amphoteren Charakter, d. h. sowohl saure als auch basische Eigenschaften haben — und Aluminiumhydroxyd ist ja geradezu der Typus dieser Klasse — die besondere Reaktion zeigen, dass ihre schwer löslichen Salze mit welchen Säuren immer durch Alkalien gelöst werden. Dies fordert direkt zur Nachprüfung der Silikatzemente in bezug auf ihre Löslichkeit in Alkalien auf, und die diesbezüglichen Versuche ergaben das interessante Resultat, welches ich nachstehend verzeichne:

Nach üblicher Vorbehandlung in 0·5 Prozent Kalilaugelösung gebracht und 24 Stunden hindurch darin belassen, erwiesen sich die Präparate Astral mehr oder weniger angegriffen, Harvardid als bis in tiefer Schicht total erweicht, Aschers künstlicher Zahnschmelz und Rostaing als unverändert. Nach dreistündigem Trocknen wurden die Präparate trocken abgebürstet, dabei lösten sich die erweichten Oberflächenschichten als feiner Staub ab, der restierende Kern wurde gewogen und nach unzähligen Versuchen ergaben sich folgende Verlustzahlen:

0·5prozentige Kalilaugelösung.

1. Harvardid	20	bis	25	Prozent
2. Astral.	5	„	10	„
3. Ascher und Rostaing . . .	0			„

Digitized by Google
Original from UNIVERSITY OF MICHIGAN
Generated on 2019-10-18 19:59 GMT / http://hdl.handle.net/2027/mdp.39015060277277
Public Domain in the United States, Google-digitized / http://www.hathitrust.org/access_use#pd-us-google

2prozentige Natrium carbonicum-Lösung.

Harvardid	3 Prozent
Astral	0 bis 1·5 „
Rostaing und Ascher	0 „

Diese Resultate zwingen mich, meinen bisherigen Forderungen:

1. Abbinden innerhalb 15 bis 20 Minuten bei Körpertemperatur,

2. Wasserbeständigkeit,

als 3. Forderung die der Unlöslichkeit in Alkalien hinzuzufügen.

Ueber den Wert der Zementprüfungen heutzutage, wo die Materialprüfung auf jedem Gebiete geübt wird, noch viel Worte verlieren, hiesse Eulen nach Athen tragen. Hauptbedingung ist, dass derlei Prüfungen streng in Einklang gebracht werden mit den Methoden der exakten Wissenschaften und dass sie sich nach der Natur der Sache richten. Es beruht sicherlich auf einem totalen Verkennen der tatsächlichen Verhältnisse, da vielleicht an irgendwelche geheimnisvoll wirkende Kräfte, wie „Speichel als lebende Flüssigkeit", „vitale Energie des Speichels" usw. glauben zu wollen.

Der Zement ist ein künstliches chemisches Produkt, das durch den Speichel wohl nicht anders als nur chemisch beeinflusst werden kann. Die Zementfabrikanten aber mögen sich nach der Natur richten, die im Zahnschmelz wohl den besten Zement geschaffen und diesen, wohl wissend, was sie tut, in seinen Eigenschaften der Umgebung angepasst hat. Ich schliesse mit dem ebenso schönen als richtigen Satz von Ostwald:

„Die Natur ist überall vollständig, und wo wir in die Tiefe graben, sind wir sicher, ihrem Mittelpunkt näher zu kommen."

Digitized by Google
Original from UNIVERSITY OF MICHIGAN
Generated on 2019-10-18 19:59 GMT / http://hdl.handle.net/2027/mdp.39015060277277
Public Domain in the United States, Google-digitized / http://www.hathitrust.org/access_use#pd-us-google

Nachdruck nur mit genauer Quellenangabe gestattet.

Pulpitis chron. (sogenannte Polypen) der Frontzähne des Milchgebisses mit seltenem Nebenbefund.

(Aus dem pathologisch-anatomischen und aus dem zahnärztlichen Universitäts-Institut zu Graz.)

Von Dr. *Eduard Urbantschitsch,* ehem. erster Assistent am zahnärztlichen Institute.

Im Mai 1908 wurde der 5jährige Peter W. von seiner Mutter ins zahnärztliche Institut gebracht, da sich die Frau wegen „wilden Fleisches" an dem Oberkiefer ihres Sohnes beraten lassen wollte.

Der Oberkiefer des Kleinen bot bei geöffnetem Munde einen merkwürdigen Anblick. An Stelle der Zahnkronen des III II I | I II III waren linsen- bis erbsengrosse, rote, fleischige Gebilde sichtbar, welche auf der Wurzel hafteten, sich weich anfühlten und bei Berührung bluteten. Ob selbe auf Druck schmerzhaft waren, konnte bei der Untersuchung nicht konstatiert werden, da der Kleine (welcher übrigens im Wachstum stark zurückgeblieben war und aussah wie ein 2½jähriges Kind), sobald er ins Operationszimmer gebracht wurde, fortwährend schrie.

Die Anamnese, so viel wir von seiner Mutter, einer geistig ziemlich beschränkten Frau, erfahren konnten, ergab folgendes:

Patient war bis zum zweiten Lebensjahre vollkommen gesund, im dritten Jahre bekam er Masern und danach habe er fortwährend gekränkelt und war deshalb die Mutter mit dem Kinde im März und September v. J. im Kinderspitale gewesen. Was ihm damals gefehlt habe, wisse sie nicht mehr.

Vor zirka 3 Wochen wären aus unbekannter Ursache die Vorderzähne, welche früher so weiss wie „Mandelkerne" waren, braun geworden, und als die Mutter sie berührte, abgebrochen. An Stelle der Zähne habe sich im Verlaufe von wenigen Tagen „wildes Fleisch" entwickelt. Aus diesem Grunde besuchte sie Ende April 1908 abermals das Kinderspital, von wo aus sie ins zahnärztliche Institut geschickt wurde. Unsere Frage, ob sie die braunen Zähne aufgehoben habe, verneinte sie.

Generated on 2019-10-18 19:59 GMT / http://hdl.handle.net/2027/mdp.39015060277277
Public Domain in the United States, Google-digitized / http://www.hathitrust.org/access_use#pd-us-google
Digitized by Google
Original from UNIVERSITY OF MICHIGAN

Aus dem Protokolle des Kinderspitales erfuhren wir, dass der Patient wegen Laryngospasmus Soor, Seborrhoea capitis und Bronchitis sicca ambulatorisch behandelt wurde.

Auf Lapistuschierung trat keine Besserung ein, deshalb wurden am 9. Mai 1908 die Granulationen mit dem scharfen Löffel exkochleiert. Nach ungefähr 2 Wochen hatten sich die Granulationen über den Wurzeln fast vollständig wieder neugebildet.

Da an eine konservative Behandlung nicht zu denken war, und die Mutter angab, dass jede Nahrungsaufnahme dem Kleinen Schmerzen bereite, wurden die Wurzeln extrahiert, was ohne besondere Schwierigkeit gelang. Die Wundheilung nahm den normalen Verlauf und konnte der kleine Patient, wie die Frau später berichtete, ohne Schmerzen essen.

Als Untersuchungsmaterial standen mir nun sowohl die im Mai exkochleierten Fleischwärzchen zur Verfügung als auch die extrahierten Wurzeln mit den neugebildeten Granulationen.

Die Einbettung ersterer erfolgte in Paraffin, die der Wurzeln, nachdem sie nach der Schafferschen Methode entkalkt worden waren, in Zelloidin.

Zunächst wurden die exkochleierten Granulationen mikroskopisch untersucht.

Am horizontalen Schnitte findet sich, dass die Oberfläche desselben mit einer Lage sehr deutlichen fibrinös zelligen Exsudates überdeckt ist.

Die Granulation selbst besteht aus echtestem, entzündlichem, zelligem Granulationsgewebe, das heisst aus neugebildetem, zelligem Gewebe, in welchem die Rundformen der Zellen (Plasmazellen) vorwiegen und in Häufchen angeordnet sind.

Zwischen solchen Zellen sind hie und da aber auch grosse helle, runde, auch unregelmässig gestaltete bis spindelförmige Zellen (Poly- und Fibroblasten) und wo letztere, dort auch bereits zartfaserige Grundsubstanz.

An der gleichen Stelle sind auffällig die weiten, neugebildeten Blutkapillaren mit mächtig gewucherten Endothelien, so dass ihre Wandung aus geschichteten Abkömmlingen der Endothelien besteht.

Schon an mit Hämatoxylin-Erythrosin gefärbten Präparaten fiel alsbald auf, dass sich in der peripherischen, bzw. oberflächlichen kruppösen Exsudatzone intensiv dunkel gefärbte winzige Häufchen, scheinbar körnige Masse, vorfinden.

Digitized by Google
Original from UNIVERSITY OF MICHIGAN
Generated on 2019-10-18 19:59 GMT / http://hdl.handle.net/2027/mdp.39015060277277
Public Domain in the United States, Google-digitized / http://www.hathitrust.org/access_use#pd-us-google

Fig. 1.

Wurzel des Eckzahnes mit aufsitzendem Pulpapolyp (natürliche Grösse).

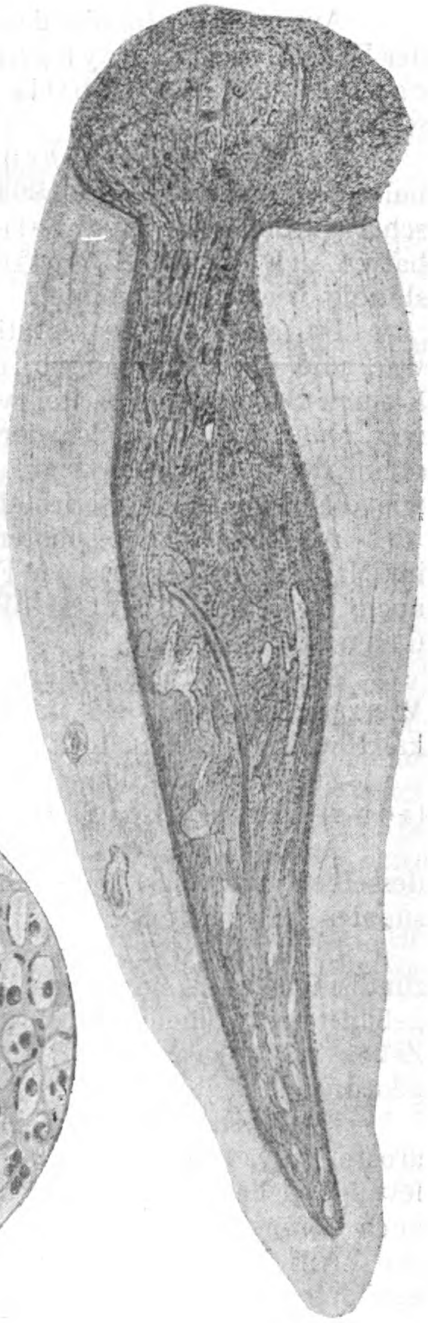

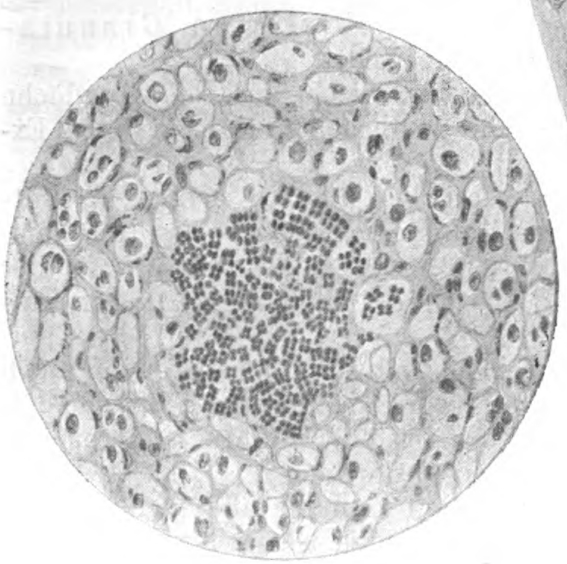

Fig. 3.

Fig. 2.

Fig. 2. Wurzel des Schneidezahnes im sagittalen Durchschnitt. (Vergr. ca. 13 mal.)

Fig. 3. Randpartie des horizontalen Durchschnittes durch den Pulpapolyp des Eckzahnes. (Paraffinschnitt Hämatoxylin-Erythrosin.) In der Mitte des Gesichtsfeldes Sarcinahaufen. (Hartnack, Occ. 4, Obj. 7.)

Generated on 2019-10-18 19:59 GMT / http://hdl.handle.net/2027/mdp.39015060277277
Public Domain in the United States, Google-digitized / http://www.hathitrust.org/access_use#pd-us-google
Digitized by Google
Original from UNIVERSITY OF MICHIGAN

Mit starker Vergrösserung konnten an diesen Gebilden Kolonien paketartig angeordneter Kokken, wahrscheinlich Sarcine festgestellt werden. Von diesen soll später noch die Rede sein.

Ich wende mich nun zu dem Resultate der mikroskopischen Untersuchung eines ganzen extrahierten Zahnes, bzw. der Wurzel eines Zahnes mit Resten der Basalzone der Krone zu.

Es wurden aus derselben sagittale Totalschnitte angefertigt.

Betrachtet man einen solchen Schnitt aus der Mitte der Wurzel mit kleiner Vergrösserung, so kann man konstatieren, dass die Pulpahöhle zwischen den Kronenresten, also bis über den Hals hinauf offen ist und mit einem an den verschiedenen Höhen der Wurzel verschieden beschaffenen Material ausgefüllt ist, welches flach-halbkugelig über das Niveau der Kronenreste hervorragt.

Das Gewebe dieser letzteren Partie, die Füllmasse der Pulpahöhle, besteht oberflächlich aus faserstoffig-zelligem Exsudate, unter welchem alsbald ganz gleiches Granulationsgewebe sich befindet, wie es in den exkochleierten Stückchen gefunden wurde; nur dass es namentlich dicht unter den Exsudatschichten von reichlichen polynukleären Leukozythen, d. h von Exsudatzellen durchsetzt ist.

In dieser Schichte des Granulationsgewebes überwiegen die Plasmazellen, sind die neugebildeten Kapillaren reichlicher, weiter, mit zelligen Wandungen versehen.

Im Niveau des Halsabschnittes besteht die Pulpafülle nur aus Granulationsgewebe mit Plasmazellen; die exsudative Infiltration ist da nicht mehr zu finden, doch sind die Gruppen der Plasmazellen kleiner und stossen zwischen ihnen Polyblasten auf, zwischen denen bereits zarte Fasern der Grundsubstanz auftreten.

Je weiter gegen die Wurzelspitze, desto dichter wird das Gewebe, das heisst das einfach-zellige Granulationsgewebe wird immer mehr und mehr zum faserig-zelligen, in welchem allerdings nur weitere und dickwandige Kapillaren ziehen, bis endlich an der Wurzelspitze selbst ein faseriges Gewebe mit weiten Gefässen zu finden ist, wie solches sich auch zur Oeffnung in der Wurzelspitze hervordrängt.

Es ist selbstverständlich, dass ich meine Aufmerksamkeit auch dem Aussehen der Zahnwurzel und den festen Bestandteilen der Reste der Krone zugewendet habe. Letztere bietet keinen Schmelzüberzug dar, sondern nur Dentintrümmer.

An der Wurzel selbst ist die Zementschichte sehr dünn, die Dentinschichte war gewöhnlich dick, doch ist die Innen-

Digitized by Google
Original from UNIVERSITY OF MICHIGAN
Generated on 2019-10-18 19:59 GMT / http://hdl.handle.net/2027/mdp.39015060277277
Public Domain in the United States, Google-digitized / http://www.hathitrust.org/access_use#pd-us-google

schichte desselben von der Wurzelspitze an bis etwas über die Hälfte der Wurzelhöhe in der Dicke, in Färbung und Aussehen von dem übrigen Dentin etwas verschieden.

Während die Dentinaussenschichte die gewöhnlichen Verhältnisse zeigt, ist die dünne Innenschichte blässer, homogener, von weiten, mehr auseinanderstehenden und nicht parallelen Dentinkanälchen durchzogen, die sich da und dort kreuzen, wobei an solchen Kreuzungsstellen die Kanälchen röhrig ausgeweitet sind und sich so auffallend weite Knochenkörperchenhöhlen ähnliche Hohlräume, bzw. Ausweiterungen der Kreuzungsstellen der Dentinkanälchen vorfinden.

Fasse ich das Ergebnis der mikroskopischen Untersuchung zusammen, so dürfte kein Zweifel darüber bestehen, dass es sich da um chronisch entzündliche Veränderungen der Pulpa nach Zerstörung und Abstossung, bzw. Ablösung der Krone mit Zerstörung der Pulpahöhle handelt.

Leider kann über die Art und Weise der Zerstörung der Krone nichts ausgesagt werden, da, wie oben erwähnt wurde, die Kronen nicht mehr aufzutreiben waren.

Die Füllmasse der Pulpahöhle ist echtes chronisch entzündliches neugebildetes Granulationsgewebe, in welchem das spezifische Pulpagewebe ganz und gar aufgegangen ist. Es lässt sich auch behaupten, dass es in der Tiefe der Pulpahöhle, im Halsteil der Wurzel eine Umwandlung in derbes Bindegewebe erfahren und an der freien Kronenrestpartie immer frisch neugebildet, als Caro luxurians kugelartig über das Niveau des Zahnrestes emporwuchert.

Gewiss mag es interessant sein, und wird bei der langen Dauer der chronischen Entzündung der Pulpa nicht wundersam erscheinen, dass unter dem Einfluss einer solchen Entzündung die dem Granulationsgewebe anreihende Dentinschicht in Mitleidenschaft gezogen wird. Ich möchte die Veränderung der Innenschichte des Dentins als einen Quellungszustand desselben bezeichnen, die der Erweiterung der Dentinkanälchen gleichkommt und möchte ich als Voraussetzung eine Erweichung der kalkartigen Grundsubstanz des Dentins annehmen, was freilich mit der Annahme der Entkalkung desselben zusammenfallen würde.

Wollte ich den vorliegenden Zustand des Zahnes mit einer Diagnose belehnen, so muss vom pathologisch-anatomischen Standpunkte aus doch wohl von einer chronischen Pulpitis mit Neubildung von Caro luxurians die Rede sein.

Allerdings sind dergleichen Veränderungen wohl bekannt, doch scheinbar anders aufgefasst worden.

Digitized by Google
Original from UNIVERSITY OF MICHIGAN
Generated on 2019-10-18 19:59 GMT / http://hdl.handle.net/2027/mdp.39015060277277
Public Domain in the United States, Google-digitized / http://www.hathitrust.org/access_use#pd-us-google

So spricht z. B. Wedl von einer polypösen Wucherung, die er als Gewebsneubildung, bzw. wenn richtig verstanden, als Geschwulstbildung auffasst.

In der zweiten Auflage 1901 wird dies allerdings richtiggestellt, II. Band, Seite 174: „Es wird dieses Gebilde gewöhnlich als ‚Pulpapolyp' bezeichnet, doch mit Unrecht, da es nicht als eine Neubildung sensu strictiori, sondern als entzündliche Hyperplasie aufzufassen ist".

Andere bezeichnen eine gleiche Erkrankung der Pulpa als Sarkom oder Granulom der Pulpa oder Pulpapolyp, wobei auch von Pulpitis chronica, hypertrophica, sarcomatosa, polyposa, granulomatosa die Rede ist.

Allerdings haben v. Arkövy und Rothmann einen Unterschied zwischen chronisch wuchernder Pulpaentzündung (Pulpitis chronica hypertrophica granulomatosa) und einer Neubildung der Pulpa, dem Pulpapolypen getroffen, doch basiert der Unterschied nur auf makroskopischen Merkmalen. Es handelt sich nämlich in ersterem Falle um eine „aus der Pulpa hervorquellende, hirsekorn- bis erbsengrosse, weiche, wenig konsistente, granulierende Masse, die sich bloss auf eine oder zwei Pulpaspitzen erstreckt. Der Pulpapolyp hingegen, der von Arkövy auch als Pulpitis chronica sarcomatosa bezeichnet wird, ist eine durch Wucherung des Pulpagewebes gebildete kompakte, konsistente Neubildung (Neoplasma), welche genau begrenzt, zumeist glatt und nur zeitweilig klein, lobulär, minder blutend und, was die Hauptsache ist, auf das ganze Pulpahöhlengewebe ausgedehnt angetroffen wird, ausserdem noch einen mehr oder minder beträchtlichen Teil, ja den ganzen Innenraum der Kronenhöhle miterfasst." (Scheffs Handbuch der Zahnheilkunde, Band II.)

Doch ist dieser Unterschied nach den genannten Autoren ein nur klinischer und nicht pathologisch-anatomischer, wie sie sagen, was nicht zulässig wäre, wenn beide Formen dieser Pulpaerkrankung histologisch vollkommen gleich sein sollten.

Schon Römer, welchem wir genaue Untersuchungen über vorliegende Pulpaerkrankung (Pulpapolyp) verdanken, lässt einen solchen soeben erwähnten Unterschied nicht gelten. Er schreibt: „Ich kann weder klinisch noch histologisch einen bemerkenswerten Unterschied konstatieren. Beide Formen der Pulpitis hypertrophica sind nur durch ihre Grösse unterschieden und stimmen sonst in ihrem histologischen Bau vollkommen überein. Der fleischähnliche, kugelförmige, bohnen- bis haselnussgrosse Pulpapolyp entwickelt sich eben durch

Digitized by Google
Original from UNIVERSITY OF MICHIGAN
Generated on 2019-10-18 19:59 GMT / http://hdl.handle.net/2027/mdp.39015060277277
Public Domain in the United States, Google-digitized / http://www.hathitrust.org/access_use#pd-us-google

weiteres Wachstum aus der kleinen, zuerst nur hirsekorn- bis erbsengrossen Neubildung.

In beiden Fällen handelt es sich um eine Degeneration des Pulpagewebes und Umwandlung in ein mehr oder weniger derbes Granulationsgewebe, das aus Bindegewebssträngen mit zahlreichen Blutgefässen, Rundzellen und gewucherten Endothel-Bindegewebszellen besteht."

Anlässlich der Besprechung dieser eigentümlichen Pulpaerkrankung, die bald als Pulpitis, bald als Pulpapolyp oder Sarkom bezeichnet wird, bringen v. Arkövy, Boedecker, Römer und Neumann ihre Ansichten über ein eigentümliches histologisches Verhalten zum Ausdruck.

Es kann nun nämlich auch vorkommen, dass an der Oberfläche des Pulpapolypen statt der gewöhnlichen Rundzellen oder Eiterkörperchen, bzw. knapp unter dieser Schichte ein regelmässig geschichtetes glattes Epithel mit hohen Papillen, wie es der Gingiva eigen, sichtbar ist.

Diese eigentümliche Tatsache wurde auf zweierlei Weise gedeutet:

1. Das Bindegewebe hat sich zu Epithelien umgewandelt (Boedecker).

2. Es findet eine Verpflanzung der Epithelien von irgendeinem Teile der Mundschleimhaut auf die Oberfläche des Pulpapolypen, bzw. Granulomas statt (v. Arkövy, Römer etc.).

Römer erklärt die Bildung der Epitheldecke folgendermassen:

„Pulpapolypen kombinieren sich manchmal mit Zahnfleischpolypen, das heisst in einem Kronenkessel findet sich ein Pulpapolyp, der aus der Pulpakammer herausgewachsen ist und über den ausgefressenen zerstörten Rand des Kronenkessels legt sich von aussen ein Zahnfleischlappen neben den Pulpapolypen.

Beide sind nun beim Kauen etc. sehr leicht mechanischen Insulten ausgesetzt, so dass an beiden Polypen Verletzungen und Wundflächen entstehen, so dass eine spontane Verklebung, Verwachsung und Epithelautotransplantation von Zahnfleischpolypen auf den Pulpapolypen eintritt. Später kann sich bei irgend einer Gelegenheit der Zahnfleischlappen vom Pulpapolypen ablösen und es bleibt dann der mit Epithel überzogene Pulpapolyp allein übrig."

Neumann hat nachgewiesen, dass diese Verklebung zwischen Zahnfleisch- und Pulpapolypen noch weiter gedeihen kann, indem die beiden Tumoren an den beiden

Digitized by Google
Original from UNIVERSITY OF MICHIGAN
Generated on 2019-10-18 19:59 GMT / http://hdl.handle.net/2027/mdp.39015060277277
Public Domain in the United States, Google-digitized / http://www.hathitrust.org/access_use#pd-us-google

einander zugekehrten Flächen mit einander vollkommen verwachsen können.

Er sagt dann weiter:

„Ursprünglich besteht dann noch das Epithel zwischen den beiden. Allmählich geht dieses aber infolge des darauf lastenden Druckes beim Kauen, also vielleicht infolge Druckatrophie, zugrunde. Die Epithelzellen verschwinden, wie dies bei Atrophie der Nieren mit den Epithelen der Harnkanälchen der Fall ist, die immer kleiner werden, schliesslich schwinden, so dass die Kanälchen kollabieren. Endlich kommt es durch eine vielleicht gerade scharfe Stelle des zerstörten Randes des Kronenkessels treffende grössere Gewalt beim Kauen zu einer Abtrennung des Zahnfleischpolypen von seinem Mutterboden, der Gingiva, und das Resultat ist nun ein einheitlicher Tumor, an dem dann makroskopisch die Vereinigungsstelle der beiden ihn zusammensetzenden Geschwülste nicht mehr zu erkennen ist."

Neumann zieht daraus den Schluss, „dass es sich weder beim Pulpapolypen noch beim Zahnfleischpolypen um eine Neubildung im wahrsten Sinne des Wortes handelt, um einen Tumor, welcher einen atypischen Bau besitzt und in nicht nutzbringender Weise in den Organismus eingefügt ist, welcher demgemäss auch im allgemeinen keine dem Wohle des Gesamtorganismus dienende Funktion ausübt und endlich auch kein typisches Ende des Wachstums erkennen lässt, sondern um das Produkt einer **Entzündung** infolge eines äusseren oder inneren Reizes, welcher nicht nur zur Hypertrophie, sondern auch zur Hyperplasie führt, wobei aber das Wachstum der Geschwulst, wenn wir bei dieser Bezeichnung vorläufig bleiben wollen, nicht über eine gewisse Grenze hinausgeht."

Ich habe mich bereits am Schlusse der Beschreibung des histologischen Verhaltens der Pulpawucherungen in dem von mir beschriebenen Falle dafür ausgesprochen, dass es sich um eine Pulpitis chronica und **nicht** um eine Geschwulst handelt.

Es fehlen die histologischen Merkmale eines Polypen, den wir als eine organoide Geschwulst einer Schleimhaut oder der äusseren Haut erkennen, in der sämtliche Gewebselemente derselben vertreten sein müssen und der die Eigentümlichkeit des Gestieltseins zukommt. Anderseits kann auch von einem Sarkom, einer vom fixen Bindegewebe ausgehenden, nur aus Bindegewebszellen zusammengesetzten Geschwulst, durch deren Einfluss die Pulpa selbst zurückgedrängt oder zerstört werden

Digitized by Google
Original from UNIVERSITY OF MICHIGAN
Generated on 2019-10-18 19:59 GMT / http://hdl.handle.net/2027/mdp.39015060277277
Public Domain in the United States, Google-digitized / http://www.hathitrust.org/access_use#pd-us-google

kann, die Rede sein. Die einer Geschwulst zukommende Selbstständigkeit gegenüber dem Organgewebe fehlt dieser vorliegenden Pulpawucherung vollständig und ist es nicht schwer, ihr den Charakter einer chronischen Entzündung der Pulpa zuzuweisen.

Es dürfte nur das makroskopische Verhalten der aus entzündlichem Granulationsgewebe bestehenden Wucherung der Pulpa, namentlich wenn sie in übermässiger Weise gegen diese emporwächst, bzw. polypös hervorwuchert, zur Annahme eines echten Polypen veranlasst haben.

Da aber bekanntermassen Granulationsgewebe in gewisser Beziehung dem Sarkomgewebe ähnelt, insolange nicht auch das Verhalten der entzündlichen Wucherung zum Organgewebe, auf ihre Zusammensetzung und der daraus zu folgernden Feststellung des entzündlichen Charakters geachtet wird, so darf es nicht verwundern, wenn diese Pulpitis etwa für eine sarkomatöse Bildung gehalten würde.

Uebrigens wird in neuerer Zeit, in der genauere histologische Untersuchungen der uns interessierenden Pulpaerkrankung gepflogen werden, dieser fast nur die Bedeutung einer Pulpitis chronica zugesprochen.

In dem von mir beschriebenen Falle konnte ich allerdings die im vorangehenden besprochenen möglichen Epithel der Pulpawucherung nicht nachweisen.

Sie scheint ein pathologisches Vorkommnis zu sein. Ich glaube für ein solches Vorkommnis eine viel einfachere Erklärung zu finden, wenn ich an die bekannte Tatsache erinnere, dass wunde, mit Granulationsgewebe überlagerte Substanzverluste, bzw. chronisch entzündliche Wucherungen, wo sie von Epithel umsäumt werden, und das ist ja bei der Pulpitis chronica an ihrer blossgelegten Fläche seitens des Zahnfleischepithels der Fall, eben von diesem Epithel überhäutet werden können.

* * *

Die sogenannten Pulpapolypen können sich bei bleibenden, wie auch bei Wechselzähnen vorfinden, doch erwähnen alle Autoren ihr Vorkommen nur bei Molaren und Prämolaren.

So schreibt Miller zum Beispiel: „Wenn bei einem Molaren die Decke der Pulpakammer zerstört wird, so dass die Pulpa vollkommen freiliegt, kommt es oft zu einer Wucherung derselben, welche die ganze kariöse Höhle auskleidet."

Digitized by Google
Original from UNIVERSITY OF MICHIGAN
Generated on 2019-10-18 19:59 GMT / http://hdl.handle.net/2027/mdp.39015060277277
Public Domain in the United States, Google-digitized / http://www.hathitrust.org/access_use#pd-us-google

Bei Kronfeld heisst es: „Man findet diese polypöse Wucherung an Mahl- und Backenzähnen."

Auch bei Wedl, Scheff und Boedecker ist über Pulpapolypen an Frontzähnen nichts zu finden.

Das Vorkommen von sogenannten Pulpapolypen, bzw. Pulpitis chronica an Frontzähnen, wie es sich in unserem Falle handelt, erscheint also unbedingt seltener, was vielleicht einerseits so zu erklären ist, dass es die Patienten aus ästhetischen Gründen nicht häufig zu solch enormen Zerstörungen durch Karies kommen lassen. Anderseits sind die Frontzähne beim Kauakte entschieden weniger starken Insulten ausgesetzt als die Prämolaren und Molaren.

Zum Schlusse möchte ich noch eine Bemerkung über einen Befund machen, der sich aus den mikroskopischen Schnitten darbot und darin bestand, dass sich Kokkenansammlungen in der oberflächlichsten Schichte des die Pulpawucherung deckenden fibrinöse zelligen Exsudates vorfanden.

Die grampositiven Kokken waren meist in Form von Würfeln da und dort zu zweien angeordnet; die Einzelkokken verhältnismässig recht gross.

Da die Objekte vor der Verarbeitung sofort in Alkohol, respektive Formol gelegt wurden, so war es leider nicht möglich, durch Anlage von Kulturen diese Kokkazeen genau zu bestimmen, doch dürfte es sich zweifellos um Sarcina handeln.

Uebrigens erwähnt auch Heim, bezugnehmend auf Siebert (Dissertation, Erlangen 1901), das Vorkommen von Sarcinen bei Pulpapolypen. Die Sarcina (Sarcina ventriculi, 1842 von Goodsir entdeckt) sind bekanntlich Kokken, die nach drei Richtungen des Raumes wachsen und so warenballenähnlich eingeschnürte Würfel darstellen. Sie kommen vielfach in der Luft und infolgedessen auch auf Nahrungsmitteln vor. Hauptsächlich finden sie sich im Mageninhalt von Menschen und Tieren und namentlich im erbrochenen.

Am häufigsten ist Sarcina ventriculi in den Fällen beobachtet worden, wo intensive, durch Stauung des Mageninhaltes begründete Gärungsprozesse vorliegen. (Flügge.) Mehr ausnahmsweise wurden sie in Lunge, Harnblase, selbst im Blute gefunden. (Debary.)

Von Freund, Rosenthal, Goadby und anderen wurden in den Mundhöhlen die Sarcina flavalutea, aurentiaca, viridis flarescens und alba genannt.

Digitized by Google
Original from UNIVERSITY OF MICHIGAN
Generated on 2019-10-18 19:59 GMT / http://hdl.handle.net/2027/mdp.39015060277277
Public Domain in the United States, Google-digitized / http://www.hathitrust.org/access_use#pd-us-google

Eine Verwechslung mit Mikrococcus tetragenus erscheint durch ihre Grösse und Anordnung der Einzelkokken zu Paketen ausgeschlossen und dürfte daher die Annahme, dass es sich in unserem Falle um Invasion der Sarcina in das oberflächliche Exsudat handelt, vollkommen gerechtfertigt erscheinen.

Es ist nicht bekannt, dass Sarcina pathogen wirken und ist somit nicht daran zu denken, dass sie zur Hervorrufung des Exsudates auf den Oberflächen der Pulpawucherungen beigetragen hätten.

Da es aber kaum zu bezweifeln ist, dass im vorliegenden Falle die Sarcina schon während des Lebens in das bestehende Exsudat eingedrungen ist, so wird dies nur insofern ermöglicht erscheinen, als man sich vorstellen kann, dass nach eventuellen Brechakten Partikelchen des Erbrochenen an der kroupösen Exsudatschichte haften geblieben sind und in ihnen befindliche Sarcine teils auf der Exsudatschichte weitergewuchert waren, teils auch in das Exsudat hineingedrungen sind.

Also im ganzen ein interessanter Befund, aber ohne weitere Bedeutung für das Leiden der von Pulpitis chron. betroffenen Zähne.

Literatur.

1. A. de Bary: Vorlesungen über Bakterien, Leipzig 1885.
2. Baumgartens Jahresberichte, 1885, Ref. Fischer.
3. Boedecker: Anatomie und Pathologie der Zähne.
4. Flügge: Mikroorganismen, Bd. II, 1891.
5. Helly: Bakterienflora der Mundhöhle. Scheffs Handbuch der Zahnheilkunde, Bd. I, 1908.
6. Heim: Lehrbuch der Bakteriologie. Stuttgart 1898 und 1906.
7. Kronfeld: Die Zähne des Kindes. Leipzig 1903.
8. Miller: Lehrbuch der konservierenden Zahnheilkunde.
9. Neumann: Ueber Polypen der Pulpa. Prager med. Wochenschrift, XXVIII, Nr 34, 1903.
10. Rösner: Ueber Pulpapolypen der Zähne. Korrespondenzblatt für Zahnärzte, XXXI, Heft 1.
11. Walkhoff: Pathologie und allgemeine Therapie der Pulpakrankheiten. Scheffs Handbuch der Zahnheilkunde, II, Bd. 1, 1908.
12. Wedl: Anatomie und Pathologie der Zähne.

Generated on 2019-10-18 19:59 GMT / http://hdl.handle.net/2027/mdp.39015060277277
Public Domain in the United States, Google-digitized / http://www.hathitrust.org/access_use#pd-us-google
Digitized by Google
Original from UNIVERSITY OF MICHIGAN

Nachdruck nur mit genauer Quellenangabe gestattet.

Ueber Benützung schwerfliessender Porzellanmassen für zahnärztliche Prothesen, speziell für Jacket-Kronen, Wünsches bandlose Porzellankronen, Brückenarbeit und für Continuous-gum-work.

Von Hofzahnarzt Dr. *Wünsche* in Berlin.

Vortrag, gehalten in der 81. Versammlung deutscher Naturforscher und Aerzte zu Salzburg [26. Abt.] (September 1909).

Ueber die Details in Porzellanarbeit dürfte ich wohl in Anbetracht der unlängst erschienenen, erschöpfenden und vorzüglichen Arbeit des Herrn Dr. Smreker[1] hinweggehen, Porzellanarbeit erfordert vor allen Dingen viel Geduld und äusserste Genauigkeit im Beobachten und Wiedergeben der anatomischen Verhältnisse, gibt aber auch dann vorzügliche Erfolge hinsichtlich des wunderbar schönen, naturtäuschenden Aussehens, der Brauchbarkeit und der Hygiene.

Die schwerfliessenden Massen, die über dem Goldschmelzpunkt fliessen, werden meist wegen der grösseren Widerstandsfähigkeit gegen Druck, der besseren Farben- und Formbeständigkeit während des Brennens und wegen der grösseren Lebendigkeit des Aussehens und der geringeren Schrumpfung bevorzugt.

Eine Porzellanmasse, die den Eigenschaften der Justi-Close-Masse entspricht, genügt in der Praxis den weitgehendsten Ansprüchen.

Welche verschiedenen Massen die einzelnen Autoritäten benützen, ergeht aus den Bescheiden, die mir auf Anfragen hin von den betreffenden Spezialisten gegeben wurden.

Bryam (Indianopolis) benützt Close vermischt mit Jenkins-Prosthetik für Continuous-gum-work, S. S. White mit Jenkins gemischt für Kronen und Brücken und Brewster und Jenkins für Inlay-work.

Le Cron (St. Louis) benützt für Continuous-gum Close- oder Consolidated-, für Crown- und bridge-work White- und Brewster-, für Inlays London-Dental Mfg. Co.-Massen.

Haskell (Chicago) bevorzugt seit vielen Jahrzehnten Justi-Close-Massen für Continuous-gum, Crown- und bridge-work.

---

[1] Handbuch der Porzellanfüllungen, Goldeinlagen, I. Teil. Verlag: Berlinische Verlagsanstalt, 1909.

Digitized by Google
Original from UNIVERSITY OF MICHIGAN
Generated on 2019-10-18 20:00 GMT / http://hdl.handle.net/2027/mdp.39015060277277
Public Domain in the United States, Google-digitized / http://www.hathitrust.org/access_use#pd-us-google

Moffitt (Philadelphia) benützt nur selbst hergestellte Massen, die ganz hervorragend sind, ähnlich denen von Justi-Close, jedoch ist Moffitts Zahnfleischfarbe noch schöner und äusserst natürlich.

Capon (Philadelphia) verwendet Justi mit Brewster vermischt.

Ambler (Tees) benützt für Continuous-gum-work eine eigene Masse, nach seines Vaters Rezept, für Inlays Crown- und bridge-work Whites und Hammonds.

Goslee (Chicago) benützt Brewster und Close.

Land (Detroit) seine eigenen Massen und oft auch pulverisierte Zähne, besonders Molarenkronen von Diatorixzähnen.

Spring (Dresden) bevorzugt Whitley-Special und Close-Special.

Thompson (Detroit) brennt meist Consolidated, ebenso S. S. White und Brewster.

Smith (Boston) verbraucht Jenkins-, S. S. White- und Consolidated-Massen.

Es geht daraus hervor, dass es die Masse allein nicht tut, sondern die Geschicklichkeit, Uebung und Ausdauer.

Hauptpunkte, die beim Porzellanbrennen durchaus beobachtet werden müssen, sind das sorgfältige Auftragen der Massen, das vorsichtige langsame Trocknen vor dem Einsetzen in den Ofen und das Brennen, das korrekte, sachgemässe Modellieren und das genaueste Beobachten des Schmelzpunktes und ein langsames, vorsichtiges Abkühlen. Mit Hilfe eines Pyrometers ist man nach einiger Uebung meist in der Lage, tadellose Arbeit zu leisten. Wenn eine Platinbasis benützt wird, die zwischen blei- und zinkhaltigen Metallen gestanzt ist, muss selbe in verdünnter Salpetersäure abgekocht werden, ehe die Porzellanmasse darauf zu Brennzwecken aufgetragen wird. Als Lot ist Platingoldlot zu bevorzugen, ohne Benützung von Borax oder dergleichen. Borax ist für Porzellane ein Flussmittel.

Ich gehe nun zur Herstellung einzelner Kronen über, der Jacket-Krone mit und ohne Platinbasis und zweier von mir konstruierten bandlosen Kronenarten mit Stiften und mit in die Wurzel versenkten Verankerungen, die der ganzen Krone einen vorzüglichen Halt und grosse Festigkeit geben. Was die Jacket-Krone anlangt, so ist selbe da angezeigt, wo eine Nerverhaltung des fraglichen Zahnes möglich, ja erwünscht ist, und kann für irgend einen Zahn verwendet werden, wo der Zahnstumpf genügend Halt bietet oder wo mit Hilfe eines Wurzelstiftes und Amalgamaufbaues der defekten Wurzel ein geeigneter Halt für das Jacket geboten werden kann. Bei Frakturen

Digitized by Google
Original from UNIVERSITY OF MICHIGAN
Generated on 2019-10-18 20:00 GMT / http://hdl.handle.net/2027/mdp.39015060277277
Public Domain in the United States, Google-digitized / http://www.hathitrust.org/access_use#pd-us-google

der Vorderzähne leistet die Jacket-Krone vorzügliche Dienste. ebenso in all den Fällen, wo Hypoplasie, Schmelzdefekte, wie sogenannte Erosionen, Atrophie der Zähne oder geriefte, honigwabenartige, skrofulöse, rhachitische und Hutchinsonsche Zähne äusserst entstellend wirken. Zapfenzähne, die oft im Verein abnormer Zahnstellungen, meist an Stelle seitlicher Schneidezähne auftreten und sehr entstellend wirken können, sind durch Ueberkappung mittels Jacket-Kronen sehr schön zur entsprechenden Normalform zu bringen (Fig. 1*a* und 1*b*).

Jacket-Kronen werden mit und ohne Platinbasis hergestellt. Die Voll-Jacket-Krone mit Platinbasis hat den Vorteil, dass jederzeit von der lingualen Seite aus ein Zugang zum Nervkanal geschaffen werden kann, ohne ein Abnehmen dieser Krone zu benötigen. Die Präparation für die Jacket-Krone für Schneide- und Eckzähne ist folgende: Man präpariert den Zahnstumpf mit schmalen, gut befeuchteten Karborund-, Korund- oder Leamings-Rädern so, dass die labiale und linguale Zahnseite

Fig. 1*a*.

Fig. 1*b*.

Fig. 1*a* und 1*b* zeigt Jacket-Krone mit Platinbasis für Eckzahn. 1*a* Rückseite, 1*b* Vorderseite mit Veneer (Facette).

eine flache, mässig schiefe Ebene nach der Schneidefläche zu erhält, ebenso die mesiale und distale Seite. Um den Wurzelrand herum in der Zahnfleischhöhe und etwas unter demselben stellt man sich eine möglichst zylindrische Form dar, die etwa 1 bis 2 Mm. breit, bandförmig parallel um den Zahnhals herumgeht und dadurch einen festen Sitz für den entsprechend bandförmigen Teil der Platinhülse, die um den Zahnhals herumliegt, gibt. Mit Hilfe der entsprechenden Schmelzentfernungsinstrumente, besonders der nach Case oder der Evansschen Root-trimmers u. a., erhält man leicht und in schonendster Weise diese bandförmige Form am Zahnhalse, ohne unnötig das Zahnfleisch zu verletzen. Alsdann nimmt man vom Umfange am Zahnhalse genaues Mass und lötet einen hülsenartigen Platinring, 0·25 bis 0·30 Mm. stark, der fast 2 Mm. länger ist, als die Länge des Zahnstumpfes erfordert, mit Platinlot ohne Borax zusammen. Die erhaltene Hülse schneidet man dann nach dem Zahnfleische zu an der mesialen und distalen Seite ein wenig aus, glättet und finiert das Band und

Digitized by Google
Original from UNIVERSITY OF MICHIGAN
Generated on 2019-10-18 20:00 GMT / http://hdl.handle.net/2027/mdp.39015060277277
Public Domain in the United States, Google-digitized / http://www.hathitrust.org/access_use#pd-us-google

schiebt es hoch unter das Zahnfleisch über den Zahnstumpf. Hierauf markiert man mit einer scharfen Sonde innen in der Hülse den Weg der labialen und lingualen schiefen Ebene des präparierten Zahnstumpfes, nimmt die Hülse ab und schneidet an der Lingualseite das Platin, wie es eben markiert war, aus und verschleift mit nicht zu schmalem Schleifsteine diese Ränder so, dass der Stein beim Schleifen einen Saum nach innen zu, rings um den lingualen Ausschnitt herum gibt, wodurch man eine breitere Lötfläche für die daraufzulötende Platindecke erhält. Jetzt wird die Hülse nochmals im Munde über dem Zahnstumpf probiert und fest an denselben anpoliert, wieder abgenommen, um mit der entsprechenden Platindecke verlötet zu werden, wodurch die Rückwand wieder geschlossen wird. Beim Auflöten dieser Rückwand schmilzt man zuerst ein wenig 5- bis 10prozentiges Platingoldlot an einer Ecke des Platindeckels für sich, ohne Borax auf, alsdann legt man diesen Platindeckel mit der mit Lot angeschmolzenen Seite an den lingualen Ausschnitt der Platinhülse und lötet den Deckel so an, dass man die Flamme von aussen auf den Platindeckel richtet und so das Lot mit der Flamme von aussen her auf der Innenseite des Deckels zum Flusse bringt und auf diese Weise die Rückwand für die Zahnhülse auflötet. Die Vorderwand, welche ebenfalls am Zahnstumpf markiert war, wird nicht ausgeschnitten, sondern, soweit selbe markiert war, mit dem Schleifrade sehr dünn geschliffen, so dass diese vordere dünne Seite, nachdem die Hülse wieder auf den Zahn gesetzt ist, an der Labialseite des Zahnstumpfes mit einem messerartigen Polierinstrument fest gegen den Zahnstumpf gedrückt wird und hiedurch diese dünn geschliffene Fläche möglichst faltig gegen den vorderen Zahnstumpf fest angepresst und anpoliert und somit labialwärts genau an den Zahnstumpf aufgepresst wird und durch die erhaltene faltige Fläche einen guten Halt für das aufzutragende Porzellan gibt. Die etwas längere Seite, die labialwärts über die Vorderfläche des Zahnstumpfes ragt, wird eingekerbt und über die Schneidefläche nach unten und hinten zu gebogen, während die längere linguale Fläche so nach vorn nach der Schneidefläche zu gebogen wird, dass zwischen den beiden Flächen dieser Platinfläche ein 1 bis 2 Mm. breiter Raum bleibt, der Platz und guten Halt für die Porzellanmasse gibt. Die vorliegenden Modelle sind so, dass das eine den präparierten Zahnstumpf mit Platinhülse, das andere die zum Einsetzen fertige Jacket-Krone zeigt. (Siehe Fig. 1*a* und 1*b*.)

Das Auftragen und Brennen der Jacket-Kronen geschieht in folgender Weise.

Generated on 2019-10-18 20:00 GMT / http://hdl.handle.net/2027/mdp.39015060277277
Public Domain in the United States, Google-digitized / http://www.hathitrust.org/access_use#pd-us-google
Digitized by Google
Original from UNIVERSITY OF MICHIGAN

Es wird für die Zahnfront ein Veneer, eine dünne, stiftlose Zahnfacette benützt, die in Farbe und Form passt. Ist ein Veneer, das die Dental Protective Supply Co. in Chicago liefert, nicht ganz in der Form passend, so wird dasselbe entsprechend für den Zahnstumpf zugeschliffen. Nun trägt man etwas Porzellanmasse, die mit Tragantlösung angerührt ist, auf die Platinhülse und auf die Innenseite des Veneers und presst das Veneer so auf die Platinhülse, wie es die Lage erfordert, trocknet die Porzellanmasse etwas und probiert alsdann das Veneer mit der Platinhülse im Munde ein und korrigiert eventuelle Fehler bezüglich Form und Stellung. Nun trocknet man die klebrige Porzellanmasse mit dem Heissluftbläser im Munde und nimmt das Veneer vorsichtig mit der Platinhülse zusammen vom Zahnstumpfe aus dem Munde und legt dieselbe vor den heissen Ofen zum völligen Trocknen und brennt sie, aber nicht zur Glasur, auf einem Träger, der stark grobkörnige Kieselunterlage für die Krone enthalten muss, damit ein Anbacken an die Unterlage vermieden wird. Nach langsamem Abkühlen wird die Krone aus dem Ofen herausgenommen, nochmals im Munde probiert und artikuliert, abgenommen und noch fehlende Porzellanmasse aufgetragen, wiederum gebrannt, und zwar, wenn die gewünschte Form erhalten war, nun zur Glasur. Somit ist die Krone nach Abkühlung zum Aufsetzen mit dünnflüssigem Zement fertig. Vor dem Aufsetzen der Jacket-Krone wird der Zahnstumpf mit 30prozentiger Höllensteinlösung tuschiert, um eine antiseptische Schutzhülle zu erzielen und einer Pulpairritation vorzubeugen. Ein mehrstündiges Schonen der frisch eingesetzten Krone muss angeordnet werden. Diese Jacket-Kronen können, wenn sie aus schwerfliessenden Porzellanmassen hergestellt wurden, als Brückenpfeiler verwendet und eventuell gelötet werden, ohne Schaden zu leiden. Besonders vorteilhaft ist dieser Ersatz im Unterkiefer als Ersatz für Schneidezähne in Form von Schwebebrücken.

Eine andere Art von Jacket-Kronen ist die Porzellanvollkrone ohne bleibende Platinbasis. Die Herstellung ist die folgende:

Von dem konisch präparierten Zahnstumpfe nimmt man mit weicher Platinfolie 0·025 bis 0·03 Mm. stark einen genauen Abdruck und modelliert sich die verlangte Krone. Ein 3- bis 4maliges Brennen ist meist nötig. Kann ein Veneer benützt werden oder eine dünn geschliffene Zahnfacette, wo die Krampons weggeschliffen werden, so wird die Arbeit wesentlich erleichtert. Vor dem Einsetzen mit Zement wird die Platinfolie aus der Porzellankrone entfernt und die Innenfläche derselben mit kleinen

Digitized by Google
Original from UNIVERSITY OF MICHIGAN
Generated on 2019-10-18 20:00 GMT / http://hdl.handle.net/2027/mdp.39015060277277
Public Domain in the United States, Google-digitized / http://www.hathitrust.org/access_use#pd-us-google

Diamanträdern oder Fluorwasserstoffsäure angerauht. Die entsprechenden Modelle erläutern die Herstellung dieser Porzellan-Jacket-Kronen ohne Platinbasis. Eine leicht herstellbare Jacket-Krone mit Platinhülse ist die folgende Art, die sich sehr gut bewährt hat: Es wird für den präparierten Zahnstumpf eine Platinhülse angefertigt, die fast 2 Mm. über den Zahnstumpf hervorragen muss und leicht abnehmbar sein soll. Die Labialseite dieser Hülse wird wie früher dünn geschliffen und im Munde fest, faltenbildend, angedrückt und abgenommen.

Fig. 2*a*.

Fig. 2*b*.

Fig. 2*a* zeigt eine Jacket-Krone mit Platinbasis und Porzellanbissfläche von vorne.
Fig. 2*b* zeigt die Innenseite.

Nun wird im Munde über den Kopf des Zahnstumpfes ein Stückchen weiche Platinfolie, 0·03 Mm. stark, fest aufgepresst und die Platinhülse darübergeschoben und die Hülse mitsamt Folie, die eventuell angewachst, behutsam abgenommen und die Porzellanmasse in Verbindung eines Veneer oder ohne solches aufgebrannt. (Fig. 2*a* und 2*b*.) Gerade diese leicht herstellbare Krone ergibt sehr stabile, brauchbare und schön

Fig. 3.

Fig. 4.

Fig. 3 zeigt eine Jacket-Krone mit Platiniridiumbissfläche.
Fig. 4 für Prämolaren und Molaren anwendbar.

aussehende Kronen. Für Fälle, wo besonders tiefer Biss vorhanden, ist es, wie die verschiedenen Modelle zeigen (Fig. 3 und 4), vorteilhafter, den Aufbiss nur aus Platiniridiumbasis herzustellen und nur die Lippenseite 1 bis 2 Mm. über die Schneidefläche nach der Kaufläche zu in Porzellanmasse aufzubauen. Halbkronenfacetten, die aufgeschoben und aufzementiert werden, sind in entsprechenden Fällen ebenfalls sehr angezeigt. Einige Modelle zeigen auch diese Arten. (Siehe Fig. 5*a* und 5*b*.) Ein Modell mit einem Schneidezahnkantenersatz zeigt

Digitized by Google
Original from UNIVERSITY OF MICHIGAN
Generated on 2019-10-18 20:00 GMT / http://hdl.handle.net/2027/mdp.39015060277277
Public Domain in the United States, Google-digitized / http://www.hathitrust.org/access_use#pd-us-google

für die Verankerung nicht die meist üblichen seitlichen Stifte, sondern einen Platiniridiumbügel, der quer über die Bruchfläche geht und einen guten Halt zum Einzementieren gibt. (Fig. 6*a* und 6*b*.)

Die verschiedenen Modelle zeigen mannigfache Modifikationen und Verbindungen verschiedener Porzellankronen unter sich.

Nun will ich eine Porzellankrone beschreiben, die ich vor längerer Zeit konstruiert habe und in Praxis ausprobierte und die sich in jeder Hinsicht sehr bewährt hat. Es ist eine bandlose Porzellankrone, die ihren festen Sitz besonders durch eine schachtelartige Versenkung in der Zahnwurzel (Fig. 7 und 9) oder zuweilen auch durch ein in die Wurzel versenktes ringförmiges, starkes Platinband hat (Fig. 8). Diese Kronen können entweder in Verbindung schwerfliessender Porzellanmassen mit

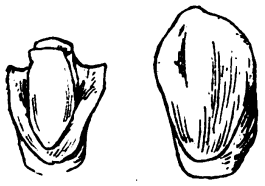

Fig. 5*a*

Fig. 5*b*.

Fig. 6*a*.

Fig. 6*b*.

Fig. 5*a*. Präparierter Zahnstumpf für Halbkronenfacette. Vorderansicht.
Fig. 5*b*. Halbkronenfacette aufgesetzt.
Fig. 6*a* und 6*b*. Schneidezahnkantenersatz mit innerem Querbügel als Verankerung.

einer angelöteten Zahnfacette oder mit einem stiftlosen Veneer oder mit einem Diatorix tadellos aufgebaut und gebrannt werden, oder auch ganz ohne irgend eine Facette frei aus Porzellanmasse über Platinbasis modelliert werden und haben sich ganz vorzüglich bewährt. Für abnehmbare Kronen als Brückenpfeiler wird die Krone in der Wurzel in einen entsprechenden Basiskasten eingesetzt, der in der Wurzel die entsprechende Röhre für den Kronenstift besitzt. Die Platinschmelze W. C. Heräus in Hanau a. M. fertigt geeignete fugenlose 10prozentige Platiniridiumröhren und die 25prozentigen platiniridiumhaltigen Stifte zu 1·25, 1·45 und 1·65 Mm. stark an.

Die Herstellung der Basis für meine Porzellankronen ist sehr einfach und leicht auf den Modellen ersichtlich. (Siehe Fig. 7, 8, 9.) Es wird der Kronenstumpf 1 Mm. über dem Zahnfleische glatt geschliffen, dann labial- und lingualseits schräg nach dem Zahnfleische zu abgeschliffen (Fig. 7 und 8 *a*, *b*) und hierauf wird mit den Willardschen Versenkbohrern

Digitized by Google
Original from UNIVERSITY OF MICHIGAN
Generated on 2019-10-18 20:00 GMT / http://hdl.handle.net/2027/mdp.39015060277277
Public Domain in the United States, Google-digitized / http://www.hathitrust.org/access_use#pd-us-google

(Fig. 10*a* und *b*) die Kastenversenkung für den Kasten eingebohrt. (Fig. 7 und 9 *V.*) Diese Versenkung wird mit den geeigneten zylindrischen Versenkbohrern ohne Führungsstift (Fig. 10*b*), wie solche auch für Inlaypräparation sehr vorteilhaft, etwas labial und lingualwärts oval erweitert und nun wird mit einem kleinen Karborundrädchen oder einem ovalen Finierbohrer

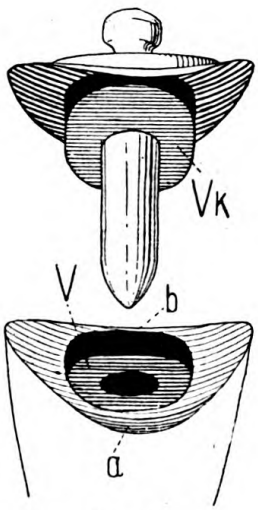

Fig. 7.

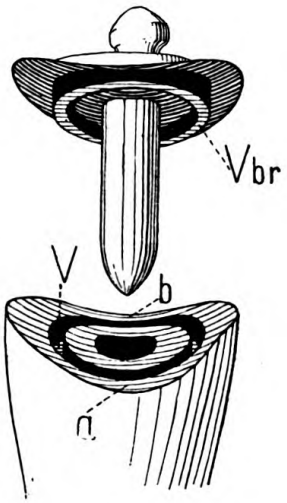

Fig. 8.

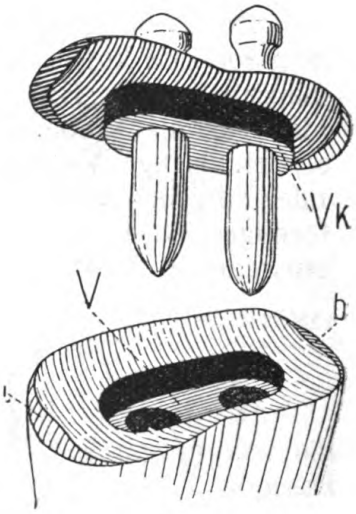

Fig. 9.

Fig. 7. Wurzelpräparation mit *V.* ovaler Versenkung und *V. K.* ovalem Versenkkasten.

Fig. 8. Ringförmige Versenkung *V.*; *Vbr.* Versenkbandring.

Fig. 9. Präparation für Prämolaren.

Fig. 10. Versenkbohrer mit und ohne Führungsstift für gerades und Winkelstück zu 2, 3, 4 Mm. Stangendurchmesser.

labial- und lingualwärts die Wurzelfläche etwas ausgehöhlt und die Wurzel für den Stift präpariert. Der Wurzelstift muss für den Kanal möglichst genau passend sein. Zum Wurzelkanalbohren verwende ich zuerst einen Beutelrockschen Wurzelkanalbohrer und dann einen Rosenbohrer, der genau der Kronenstiftstärke entspricht. Eine Bohrerlehre ist das geeignete Hilfsmittel dazu. Nun wird von dem Wurzelstumpfe, der ein-

Digitized by Google
Original from UNIVERSITY OF MICHIGAN
Generated on 2019-10-18 20:00 GMT / http://hdl.handle.net/2027/mdp.39015060277277
Public Domain in the United States, Google-digitized / http://www.hathitrust.org/access_use#pd-us-google

vaseliniert wurde, ein scharfer Abdruck mit Guttaperchawachs oder einer sonst geeigneten Masse genommen (sehr empfehlenswert ist dazu das Perfektion-Impression-Material der Detroit Dental Mfg. Co.). Nach diesem Wurzelabdrucke wird die Basisplatte mit dem ovalen Versenkkasten gestanzt. Es werden dabei zwei weiche Platinblechlagen, je zu 0·1 Mm., zusammengestanzt

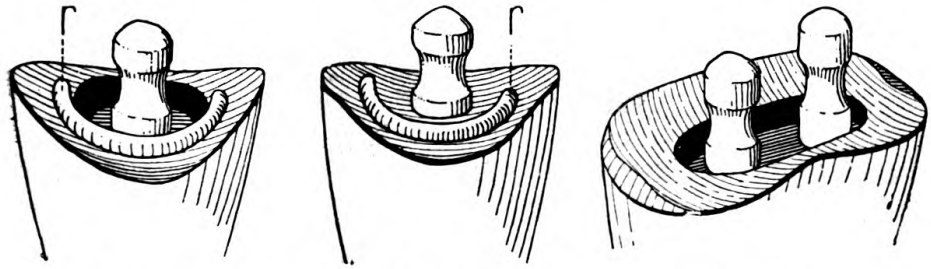

Fig. 11 *a*. Fig. 11 *b*. Fig. 11 *c*.

Fig. 11*a*, *b*, *c* zeigen Wurzeln mit aufgesetzter Platinbasis für meine bandlosen Porzellankronen.

und verlötet und ein Loch für den Stift, entsprechend angebracht. Hierauf wird die Platinbasis mit dem erhaltenen Versenkkasten in die Wurzel gesetzt, fest anpoliert und der Stift eingesetzt, das ganze fixiert, herausgenommen und verlötet (Fig. 11 *a*, *b*, *c*) und alsdann das ganze nochmals auf die Wurzel im Munde probiert, korrigiert und ein Abdruck darüber mit Biss in Gips



Fig. 12 zeigt fertige bandlose Porzellankronen. Vorderansicht.

genommen, nach welchem auf der Platinbasis die Krone modelliert wird, wobei eine Zahnfacette oder ein Veneer benützt werden kann oder auch die Porzellankrone frei modelliert und gebrannt wird. (Fig. 12.) Meine bandlose Kronenart gewinnt durch den Versenkkasten eine grosse Stabilität und einen festen Sitz in der Wurzel und ist die Anfertigung keine zu komplizierte. Für den Patienten ist die Anfertigung ohne Band

Generated on 2019-10-18 20:00 GMT / http://hdl.handle.net/2027/mdp.39015060277277
Public Domain in the United States, Google-digitized / http://www.hathitrust.org/access_use#pd-us-google
Digitized by Google
Original from UNIVERSITY OF MICHIGAN

wesentlich angenehmer als die mit Wurzelband versehene Richmondkrone.

Meine andere Art, die ich noch demonstrieren will, hat einen versenkten starken Platinreif in der Wurzel (Fig. 8), der mit der Platinbasisdecke und dem Stift verlötet ist. Die Rinne für den Platinreif ist mit einem Walker-Joungerschen

Fig. 13 zeigt meine bandlosen Kronen für Molaren, wobei ein Versenkkasten in die Wurzel wie bei Fig. 7 und 9 angewandt wurde.

Trepan gebohrt. Die Krone selbst hat als bandlose ebenfalls sehr festen Sitz in der Wurzel und ist, wie meine andere Porzellankronenart, ebenfalls durchaus stabil und in hygienischer Beziehung ebenfalls einer Bandkrone vorzuziehen.

Da für meine beiden Porzellankronenarten reichlich Raum und Verankerung für die Porzellanmassen ist, so ist für ihre

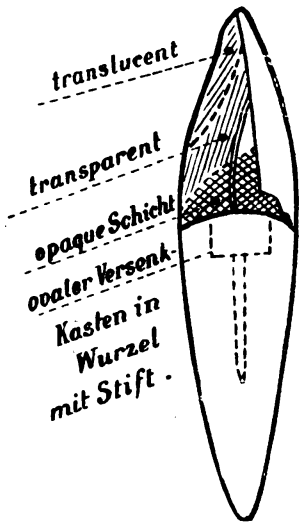

Fig. 14.

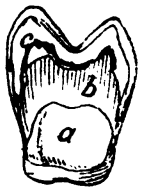

Fig. 15.

Fig. 14 und 15 zeigen die schräg übereinander aufgebauten Porzellanschichten.

Stabilität weitgehend Sorge getragen. Weitere Modelle zeigen die Benützung schwerfliessender Porzellanmassen für mehrere zusammengeschmolzene Zähne und für festsitzende Brücken. Für abnehmbare Porzellanbrücken bevorzuge ich das Peeso-System oder die Verwendung von Platingoldinlays oder das teleskopische System. Schrauben schwächen die Porzellanmassen

Generated on 2019-10-18 20:00 GMT / http://hdl.handle.net/2027/mdp.39015060277277
Public Domain in the United States, Google-digitized / http://www.hathitrust.org/access_use#pd-us-google
Digitized by Google
Original from UNIVERSITY OF MICHIGAN

meist sehr beträchtlich. Für ganze Continuous-gum-Stücke bevorzuge ich die Methoden meiner verehrten Lehrer Haskell, Moffitt und Ambler-Tees, je nach Bedarf. Das eine Modell[1] für unteren Continuous-gum-Ersatz zeigt das gestanzte Gerippe mit den aufgelöteten Continuous-gum-Zähnen mit Wurzelansatz (Justi). Das vorliegende obere Continuous-gum-Stück ist nach Ambler-Tees' Art mit dessen Spezialmasse gearbeitet, hingegen ist das untere mit der Moffitt-Spezialmasse gebrannt und gibt die natürliche Farbe am schönsten wieder.

Nun möchte ich Ihre Aufmerksamkeit auf den schräg-aufgeschichteten Aufbau der Porzellanmassen, den ich, analog der Natur, auch bei Porzellanmassen für Kronen und Inlays anwende, lenken. (Fig. 15.) Die Natur zeigt im Zahne Massen von sehr verschiedener Lichtempfindlichkeit und Lichtdurchlässigkeit. Im Innersten bedürfen wir einer opaken Basismasse (Fig. 15*a*), gelblich bis bräunlichgelb, die möglichst lichtundurchlässig ist. Darüber ist eine äusserst stark transparente Masse zu legen (Fig. 15*b*), die bestimmt ist, dem Zahne die charakteristische Farbe zu geben und in Natur meist einen eigenartig periostfarbähnlichen, oliv-graugrünfarbigen Ton hat. Diese ganz eigenartig transparente Farblage bildet den Uebergang zwischen Zahnbein und Schmelz und scheint berufen zu sein, den Charakter der Farbe zu führen und durch den Schmelz (Fig. 15*c*), der stark transluzent ist und nur einen sehr schwachen perlgrauen oder sehr zarten graugrünen Farbton hat, farbbestimmend und lebengebend hindurchzuleuchten und das einfallende Licht zu reflektieren und somit die nötige Lebendigkeit des Zahnes wiederzugeben, denn auch hier muss der Charakter aus der Tiefe heraus lebendig hervorstrahlen. Die angeschliffenen Naturzähne und die beiden Zahnskizzen sollen meine Ansicht über die erwähnten schräg aufgebauten Zahnmassen erläutern helfen.

Hygienisch ist die Porzellantechnik berufen, den höchsten Ansprüchen zu genügen, denn die schwer fliessenden Porzellanmassen oxydieren nicht wie Metalle im Munde und geben glattere, saubere Flächen, an denen schwerer schleimige Speisereste haften können, und lassen sich leichter gründlich reinigen wie der Kautschuk, der ausserdem durch sein schlechtes Wärmeleitungsvermögen ein gleichmässig dauerndes Hitzegefühl auf die Mundschleimhäute ausübt, wodurch die Kieferschrumpfung beschleunigt wird und weit schneller Gärung im Munde eintritt und üblen Mundgeruch erzeugt.

---

[1] Hier nicht abgebildet.

Digitized by Google
Original from UNIVERSITY OF MICHIGAN
Generated on 2019-10-18 20:00 GMT / http://hdl.handle.net/2027/mdp.39015060277277
Public Domain in the United States, Google-digitized / http://www.hathitrust.org/access_use#pd-us-google

Was die Haltbarkeit anbetrifft, so ist dieselbe, vorausgesetzt, dass durchaus fachgemässe und stabile Konstruktion und gewissenhafte Arbeit stattfand, allen Anforderungen genügend.

Anatomisch können wir durch die Porzellantechnik die grösste und schönste Naturähnlichkeit wiedergeben, und last but not least, psychologisch sind wir durch kunstvollendete Porzellantechnik in die hochinteressante Lage versetzt, die einzelnen Temperamente, die sich typisch markant durch die verschiedenen Zahnformen und Zahnfarbentöne charakterisieren, nachzuahmen und wiederzugeben. Man beobachte gerade daraufhin die Natur und man wird erstaunt sein, wie markant sich die Charaktere in den Zahnformen und Farben widerspiegeln. Welch einen Unterschied in Form und Farbe zeigen die Zähne des Melancholikers und die des Phlegmatikers und somit müssen wir bestrebt sein, dementsprechend den Ersatz naturwahr wiederzugeben, denn auch hier gelangen wir durch das Ringen nach Wahrheit, zur Klarheit.

Berichte aus Instituten und Vereinen.

81 Versammlung Deutscher Naturforscher und Aerzte in Salzburg.

19. bis 25. September 1909.

Abteilung: Zahnheilkunde.

Der internationale zahnärztliche Kongress in Berlin sowie der internationale medizinische Kongress in Budapest, die in kurzen Zwischenräumen der Salzburger Versammlung vorausgegangen waren, hatten speziell für die zahnärztliche Sektion dieser Versammlung eine ungünstige Nachwirkung. So grossartig die Beteiligung im allgemeinen war, die, von dem schönsten Wetter begünstigt, in der herrlichen Alpenstadt einen äusserst gelungenen Verlauf nahm, muss gerade die Beteiligung an der Abteilung Zahnheilkunde als sehr schwach bezeichnet werden. War schon die Anmeldung von Vorträgen für diese Sektion eine sehr spärliche, so reduzierte sich ihre Zahl durch Absagen aus verschiedenen Gründen immer mehr, so dass schliesslich nur drei Vorträge tatsächlich gehalten wurden. Leider war auch der Einführende unserer Sektion, Prof. Dr. Mayrhofer, durch Krankheit an seinem Erscheinen verhindert.

Digitized by Google
Original from UNIVERSITY OF MICHIGAN
Generated on 2019-10-18 20:00 GMT / http://hdl.handle.net/2027/mdp.39015060277277
Public Domain in the United States, Google-digitized / http://www.hathitrust.org/access_use#pd-us-google

Glücklicherweise wurde in diesem Falle die Quantität der Vorträge durch ihre Qualität ersetzt, so dass die Teilnehmer an dieser Tagung immerhin einigermassen auf ihre Kosten kamen.

Die Vorträge von Breuer (Wien) sowie Wünsche (Berlin) sind im vorliegenden Hefte auf Seite 24 und 125 vollinhaltlich veröffentlicht.

Ausserdem sprach noch Dr. Metz (Meran) über „Plantation von Zähnen". Dr. *Moschigg.*

XVI. Internationaler medizinischer Kongress in Budapest.

29. August bis 4. September 1909.

Bericht über die Arbeiten der XVII. Sektion (Stomatologie).

Erstattet von Dr. *Josef Sturm* in Budapest.

Die Sektion hielt ihre Verhandlungen im Lesesaal der Gesellschaft für Naturwissenschaften (Eszterházy-utcza 16) ab. Die Eröffnungssitzung am **30. August, 9 Uhr vormittags,** wurde durch eine Begrüssungsrede Prof. v. Arkövys eingeleitet.

Hierauf begrüsste Dr. W. Herz-Fränkel (Wien) die Versammlung im Namen des Landesverbandes österreichischer Zahnärzte.

Auf Antrag des Organisationskomitees wurden zu Ehrenpräsidenten des Gesamtkongresses gewählt: Doktor V. Galippe (Paris), Dr. L. Cruet (Paris), Professor C. Rovida (Milano), E. A. Bogue (New-York), Dr. Sim-Wallace (London), Dr. H. Allaeys (Anvers), Prof. Lepkowsky (Krakau), Prof. Äyräpää (Helsingfors), Dr. Preiswerk (Basel). — Zu Ehrenpräsidenten der Sektion wurden gewählt: Dr. V. Galippe (Paris), Dr. O. Zsigmondy (Wien), Professor Äyräpää (Helsingfors), E. A. Bogue (New-York), Professor Cavallaro (Firenze), Dr. Goadby (London), Dr. Allaeys (Anvers), Dr. Preiswerk (Basel), Prof. Brandt (Berlin), Dr. P. Robin (Paris), Dr. Sim-Wallace (London), J. F. Colyer (London); Dozent L. Fleischmann (Wien), Doktor Bellinzona (Milano), Dr. Hopewell-Smith (London), Dr. Chompret (Paris), Prof. Lepkowsky (Krakau), Professor Amoëdo (Paris), Dr. P. Gires (Paris), Dr. M. L. Rhein (New-York), Dr. Cruet (Paris), Prof. Aguilar (Madrid), Prof. C. Rovida (Milano), Prof. Trauner (Graz).

Generated on 2019-10-18 20:00 GMT / http://hdl.handle.net/2027/mdp.39015060277277
Public Domain in the United States, Google-digitized / http://www.hathitrust.org/access_use#pd-us-google
Digitized by Google
Original from UNIVERSITY OF MICHIGAN

In der nun folgenden wissenschaftlichen Sitzung präsidierten O. Zsigmondy (Wien) und V. Galippe (Paris).

Vor der Tagesordnung demonstriert Fenchel (Hamburg) die Anwendungsweise des Deutschmannschen Serums in einem akuten Falle von Periostitis.

V. Galippe (Referent): Des causes générales des anomalies, de leurs corrélations et de l'influence de celle-ci sur la transmission héréditaire des malformations et de leurs conséquences pathologiques.

Nachdem Referent zuerst das Prinzip der Korrelation zwischen den Anomalien selbst einer Prüfung unterzogen, behandelt er deren allgemeine Ursachen ausserhalb der Heredität. Bei der Erörterung der hereditären Ursachen weist er auf den Einfluss der ungestörten Ernährung bei den Eltern und die Rolle der Intoxikationen und Infektionen hin. Nach diesem Autor gibt es keine Malformation, welche die bestimmte Folge einer bestimmten Degeneration wäre.

Was die Uebermittlung der äusseren Anomalien auf die Nachkommenschaft anbelangt, verweist Referent auf seine eigenen Feststellungen, auf die grösste Tendenz zur Fixierung, Verschlimmerung und zur Uebermittlung der Anomalien betreffs des Schädels, der Kiefer, der Zähne, und in allgemeiner Weise des Skelettes, auf die zuweilen sehr enge Korrelation zwischen den Anomalien unter einander oder mit anderen äusseren oder inneren Organen, auf die Abwechslung, welche bei der Uebermittlung dieser verschiedenen Anomalien stattfindet.

Darauf folgte der Vortrag O. Zsigmondys (Referent): „Die Kieferbaugrundlagen des anomalen Arcus dentium mit Rücksicht auf die Odontorthopädie", der auf Seite 81 des vorliegenden Heftes zum Abdrucke gelangt ist.

An der hierauf folgenden Diskussion beteiligten sich:

Cruet (Paris): Galippe lehrt uns, dass die Erosion die häufigste ererbte Anomalie ist, dass sie aber durch irgend eine andere Anomalie der Zähne, der Kiefer oder irgend eines Körperteiles ersetzt werden kann. Gibt es irgend ein Gesetz der Vererbung, laut welchem sich z. B. die Erosion des Vaters auf den Sohn in Form einer anderen Anomalie der Zähne oder überhaupt einer anderen Gattung vererbt?

Cavallaro (Firenze) fand in den Zähnen zahlreicher heredosyphilitischer Foetus pathologisch-anatomische Veränderungen, welche zu den Veränderungen der Zähne Erwachsener gewisse Beziehungen aufwiesen. Ausserdem fand er die Spiro-

Digitized by Google
Original from UNIVERSITY OF MICHIGAN
Generated on 2019-10-18 20:00 GMT / http://hdl.handle.net/2027/mdp.39015060277277
Public Domain in the United States, Google-digitized / http://www.hathitrust.org/access_use#pd-us-google

chetae pallida und vaskuläre Veränderungen in den heredo-syphilitischen Zähnen.

Robin (Paris): Der Theorie Galippes steht jene gegenüber, die es zugibt, dass die meisten Erosionen in der mangelhaften Entwicklung des Kindes ihre Ursache haben.

Chompret (Paris): Erwähnt die Messungen Siffres, der gefunden hatte, dass wenn man die mesio-distalen Durchmesser der 10 Milchzähne einer Reihe auf einer horizontalen Linie abmisst und auf einer anderen wieder die mesio-distalen Durchmesser der 10 bleibenden, nämlich der die Milchzähne ersetzenden Zähne desselben Individuums misst, so ergibt sich, dass die beiden Längen gleich sind. Da diese Daten von Choquet und Robin angefochten wurden, wäre es interessant, die Meinung Zsigmondys darüber zu hören.

J. G. Turner (London) hatte auch Endarteritis in einem syphilitischen Säugling gefunden; dies dürfte zur Erklärung der syphilitischen Zähne beitragen.

Salamon (Budapest): Der Einfluss der Vererbung und der Entwicklungsanlagen waren die Kardinalpunkte der Referate. Dieser Auffassungsweise steht eine andere Theorie gegenüber, jene Angles, welche die Okklusionsanomalien in mechanischer Weise erklären zu können glaubt. Also auf der einen Seite eine richtige Theorie mit weniger günstigen praktischen Erfolgen, auf der anderen Seite eine unrichtige Theorie mit brillanten praktischen Erfolgen.

Galippe (Paris) antwortet H. Cruet, dass, obzwar es eine gewisse Gesetzmässigkeit gäbe, wie auch eine solche in embryologisch-physiologischen und pathologischen Beziehungen unverkennbar ist, jene Gesetze noch nicht zur Genüge bekannt sind und den weiteren Forschungen der experimentalen Embryologie vorbehalten bleiben.

Zsigmondy (Wien) behauptet, dass das Verfahren Siffres bei weitem nicht so genau ist, als die Untersuchung der Veränderungen auf Modellen, die von ein und demselben Individuum gewonnen wurden. Bezüglich der Angleschen Schule bemerkt er, dass er den theoretischen Ausführungen dieses so verdienstvollen Autors nicht in allen Details beizustimmen in der Lage ist.

Darauf folgte der Vortrag P. Robins (Paris): Déterminaux qualitatifs et quantitatifs des irregularités dentaires (vollinhaltlich erschienen in der „Revue de Stomatologie", Juin 1909), nach welchem eine Diskussion stattfand, an welcher sich Cruet (Paris) und Turner (London) beteiligten.

Generated on 2019-10-18 20:00 GMT / http://hdl.handle.net/2027/mdp.39015060277277
Public Domain in the United States, Google-digitized / http://www.hathitrust.org/access_use#pd-us-google
Digitized by Google
Original from UNIVERSITY OF MICHIGAN

In Abwesenheit der Autoren wurde vorgelesen:

R. Foy und A. Herpin: Expansion physiologique des maxillaires et redressement.

Die Irregularitäten rühren in den meisten Fällen von Raummangel her. Die Behebung derselben ist nie ohne irgendwelche Gefahr betreffs der Funktion und Vitalität der Zähne. Foy, der auf der Klinik Lermoyez' sich einzig und allein dem Studium der Wiederherstellung des reinen Nasenatmens gewidmet hat, machte eine höchst interessante Erfahrung, welche in der Orthodontie beachtet zu werden verdient. Ein 11jähriger Knabe, ausschliesslich Mundatmer, fing sehr spät zu sprechen an; bis zu seinem 4. Jahr glaubte man, er bleibe stumm; höchst nervös, ängstlich. Im 7. Jahr hatte man aus dem Rachen Vegetationen entfernt, jedoch ohne den geringsten funktionellen Erfolg. Nasengänge absolut frei, aber verengt; harter Gaumen oval, Zähne irregulär. Gesicht schmal, länglich; Nasenflügel schwach ausgebildet; Brustkorbumfang unter der Norm; während 6 Monaten nahm er um 4 Kg. ab; Appetit gering; Schlaf unruhig. Die Behandlung bestand darin, dass dem Knaben speziell zu diesem Zweck hergestellte Metallringe in die Nasenöffnungen gelegt wurden, durch welche die Luft frei passieren kann. Nach 3 Wochen wesentliche Besserung, vorzüglicher Schlaf, beständiges Nasenatmen, Gesicht wird runder; der bimolare Durchmesser (vor der Behandlung 8 Cm.) beträgt 9 Cm.; Nasenflügel beweglich, Atmung tief, rhythmisch; Appetit vorzüglich. All dies war das Ergebnis der blossen Wiederherstellung einer aufgehobenen physiologischen Funktion. Laut Ansicht der Autoren kann durch dieses Verfahren dem Entstehen vieler Anomalien vorgebeugt, respektive schon vorhandene Irregularitäten geheilt werden.

*

30. August, nachmittags. Präsidenten: O. Zsigmondy (Wien), P. Robin (Paris).

Pierre Robin (Paris): La nomenclature dentaire. Der Vortrag, welcher in seiner Auffassung etwas ganz Neues darbietet und grösste Aufmerksamkeit verdient, ist wegen seiner mathematischen Genauigkeit kaum in einem Auszuge wiederzugeben, ohne dass seine Verständlichkeit einen Abbruch erleiden würde. Er ist vollständig in der „Revue de Stomatologie" erschienen und es wird deshalb auf diese Zeitschrift hingewiesen.

In Abwesenheit der Autoren gelangte zur Vorlesung:

A. Herpin et A. Mouchet: La dent de l'oeil.

Die Autoren studierten die topographischen Verhältnisse zwischen Milchcaninus und Orbita. An frontalen Schädel-

Digitized by Google
Original from UNIVERSITY OF MICHIGAN
Generated on 2019-10-18 20:00 GMT / http://hdl.handle.net/2027/mdp.39015060277277
Public Domain in the United States, Google-digitized / http://www.hathitrust.org/access_use#pd-us-google

schnitten bei Neugeborenen ist ersichtlich, dass die Schneidezähne unmittelbar unter die Nasenhöhle zu liegen kommen, die Eckzähne aber direkt unter der Augenhöhle liegen. Die Entfernung beträgt im Durchschnitt 9 Mm., bei einem 19 Monat alten rhachitischen Kinde betrug die Entfernung 8 Mm. An dem Schädel eines 2½ Jahre alten Kindes wurde sichtbar, dass der bleibende Eckzahn sich oberhalb des Milcheckzahnes befindet, bei anderen Zahnsorten aber die Kronen der bleibenden Zähne zwischen den Wurzeln der Milchzähne liegen. Somit werden die pathologischen Erscheinungen, welche den Eckzahn und die Augenhöhle zusammen betreffen, leicht verständlich, um so mehr, da die übrigen Zähne durch die Entwicklung der Highmorshöhle sich immer mehr und mehr von der Orbita entfernen, der Eckzahn aber seine topographische Lage für immer behält.

In Abwesenheit der Autoren gelangte zur Vorlesung:

Dubreuil-Chambardel et A. Herpin: Gémination dentaire.

Die in Rede stehenden Anomalien teilt Wedl in drei Klassen: 1. in welchen zwei Zähne durch den Zement, 2. wo auch schon das Dentin an der Fusion beteiligt ist, 3. wo ein normaler Zahn mit einem überzähligen verwachsen ist. Diese Einteilung bezeichnen die Autoren als etwas willkürlich. Richtig können die einzelnen Arten der Verschmelzung nur auf Grund entwicklungsgeschichtlicher Daten unterschieden werden. Auf dieser Grundlage können 1. zwei benachbarte Zahnleisten sich vereinigen, bevor noch die Abtrennung derselben stattgefunden hätte; das ist die echte Fusion, wo auch das Dentin verschmolzen ist und die Wurzelkanäle gemeinsam sind; 2. die zwei Zahnleisten vereinigen sich erst nach der Bifurkation, d. i. scheinbare Verschmelzung; 3. können benachbarte Zahnleisten in verschiedenen Stadien der Entwicklung verschmelzen.

In Abwesenheit des Autors gelangte der Aufsatz A. Hellers (Wien): „Zur Physiologie der Zahnpulpa“ zur Vorlesung[1].

Es folgte M. Kulka (Wien): „Silikatzemente auf Grund petrographischer Untersuchung[1].“

*

31. August, vormittags. Präsidenten: Goadby (London). Cruet (Paris).

L. Cruet (Paris): Pathogénie et therapeutique des affections de la muqueuse buccale dans les maladies générales.

[1] Diese zwei Vorträge sind im Oktoberheft 1909 dieser Zeitschrift auf Seite 21 und 104 vollinhaltlich veröffentlicht worden.

Digitized by Google
Original from UNIVERSITY OF MICHIGAN
Generated on 2019-10-18 20:00 GMT / http://hdl.handle.net/2027/mdp.39015060277277
Public Domain in the United States, Google-digitized / http://www.hathitrust.org/access_use#pd-us-google

Nach Besprechung der anatomischen, physiologischen, bakteriologischen, pathologischen Tatsachen betreffs der Mundhöhle und speziell der Mundschleimhaut, schreitet Verfasser in folgender tabellarischer Gruppierung an die Behandlung des Gegenstandes:

1. Intoxikationen
   - Quecksilber
   - Phosphor
   - Blei
   - Alkohol.

2. Infektionskrankheiten
   - Akute
     - Typhus
     - Influenza
     - eruptive, mit Fieber einhergehende
       - Scharlach
       - Masern
       - Variola
     - Diphtheritis
     - Erysipelas
   - Venerische Krankheiten
     - Blenorrhoe
     - Lues.
   - Tuberkulose

3. Dystrophien Dyskrasien
   - Diabetes
   - Albuminurie und Urämie
   - Rheumatismus
   - Gicht
   - Chlorose und Anämie
   - Skorbut
   - Purpura
   - Tabes.

4. Diathesen
   - Arthritismus
   - Skrophulose.

Resumé des Referates: 1. Die Mundschleimhaut ist infolge ihrer anatomischen Beschaffenheit, hauptsächlich aber ihrer Funktion den verschiedensten äusserlichen Einwirkungen, Infektionen ausgesetzt.

2. Auch unter normalen Umständen ist der Mund der Sitz zahlreicher pathogener und nicht pathogener Pilze, welche besonders bei Allgemeinerkrankungen durch Zunahme an Virulenz gefährlich werden.

3. Die pathologischen Symptome bei Allgemeinerkrankungen sind durch Lokalinfektion bedingt, besonders in Fällen von schon vorher bestandenen Affektionen: Stomatitiden, Pyorrhöa etc.

4. Der Grad der Erkrankung der Mundschleimhaut bei Allgemeinerkrankungen steht natürlich immer im geraden Verhältnis zu dem pathologischen Zustand des Mundes.

Digitized by Google
Original from UNIVERSITY OF MICHIGAN
Generated on 2019-10-18 20:00 GMT / http://hdl.handle.net/2027/mdp.39015060277277
Public Domain in the United States, Google-digitized / http://www.hathitrust.org/access_use#pd-us-google

5. Nichtsdestoweniger spielen die Intoxikationen und Allgemeinerkrankungen, der allgemeine Ernährungszustand, neben der lokalen Infektion eine grosse Rolle und sind auch für die Chancen und Verlauf der Schleimhauterkrankung ausschlaggebend.

6. Die Allgemeinerkrankung und lokale Läsion (Infektion) der Schleimhaut wirken immerhin zusammen bei dem Zustandekommen der pathologischen Erscheinungen derselben und sind auch gemeinschaftliche Faktoren des speziellen Charakters dieser Affektionen.

E. Bellinzona (Milano): Pathologie et Therapeutique des affections de la muqueuse buccale dans les maladies générales.

Er teilt die Erscheinungen in zwei Kategorien: 1. jene, welche Teilerscheinungen einer schon eingetretenen Allgemeinerkrankung und 2. jene, welche der Ausgangspunkt einer Allgemeininfektion sein können.

Zur ersten Gruppe gehören: 1. Morbilli, 2. Scharlach, 3. Diphtheritis, 4. Variola, 5. Typhus, 6. Tuberkulose, 7. Stomatitis Aphthosa, 8. Syphilis, 9. die Dystrophieen (Diabetes, Schwangerschaft, Rhachitis, Osteomalacia), 10. Diathesen (Arthritismus), 11. Ernährungsstörungen, Toxine, 12. Noma, Sinuseiterungen.

Die zweite Gruppe geben die primären Stomatiten, die Karies, Pyorrhoea alveolaris, welche Anlass zu Allgemeininfektionen geben können.

Resumé: 1. Man soll die Mundhöhle in absolut hygienischem Zustand erhalten, um die Entwicklung der Mikroorganismen in derselben zu verhindern.

2. Der Stomatologe soll allgemein ärztlich gebildet und mit den neuesten Errungenschaften der Medizin bekannt sein, da der Fortschritt dieses Spezialzweiges immer dem Studium der Verhältnisse zwischen dem Körperteil und dem Gesamtorganismus unterworfen sein wird.

Kenneth W. Goadby (London): The treatment of certain infective diseases originating in the mouth by means of specific vaccines. (Erscheint vollinhaltlich nebst der Diskussion im Aprilheft dieser Zeitschrift.)

Dr. J. Chompret (Paris): Du traumatisme en rapport avec les affections bucco-dentaires. (Wegen Mangel eines Manuskriptes nicht kommunizierbar.)

In der darauf folgenden Diskussion macht Amoëdo (Paris) auf Erscheinungen aufmerksam, welche einzig und allein

Digitized by Google
Original from UNIVERSITY OF MICHIGAN
Generated on 2019-10-18 20:00 GMT / http://hdl.handle.net/2027/mdp.39015060277277
Public Domain in the United States, Google-digitized / http://www.hathitrust.org/access_use#pd-us-google

durch eine fehlerhafte Artikulation hervorgerufen werden; schlecht konstruierte Ersatzstücke, Kronen etc. sind imstande, solche hervorzurufen. Nach Beseitigung des Fehlers schwinden auch die üblen Folgen derselben.

*

31. August, nachmittags. Präsidenten: H. Allaeys (Anvers), Goadby (London).

Dr. H. Allaeys: De la valeur de la forme alvéolaire dans le diagnostic des phenomènes pathologiques inclus.

Autor schliesst alle Neubildungen aus dem Kreise seines Vortrages aus. An der Hand einiger Fälle kommt er zu dem Schlusse, dass die genaue Inspektion bei der Aufstellung der Diagnose sehr wichtig ist; der Processus alveolaris wird, solange in demselben noch ein Zahn oder eine Wurzel steckt, an dieser Stelle nicht resorbiert; diesen Zustand belegt Autor mit dem Namen: Forme en plateau. Diese Erscheinung fehlt auf dem resorbierten Kieferfortsatz, das heisst, die vollständige Resorption ist nur dann möglich, wenn kein Zahn (Wurzel) mehr vorhanden ist. Ein Fall des Autors bezieht sich auf eine Zyste, welche zwischen dem ersten und zweiten rechten oberen Molar sass, und selbst nach Entfernung beider Zähne Schmerzen verursachte und sich auch durch die vorher erwähnte „Forme en plateau"-förmige, wulstige Beschaffenheit des Processus alveolaris kundgab.

Dr. Dalma (Fiume): Beiträge zur Bakteriologie der akuten Pulpitis.

Vor allem muss ich um Entschuldigung bitten, dass ich als praktischer Zahnarzt, der infolge der Arbeit ums tägliche Brot über sehr wenig freie Zeit verfügt, es dennoch wage, heute und hier über ein streng wissenschaftliches Thema zu sprechen; überdies bitte ich schon von vornherein um Ihre Nachsicht, wenn ich dasselbe nur sehr kurz behandle und nicht so viele Resultate bringe, als ich wollte und hoffte, doch konnte ich wegen Kürze der Zeit, die mir zur Verfügung stand, und als Dilettant auf dem Gebiete mit der Arbeit nicht zu Ende kommen; ich teile Ihnen daher meine bisherigen Resultate mit dem Versprechen mit, meine Arbeit fortzusetzen und gelegentlich weiteren Bericht zu erstatten.

Was mich zu diesem Studium, welches für den stark beschäftigten Praktiker überhaupt nicht leicht durchzuführen ist, dennoch mit magischer Kraft anzog und anzieht, ist das glühende Verlangen aller Zahnärzte, nicht so viele lebendige,

Digitized by Google
Original from UNIVERSITY OF MICHIGAN
Generated on 2019-10-18 20:00 GMT / http://hdl.handle.net/2027/mdp.39015060277277
Public Domain in the United States, Google-digitized / http://www.hathitrust.org/access_use#pd-us-google

wenn auch kranke Pulpen zerstören zu müssen. Um dieses schwere Problem lösen zu können, müssen wir — nach meiner Ansicht — vor allem:

1. jene Erreger, welche die akute Pulpitis verursachen, kennen, und zwar so genau, dass wir alle übrigen nicht dazugehörigen genau auszuschliessen vermögen;
2. müssen wir das Mittel finden, um die kranke noch lebende Pulpa ausheilen zu können;
3. wenn dieselbe schon geheilt ist, ein Mittel finden, um sie vor Reinfektion zu schützen.

Nach meiner Ansicht sind alle drei Probleme lösbar und ich hoffe, dass dieselben bei dem heutigen grossen Aufschwunge der Bakteriologie, Serologie, Histologie und den kühnen, oft erfolgreichen Versuchen der Transplantation von Geweben, Organen und Organteilen in absehbarer Zeit zur Lösung kommen werden.

Meine heutigen Mitteilungen sollen den bescheidenen Anfang zum ersten Punkt bilden.

Bei so ziemlich fleissigem Studium der mir zugänglichen Literatur auf diesem Gebiete, und hier bitte ich wieder um Entschuldigung, wenn ich dieselbe nicht namentlich anführe, denn ich möchte nicht gerne jemanden ungewollt und unbewusst verschweigen, fand ich vor allem, dass auf dem Gebiete des Studiums der Bakteriologie der Mündhöhle zu viel generalisiert und zu wenig abgegrenzt wird; die meisten, auch die berühmtesten Autoren sprechen immer von dem Sammelbegriff der Bakterien der Mundhöhle oder der Zahnkaries.

Ich habe mir nun vorgenommen, nur die Bakterien der akuten Pulpitis zu studieren und über meine bisherigen bescheidenen Ergebnisse will ich Ihnen nun Rechnung legen.

Es wurden von vielen hundert Präparaten Ausstrichpräparate gemacht, und zwar waren es entweder unter allen aseptischen Kautelen frisch herausgezogene, doch nicht makroskopisch sichtbare offene Pulpen solcher Frontzähne oder Prämolaren, die nicht mehr zum Plombieren für geeignet befunden wurden, daher behufs Ersatz durch Stiftzähne, Porzellankronen oder Richmondkronen oder Platten- oder Brückenersatz abgetragen werden mussten, ferner wegen Pyorrhöe oder aus anderen Gründen nicht verwendbare, von Karies nicht angegriffene Zähne oder von Caries profunda befallene, makroskopisch betrachtet nicht freiliegende, Symptome von verschiedenen Arten akuter Pulpitis bietende Zähne, die als Versuchsmaterial verwendet wurden. Es wurde anfangs genau Protokoll und Statistik geführt; nachdem sich aber fast in allen Fällen mit

Digitized by Google
Original from UNIVERSITY OF MICHIGAN
Generated on 2019-10-18 20:00 GMT / http://hdl.handle.net/2027/mdp.39015060277277
Public Domain in the United States, Google-digitized / http://www.hathitrust.org/access_use#pd-us-google

wenig Ausnahmen dasselbe mikroskopische Bild darbot, wurde Statistik und Protokollführung nur für jene Fälle fortgesetzt, welche irgend eine Abweichung von den gewöhnlichen Befunden darboten.

Ueberdies wurden Kulturen aërob und anaërob gemacht, mit und ohne Brutofen, aus diesen wurden aus den verschiedenen Kolonien Reinkulturen gezüchtet, was bei vielen, ja den meisten Individuen auch gelang. Tierversuche, respektive Ueberimpfung auf Versuchstiere wurden bisher noch nicht gemacht, werden aber im Laufe des weiteren Studiums nachgeholt werden, ebenso die Versuche auf Toxizität. Gefärbt wurde mit Methylenblau oder Karbolfuchsin nach Gram, aber nach einer von v. Rétegh modifizierten Methode, welche, weil wohl noch nicht allgemein bekannt, hier kurz beschrieben werden soll.

1. Dünner Ausstrich des Versuchsobjektes auf dem Deckgläschen, welcher an der Luft getrocknet und nach dem Trocknen über der Bunsenflamme fixiert wird.

2. Derselbe wird mit einigen Tropfen Dahlialösung bedeckt, welche 1 bis 1 1/2 Minuten auf dem Präparat bleibt; Erwärmung ist überflüssig.

3. Folgt Abwaschen mit reinem Wasser.

4. Lösung mit Lugotlösung, wodurch die Schichte russschwarz wird.

5. Differenzierung mit 90 Prozent Alkohol, wobei die Färbung sich auflöst.

6. Abwaschen mit Wasser. Trocknen über der Bunsenflamme und Aufbewahrung in Kanadabalsam.

Die Dahlialösung ist sofort brauchbar, bleibt sehr lange Zeit unverändert und das Präparat ist in 2 bis 3 Minuten im Kanadabalsam untersuchbar. Für jene Herren, welche die Zubereitung der Lösung interessiert, will ich noch bemerken, dass in 20 Gramm 95gradigem Alkohol 2 Gramm reine Dahlia gelöst, dazu 50 Gramm destilliertes Wasser und 5 Tropfen konzentrierte Karbolsäure hinzugefügt werden, gut durchgeschüttelt und filtriert wird; die Farbe ist sofort gebrauchsfähig.

Diese Modifikation hat den Vorteil, dass sie sehr einfach und bedingungslos sicher ist; man kann die Lösung lange Zeit brauchen und muss sie nicht immer frisch bereiten und filtrieren. Diese Färbung gibt auch ein klares Bild der Struktur der einzelnen Bakterienindividuen; färbt die Sporen, besonders wenn man längere Zeit mit Alkohol differenziert und nachher mit Karbolfuchsinlösung das Präparat noch einmal nachfärbt.

Digitized by Google
Original from UNIVERSITY OF MICHIGAN
Generated on 2019-10-18 20:00 GMT / http://hdl.handle.net/2027/mdp.39015060277277
Public Domain in the United States, Google-digitized / http://www.hathitrust.org/access_use#pd-us-google

Zu dieser Methode von v. Réteg h muss ich noch erwähnen, dass nach derselben ausser den grampositiven Bakterien alle säurefesten Bakterien nachweisbar sind. Viele Präparate wurden auch nach Giemsa gefärbt, ebenso nach der v. Réteghschen Tolin- und nach Trichromin-Färbemethode desselben, welche alle besonders scharfe Bilder der Bakterienstruktur geben. Nachzulesen darüber ist im „Zentralblatt für Bakteriologie", Jahrgang 1908 und 1909.

Der Nährboden wurde folgendermassen bereitet:

50 Gr. Pulpen herausgezogener Rinderzähne wurden stundenlang im Papinschen Topfe bei Siedehitze gekocht in 1 Liter Wasser, filtriert, nachher 20 Gr. Agar, 1 Prozent Pepton, 1 Prozent Traubenzucker, $^1/_2$ Prozent Natriumchlorit hinzugefügt, mit einer schwachen Natriumkarbonatlösung schwach alkoholisiert, wieder filtriert und in den Eprouvetten sterilisiert; diesen Nährboden erdachte ich, um den Bakterien einen den Mundverhältnissen ziemlich ähnlichen Entwicklungsboden zu verschaffen.

Zur anaëroben Kulturenzüchtung wurden Glasphiolen mit dem erwähnten Nährboden gefüllt verwendet, wozu eigens verfertigte Glaspipetten verwendet wurden, wie ich Ihnen dieselben hier vorzeige; das Ausgangspräparat wird eingeimpft oder die entwickelten Einzelkolonien überimpft und zugeschmolzen, im Brutofen bei 37° C. belassen, wobei dieselben nach Verrührung mit dem wenigen vorhandenen Oxygen von selbst anaërob wurden und sich entwickelten. Auch durch tiefen Einstich in das Innere der Nährgelatine konnte anaërobes Wachstum erzielt werden.

Die Impfung geschah immer mit in der Bunsenflamme sterilisierter Platinnadel. Aus den entwickelten Kolonien wurden Deckgläschenpräparate nach den verschiedenen vorher aufgezählten Färbemethoden gemacht.

Zu Ihrer Beruhigung kann ich berichten, dass ich trotz Untersuchung von vielen Hunderten von Zahnpulpen keine einzige neue, ausser den von anderen Autoren schon bekanntgegebenen Bakterien gefunden habe. Ich habe auch kein einzigesmal den Bacillus fusiformis, keine Art von Spirochaeten, kein einzigesmal Leptotrix oder Bacillus maximus gefunden. Aber ich habe in jedem Falle von Pulpitis acuta Streptokokkus pyogenes, sehr häufig Streptokokkus brevis, Lanceolatus und Bacillus necrodentalis, in sehr vielen Fällen Staphylokokken, dann Diplokokken, grössere und kleinere und unregelmässige Gruppen sowie einzelne oder grössere Kokken gefunden. Oft Bacillus tetragenus, hie und da, aber selten, Sarcina alba. Ich

Digitized by Google
Original from UNIVERSITY OF MICHIGAN
Generated on 2019-10-18 20:00 GMT / http://hdl.handle.net/2027/mdp.39015060277277
Public Domain in the United States, Google-digitized / http://www.hathitrust.org/access_use#pd-us-google

will mir die genauere Differenzierung und biologische Beschreibung meiner Befunde für ein nächstesmal vorbehalten und möchte nur betonen, dass meiner Meinung nach die Pulpitis acuta nur von Streptokokken, eventuell Staphylokokken verursacht wird. Die übrigen Bakterienarten sind nur Kommensalen.

J. B. Davenport (Paris): The significance of the compensating curve of the dental arches.

Er bezieht sich auf die Kurve (antero-posterior), welche sich auf der vertikalen Ebene der Kauflächen beider Seiten des Zahnbogens ergibt, also die Ebene, in welcher die Kauflächen sich bewegen. In erster Linie empfiehlt er die Weglassung der falschen Benennung „compensating". Bonwill lehrte, dass die Kurve im Verhältnisse zu dem Ueberbisse steht. Das sei aber bei weitem nicht der Fall, da die Höhe der Höcker den normalen Ueberbiss bestimmt. Die Beschreibung Spees ist falsch, richtig ist jene von Tomes und Delamore. Eigentlich ist das keine Linie, sondern eine spirale Fläche, welche sich aber in voller Harmonie mit den Bewegungen der Kiefer und Zähne befindet. Dies erklärt es zur Genüge, warum bei manchen Menschen in den Kunstgebissen kurze oder lange Höcker oder flache Kauflächen erforderlich sind. Die Fläche der Kurve ist durch die Beweglichkeit der Zähne in ihren Alveolen elastisch, was natürlich bei Kunstgebissen nicht der Fall sein kann.

P. Robin (Paris): Physiologie de la mastication et ses rapports avec les appareils de prothèse.

Der Vortrag kann leider nicht mitgeteilt werden, da von demselben kein Manuskript vorhanden war. Autor versprach jedoch, dasselbe einzuschicken und somit muss dessen Kommunikation für später vorbehalten werden.

An der folgenden Diskussion nahmen folgende teil:

Amoëdo (Paris) wirft dem Verfasser vor, dass er zwar im Laufe seines Vortrages das Kiefergelenk, die Kaumuskeln etc. erwähnt, jedoch diese Faktoren bei der Konstruktion der Prothese ganz ausser acht lässt. Evans sah schon 1840 ein, dass unsere Artikulatoren den Hauptfehler haben, dass sie das Heruntergleiten des Kondylus nicht wiedergeben. Bonwill und eine ganze Reihe anderer bemühten sich, einen richtigen anatomisch-physiologischen Artikulator herstellen zu können.

Granjon (Marseille) bemerkt, dass der von Robin konstruierte einfache Artikulator nur den nagenden Tieren

Digitized by Google
Original from UNIVERSITY OF MICHIGAN
Generated on 2019-10-18 20:00 GMT / http://hdl.handle.net/2027/mdp.39015060277277
Public Domain in the United States, Google-digitized / http://www.hathitrust.org/access_use#pd-us-google

entspricht, da deren Kiefer sich nur in der vertikalen Ebene bewegen.

Ausserdem kamen noch zum Wort: Caillon (Lyon), Gires (Paris) und Salamon (Budapest).

(Schluss folgt im Aprilheft.)

Jahresbericht 1908/09 der stomatologischen Klinik (Professor Dr. v. Arkövy) der königl. Universität in Budapest.

Zusammengestellt von Dr. *Emil Major*, II. Assistent daselbst.

I. Semester.

A. Dentitionsfälle 175

B. Pathologische Fälle:

I. Zahnkrankheiten:

Karies	91
Pulpitis	570
Periodontitis	1711
Alveolarkrankheiten (leichtere Fälle dentalen Ursprunges), Gingivitiden	667
Stellungsanomalien	1

II. Kiefer- und Mundkrankheiten:

Phlegmone (dentalen Ursprunges)	18
Fractura menti	1
Eruptio diff. Mol. III. (Periostitis abscessus alv.)	28
Necrosis proc. alv. (grösseren Umfanges)	1
Caries alv. specif.	24
Zusammen	3287

C. Therapie:

Extraktionen	2717
Füllungen in Kariesfällen	91
Behandlung von Pulpitiden	108
Behandlung von Periodontitiden	67
Behandlung von leichteren Alveolarkrankheiten, Gingivitiden und Konsultationen	232
Bei den unter II. erwähnten Kiefer- u. Mundkrankheiten vorgenommene operative Eingriffe und Behandlungen	72
Zusammen	3287

Generated on 2019-10-18 20:00 GMT / http://hdl.handle.net/2027/mdp.39015060277277
Public Domain in the United States, Google-digitized / http://www.hathitrust.org/access_use#pd-us-google
Digitized by Google
Original from UNIVERSITY OF MICHIGAN

Die Zahl der Hörer betrug in diesem Semester 96, von denen entfielen:

auf das stomatologische Poliklinikum (spezielle Pathologie in klinischen Vorträgen) 76
auf die Propädeutik (systematische Vorträge und Demonstrationen) 11
auf die Operationslehre (klinisch) 9

Zu Spezialisten wurden in diesem Semester sechs Aerzte ausgebildet.

II. Semester.

A. Dentitionsfälle 239

B. Pathologische Fälle:

I. Zahnkrankheiten:

Karies	105
Pulpitis	2293
Periodontitis	3878
Leichtere Alveolarkrankheiten dentalen Ursprunges, Gingivitiden, Periostitiden	1026
Stellungsanomalien	4

II. Kiefer- und Mundkrankheiten[1]:

Phlegmone (dentalen Ursprunges)	30
Phlegmone et Abscessus interradic.	1
Fractura menti	1
Fractura proc. alv.	2
Abscessus palat (grösseren Umfanges)	1
Anchylosis fibrosa mandibulae	1
Polypus gingivae	1
Exostosis multiplex senil. proc. alv.	1
Eruptio diff. Mol. III. (Periostit. absc. alv.)	38
Eruptio diff. Mol. III. (Lymphadenitis)	1
Epithelioma buccae	1
Epulis sarcomatosa	2
Papilloma multiplex	1
Haemophilia	12
Uebertrag . .	7638

[1] Erst vom II. Semester angefangen konnten in die Krankenzimmer der neuen Klinik Patienten aufgenommen werden, und zwar wurden 34 Patienten mit 591 Verpflegstagen behandelt.

Digitized by Google
Original from UNIVERSITY OF MICHIGAN
Generated on 2019-10-18 20:00 GMT / http://hdl.handle.net/2027/mdp.39015060277277
Public Domain in the United States, Google-digitized / http://www.hathitrust.org/access_use#pd-us-google

Uebertrag . .	7638
Faux lupina	1
Retentio dentium (Periostitis)	1
Osteomyelitis palati	1
Polypus gingiv. et Tyloma labii	1
Osteomyelitis proc. alv.	1
Periadenitis submax. post extract.	1
Prosopalgia	1
Periostitis scrophulotica mandib.	1
Necrosis proc. alv. (grösserer Ausbreitung)	2
Necrosis proc. alveol. circumscripta	3
Empyema antri Highmori	2
Glossitis (Lues, an die Dermatologische Klinik gewiesen)	2
Hygroma labii	1
Hygroma linguae	1
Cysta periostalis	3
Fistula cutanea chron. ex periodont.	1
Lipoma buccae	1
Caries alv. specif.	35
Caries alv. specif. fulminans	1
Catarrhus antri Highmori	1
Zusammen . .	7699

C. Therapie:

Extraktionen	6434
Füllungen von Kariesfällen	105
Behandlungen von Pulpitiden	387
Behandlungen von Periodontitiden	205
Behandlungen leichterer Alveolarkrankheiten, Gingivitiden und Konsultationen	413
Behandlung der unter II. angeführten Fälle	155
Zusammen . .	7699

Die Zahl der Hörer betrug 105, von denen waren inskribiert:

für das stomatologische Poliklinikum	90
„ die „ Propädeutik	5
„ „ „ Operationslehre	10

Zu Spezialisten wurden acht Aerzte ausgebildet.

An der stomatotechnischen Abteilung (Leiter Dozent Dr. Ludwig Hattyasy) wurden folgende Arbeiten — laboratorisch und technisch-klinisch — ausgeführt:

Digitized by Google
Original from UNIVERSITY OF MICHIGAN
Generated on 2019-10-18 20:00 GMT / http://hdl.handle.net/2027/mdp.39015060277277
Public Domain in the United States, Google-digitized / http://www.hathitrust.org/access_use#pd-us-google

	I. Semester	II. Semester
Odontorthopädien	1	3
Stiftzähne	6	26
Goldkronen	18	34
Brückenarbeiten	2	16
Kautschukpiecen	12	72
Nasenprothese aus Kautschuk	1	—
Nasenskelett nach Claude Martin	2	—
Obturator bei Gaumendefekten	3	8
Night-splint	1	1
Schiene und Kieferstütze bei Fraktur	1	2
Verengerungsapparat bei Wolfsrachen	—	1
Zusammen	47	163

Totale:

Krankheitsfälle inklusive II. Dentition	10.986
Therapie	10.986
Stomatotechnik	210

*

Gesamtzahl der Hörer	201
„ „ Doktoren (Stomatolog. Eleven)	14

Zur Frequenz der Klinik gehören noch die Hörer — stud. med. — des Dozenten Dr. Szabó, vorwiegend der Einübung der Extraktionen gewidmet, deren Anzahl im I. Semester 149, im II. Semester 152 betrug.

Generated on 2019-10-18 20:00 GMT / http://hdl.handle.net/2027/mdp.39015060277277
Public Domain in the United States, Google-digitized / http://www.hathitrust.org/access_use#pd-us-google
Digitized by Google
Original from UNIVERSITY OF MICHIGAN

V. Internationaler zahnärztlicher Kongress zu Berlin 1909.

Bericht über die **Sektion VI (Allgemeine und Lokalanästhesie)**, erstattet von Zahnarzt *F. Luniatschek* in Breslau.

Am **Dienstag den 24. August 1909** gegen 9½ Uhr eröffnete der Vorsitzende der Sektion VI, Doz. Dr. Guido Fischer, Direktor des zahnärztlichen Instituts zu Greifswald, die Verhandlungen der Sektion „Allgemeine und Lokalanästhesie" mit einer Ansprache, in welcher er auf die Bedeutung und das Wesen der Sektion hinwies. Besonders betonte er, dass gerade die Arbeit auf dem Gebiete der Anästhesie nicht nur eines der ältesten, sondern auch zweifelsohne eines der wichtigsten Probleme der Allgemeinmedizin und besonders der Zahnheilkunde sei. Er gab ferner der Hoffnung Ausdruck, dass die Arbeiten und Erfolge der Sektion sich möglichst umfangreich gestalten möchten, so umfangreich wenigstens, wie das vorliegende Programm. Dieses sei durch seine Reichhaltigkeit und seinen Umfang bedeutend und vielversprechend. An seinem Schlusse habe der Vorsitzende noch einige Fragen allgemeiner und prinzipieller Art zur Diskussion gestellt. Dadurch liesse sich hoffen, dass alle Teilnehmer an den Beratungen der Sektion VI das Gewünschte finden und mit Erfahrungen reicher wieder in ihre Heimat zurückkehren können. Damit eröffnete der Vorsitzende die Verhandlungen der Sektion VI formell.

Leider war von den in Aussicht genommenen Ehrenpräsidenten kein einziger zur Eröffnungssitzung erschienen und so übernahm auf allseitigen Wunsch Doz. Dr. G. Fischer auch weiterhin die Leitung der Verhandlungen. Er erteilt daraufhin das Wort Prof. Dr. Biberfeld (Breslau) zu seinem Vortrag: Die neuere Theorie der Allgemeinnarkose.

Der Vortragende führte etwa folgendes aus: Wenn auch durch die Lokalanästhetika die allgemeine Narkose immer mehr eingeschränkt wird, so wird es doch interessieren, die neueste Erforschung über die Beeinflussung der nervösen Zentren durch Narkotika zu hören.

Früher fasste man alle pharmako-dynamischen Wirkungen als rein chemisch auf. Wenn auch eine gewisse chemische Verbindung zwischen der Arzneisubstanz und einzelnen Zellelementen eintritt, so ist das durchaus nicht notwendig, vielmehr gibt es eine Reihe von Substanzen (organische Kohlenwasserstoffe), die chemisch relativ indifferent sind und die durch ihre Löslichkeit in verschiedenen Bestandteilen des tierischen Körpers

Digitized by Google
Original from UNIVERSITY OF MICHIGAN
Generated on 2019-10-18 20:00 GMT / http://hdl.handle.net/2027/mdp.39015060277277
Public Domain in the United States, Google-digitized / http://www.hathitrust.org/access_use#pd-us-google

zur Wirkung kommen und diese Wirkung wird begrenzt durch den sogenannten Verteilungssatz.

Dieser besagt etwa folgendes: Mischt man drei Körper miteinander, von denen der eine in den beiden anderen ungleich gut löslich ist, während die beiden anderen sich ineinander nicht lösen, und lässt diese Mischung stehen, so findet man, dass die in der zweiten und dritten Substanz gelösten Mengen der ersten stets in einem konstanten Verhältnis zueinander stehen; dieses Verhältnis zueinander drückt der Teilungskoeffizient aus und beträgt derselbe z. B. bei einer Mischung von Chloroformöl und Wasser $g = 30$.

Betrachten wir das Chloroform, so finden wir, dass seine Einwirkung, speziell auf das Gehirn, an gewisse Körper, nämlich Lipoide, gebunden ist. H. Meyer hat folgenden Satz aufgestellt: Narkotisch wirkt jede Substanz, auch wenn sie chemisch indifferent ist, sobald sie mit Fetten und Lipoiden löslich ist, und um so stärker ist der Grad der Wirkung, je mehr sie in Lipoiden löslich ist als in Wasser. Das Zustandekommen der Narkose hat man sich also in folgendem Masse zu denken: Das Gift gelangt auf irgendeine Weise in das Blut, dort wird es zum Teil in der wässerigen Blutflüssigkeit, zum grösseren Teil in den Blutlipoiden und von da in allen lipoidhaltigen Organen, je nach ihrem Reichtum an Lipoiden, aufgenommen, am meisten also im Gehirn. Deshalb tritt auch hier die Giftwirkung, d. h. die Narkose am ehesten auf. Da aber auch eine gewisse Ausscheidung des Narkotikums stattfindet, hält die Narkose nur so lange an, als mindestens ebensoviel als abgegeben wird vom Narkotikum zugeführt wird. Hört die Zufuhr auf, so wird nach einiger Zeit das Blut wieder giftfrei und damit ist die Narkose beendet.

Wenn auch diese Meyer-Overtonsche Theorie noch nicht in allen Punkten befriedigt, so gibt sie uns wenigstens einen Hinweis auf die Allgemeinwirkung der Narkotika.

Es ist uns aber weiter bekannt, dass die Aufnahmsfähigkeit für Sauerstoff verringert wird, sobald in den Fetten schon eine andere Substanz, z. B. das Narkotikum gelöst ist. Mithin stellt sich die Narkose als Folge verminderter Sauerstoffzufuhr dar, also als eine Erstickungserscheinung. Das ist auch schon von Verwor gezeigt worden.

Doch ist es auch wahrscheinlich, dass die in der einzelnen Zelle vorhandenen Fermente in einzelnen Zellkammern gelagert sind, welche wir bisher noch nicht erkennen können; wir müssen für die Zelle eine gewisse Schaumstruktur annehmen, welche den Lipoiden ihre Bildung verdankt. Durch die Auf-

Digitized by Google
Original from UNIVERSITY OF MICHIGAN
Generated on 2019-10-18 20:04 GMT / http://hdl.handle.net/2027/mdp.39015060277277
Public Domain in the United States, Google-digitized / http://www.hathitrust.org/access_use#pd-us-google

nahme von Narkotizis werden nun, wie H. Meyer sich ausdrückt, die Hemmungen, welche die Membranen ausüben, gelockert und lassen den chemischen Kräften freies Spiel. Die normale Zellfunktion ist unmöglich gemacht und Narkose tritt ein.

Diese Theorie gilt natürlich nur für die indifferenten Narkotika, d. h. für solche, die keine Basen oder Säuren sind, mithin also nicht für die natürlichen und künstlichen Alkaloide. Aber auch für sie haben die Lipoide eine grosse Bedeutung; sie stellen den Weg dar, auf dem die Alkaloide in die Zellen eindringen. Ein prinzipieller Unterschied zwischen der Wirkungsweise beider Narkotika besteht daher wohl kaum.

Nach diesen mit dem grössten Beifall aufgenommenen Worten dankte der Sektionsvorsitzende dem Redner für seine geistreichen Ausführungen und begrüsste dankbar die präzisen theoretischen Schlussfolgerungen.

Da sich niemand zum Wort meldete, erhielt Blank (Kiew) das Wort zu seinem Vortrag: Allgemeine und lokale Anästhesie.

Da der russische Vortragende der deutschen Sprache nicht gebührend mächtig war, übernahm Luniatschek (Breslau) die Verlesung des Vortrags.

Dr. Blank war zunächst Anhänger der Chloräthylnarkose, hatte in einem Jahre 406 Narkosen mit ziemlich befriedigendem Erfolge ausgeführt. Er nahm aber später allmählich vom Chloräthyl Abstand, nachdem zehn Todesfälle, davon einer in Odessa, vorgekommen waren. Infolgedessen wandte er sich der Injektionsanästhesie zu. Er verlangt aber von ihr die Erfüllung folgender Punkte:

1. Sie muss ebenso prompt wirken wie die Narkose, d. h. in allen Fällen die Schmerzen ausschalten.
2. Sie muss von den Gefahren der Narkose frei sein, d. h. weder Todesfälle noch irgend welche bedrohliche oder unangenehme Nebenerscheinungen zeitigen.
3. Sie darf keine wirklichen unangenehmen Erscheinungen zeigen, d. h. keine Nachblutung und keinen Nachschmerz, auch darf die Wundheilung nicht gestört werden.
4. Sie darf nicht die Vitalität der Nachbarzähne stören.

Ad 1. Ist die Wirkung von demselben Präparat individuell verschieden, ebenso wie bei den Narkotizis, mit Ausnahme vielleicht von Chloroform.

Ad 2. Wenn es auch keine Statistik über Todesfälle nach Intoxikationsanästhesie gibt und wenn auch keine Todesfälle beobachtet worden sind, so hat doch Dr. Blank verschiedene

Digitized by Google
Original from UNIVERSITY OF MICHIGAN
Generated on 2019-10-18 20:04 GMT / http://hdl.handle.net/2027/mdp.39015060277277
Public Domain in the United States, Google-digitized / http://www.hathitrust.org/access_use#pd-us-google

Intoxikationserscheinungen in seiner Praxis beobachten können, wie Herzklopfen, Blässe, Schwindel, Krämpfe u. dgl. Dr. Blank hat auch schwerere Intoxikationserscheinungen, wie ebenso andere russische Kollegen, beobachtet; es ist deshalb in Russland die Injektionsanästhesie verboten worden. Es ist allerdings schwer zu unterscheiden, ob diese unangenehmen Erscheinungen auf das Konto des Kokains oder der Nebennierenpräparate zu schreiben sind. Die Meinungen sind darüber verschieden.

Ad 3. Nachblutungen oder Nachschmerzen sind von Dr. Blank nicht beobachtet worden.

Ad 4. Ebenso auch keine Schädigung der Pulpa.

Wenn auch die Injektionsanästhesie in ihrer Wirkung gegenüber der Narkose keinen Fortschritt bedeutet, so ist sie doch wegen ihrer geringen Gefährlichkeit vorzuziehen.

Vorsitzender Dr. Fischer: Die vortrefflichen Ausführungen des Kollegen Blank haben uns alle im hohen Masse interessiert und ich danke dem Herrn Vortragenden bestens für seine Darbietungen. Im Anschluss an den Vortrag eröffne ich die Diskussion.

Dr. Alexander (Gablonz): Ich halte es nicht für richtig, dass die Herren Kollegen von der Allgemeinnarkose so abgekommen sind. Ich will nicht von der Narkose mit Aether oder Chloroform sprechen, sondern von der Stickstoffoxydulnarkose.

Im Verlaufe von 13 Jahren habe ich weit über 4000 Lachgasnarkosen ausgeführt und dabei habe ich nicht einen einzigen unangenehmen Zwischenfall erlebt, ja ich kann sogar behaupten, dass Patienten, bei denen ich mich nicht getraut hätte, lokale Anästhesie anzuwenden, die Lachgasnarkose sehr gut vertragen haben. Es ist wohl nur eine Bequemlichkeit der Herren Kollegen, dass das Lustgas bei uns in Deutschland so in den Hintergrund getreten ist. Wir wissen sehr gut, dass diese Narkose nur 50 bis 60 Sekunden währt; ist man aber auf diese Narkose eingeübt, so kommt es gar nicht selten vor, dass man in einer Narkose die sämtlichen Wurzeln des Ober- oder Unterkiefers bei vollständiger Schmerzlosigkeit für den Patienten entfernen kann.

Die üblen Nachwirkungen bei Lokalanästhesie sind gar nicht so selten, wie allgemein angenommen wird, besonders Nachschmerz und Nachblutung.

Dr. Sachse (Leipzig): Bei der allgemeinen Narkose in der zahnärztlichen Praxis ist die Möglichkeit eines Exitus nie ganz ausgeschlossen. Deshalb ist die Allgemeinnarkose möglichst auszuschalten, höchstens nur auf einige wenige Fälle zu beschränken. Wer das Kokain nicht gebrauchen will, der solle das weit bessere und unschädlichere Novokain verwenden.

Digitized by Google
Original from UNIVERSITY OF MICHIGAN
Generated on 2019-10-18 20:04 GMT / http://hdl.handle.net/2027/mdp.39015060277227
Public Domain in the United States, Google-digitized / http://www.hathitrust.org/access_use#pd-us-google

Chaskel (Berlin): Mit dem Vorredner Dr. Sachse bin ich der Meinung, dass die lokale Anästhesie als idealer Ersatz für die Allgemeinnarkose anzusehen ist. Wenn wir uns aber auf diesem Kongress darüber schlüssig werden sollen, dass wir bei unseren Operationen die allgemeine Betäubung gänzlich ausschliessen müssen, so müssen wir auch das Kokain ausschalten, da wir in dem Novokain ein Mittel gefunden haben, welches ausserordentlich wertvoll ist. Ich habe in den letzten Jahren zirka 1500 Injektionen mit Novokain gemacht und nur drei ganz leichte Kollapse gehabt, während in allen anderen Fällen die Injektionen glatt vertragen wurden. Allerdings muss man mit dem Zusatz von Suprarenin sehr vorsichtig sein. Ich setze zu 1 Ccm. Injektionsflüssigkeit nur einen Tropfen einer Lösung Suprareninum synth. 1:4000 und erziele damit fast ausnahmslos vollkommene Schmerzlosigkeit. Ich warne vor höheren Zusätzen.

Mayer: Es dürfte interessieren, die Bemerkung des Dr. Sachse über die Wichtigkeit der Isotonie der Anästhesierungslösung an einem praktischen Beispiele bestätigt zu sehen. Ich verwende seit einiger Zeit das Novokain-Suprareninpräparat von Meister, Lucius etc. in Tabletten, denen früher *Na Cl* beigefügt worden war. Da ich nun nicht beachtete, dass dieser *Na Cl*-Zusatz plötzlich aufhörte, verwendete ich weiter Aqua destillata als Lösungsmittel. Da traten plötzlich heftige Schmerzen sowohl während der Injektion als nach der Operation auf. Als ich später den *Na Cl*-Mangel konstatierte und physiologische Kochsalzlösung als Lösungsmittel für die Tabletten verwendete, hörte jeglicher Schmerz auf. Im übrigen habe ich innerhalb weniger Monate zirka 500 Injektionen mit Novokain-Suprarenin gemacht und einige Male bis zu 3 und 4 Ccm., niemals aber auch nur die geringste Störung im Wohlbefinden des Patienten gemerkt, so dass es mir scheint, als ob wir das Kokain als viel giftiger überhaupt nicht mehr in Betracht ziehen sollten.

Prof. Dr. Biberfeld (Breslau): Auf Ersuchen des Herrn Präsidenten gibt der Redner einen kurzen, aber sehr treffenden Ueberblick über die allgemeine Wirkung des Suprarenins, wie überhaupt der Nebennierenpräparate. Er bespricht die Wirkungen der Nebennierenpräparate auf den Kreislauf, die Atmung und das Gehirn. Er hebt besonders hervor, dass die Zuckerausscheidung, welche nach Einverleibung von Nebennierenpräparaten eintritt, nur von ganz kurzer Dauer ist und nichts mit der echten Glykosurie bei Diabetes zu tun hat.

Rosenthal (Paris): L'anaestésie général n'est pas à éviter dans la pratique. Elle est necessaire dans les cas suivants:

Digitized by Google
Original from UNIVERSITY OF MICHIGAN
Generated on 2019-10-18 20:04 GMT / http://hdl.handle.net/2027/mdp.39015060277277
Public Domain in the United States, Google-digitized / http://www.hathitrust.org/access_use#pd-us-google

1. Dans les cas d'inflammation considérables des parties molles et des fistules.

2. Dans les cas de mauvaises positions des dents de sagesse du bas.

3. Dans les cas de trismus.

Dr. Moral (Greifswald): Besonders entzündliche üble Zufälle nach Injektion sind auf Infektionen zurückzuführen, ein Uebelstand, der durch Betupfen der betreffenden Schleimhautstelle mit Jodtinktur vermieden werden kann. Auf die Konzentration der Injektionsflüssigkeit muss besonders Wert gelegt werden, da im Falle zu starker, resp. zu schwacher Konzentration das Präparat auf die physiologische Gewebsflüssigkeit der Nerven nicht einwirken kann, d. h. ein Austausch der betreffenden Salze nicht stattfinden kann.

Dr. Rosenberg (Berlin): Die Frage ob Kokain oder Novokain als Lokalanästhetikum benutzt werden soll, wird eine ständige Diskussionsfrage unserer Verhandlungen sein, doch steht dies Thema erst für morgen zur Diskussion. Ich möchte hier nur kurz auf die Frage des Pulpentodes eingehen und betonen, dass bei den heutigen genau und möglichst schwach konzentrierten Lösungen nur dann ein Pulpentod eintreten kann, wenn unter zu starkem Druck injiziert wird, also eine zu starke und zu lange dauernde Ischämie durch die Injektion hervorgerufen wird.

Dr. Blank (Schlusswort): Ich freue mich, dass so viele Kollegen gegen die Allgemeinnarkose sich geäussert haben, das ist auch meine Meinung, aber ich behaupte, dass die Injektionsanästhesie nicht ganz unschädlich ist.

Vorsitzender Dr. Fischer dankt den zahlreichen Rednern für ihr in der Diskussion bewiesenes Interesse und erteilt Herrn Dauge (Moskau) das Wort zu seinem Vortrag über: Die kombinierte Wirkung von Suggestion und Anästhesie im zahnärztlichen Operationsgebiet.

Der Vortragende behandelt weniger in seinem Vortrage die Hilfsmittel zur Erzielung möglichster Schmerzlosigkeit als vielmehr die allgemeinen Prinzipien, nach denen der Zahnarzt sich zu richten hat, um bei seiner Klientel die besten Erfolge zu erzielen. Dazu empfiehlt er die systematische logische Beeinflussung des Patienten und betritt dabei gleichzeitig einen pädagogischen Weg, um die Patienten zur Willensstärke zu erziehen. Für die von ihm geübte logische Suggestion gibt er eingangs ein treffendes Beispiel aus seiner Praxis.

Weiterhin behandelt der Vortragende folgende vier Punkte:

1. Toxizität der Injektionsanästhetika. Dabei macht er darauf aufmerksam, dass die vielen gefürchteten Komplikationen

Digitized by Google
Original from UNIVERSITY OF MICHIGAN
Generated on 2019-10-18 20:04 GMT / http://hdl.handle.net/2027/mdp.39015060277277
Public Domain in the United States, Google-digitized / http://www.hathitrust.org/access_use#pd-us-google

meist nicht der Giftwirkung des Mittels, als vielmehr dem psychischen Verhalten der Patienten zuzuschreiben sind und belegt seine Ansicht durch Aufführung von Fällen aus seiner Praxis.

2. Die Verteuerung der Behandlungsmethode. Treffend sagt der Redner: Der Arzt hat nicht das Recht, dort Schmerzen zu bereiten, wo er sie vermeiden kann und die Frage: „Wollen Sie mit oder ohne Schmerzen behandelt sein", ist ebenso ungerecht wie die Frage: „Wollen Sie mit sterilisierten oder nichtsterilisierten Instrumenten behandelt werden".

3. Die Enttäuschung des Publikums beim Ausbleiben der erwarteten Schmerzlosigkeit. Mit Recht hebt der Redner hervor, dass es nicht nur falsch, sondern auch sehr unklug ist, den Patienten über einen zu erwartenden Erfolg zu belügen, weil es das Ansehen des Arztes und das Vertrauen der Patienten zerstört.

4. Die Furcht vor dem Nachschmerz. Nachschmerzen treten nach Injektionen auf, wenn Periostitiden vorlagen und die Injektion nicht entzündetes Gewebe geschont hat. Deshalb ist in solchen Fällen möglichst die Leitungsanästhesie zu verwenden.

Der Vortragende schliesst mit den Worten: Das kommende Jahrhundert möge der Menschheit mehr pädagogisch als kommerziell gesinnte Zahnärzte geben.

Ein wahrer Beifallssturm belohnte den Redner für seine trefflichen Ausführungen.

Vorsitzender Dr. Fischer: Der überaus reiche Beifall beweist mehr als Worte ausdrücken können. Wir müssen dem Redner dankbar sein, dass er auch einmal ein Gebiet berührt hat, welches sonst nicht auf Versammlungen diskutiert zu werden pflegt. Ich frage nunmehr, wer sich zur Diskussion meldet.

Dr. Sachse (Leipzig): Die Ausführungen des Vortragenden sind sehr zu begrüssen, weil sie uns Mittel und Wege zeigen, wie wir unseren Patienten gegenüber mit Erfolg unsere Ansicht vertreten können, und ich glaube, wir können den bekannten Satz von dem Verbrauch der Seife dahin modifizieren, dass ich sage: je weiter ein Volk zahnärztlich durchgebildet ist, desto höher ist seine Kultur.

Cieszynski (München): Absolute Schmerzlosigkeit kann nur in denjenigen Fällen versprochen werden, wo keine akuten Entzündungserscheinungen vorliegen. Der Schmerz, der bei Operationen nach Injektionen empfunden wird, ist sehr häufig psychogen, wie Koll. Dauge hervorgehoben hat. Der Patient muss deshalb darauf aufmerksam gemacht werden, dass er bei der Operation wohl den mechanischen Eingriff als Druck empfinden wird, aber keinen Schmerz erleiden wird. Bei der

Digitized by Google
Original from UNIVERSITY OF MICHIGAN
Generated on 2019-10-18 20:04 GMT / http://hdl.handle.net/2027/mdp.39015060277277
Public Domain in the United States, Google-digitized / http://www.hathitrust.org/access_use#pd-us-google

Leitungsanästhesie ist eine absolute Schmerzlosigkeit auch bei lokal entzündetem Gewebe zu erwarten. Der Nachschmerz nach Injektionen kann für viele Fälle zugegeben werden, namentlich dort, wo an eine Injektion eine Extraktion nicht angeschlossen wird (Pulpabehandlung). Der Nachschmerz ist durch Aspirin, Pyramidon u. dgl. leicht zu bekämpfen.

Levanowitsch: Als Anästhetikum empfehle ich Novokain nach Fischer (Greifswald), warne aber vor Injektion bei Entzündung. Auch die Leitungsanästhesie hat nicht immer die gewünschten Erfolge. Vielleicht liegt das nur daran, dass wir russischen Zahnärzte infolge der traurigen Zustände an den russischen Lehrinstituten, nicht Gelegenheit genug haben, sie kennen zu lernen.

Luniatschek (Breslau): Koll. Dauge hat in seinem hochinteressanten Vortrag auf verschiedene, oft nicht beobachtete Punkte aufmerksam gemacht. Einer jedoch schien mir nicht beachtet zu sein, d. i. — vielleicht auch ein erzieherischer — nämlich die Kleiderfrage. Bei der Narkose ist die Ablegung der Oberkleider üblich. Bei Injektionen mit Kokain-Nebennierenpräparaten, welche, wie ich schon in meinen ersten Arbeiten über das Adrenalin zeigte, die Herztätigkeit ausserordentlich erhöhen können, wird leider gar nicht auf fest anliegende Kleidungsstücke (Korsett) Rücksicht genommen. Ich habe die feste Ueberzeugung, dass nicht nur das Korsett, sondern auch schon feste Gürtel eine erhebliche Beeinträchtigung des Allgemeinbefindens herbeiführen können und deshalb müssen wir auch dahin zu wirken versuchen, dass unsere weiblichen Klienten diese ohnehin gesundheitswidrigen Kleidungsstücke fortlegen.

Dauge (Schlusswort): Vor allem meinen besten Dank für die Freundlichkeit, mit der die Herren Kollegen meinen bescheidenen Vortrag aufgenommen haben. Desgleichen für die Ergänzung, die verschiedene Kollegen gegeben haben.

Wie Sie wohl bemerkt haben, habe ich absichtlich von den vielen Neuerungen abgesehen, um speziell das prinzipiell psychologische Moment zu unterstreichen. Doch möchte ich energisch davor warnen, auf die Statistiken zu viel Wert zu legen, weil sie erstens meistenteils subjektiv aufgenommen werden, andererseits aber auch die Patienten aus Gründen der Höflichkeit uns belügen, indem sie behaupten, kaum etwas gemerkt zu haben, in Bekanntenkreisen aber doch erklären, dass sie tüchtige Schmerzen aushalten mussten.

Der Vorsitzende Fischer dankt nochmals dem Redner und stellt fest, dass die Herren Metz, Seitz, Kowarski und Roese nicht anwesend sind, zum Teil auch ihr Fern-

Digitized by Google
Original from UNIVERSITY OF MICHIGAN
Generated on 2019-10-18 20:04 GMT / http://hdl.handle.net/2027/mdp.39015060277277
Public Domain in the United States, Google-digitized / http://www.hathitrust.org/access_use#pd-us-google

bleiben vom Kongress entschuldigt haben und somit die Tagesordnung für den ersten Tag, soweit Vorträge in Betracht kommen, erschöpft ist. Es stellt daher das Schlussthema des ersten Tages: Hat die allgemeine Narkose Berechtigung in der Zahnheilkunde? zur Diskussion.

Der Vorsitzende erteilt dazu das Wort zum einführenden Referat dem Kollegen

Sachse (Leipzig): Die Narkose könnte vielleicht für folgende Fälle in Betracht kommen, und das ist zunächst die systematische Extraktion der ersten bleibenden Molaren. Doch ist sie auch für diese Fälle meines Ermessens nach nicht absolut nötig. Abszessbildungen oder überhaupt starke Entzündungen bilden wohl für die Injektion ein Hindernis, doch gibt es eine Anzahl lokalisierter Fälle von Entzündungen, bei welchen die Injektion von der Peripherie her wohl vorgenommen werden kann und auch gute Erfolge zeitigt. Für die übrigen Fälle kommt die Leitungsanästhesie in erster Linie in Betracht. Es ist also auch bei ihnen die Narkose vermeidbar. Bei den Fällen der Dentitio difficillis mol. III max. inf. mit heftigen Entzündungserscheinungen erscheint mir auch die Narkose nicht besonders empfehlenswert, weil sie aus verschiedenen Gründen gerade bei den in Betracht kommenden Operationen zu gefährlich ist.

Lehmann (Frankfurt a. M.): Die Ausschaltung der Narkose lässt sich heute doch nicht prinzipiell durchführen. Gewiss ist durch die Verbesserung der Injektionstechnik die Narkose zur seltenen Ausnahme geworden. Wir müssen aber auch etwas individualisieren. Ich hatte in der jüngsten Zeit einen Fall, bei dem es sich um einen augenleidenden Herrn handelte. Eine Injektion war infolge des Allgemeinzustandes direkt kontraindiziert. Hier war die Narkose die einzige Möglichkeit, rasch und schmerzlos den Patienten von seinem Leiden zu befreien. Ich mache im Gegensatz zu früher, wo ich 30 bis 40 Bromäthylnarkosen pro Jahr einleitete, jetzt nur noch höchstens 3 Chloroformnarkosen jährlich im Durchschnitt. Leichtere Narkosen halte ich für auf einer Stufe stehend mit der lokalen Anästhesie und daher für entbehrlich. In wirklich notwendigen Fällen, wo ich die Narkose absolut nicht entbehren kann, halte ich die Chloroformnarkose für die richtigste.

Ich resümiere dahin: Die Narkose ist möglichst auszuschliessen, immerhin gibt es vereinzelt noch Fälle, wo aus Gründen der Person, wie des Leidens der Patienten die Narkose nicht zu umgehen ist.

Digitized by Google
Original from UNIVERSITY OF MICHIGAN
Generated on 2019-10-18 20:04 GMT / http://hdl.handle.net/2027/mdp.39015060277277
Public Domain in the United States, Google-digitized / http://www.hathitrust.org/access_use#pd-us-google

Fischer: Ich stehe auf dem Standpunkte, dass der Zahnarzt in jedem einzelnen Falle zu individualisieren und danach die Entscheidung zu treffen hat, ob eine Lokalanästhesie oder eine Narkose einzuleiten ist.

Da Koll. Frohmann bereit ist, seinen angekündigten Vortrag schon heute zu halten und dieser Vortrag geeignet erscheint, das Verhältnis von Lokalanästhesie zur Narkose zu klären, so bitte ich ihn, das Wort zu ergreifen. Herr Frohmann wird sprechen über: Die Grenzen der Injektionsanästhesie in der zahnärztlichen Chirurgie.

Der Redner führte ungefähr folgendes aus:

Für die Injektionstechnik ist natürlich die erste Bedingung, um Erfolge erzielen zu können, genaues Einarbeiten in die Technik und Kenntnis der anatomischen Beschaffenheit der Kiefer. Danach hat sich Frohmann ein Injektionssystem zurecht gelegt, welches mit einigen Abänderungen demjenigen des Koll. Fischer entspricht. Der Redner macht jedoch auch auf den Wert der Temperaturmessungen bei Injektionen aufmerksam und belegt seine Ansicht mit zahlreichen instruktiven Krankengeschichten. Zum Schlusse kommt er zu folgenden Leitsätzen:

1. Das Instrumentarium und die Lösung zur Injektion müssen stets vor der Operation sterilisiert werden. Der Zusatz des Nebennierenpräparates darf erst kurz vor der Injektion gemacht werden, da sonst Zersetzungsgefahr vorliegt.

2. Injektionsmittel, deren Zusammensetzung nicht genau bekannt ist, dürfen nicht verwendet werden.

3. Die Kombination der lokalen und Leitungsanästhesie ist die beste Methode zum schmerzlosen Operieren in der Zahnheilkunde.

4. Die kombinierte Lokal- und Leitungsanästhesie kann bei Zuhilfenahme des Fieberthermometers bei akut eitrigen Prozessen ohne Gefahr der Weiterverbreitung der Infektion verwendet werden.

Vorsitzender Fischer: Meine Herren! Ich glaube, wir tun gut, nach diesem Vortrage gleich in der Allgemeindiskussion über die Verwendungsmöglichkeiten der Lokal- und Leitungsanästhesie im Gegensatz zur allgemeinen Narkose fortzufahren. Zum Worte hat sich noch gemeldet:

Rosenberg (Berlin): Die vom Koll. Frohmann angeführten Krankengeschichten sind sehr lehrreich, einmal, weil sie den Beweis erbringen, wie viel man durch die zielbewusste Injektion erreichen kann, anderseits, weil sie auch zeigen, dass selbst eitrige Prozesse nicht eine Kontraindikation zu sein brauchen. Eine gute Injektionstechnik wird fast immer zum

Digitized by Google
Original from UNIVERSITY OF MICHIGAN
Generated on 2019-10-18 20:04 GMT / http://hdl.handle.net/2027/mdp.39015060277277
Public Domain in the United States, Google-digitized / http://www.hathitrust.org/access_use#pd-us-google

Erfolg führen. Natürlich darf man in seinen Anforderungen nicht zu weit gehen. Die Arseneinlage werden wir niemals entbehren können. Bezüglich des Pulpentodes nach Injektionen habe ich schon im Anschluss an den Vortrag des Koll. Blank meine Meinung geäussert.

Block (Ratibor): So ganz entbehrlich ist die Narkose doch nicht, wie die Anhänger der Injektionsanästhesie glauben. Kommt z. B. nach schlaflosen Nächten und völlig erschöpft ein Patient zum Zahnarzt mit einem eitrigen Wurzelprozess, womöglich Kieferklemme, dann ist meistenteils die Applikation der Spritze schon unmöglich. In solchen Fällen ist die relativ harmlose Bromäthylnarkose mit wenigen Gramm Aethylbromid am Platze, da sie allein es ermöglicht, dem Patienten rasch, schmerzlos und sicher zu helfen, ohne dabei eine Lebensgefahr heraufzubeschwören. Anderseits fordern auch die Patienten direkt die Narkose, weil sie schon durch vielleicht verfehlte Injektionen misstrauisch geworden sind. Darin werden sie zumeist auch von den praktischen Aerzten unterstützt. Oft habe ich, wie wohl auch schon andere Kollegen die Wahrnehmung gemacht, dass man gerade bei eitrigen Prozessen durch Chloräthyl mehr erreicht, als durch eine Injektion, weil schon durch das Aufspritzen von Chloräthyl oft eine leichte Narkose eintritt.

Dauge (Moskau): Mit den Worten des Herrn Vorredners, welcher die allgemeine Narkose propagiert, bin ich nur aus folgenden prinzipiellen Motiven nicht einverstanden:

1. Die Narkose soll im Sprechzimmer des Zahnarztes prinzipiell nicht vorgenommen werden, womit nicht gesagt sein soll, dass sie unnötig ist. Die Allgemeinnarkose ist nur im chirurgischen und nicht im zahnärztlichen Sprechzimmer vorzunehmen, weil nur dort die für etwaige Unglücksfälle notwendige Allgemeinausstattung vorhanden ist.

2 Selbst die weniger gefährliche Bromäthylnarkose sollte niemals ohne Assistenz ausgeführt werden. Auch darf der Wunsch des Patienten nicht für die Einleitung einer Narkose bestimmend sein.

Die Verwendung der Lokalanästhesie ist ganz vorzüglich in der Kinderpraxis angebracht, weil gerade in diesen Fällen die Suggestion, welche die Injektion begleiten muss, eine ausserordentlich grosse Rolle spielen kann.

Fischer: Dass die Narkose auch bei Kindern umgangen werden kann, hat mich ein grösseres Krankenmaterial gelehrt. Von besonderer Wichtigkeit scheint mir gerade in der Kinderpraxis die ausgiebige Anwendung der Suggestion, die oft in erstaunlicher Weise auf das kindliche Gemüt einwirkt. So habe ich gelegentlich im klinischen Betriebe durch Pinselungen mit

Digitized by Google
Original from UNIVERSITY OF MICHIGAN
Generated on 2019-10-18 20:04 GMT / http://hdl.handle.net/2027/mdp.39015060277277
Public Domain in the United States, Google-digitized / http://www.hathitrust.org/access_use#pd-us-google

Aqua destillata — ut aliquid fiat — und darauf folgende Wartezeit, wie sonst bei Injektionen, Extraktion vorgenommen, die nach Verhalten und Aussage des Kindes als schmerzlos suggeriert erschienen.

Die lokale Injektionsanästhesie wenden wir in Greifswald auch bei Kindern in reichem Masse an. Die Schleimhaut- wie auch die Leitungsanästhesie in gleicher Weise, und zwar zu unserer und der Patienten grössten Zufriedenheit. Unsere Novokainlösung ist eben harmlos, besonders wenn man die dringende Vorsicht übt, die Dosis des Nebennierenextraktes (Supraren. synthetic. 1 : 1000) herabzusetzen, d. h. auf 2 Ccm. der 2proz. Novokainlösung etwa 1½ Tropfen des Suprarenin zu geben. Ebenso muss man beim Kinde natürlich auch mit der Quantität fallen und verwendet etwa die Hälfte wie beim Erwachsenen. Wir führen z. B. schon bei 3- bis 4jährigen Kindern die Leitungsanästhesie im Unterkiefer aus, indem wir am Foramen mandibulare zirka ¾ Ccm. der frisch gemischten Novokain-Suprareninlösung injizieren. Im Oberkiefer kommt man bei jugendlichen Personen durchwegs mit der Schleimhautanästhesie aus.

Dauge (Moskau): Da in dieser Sitzung, wie ich sehe, zahlreiche Kollegen aus Russland anwesend sind, möchte ich dem dringenden Wunsche Ausdruck geben, dass die Injektionsanästhesie in Russland möglichst viel Verbreitung finden möchte. Um dieses Ziel zu erreichen, müssen auch die Lehranstalten sich mit diesem Lehrfach ernster befassen.

Vorsitzender Dr. Fischer: Nach allem, was während unserer heutigen Sitzung zum Ausdruck gekommen ist, haben wir Zahnärzte zunächst die Lokalanästhesie zu verwenden und dabei wieder nur solche Präparate, deren Zusammensetzung genau bekannt ist. Ich persönlich kann von diesen vor allem das Novokain dringend empfehlen, das in einer von mir angegebenen Lösung mit Thymolzusatz das denkbar beste leistet, natürlich in Verbindung mit Suprarenin, das ja die Novokainwirkung besonders günstig beeinflusst. Ich verfüge über Tausende von Fällen, die glänzend mit meiner Lösung ausgeführt worden sind. Das gleiche konnte zu meiner Freude und Genugtuung auch Koll. Williger konstatieren, der an dem Berliner zahnärztlichen Institut eine grosse Erfahrung hat sammeln können.

Wenden Sie erst die Novokain-Thymollösung mit vollkommener Beherrschung der Injektionstechnik an, dann werden Misserfolge geradezu Seltenheiten darstellen und Ihnen wird der volle Dank der Patienten zuteil.

Damit möchte ich die heutige Sitzung schliessen. Ich danke allen Vortragenden und den Herren Diskussionsrednern

Digitized by Google
Original from UNIVERSITY OF MICHIGAN
Generated on 2019-10-18 20:04 GMT / http://hdl.handle.net/2027/mdp.39015060277277
Public Domain in the United States, Google-digitized / http://www.hathitrust.org/access_use#pd-us-google

für ihr Interesse an der Tagung der Sektion VI und bitte Sie, weiter mit dem gleichen Eifer in der Sektion zu wirken.

*

Am **Mittwoch den 25. August** eröffnete Dr. Fischer (Greifswald) gegen 10 Uhr die Sitzung und erteilte dem Koll. Eckström (Göteborg) das Wort zu seinem Vortrage über: Intensität der Anästhesie bei verschiedener Konzentration der Kokain- und Novokainlösungen nebst Vorschlag einer zum zahnärztlichen Zwecke geeigneten Lösung.

Der Redner betonte die Erfolge mit der Injektionsanästhesie, musste aber zugeben, dass sie doch in manchen Fällen immer noch im Stiche lässt. Auch diese Mängel zu beseitigen müsse das Ziel sein. Er glaube durch folgende Mischung, für die er auf Grund seiner umfangreichen Versuche und Erfahrungen eintrete, besonders plaidieren zu müssen: Phenol 1/3 Prozent, Glyzerin 3 Prozent, Pfeffermünzöl und Moschus 1/6 Prozent, dazu nach Reinigung und Filtrierung der Lösung 2 Prozent Kokain, 4 Prozent Adrenalinlösung (1 : 1000) und 1/2 Prozent Phenokol.

Fischer dankt dem Redner und erteilt zur Diskussion das Wort:

Dr. Sachse (Leipzig): Die Isotonie einer Lösung ist zweifellos von grossem Einflusse auf die Wirkung und auch Nachwirkung des Injektionsmittels, doch muss die Zusammensetzung nicht zu kompliziert und schwierig sein.

Fischer: Da Dr. Euler zur Stelle ist, wird es sich empfehlen, ehe wir weiter in die Diskussion eintreten, erst den Vortrag des Herrn Dr. Euler anzuhören.

Dr. Euler führt aus: Misserfolge bei der Lokalanästhesie lassen sich zurückführen:

1. Auf die Injektionsmittel. Es können unerwünschte Wirkungen auftreten in Form von Allgemeinerscheinungen, zurückzuführen auf die Toxität der Anästhetika, bzw. Idiosynkrasie. Vereinzelt können auch örtliche Reizungen entstehen. Wie die Anästhetika können auch die Nebennierenpräparate für sich unangenehme Allgemein- und lokale Erscheinungen veranlassen, die örtlichen Erscheinungen stehen bei den Nebennierenpräparaten im Vordergrund.

2. Auf den Zustand des Patienten. Hier können dauernde Störungen im Befinden des Patienten zum Misserfolg beitragen; als solche kommen in Betracht: Chlorose, Herzaffektionen, Neurosen, Psychosen; den letzteren sind wohl auch die erotischen Erscheinungen zuzuschreiben. Weiterhin sind häufig

Digitized by Google
Original from UNIVERSITY OF MICHIGAN
Generated on 2019-10-18 20:04 GMT / http://hdl.handle.net/2027/mdp.39015060277277
Public Domain in the United States, Google-digitized / http://www.hathitrust.org/access_use#pd-us-google

vorübergehende Störungen die Ursache von Misserfolgen (Angst, Aufregung, Schmerzen, Schlaflosigkeit etc.). Neben den dauernden oder vorübergehenden Veränderungen im Allgemeinzustand sind örtliche Veränderungen (z. B. Parulis) hier aufzuzählen.

3. Auf etwaige Infektion durch die Injektion. Eine Infektion wäre denkbar — abgesehen davon, dass die Lösung nicht steril ist — durch den Stichkanal; diese Gefahr ist wohl am geringsten anzuschlagen. Der Versuch, die Einstichstelle zu desinfizieren, ist von nebensächlicher Bedeutung. Weiterhin kann die Infektion verschuldet werden durch das Instrumentarium (Kanülen, Kolben etc.).

4. Auf unerwünschte Begleiterscheinungen bei der Injektionstechnik. Hier kommt speziell die Mandibularanästhesie in Betracht: Abbrechen der Kanüle; vorübergehende Erscheinungen, wie Kieferklemme; länger dauernde Erscheinungen, wie Anästhesie im Gebiet des Lingualis, die durch Wochen persistieren kann. Endlich sind noch Schluckbeschwerden hier aufzuzählen.

Reicher Beifall belohnte den Vortragenden.

Vorsitzender Dr. Fischer eröffnet die Diskussion und erteilt das Wort

Alfred Cohn (Berlin): Im Anschluss an den Vortrag des Koll. Euler möchte ich über einen interessanten Fall berichten. Ein 27jähriger Patient ersuchte mich, ihm einen periostitischen oberen Weisheitszahn zu extrahieren; die Injektion und Extraktion gelang vollkommen. Nach zirka vier Stunden stellte sich eine Nachblutung mit einer Schwere im linken Bein ein. Es gelang, die Blutung bald zu stillen. Am nächsten Tage stellten sich schwere Symptome einer Blutvergiftung ein, verbunden mit einer linksseitigen Lähmung der Arme und der Beine, so dass ich auf eine Intoxikation mit Novokain-Suprarenin schloss. Ich musste diese Annahme verlassen, als sich die einseitige Lähmung am nächsten Tage in eine doppelseitige verwandelte. Es wurde nun festgestellt, dass bei der vorliegenden Entzündung trotz sorgfältigster Injektion Streptokokken eine Embolie im Lumbalgebiete verursacht hatten, die eine Lähmung der Beine hinterliess, die bis heute — seit zwei Jahren — nicht geschwunden ist, während die anderen Erscheinungen schwanden. Ich muss daher diesen Fall als sekundär durch die Lokalanästhesie bedingt ansehen.

Lazarus (Berlin): Die Methode und Technik der Lokalanästhesie fordert ein so eingehendes Studium, dass man trotz aller Hochachtung vor den Kollegen nicht wird behaupten können, dass jeder diese Feintechnik genau beherrscht und

Digitized by Google
Original from UNIVERSITY OF MICHIGAN
Generated on 2019-10-18 20:04 GMT / http://hdl.handle.net/2027/mdp.39015060277277
Public Domain in the United States, Google-digitized / http://www.hathitrust.org/access_use#pd-us-google

befolgt. Beachtet man nun die ungewöhnliche Zahl im Handel befindlicher Anästhetika, die mit gehöriger und ungehöriger Reklame angeboten werden, die sich dann der Kollege wählen soll oder muss, so wird man sich die Misserfolge erklären können.

Luniatschek (Breslau): Ich stehe auch auf dem Standpunkt des Koll. Lazarus. Man soll nicht fortwährend probieren, denn schliesslich verlangt jedes Anästhetikum eine besondere Uebung, die man sich erst nach einiger Zeit aneignen kann, und dann erst kann man sagen, man hat 95 Prozent Erfolge. Dass aber leider nicht nur Preisdifferenzen, die meines Erachtens gar keine besondere Berechtigung haben können, eine verlockende Rolle spielen, sondern hauptsächlich die Reklame, habe ich zu meinem grössten Erstaunen erfahren müssen. Ich habe nämlich zu einem anderen Zwecke an zirka jeden 30. Zahnarzt einen Fragebogen versandt, worauf auch die Fragen standen: „Welches Anästhetikum haben Sie verwandt und welches bevorzugen Sie". Darauf erhielt ich von allen die Antwort, dass sie mindestens drei- bis fünferlei Mittel versucht hätten. Darunter waren aber auch eine grosse Anzahl von Geheimmitteln. Gegen diese müssen wir ganz energisch Stellung nehmen und nicht nur gegen diese, sondern auch gegen jene, welche wohl gelegentlich die Zusammensetzung veröffentlicht haben, sie aber nicht auf die Packung setzen lassen. Schliesslich sind auch aus Gründen der Sterilität jene Mittel zu verwerfen, welche in grösseren Quantitäten verkauft werden, denn auch bei diesen laufen wir Gefahr, dass bei längerem Gebrauch Zersetzungen eintreten oder doch die Lösung nicht mehr ganz steril ist. Ich bevorzuge deshalb Phiolen, von einer einwandfreien Firma sterilisiert und genau dosiert. Das ist das Renoformkokain von Dr. Freund und Dr. Redlich.

Was nun die üblen Nachwirkungen auf das Allgemeinbefinden des Patienten betrifft, welche Herr Privatdozent Dr. Euler hier vorgetragen hat, so meine ich, sind wir Zahnärzte eigentlich sehr leichtsinnig, denn wir können bei einigermassen geübter Vorsicht diese zum mindesten sehr einschränken. Wenn ein Chirurg einen operativen Eingriff macht und er den Patienten ganz genau kennt, so untersucht er wenigstens das Herz auf seine Funktion oder Fehler, bzw. Kompensationen. Das unterlassen wir, trotzdem wir es mindestens ebenso nötig hätten. Die Ursache liegt in zwei Punkten: Einmal sind unsere Patienten es nicht gewöhnt, auch auf ihr Herz von uns voruntersucht zu werden und sind auch nicht darauf eingerichtet, anderseits sind von uns nach ihrem Studiengange nur wenige in der Lage, auch wirklich eine Herzunter-

Digitized by Google
Original from UNIVERSITY OF MICHIGAN
Generated on 2019-10-18 20:04 GMT / http://hdl.handle.net/2027/mdp.39015060277277
Public Domain in the United States, Google-digitized / http://www.hathitrust.org/access_use#pd-us-google

suchung vorzunehmen. Ich möchte mir daher den Vorschlag erlauben, wenigstens anamnestisch zu versuchen, festzustellen, ob schwerere Erscheinungen von seiten des Herzens vorliegen, also Befragung nach Herzklopfen bei Erregungen, Treppensteigen, Laufen, zuweilen Herzstiche, Atemnot, Herzangst u. dgl. Wenn wir auch dadurch nicht in der Lage sind, eine Diagnose zu stellen, so werden uns doch die vom Patienten beschriebenen Anzeichen unter Umständen warnen können, zuviel von einem Anästhetikum zu verwenden.

Euler (Schlusswort): Was den Fall, von dem der erste Diskussionsredner berichtet hat, anbelangt, so scheint mir doch nicht mit Sicherheit bewiesen, dass die Infektion auf die Injektion zurückzuführen ist. Wahrscheinlich ist die Extraktionswunde die Eingangspforte gewesen. Wenn weiter in der Diskussion die Technik immer wieder betont wurde, so deckt sich das durchaus mit meiner Auffassung. Zu den Ausführungen des Koll. Luniatschek muss ich folgendes bemerken: Theoretisch ist ihm absolut beizustimmen, aber in praxi sieht die Sache doch immer anders aus; sein Vermittlungsvorschlag, wenigstens durch entsprechendes Befragen des Patienten ein Bild von der Herzfunktion und etwaigen Störungen derselben zu bekommen, ist auf jeden Fall sehr beachtenswert.

Inzwischen hat Sachse (Leipzig) das Präsidium übernommen und erteilt dem Koll. Dill (Liestal) das Wort.

Dill tritt für besonders differenzierte, aber genau dosierte Lösungen ein, die er nach den Buchstaben des Alphabets benannt hat und den bestimmten Zwecken entsprechend verwendet.

Im Anschluss daran übertrug Sachse das Präsidium an Luniatschek und ergriff das Wort zu seiner Demonstration.

Sachse (Leipzig) sprach über:

1. Ein aseptisches Instrumentarium zur subkutanen Injektion. (Siehe die folgenden Abbildungen.)

Das kleine Instrument ist besonders für den Gebrauch im zahnärztlichen Sprechzimmer konstruiert worden. Es besteht aus einem schmalen vernickelten Untersatz, welcher einen dickwandigen, mit aufklappbarem Nickeldeckel versehenen Glasbehälter trägt. Rechts, bzw. links von dem Glasbehälter ist eine Spirituslampe und ein Glaskolben für abgekochtes Wasser angeordnet. In dem Glasbehälter, welcher zweckmässig mit 3 Prozent Karbolwasser oder 70 Prozent Alkohol gefüllt werden soll, steht ein herausnehmbares, vernickeltes Gestell, welches alle zur Injektion nötigen Apparate trägt.

Beim Oeffnen des Deckels des Glasbehälters fallen die auf dem Deckel beweglich angebrachten Bügel herunter und

Digitized by Google
Original from UNIVERSITY OF MICHIGAN
Generated on 2019-10-18 20:04 GMT / http://hdl.handle.net/2027/mdp.39015060277277
Public Domain in the United States, Google-digitized / http://www.hathitrust.org/access_use#pd-us-google

bilden feste Stützen für den herumgeklappten Deckel. In den auf der Innenseite des Deckels angebrachten Falz passt nun genau das oben erwähnte Gestell, so dass man dieses an dem

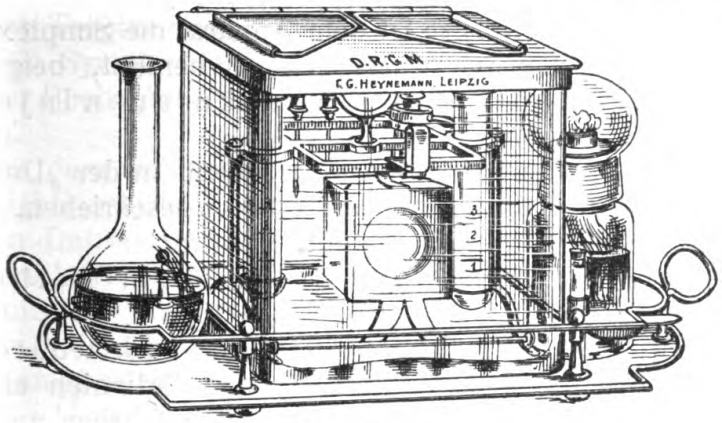

Geschlossen.

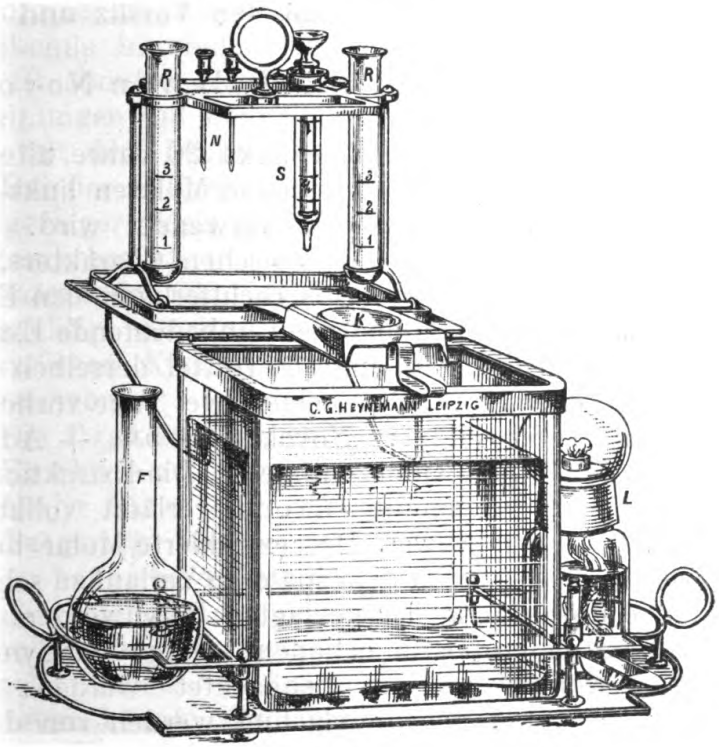

Offen.

Handgriff bequem aus der Flüssigkeit nehmen und auf den Deckel als Untersatz stellen kann, ohne dass ein Tropfen Flüssigkeit die Umgebung benässt. Nach Benützung desselben hängt man Spritze, Kanüle und Reagensglas wieder in den Ständer und stellt das ganze Gestell in die Karbollösung. Beim

Digitized by Google
Original from UNIVERSITY OF MICHIGAN
Generated on 2019-10-18 20:04 GMT / http://hdl.handle.net/2027/mdp.39015060277277
Public Domain in the United States, Google-digitized / http://www.hathitrust.org/access_use#pd-us-google

Zuklappen des Deckels fallen die beiden Stützen wieder selbsttätig auf den Deckel. Man hat also nur nötig, etwa alle 8 Tage die Desinfektionsflüssigkeit zu erneuern, um das gesamte Injektionsinstrumentarium stets aseptisch und gebrauchsfertig zur Hand zu haben. Als Spritze ist dem Apparat die Simplexspritze, welche auch Dr. Braun ausschliesslich benützt, beigegeben.

2. Instrumentarium zur subkutanen Injektion nach Braun.

Diesen Apparat hat Braun eingehend in der „Deutschen Monatsschrift für Zahnheilkunde", 1905, beschrieben. Er ist hauptsächlich für Kliniken geeignet.

3. Mischapparate zur Chloroform-Aethernarkose nach Braun.

Der Apparat ermöglicht, Chloroform- und Aetherdämpfe, teils einzeln, teils beliebig gemischt, den Patienten einatmen zu lassen. Für Kliniken wird derselbe auch fahrbar auf einem eisernen Tischchen montiert geliefert.

Dr. Fischer übernahm hierauf den Vorsitz und erteilte das Wort zu seinem Vortrage:

Dr. Kehr (Stettin) über: Ein Fall von Novokainvergiftung.

Er führt folgendes aus: Eine zirka 20 Jahre alte Dame unterzieht sich der Extraktion des ersten Molaren links unten, wobei Novokain-Adrenalinanästhesie verwendet wird. Jahrelang bestehende Beschwerden neuralgischen Charakters, sowie die Symptome putrider Periodontitis rechtfertigen den Eingriff; ausserdem stellt das Röntgenbild nicht unbedeutende Exzementose der bukkalen Wurzel im unteren Drittel derselben fest.

Zur Injektion wird $^1/_2$ Ccm. einer zwei Tage vorher sterilisierten Lösung verwendet: Novokain 0·5% + Adrenalin (Tullamine) g. M. II pro Kubikzentimeter. Die Extraktion wird mit allen Kautelen vorgenommen und verläuft vollkommen schmerzlos, wenn auch schwer. Der extrahierte Molar bestätigt die Diagnose und ist — nach dem späteren Verlauf zu schliessen — wohl die Hauptursache der geklagten Beschwerden.

Etwa $^3/_4$ Stunden post injectionem können die Symptome einer akuten Kokainvergiftung beobachtet werden: Kopfschmerzen, Zittern und Schwindelgefühl werden von der Patientin angegeben. Auffallende Blässe des Gesichtes mit später wechselnder starker Zyanose, maximale Dilatation der Pupillen, qualitativ schlechter Puls bei hoher Frequenz (bis 130) waren konstatiert, dazu starker Respirationskrampf stertorösen Charakters und vollkommene Bewusstlosigkeit.

Dauer dieser Anfälle zirka $3^1/_2$ Stunden, obwohl mit allen Hilfsmitteln dagegen angekämpft wird: Amylnitrit, heisse

Digitized by Google
Original from UNIVERSITY OF MICHIGAN
Generated on 2019-10-18 20:04 GMT / http://hdl.handle.net/2027/mdp.39015060277277
Public Domain in the United States, Google-digitized / http://www.hathitrust.org/access_use#pd-us-google

Kompressen, starker Kaffee, künstliche Atmung, Steilstellung der Extremitäten, Thermophor etc.

Nach zwei Stunden Ruhepause leichtes Rezidiv mit denselben Erscheinungen und echter hysterischer Krampfanfall nach 10 Tropfen 1 prozentiger Morphiumlösung p. os.

Die Symptome einer Adrenalinvergiftung können bei genauester Beobachtung des Falles mit Bestimmtheit ausgeschlossen werden.

In dem auf meinen Wunsch amtlich untersuchten Rest der Injektionsflüssigkeit, sowie eines Kontrollröhrchens vom gleichen Datum und von derselben Lösung können nur die der Vorschrift entsprechenden Bestandteile gefunden werden, bestimmt aber kein Kokain.

Die Vergiftung ist aber unter dem prägnanten Symptomenkomplex einer Kokainvergiftung einhergegangen, so dass bei Ausschluss der Erkennungszeichen einer Adrenalinintoxikation nur eine akute, ziemlich schwere Novokainvergiftung angenommen werden kann. Die komplizierende Hysterie, welche sich abends in einem echten hysterischen Krampfanfall von etwa 10 Minuten Dauer zeigt, kann wohl die Schwere der Erscheinungen mit bedingt haben; der Krampfanfall hat aber nichts mit dem beobachteten Vergiftungsanfall zu tun.

Bei der Seltenheit einer Novokainintoxikation, zumal bei solch geringer Dosis, ist die Mahnung zur Vorsicht auch bei Novokaingebrauch nur am Platze. Die grossen Vorzüge der Lokalanästhesie mit Novokain-Adrenalin sollen deshalb nicht beeinträchtigt werden, zumal ich gerade in der Praxis der zahnärztlichen Kieferchirurgie mit diesem Mittel gute Erfolge gesehen habe.

Die Diskussion eröffnete

Frohmann (Berlin): So dankenswert die Mitteilung des Koll. Kehr ist, so halte ich es doch nicht für wahrscheinlich, dass die geringe Menge des Novokains diese Vergiftung hervorrufen kann, besonders da der Herr Vortragende eine Idiosynkrasie ablehnte. Ich bin aber der Meinung, dass der ziemlich hohe Adrenalinzusatz (2 Tropfen pro Ccm.) oder eine eventuelle Zersetzung des leicht umsetzbaren Stoffes die Ursache sein könnte. Es wurde eine fertige, in Phiolen verschlossene Lösung gebraucht. Am meisten aber kommt für mich die Hysterie des Patienten in Frage, für die als ein wichtiges kausales Moment ich ja gestern in meinem Vortrage einen prägnanten Fall angeführt habe. Ich möchte auch hier die Gelegenheit wahrnehmen, darauf aufmerksam zu machen, dass es dringend notwendig ist, keine fertigen Tabletten oder Ampullen zu gebrauchen, denn infolge der leichten Umsetzbar-

Digitized by Google
Original from UNIVERSITY OF MICHIGAN
Generated on 2019-10-18 20:04 GMT / http://hdl.handle.net/2027/mdp.39015060277277
Public Domain in the United States, Google-digitized / http://www.hathitrust.org/access_use#pd-us-google

keit des Adrenalinzusatzes zersetzen sich Tabletten und auch die luftdicht abgeschlossenen Phiolen, wofür ich in meinem Vortrage auch gestern bereits einen Fall angeführt habe. Dringend anraten muss ich aber, gerade den Adrenalinzusatz zu individualisieren. Ich halte den Zusatz eines Tropfens auf 1 Ccm. zu hoch, geschweige denn zwei Tropfen. Eine brauchbare Adrenalinlösung darf höchstens eine leichte Rosafärbung haben. Weist sie aber auch nur eine leichte Trübung auf, so ist sie zersetzt und gibt Misserfolge und Vergiftungen. Selbst eine verschlossene Tropfflasche, deren Pfropfen nicht geöffnet, sondern nur herumgedreht wird, weist, wenn sie länger als 14 Tage in Gebrauch, eine Rötung und Trübung auf. Frisch hergestellte Novokain-Adrenalinlösung zeigt schon nach drei Stunden eine starke Rotfärbung. Daher ist es zur Sicherung des Erfolges dringend notwendig, den Nebennierenzusatz erst direkt vor der Verwendung der Lösung zur Injektion zuzusetzen.

Fischer: Der Frage nach der Haltbarkeit fertiger Lösungen bin ich selbst mit grossem Interesse nachgegangen und habe als Resultat meiner Versuche die fertige Novokain-Thymollösung angegeben. Der Thymolzusatz bietet zweifellos Vorteile und kann meiner Ansicht nach nur auf Kosten der Güte der Lösung weggelassen werden. Einmal unterstützt eine dünne wässerige Thymollösung (1 : 1000) die Anästhesie, zum anderen aber verhindert der Thymolbestand eine Zersetzung oder Fäulnis der 2prozentigen Novokainlösung. Meine 2prozentige Novokain-Thymollösung enthält: Novokain 1·0, Natr. chlor. 0·3, Thymol 0·033, Aqu dest 50·0 und bleibt selbst 1½ Jahre lang in gut verschlossenem dunklen Fläschchen völlig steril und unzersetzt. Für den klinischen Betrieb, aber auch für die Privatpraxis verwende ich nur diese fertige Lösung, die ich von 50 Ccm. haltenden Fläschchen abbrauche. Erst kurz vor der Injektion setzt man zu 1 Ccm. der Lösung 1 bis 1½ Tropfen des Suprarenin synth. 1 : 1000, jenes künstlichen Salzes, das weniger giftig und besser haltbar zu sein scheint als Organpräparate. Ich kann Sie nur dringend zu Versuchen mit dieser Lösung aufmuntern und bin überzeugt, dass Ihre Erfahrungen den meinigen gleichen werden, wenn die Handhabung der Injektionstechnik eine zweckmässige ist. In diesem Punkte wird allerdings am meisten zu reformieren sein und ich kann nur wünschen, dass die Universitätsinstitute von älteren Kollegen fleissig aufgesucht werden, um neuere technische Methoden, wie die der Lokalanästhesie, gründlich kennen zu lernen, nicht zum wenigsten im eigensten Interesse dieser Kollegen, deren praktische Tüchtigkeit dadurch nur gehoben wird.

Digitized by Google
Original from UNIVERSITY OF MICHIGAN
Generated on 2019-10-18 20:04 GMT / http://hdl.handle.net/2027/mdp.39015060277277
Public Domain in the United States, Google-digitized / http://www.hathitrust.org/access_use#pd-us-google

Prof. Biberfeld (Breslau) hält es für ausgeschlossen, dass Novokain in einer so geringen Menge oder auch der eine Tropfen Suprarenin derartige Erscheinungen hervorrufen können. Gegen letzteres spricht vor allem die Wiederkehr der Intoxikationserscheinungen. Es handelt sich sicherlich um hysterische Erscheinungen.

Dr. Kantz (Wien) mahnt zur Vorsicht bei der Lokalanästhesie mit Adrenalin, da er einen schweren Intoxikationsfall bei einem jungen, kräftigen Manne erlebte und diesen Fall seinerzeit in der „Oesterreichischen Stomatologischen Zeitschrift" publizierte. Er fordert die Kollegen auf, etwaige Intoxikationserscheinungen der breiten Oeffentlichkeit zur Kenntnis zu bringen, da wir nur dadurch zu einem für die zahnärztliche Praxis gut verwendbaren Lokalanästhetikum und dessen richtigen Dosierung, d. h. zu einem qualitativ und quantitativ nützlichen Präparat gelangen werden.

Mayer (Mosbach): Ich möchte mir die Frage erlauben, ob sowohl bei den Nebennierenextrakten, Adrenalin oder Suprarenin, als auch bei den eigentlichen Anästhetizis es im wesentlichen auf die Konzentration oder die Qualität des angewandten Mittels ankommt.

Dr. Kehr (Schlusswort): Diesen Fall von Novokainintoxikation habe ich auf dem Kongress vorgetragen und dabei gegenteilige Ansichten gefunden. Die eine Gruppe (u. a. Fischer, Greifswald) neigte mehr der Ansicht zu, es sei trotz der Kürze der Zeit zwischen Sterilisierung und Gebrauch des Medikamentes doch wohl eine Zersetzung als Ursache der Erscheinung anzusehen. Dazu sei noch der Adrenalinzusatz ein relativ hoher und könnte wohl auch die Veranlassung zu den Erscheinungen gewesen sein. Die andere Ansicht vertritt besonders Biberfeld, der die beobachteten Symptome vor allem und fast allein auf das Gebiet der Hysterie basieren wollte. Die verschiedenartige Form der beiden nacheinander beobachteten Anfälle waren für diesen Forscher gerade ein Anhaltspunkt mehr für seine Annahme, anderseits bestätigt auch Biberfeld die Möglichkeit einer Zersetzung der Medikamente, trotz der Kürze der Zeit, betonte aber die Schwierigkeit des strikten Nachweises. Daraus würde sich auch meine Annahme einer Novokainvergiftung in gleichem Masse rechtfertigen lassen. Es würde mich interessieren, auch andere Ansichten zu hören. Vorläufig möchte ich den Fall als Novokainintoxikation mit einem Fragezeichen bekannt geben. Wahrscheinlich hat aber doch die Hysterie einen Hauptanteil an dem Vorfall.

(Schluss folgt im Aprilheft.)

Digitized by Google
Original from UNIVERSITY OF MICHIGAN
Generated on 2019-10-18 20:04 GMT / http://hdl.handle.net/2027/mdp.39015060277277
Public Domain in the United States, Google-digitized / http://www.hathitrust.org/access_use#pd-us-google

V. Internationaler zahnärztlicher Kongress.

Diejenigen Herren Kollegen, welche am V. Internationalen zahnärztlichen Kongress teilgenommen und den an sie vor einigen Wochen abgesandten Nachtrag zum Kongressblatt nicht erhalten haben, werden dringend gebeten, ihren Namen, genaue Adresse und, wenn irgend tunlich, auch die Nummer ihrer Kongress-Mitgliedskarte dem Sekretär des V. Internationalen zahnärztlichen Kongresses, Herrn Dr. med. Konrad Cohn, Berlin W. 35, Potsdamerstrasse 46, unverzüglich mitzuteilen. Nur wenn das geschieht, wird es möglich sein, ein fehlerfreies Verzeichnis der Kongressteilnehmer zu veröffentlichen und allen Mitgliedern die noch erscheinenden Drucksachen zuzuschicken. Es ist eine grössere Anzahl von Briefen zurückgekommen, weil die Adressen mangelhaft angegeben worden sind.

Referate und Journalschau.

Handbuch der Zahnheilkunde. Herausgegeben von Professor Dr. *Julius Scheff* in Wien. Dritte, vollständig neu bearbeitete und vermehrte Auflage, II. Band, erste Abteilung, mit 353 Originalabbildungen. Verlag von Alfred Hölder, Wien und Leipzig, 1909.

Das erste Kapitel des neu erschienenen Bandes des Scheffschen Handbuches behandelt: „Die erworbenen Defekte der harten Zahnsubstanzen“ (Defekte ohne Erweichung). Die diesbezüglichen eingehenden und dankenswerten Ausführungen des mittlerweile leider verstorbenen Kollegen Bastýř wurden mit ganz geringer Aenderung in die neue Auflage übernommen. Guttapercha (rosa oder weiss) wird diesmal nicht mehr als Füllungsmaterial empfohlen — mit Recht. Guttapercha soll nur zu provisorischen Füllungen verwendet werden. Uebrigens haben sich die Silikatzemente gerade bei den sogenannten keilförmigen Defekten bewährt. Mit rosafarbigem Silikatzement können bei weit ins Zahnfleisch hineinragenden Defekten auch kosmetisch tadellose Erfolge erzielt werden.

Das Kapitel „Materia medica“ (H. Paschkis) wurde den auf diesem Gebiete gemachten Fortschritten entsprechend erweitert. Es ist wohl auf ein Versehen zurückzuführen, dass bei Besprechung der Analgetika die Neben-

Digitized by Google
Original from UNIVERSITY OF MICHIGAN
Generated on 2019-10-18 20:04 GMT / http://hdl.handle.net/2027/mdp.39015060277277
Public Domain in the United States, Google-digitized / http://www.hathitrust.org/access_use#pd-us-google

nierenpräparate überhaupt nicht erwähnt wurden. Unter den Mitteln, welche bei unangenehmen Zwischenfällen nach der Injektion von Kokain und den verwandten Präparaten in Betracht kommen, wäre neben Kola wohl auch das Amylnitrit anzuführen. Ich möchte es in meinem Ordinationszimmer nicht vermissen. Erschöpfend und mustergültig sind die Ausführungen Paschkis über die „Materialien zum Füllen und zur Prothese".

Ganz neu ist das folgende Kapitel „Desinfektion". B. Spitzer hat es in dankenswerter Weise unternommen, dieses wichtige Kapitel einer eingehenden Besprechung zu unterziehen. Aus seinen Ausführungen spricht der gewiegte Praktiker. Gewiss verdanken wir den bakteriologischen Forschungen viele Winke und Anleitungen, wie wir arbeiten und desinfizieren sollen, um uns und unsere Patienten vor Schädigungen zu bewahren. Dennoch sind wir noch recht weit entfernt von einer befriedigenden Lösung dieser Fragen. Nur haben wir nicht den Mut, oder zu viel Eigenliebe, um dies einzugestehen. Es braucht recht viel Energie und ausreichendes und verlässliches Hilfspersonale, um von stark frequentierten Ordinationsräumen wenigstens den Schmutz zu bannen! Wer von Haus aus reinlich und „proper" ist, der wird auch in antibakterieller Hinsicht Befriedigendes leisten.

Das folgende Kapitel „Die Karies der Zähne" hat wieder C. Jung behandelt. Auch die Prophylaxis der Zahnkaries ist in ausgiebigem Masse berücksichtigt worden. Roeses bekannte Untersuchungen liegen diesen Ausführungen zugrunde. Hoffentlich bleibt der Appell Jungs an die massgebenden Staatsbehörden nicht unbeachtet!

„Die Pathologie und allgemeine Therapie der Pulpakrankheiten" — dieses wichtige und schwierige Kapitel — hat, wie schon in den früheren Auflagen, O. Walkhoff zum Verfasser. Trotz aller Fortschritte sind unsere Anschauungen über das Wesen und die Aetiologie der Pulpaerkrankungen noch immer nicht in jeder Hinsicht geklärt und einwandsfrei. Insbesondere wird die Gangränfrage gerade in den neuesten Werken meistens nur oberflächlich gestreift und mit herkömmlichen Schlagworten abgefertigt (z. B. trockene Gangrän, feuchte Gangrän etc.).

Das folgende Kapitel „Sensibles Dentin, Dentinanästhesie hat J. Scheff einer gründlichen Umarbeitung unterzogen. Dabei wurde in dankenswerter Weise auch die Kataphorese entsprechend berücksichtigt, welche in den letzten

Digitized by Google
Original from UNIVERSITY OF MICHIGAN
Generated on 2019-10-18 20:04 GMT / http://hdl.handle.net/2027/mdp.39015060277277
Public Domain in the United States, Google-digitized / http://www.hathitrust.org/access_use#pd-us-google

Jahren, und zwar gerade zur Erzielung von Dentinanästhesie, wieder zu Ehren gekommen ist (Wöbber).

Die bekannt vorzüglichen Ausführungen von R. Loos über „Odonthele (interne Odonthome)" wurden unter dem geläufigeren Titel „Dentikel, sekundäres Dentin" in die neue Auflage herübergenommen.

Das riesige Kapitel „Füllen der Zähne" hat auch dieses Mal in W. Sachs seinen Meister gefunden. Alle Fortschritte, die seit dem Erscheinen der zweiten Auflage gemacht wurden, hat der Autor in eingehender Weise berücksichtigt. Sachs hat sich seiner Aufgabe in gewohnt meisterhafter Weise entledigt und die zahnärztliche Welt zu Dank verpflichtet.

Römer hat, gleich wie in den früheren Auflagen, wieder die Bearbeitung der „Periodontitis und Periostitis alveolaris" übernommen. Auch dieses Kapitel wurde erweitert und durch die Einschaltung neuer Abbildungen erheblich bereichert. Gewiss bietet uns Römer das Beste, was wir in dieser Hinsicht haben. Nur wäre vielleicht zu wünschen, dass ein anderes Mal neben der Histologie der Wurzelhauterkrankung auch die Anatomie und Therapie dieser ebenso interessanten, als mannigfaltigen Krankheitsprozesse entsprechend berücksichtigt werde. Insbesondere erfordert die Chirurgie der dentalen Kieferprozesse eine viel eingehendere Behandlung. Heisse Feigen, Jodpinselungen und „abwarten, bis der Eiter die Alveolarwand durchbrochen und sich eine Parulis ausgebildet hat", das ist keine Therapie. Das Ausspritzen der Wunde nach der Extraktion eines periodontitischen Zahnes mit Karbolwasser und dergleichen halte ich für zwecklos und das Tamponieren einer solchen Alveole mit Jodoformgaze kann direkt schaden! Ebensowenig kann man sich zufrieden geben, wenn in einem Handbuch der Zahnheilkunde einer unserer grössten und erfolgreichsten Fortschritte, die Wurzelresektion (Maxillotomie) auf einer einzigen Seite abgetan wird. Und diese einzige Seite wird noch dazu grösstenteils durch ein Bild (Fig. 266, replantierter Schneidezahn eines Hundes) ausgefüllt.

Ueberhaupt dürfte es sich empfehlen, dass in einer nächsten Auflage die beiden Kapitel „Pulpaerkrankungen" und „Periodontitische Erkrankungen" in ein einziges Kapitel zusammengezogen werden. Ich betrachte es als ein Unding, zwei Krankheiten, von denen die eine gewöhnlich nur eine Begleiterscheinung der anderen ist, als zwei selbstständige Erkrankungsformen zu betrachten und dieselben

Digitized by Google
Original from UNIVERSITY OF MICHIGAN
Generated on 2019-10-18 20:04 GMT / http://hdl.handle.net/2027/mdp.39015060277277
Public Domain in the United States, Google-digitized / http://www.hathitrust.org/access_use#pd-us-google

ohne Rücksichtnahme auf ihre innigen gegenseitigen Beziehungen zu bearbeiten. Befremdet hat mich auch von jeher, dass die „Periostitis und Osteomyelitis des Kiefers" separat (Julius Schnitzler) behandelt wird. In den meisten Fällen ist doch das, was man Periodontitis oder Periostitis bezeichnet, insbesondere wenn Symptome einer Eiterung vorhanden sind, schon eine Ostitis und Osteomyelitis! Es hat wirklich den Anschein, dass wir aus dem Urwald nicht mehr herauskommen können, in den man uns vor 25 Jahren geführt hat!

Dr. *Lartschneider* (Linz a. d. D.).

Beiträge zum Durchbruch der bleibenden Zähne und zur Resorption des Milchgebisses nebst Untersuchungen über die Genese der Osteoklasten und Riesenzellen. Von Dozent Doktor *Guido Fischer* in Greifswald. Mit 37 Textfiguren und 38 Figuren auf 14 Tafeln. (Sonderabdruck aus den „Anatomischen Heften", herausgegeben von Fr. Merkel und R. Bonnet. Heft 116, Band 38. Verlag von J. F. Bergmann in Wiesbaden, 1909.)

Fischer ist nicht dem Vorbilde Kallhardts gefolgt, sondern hat seine Untersuchungen an Serienschnitten vorgenommen. Um auch für diese möglichst gute und einwandfreie Resultate zu erzielen, hat er sich der Injektionstechnik bedient, wie auch schon bei anderen Untersuchungen. Natürlich hat er für diese Zwecke eine grosse Zahl von Tieren benützt und glaubt sich berechtigt, die dabei gefundenen Resultate auf den Menschen übertragen zu können, weil nach Lepkowski die Gefässverteilung bei den Säugetieren und Menschen gleich ist.

Fischers Untersuchungen haben ergeben, dass die Resorption der Milchzähne ihren letzten Grund in dem Wachstum des nachrückenden Keimes hat. Ueber die eigentlichen Wachstumskräfte ist ein undurchdringlicher Schleier gebreitet, während die Wachstumsvorgänge von Fischer äusserst genau und eingehend beobachtet und durch die zahlreichen Tafeln und Figuren anschaulich erläutert worden sind. Sie beruhen hauptsächlich auf den veränderten Existenzbedingungen und Stoffwechselvariationen im Durchtrittsgebiet des nachrückenden Keimes. Die Durchtrittsrichtung wird gekennzeichnet durch die Lage der Zahnspitze.

Werden die ersten Teile der Zahnspitze gebildet, so treten an der Peripherie des Zahnsäckchens bedeutende

Digitized by Google
Original from UNIVERSITY OF MICHIGAN
Generated on 2019-10-18 20:04 GMT / http://hdl.handle.net/2027/mdp.39015060277277
Public Domain in the United States, Google-digitized / http://www.hathitrust.org/access_use#pd-us-google

Veränderungen und Erweiterungen des Gefässsystems auf. Durch zahlreiche Riesenzellen wird der Knochen zur Resorption gebracht, reichlich Osteoklasten gebildet und somit Raum für die Entwicklung des Keimes geschaffen.

Neben der Resorption des Knochens geht zur Erhaltung und Befestigung des knöchernen Gerüstes auch eine Apposition von Knochen vor sich, an jenen Stellen, welche hauptsächlich ausserhalb der Durchtrittsrichtung liegen. Sie trägt auch im späteren Stadium zur Figuration der Alveole bei. Während an der Zahnspitze die Absorption im grössten Massstabe stattfindet, erfolgt der stärkste Knochenanbau an dem basalen Teil.

Neben der Knochenabsorption findet auch die Auflösung von Zement, Dentin etc. des Milchzahnes statt. Diese wird im Text eingehend an der Hand von ausgezeichneten Figuren geschildert.

Auch die Wurzel wird ebenso wie die Krone des nachrückenden Zahnes unter dem Einfluss des Epithels entwickelt, da vom Pulpawulst aus ein solider Strang des hier umgebogenen doppelreihigen Schmelzepithels als führende Zellgruppe in die Tiefe dringt. Also ist auch für die Wurzel das Epithel das formgebende Gewebe. Dieses bleibt auch nach der fertigen Bildung nach Differenzierung in Zementzellen als Netzwerk über den ganzen Wurzelteil verteilt zurück. Damit wird auch die schon an anderer Stelle von Fischer bewiesene Aetiologie der Zysten bestätigt.

Somit stellt sich die Milchzahnauflösung keineswegs als die Tätigkeit besonderer Gewebe — eines besonderen Resorptionsorganes — dar, sondern kommt durch verschiedenartige Einflüsse auf das differenzierungsfähige Gewebe um den wachsenden Zahnkeim zustande. Dabei ist, wie schon eingangs erwähnt, das Gefässsystem stets an führender Stelle.

Die Güte des vorliegenden Werkes wird schon durch den Namen des hervorragenden Forschers gekennzeichnet und erhält durch erlesene Auswahl einer umfangreich herangezogenen Literatur (im Verzeichnis sind an 100 Arbeiten genannt) eine ganz besonders wertvolle Bereicherung.

Ausstattung und Form sind, wie bei allen Arbeiten von Fischer, hervorragend. *F. Luniatschek* (Breslau.)

Anatomie de la bouche et des dents. Par le Dr. *Dieulafé* et le Dr. *Herpin.* Avec 149 figures intercalées dans le texte. Paris, librairie J. B. Baillière et fils, 1909.

Digitized by Google
Original from UNIVERSITY OF MICHIGAN
Generated on 2019-10-18 20:04 GMT / http://hdl.handle.net/2027/mdp.39015060277277
Public Domain in the United States, Google-digitized / http://www.hathitrust.org/access_use#pd-us-google

Es ist dies der erste Band eines im Entstehen begriffenen grossen französischen Sammelwerkes über Stomatologie: „Traité de Stomatologie", publié en fascicules sous la direction de MM. le Dr. Gaillard et le Dr. Nogué. Die beiden Autoren haben da ein wunderschön ausgestattetes und mit zahlreichen prachtvollen und lehrreichen Abbildungen versehenes Lehrbuch geschaffen, für welches sich in der deutschen zahnärztlichen Literatur, abgesehen etwa von den Ausführungen Zuckerkandls im Scheffschen Handbuch kein Aequivalent findet. Alles was für den Stomatologen wissenswert ist in bezug auf die deskriptive und topographische Anatomie, die Entwicklungsgeschichte, Phylogenese und die vergleichende Anatomie der Mundhöhle und ihrer Organe, ist ebenso eingehend als anschaulich behandelt worden! Jedenfalls kann man mit Spannung dem Erscheinen der folgenden Bände dieses grossangelegten französischen Werkes entgegensehen.

Dr. *Lartschneider* (Linz a. d. D.).

Ueber Kupferamalgam. Von Hofrat Dr. *C. Röse*, Dresden. (Sonderabdruck aus der „Deutschen Monatsschrift für Zahnheilkunde", April 1909.)

In der Zeit der Porzellan- und Goldinlays ist es doppelt erfreulich, wenn von berufener Seite eine Lanze für das alte, oft bewährte Kupferamalgam eingelegt wird. Das Kupferamalgam teilt, wie Röse bemerkt, das Schicksal der meisten Füllungsmaterialien. Zuerst infolge der Verfärbung, die es oft verursacht, gering geachtet, wurde es, als Millers Autorität auf seine antiseptische Wirkung hinwies, kritiklos überall angewendet, um wieder kritiklos verlassen zu werden, als sich infolge unrichtiger Verarbeitung unvermeidliche Misserfolge einstellten. Röse verwendet ein nach zahlreichen Versuchen hergestelltes, quecksilberarmes Kupferamalgam, das durch 1 Minute in einem grösseren Mörser verrieben und zu harten, glänzenden, grauschwarzen Amalgamzylindern zusammengepresst werden muss. Bei sorgfältiger Höhlenpräparation und Austrocknung mit warmer Luft und Alkohol kann dieses Amalgam, das gleich genügend härtet, konturiert werden. Röse rühmt diesen Füllungen ein gefälliges, intensiv dunkles, manchmal blauschwarzes Aussehen nach. Wenn man nach einigen Jahren ein Auswaschen der Füllung bemerkt, so genügt, nachdem ringsherum genügend unterschnitten wurde, ein einfaches Nachfüllen. Jedenfalls bietet dieses Präparat, das gegenüber den

Digitized by Google
Original from UNIVERSITY OF MICHIGAN
Generated on 2019-10-18 20:04 GMT / http://hdl.handle.net/2027/mdp.39015060277277
Public Domain in the United States, Google-digitized / http://www.hathitrust.org/access_use#pd-us-google

quecksilberreichen Amalgamen, die sich durch Auspressen nie genug quecksilberarm machen lassen, so viele Vorteile, dass jeder das Bestreben Röses, ein vom zahnhygienischen Standpunkt einwandfreies und dabei billiges Füllungsmaterial bekannt zu machen, wohl mit einem Versuch unterstützen sollte. Dr. *F.*

Elastische Strips. Von Dr. *H. Bardach*, Zahnarzt in Wien. Das Bestreben, den Kontaktpunkt beim Polieren möglichst zu schonen, hat Bardach darauf gebracht, Kautschuk als Basis für Polierstreifen zu verwenden. Er stellte dieselben her, indem auf elastisches Heftpflaster — das ist Kofferdam, der auf einer Seite mit der für Heftpflaster jetzt allgemein gebräuchlichen Kautschukpflastermasse bedeckt ist — Bimssteinpulver, Karborundpulver etc. aufgestreut und das Pulver in die Pflastermasse hineingepresst wurde, so dass es haften blieb.

Durch starkes Auseinanderziehen kann der Strip über den Kontaktpunkt hinweggebracht werden. Zu beachten ist, dass diese Strips nicht nach einer Seite gerissen werden wie Leinwandstreifen, sondern mit beiden Händen zu fassen und hin und her zu ziehen sind.

Sie legen sich dabei, wie begreiflich, sehr gut der Kontur des Zahnes an und zeigen keine Neigung, dieselbe abzuflachen. Sie können sehr tief unter das Zahnfleisch geschoben werden ohne zu schneiden, das heisst ohne Blutung und Schmerz zu verursachen.

Bei scharfen Stellen reissen sie leichter als Leinwandstreifen, können aber dafür bei sehr engstehenden Zähnen häufig dort noch durch, wo Leinwandstreifen schon zu dick sind. Bardach meint, dass die feinen Sorten dieser Strips bei schnellhärtenden Amalgamen sogleich zum Finieren verwendet werden können, was besonders bei hochliegenden zervikalen Rändern von Vorteil wäre.

Da die Unterlage nachgibt, ist es klar, dass das Polierpulver an Wirksamkeit verliert und bei völlig erhärteten Plomben mehr das gröbere Korn in Betracht kommt. Starke Widerstände werden diese Strips nicht beseitigen können. Sie dienen vielmehr dazu, bei schon ziemlich ausgearbeiteten Plomben die restliche Arbeit zu leisten. Besonders empfehlen sie sich, wie gesagt, bei hohen zervikalen Rändern und im allgemeinen bei empfindlichen Patienten. —*n*—

Digitized by Google
Original from UNIVERSITY OF MICHIGAN
Generated on 2019-10-18 20:05 GMT / http://hdl.handle.net/2027/mdp.39015060277277
Public Domain in the United States, Google-digitized / http://www.hathitrust.org/access_use#pd-us-google

Zahnärztlich-zahntechnisches Jahrbuch 1910. Herausgegeben von *Hans Gromann*, Fachlehrer für Zahntechnik in Wien. Verlag von Hermann Singer, Wien, VI/2.

Der allgemeine Teil enthält nebst dem Kalendarium verschiedene für den täglichen Verkehr wichtige Tabellen, Tarife, behördliche Verordnungen etc. Der fachliche Teil bringt lesenswerte Originalarbeiten mit 118 guten Abbildungen, von denen die folgenden hervorgehoben sein mögen: Die wichtigsten Indikationen zur Röntgenuntersuchung, geschildert an typischen Fällen. Gysis-Artikulator. Die häufigsten Intoxikationen in der zahnärztlichen Praxis. Entwicklung der Odontotechnik in der letzten Zeit. Moderne Brückenarbeiten. Aus der Metallurgie. Zahntechnische Edelmetallegierungen. Segerkegel (Ersatz eines Pyrometers). Galvanoplastik und Galvanostegie. Herstellung eines elektrischen Porzellanofens. Revue der Gussapparate. Aesthetische Verbesserungen des Zahnersatzes.

Ganz besonders wertvoll sind die Rezepte zur Herstellung von Devitalisations- und Wurzelfüllungspasten, Zahnpulver, Pasten und Mundwässer, ferner Vorschriften für Gold- und Platinlegierungen, Lote, Stanzmetalle, Lötmittel, Einbettungsmassen etc.

Ein Anhang bringt Verzeichnisse der Literatur 1908 bis 1909, ferner sämtlicher Unterrichtsanstalten Europas, Amerikas, Australiens und Japans, sowie der Vereine Oesterreich-Ungarns und Deutschlands, wie sie unseres Wissens in solcher Ausführlichkeit bisher noch nicht veröffentlicht worden sind.

Diese kurze Inhaltsangabe zeigt, dass der Herausgeber ein grosses und interessantes Material gründlich zu bearbeiten verstanden hat, wofür ihm der Dank der interessierenden Kreise sicher ist. Die Anschaffung dieses nützlichen Handbüchleins kann jedermann empfohlen werden.

—*o*—

Zahnärztlicher Kalender für das Deutsche Reich, 1910. Herausgegeben von Dr. phil. *G. Kirchner*, Zahnarzt in Wiesbaden. Erster Jahrgang. Verlag von Julius Springer, Berlin.

Dieser in erster Linie für die Zahnärzte des Deutschen Reiches bestimmte Kalender hat ausser dem Notizbuch mit Kalendarium in vier auswechselbaren Quartalsheften folgenden Inhalt:

I. Teil: Die für den Zahnarzt wichtigen Arzneimittel, ihre Zusammensetzung, Anwendung und Dosierung einschliesslich der Maximaldosen. Zusammengestellt und be-

Digitized by Google
Original from UNIVERSITY OF MICHIGAN
Generated on 2019-10-18 20:05 GMT / http://hdl.handle.net/2027/mdp.39015060277277
Public Domain in the United States, Google-digitized / http://www.hathitrust.org/access_use#pd-us-google

arbeitet von Dr. P. Adloff (Königsberg i. Pr.). — Die Nachbehandlung von Zahnextraktionen von Prof. Dr. Williger (Berlin). — Der augenblickliche Stand der chirurgischen Prothese von Prof. Dr. Schröder (Berlin).

II. Teil: Die Rechte der Kassenmitglieder auf zahnärztliche Behandlung auf Grund der Krankenkassengesetzgebung des Deutschen Reiches. Von Dr. Richard Wagner (Nürnberg). — Auszug der für den Zahnarzt wichtigsten gesetzlichen Bestimmungen und Gerichtsentscheidungen. Zusammengestellt und kurz erläutert von Zahnarzt Dr. Paul Ritter (Berlin).

III. Teil: Prüfungsordnung für Zahnärzte. Zahnärztliche Universitätsinstitute des Deutschen Reiches. Das zahnärztliche Fortbildungswesen. Zahnärztliche Zeitschriften. Organisation (I. staatliche, II. private Organisation). Vereine des Deutschen Reiches. Wohlfahrtseinrichtungen. Tabellarische Uebersicht über die staatlichen Gebührenordnungen für approbierte Zahnärzte in den deutschen Bundesstaaten. Von Privatpersonen, Behörden und Korporationen gegründete zahnärztliche Polikliniken und Institute. Die zahnärztliche Fürsorge in den Schulen. Schulzahnkliniken und Schulärzte.

IV. Teil: Verzeichnis der im Deutschen Reiche approbierten Zahnärzte. Alphabetisches Namensverzeichnis der Zahnärzte. Alphabetisches Ortsverzeichnis. Orte mit über 5000 Einwohnern, in denen noch kein Zahnarzt ansässig ist. Statistisches. Verzeichnis der 1908/09 gestorbenen Zahnärzte.

Preisausschreiben.

Die „Rotterdamsche Tandheelkundige Vereeniging“ (Rotterdamer zahnärztliche Verein) setzt nochmals einen Preis von 300 fl. (500 Mk.) aus für die Erfindung eines

Gnatho-Dynamometers (Biss-Kraftmessers),

welcher sich für den Gebrauch in der zahnärztlichen Praxis eignet.

Das Instrument soll einen Druck bis zu 150 Kg. anzeigen; die Messungen sollen bei den ersten 20 Kg. bis auf 1 Kg. genau sein, darüber hinaus soll die eventuelle Abweichung möglichst nicht mehr als 2 Kg. betragen.

Digitized by Google
Original from UNIVERSITY OF MICHIGAN
Generated on 2019-10-18 20:05 GMT / http://hdl.handle.net/2027/mdp.39015060277277
Public Domain in the United States, Google-digitized / http://www.hathitrust.org/access_use#pd-us-google

Die Kaukontaktstellen sollen zwischen einem Abstand von 1 Cm. eingeführt werden können.

Ist dieser Abstand von aussen gemessen weniger als 1 Cm., dann wird das als ein Vorteil angesehen werden.

Bei grösserem Druck als 20 Kg. soll das Gewicht sogleich abzulesen oder leicht zu berechnen sein.

Die Form der Kontaktstellen muss sich genau den Unebenheiten der Kaufläche anpassen können und die Form muss so beschaffen sein, dass der Druck an beliebiger Stelle zwischen den Kauflächen angebracht werden kann.

Obwohl das Instrument nur den Druck in einer Richtung zu messen hat, soll es auch bei einer mässigen seitlichen Verschiebung funktionieren. Bei den Frontzähnen soll nur der Druck bei Zusammenschluss der Schneidekanten, nicht beim Ueberbiss, gemessen werden können.

Das Instrument soll möglichst einfach, stark und soweit es mit dem Mund in Berührung kommt, sterilisierbar sein. Die Kauplatten dürfen die Zähne nicht beschädigen. Bei einer Nachprüfung muss der Messer readjustiert werden können.

Die Preisbewerber werden ersucht, ein Exemplar unter Motto bis zum 1. Oktober 1911 franko an die „Rotterdamsche Tandheelkundige Vereeniging“ 93 Aert van Nesstraat, Rotterdam, einzusenden, begleitet von einer kurzen Beschreibung des Apparates.

Ausserdem ein versiegeltes Kuvert mit demselben Motto, worin sich Name und Wohnort des Erfinders angegeben findet.

Die Jury besteht aus den Zahnärzten C. H. Withaus, D. D. S. (Rotterdam), B. Frank, A. A. H. Hamer, D. D. S., I. J. E. de Vries (Amsterdam) und einem technischen Sachverständigen.

Die Entscheidung findet statt im Laufe des Monats Dezember 1911. Das Resultat wird allen Bewerbern mitgeteilt. Alle Instrumente werden den Eigentümern zurückgesandt.

Die Preiszuerkennung findet statt im Jänner 1912 in der jährlichen Hauptversammlung der „Rotterdamsche Tandheelkundige Vereeniging“.

Zahnärztliche und zahntechnische Zeitschriften werden höflichst ersucht, diese Mitteilung zu übernehmen.

Digitized by Google
Original from UNIVERSITY OF MICHIGAN
Generated on 2019-10-18 20:05 GMT / http://hdl.handle.net/2027/mdp.39015060277277
Public Domain in the United States, Google-digitized / http://www.hathitrust.org/access_use#pd-us-google

Nachtrag zu dem Berichte über den V. Internationalen zahnärztlichen Kongress in Berlin 1909.

Ausser den auf Seite 1060 des Oktoberheftes 1909 Genannten, wurde auch Gustav Preiswerk-Maggi zum Ehrenmitglied des Zentralvereines ernannt. Demselben wurde auch die silberne Ausstellungsmedaille zuerkannt. —.—

Varia.

PETERSBURG. Zubowratschebny wjestnik. Ende Dezember dieses Jahres werden es 25 Jahre, seit diese erste und somit älteste Zeitschrift für Zahnheilkunde von dem Zahnarzte A. P. Sinizyn ins Leben gerufen wurde.

Leser und Freunde dieses Blattes haben ein Komitee gebildet, welches eine Jubiläumsfeier vorbereitet und Einladungen zur Teilnahme an derselben ergehen lässt.

Dem „Zubowratschebny wjestnik" war es vorbehalten, eine grosse Kulturarbeit zu leisten, auf die seine Herausgeber und Redakteure mit Genugtuung und Stolz zurückblicken können.

Dr. Abolensky stand durch 15 Jahre an der Spitze des Blattes und hat dasselbe nicht nur auf ein bedeutendes wissenschaftliches Niveau gehoben, sondern auch die Standesinteressen der russischen Zahnärzteschaft erfolgreich zu vertreten verstanden. Vor etwa 4 Jahren ging der „Zubowratschebny wjestnik" in den Besitz des Zahnarztes Spiegelglas über, während die Redaktion von Prof. Swerschhawsky geführt wird. —.—

Generated on 2019-10-18 20:05 GMT / http://hdl.handle.net/2027/mdp.39015060277277
Public Domain in the United States, Google-digitized / http://www.hathitrust.org/access_use#pd-us-google
Digitized by Google
Original from UNIVERSITY OF MICHIGAN

Empfangene Zeitschriften.

Amerika:

Dental Cosmos.
Dental Digest.
Western Dental Journal.
Dental Review.
Dental Summary.
Items of Interest.
Dental Brief.
Dental Era.
Revista Dental (St. Jago).

Australien:

Australian Journal of Dentistry.

Belgien:

Revue trimestrielle de Stomatologie.
Le Journal Dentaire Belge.

Dänemark, Schweden und Norwegen:

Odontologisk Tidskrift.
Svensk Tandläkare Tidskrift.
Tandlageblad·t.

Deutschland:

Berliner zahnärztl. Halbmonatsschr.
Deutsche zahnärztl. Wochenschrift.
Deutsche zahnärztliche Zeitung.
Deutsche Monatsschr. f. Zahnheilk.
Korrespondenzblatt für Zahnärzte.
Zahnärztliche Rundschau.
Archiv für Zahnheilkunde.
Zeitschrift für zahnärztl. Orthopädie
Zahntechnische Wochenschrift.
Zahntechnische Reform.
Zahnärztliches Zentralblatt.
Journal für Zahnheilkunde und Zahntechnik.
Odontologische Nachrichten.

England:

British Dental Journal.
Dental Record.
Quarterly Circular.
Elliots Quarterly.

Frankreich:

Revue de Stomatologie.
Laboratoire.
La Province dentaire.
Revue Odontologique.
Revue Internat. de Prothèse Dentaire.

Holland:

Tijdschrift voor Tandheelkunde.

Italien:

Rivista Trimestrale di Odontojatria.
La Stomatologia.

Japan:

Shikwa-gakuho.

Oesterreich-Ungarn:

Österr. Zeitschrift für Stomatologie.
Zeitschrift für Zahntechnik.
Ash's Wiener Vierteljahrs-Fachblatt.
Stomatologiai Közlöny.
Fogorvosi Szemle.
A Fogtechnikus.
Zubní lékařství.
Rocznik lekarski.

Russland:

Zubowratschebni wjestnik.
Kronika dentysticzna.
Odontologitscheskoje Obosrenije.
Zubowratschebni mír.

Schweiz:

Schweizerische Vierteljahrsschrift für Zahnheilkunde.

Spanien:

La Odontologia.

Wir bestätigen den Empfang von Tauschexemplaren der genannten Zeitschriften und bitten um deren fernere Zusendung unter der Adresse:

JULIUS WEISS, Wien, I. Petersplatz 7.

Generated on 2019-10-18 20:05 GMT / http://hdl.handle.net/2027/mdp.39015060277277
Public Domain in the United States, Google-digitized / http://www.hathitrust.org/access_use#pd-us-google
Digitized by Google
Original from UNIVERSITY OF MICHIGAN

Empfangene Bücher und Broschüren.

(Mit Vorbehalt weiterer Besprechung.)

Atlas der Zahnheilkunde in stereoskopischen Bildern. Herausgegeben von Karl Witzel. Serie I (Doppelserie): Anatomie. 52 Tafeln mit deutschem, englischem und französischem Text. Julius Springer, Berlin.

Zahnärztliches Lexikon. Die Kunstausdrücke der Zahnheilkunde und ihrer Hilfswissenschaften etymologisch erklärt und stofflich bearbeitet von Zahnarzt Ernst Müller-Stade. Verlag von Hermann Meusser, Berlin 1910.

Index der deutschen zahnärztlichen Literatur und zahnärztliche Bibliographie. Von Prof. Dr. Port in Heidelberg. Lieferung 4, 5, 6. Heidelberger Verlagsanstalt 1909.

Zahnärztlich-zahntechnisches Jahrbuch 1910. Herausgegeben von Hans Gromann, Fachlehrer für Zahntechnik in Wien mit 118 Abbildungen. Verlag von Hermann Singer, Wien, VI.

Elements of Orthodontia. A Laboratory Note Book for Students and Beginners. By B. E. Lischer D. M. D. Prof. of Orthodontia, Washington, University Dental School, St. Louis. Verlag The C. V. Mosby Co. 1909.

Sammlung von Vorträgen auf dem Gebiete der Zahnheilkunde. Herausgegeben von Hofrat Prof. W. Pfaff, Leipzig. I. Heft. Die Zahnheilkunde in ihren Beziehungen zu der Naturwissenschaft und der Medizin, insbesondere der pathologischen Anatomie und ihre Aufgabe für die Zukunft von Hofrat Prof. W. Pfaff. Verlag der Dykschen Buchhandlung in Leipzig.

Ueber die Pathogenese der Zahnwurzelzysten. Von Dr. H. A. Astochoff. Sonderabdruck aus der „Deutschen Monatsschrift für Zahnheilkunde", Heft 9/10, 1909.

Eine methodische Anwendung der arsenigen Säure zum schmerzlosen Abtöten der Pulpa. Von Zahnarzt M. Lipschütz, Berlin. Sonderabdruck aus der „Deutschen Monatsschrift für Zahnheilkunde", Heft 11, 1909.

Arbeiten aus dem zahnärztlichen Institute der Universität in Breslau. Herausgegeben von dem Direktor Professor Dr. C. Partsch. II. Band, 1909.

Die Schleimhautnaht. Von Prof. Dr. C. Partsch. Sonderabdruck aus Jahrg. XII, Nr. 34, der „Deutschen zahnärztlichen Wochenschrift".

Die Erkrankungen der Kieferhöhle. Von Prof. Dr. C. Partsch. Sonderabdruck aus „Handbuch der Zahnheilkunde" von Prof. Dr. Julius Scheff, III. Aufl.

Digitized by Google
Original from UNIVERSITY OF MICHIGAN
Generated on 2019-10-18 20:05 GMT / http://hdl.handle.net/2027/mdp.39015060277277
Public Domain in the United States, Google-digitized / http://www.hathitrust.org/access_use#pd-us-google

Die Schulzahnklinik in Berndorf. Von Dr. Anton Lantschner, 1909.

Das Wesen der Pyocyanase und die Anwendung derselben bei den verschiedenen Formen der Gingivits und Stomatitis. Von Dozent Dr. Reich in Marburg. Sonderabdruck aus der „Deutschen zahnärztlichen Wochenschrift". XII, Nr. 332.

Der Expansionsbogen, seine Handhabung und seine Wirkung. Von W. Zielinsky in Berlin. Sonderabdruck aus der „Zeitschrift für zahnärztliche Orthopädie", Juli-August 1909.

Die Küllersche Abdruckmasse für direkten Zinkguss. Von Prof. Port. Sonderabdruck aus der „Deutschen zahnärztlichen Wochenschrift". Jahrg. XII, Nr. 34.

Beitrag zur Brückenarbeit. Von Dr. Alfred Hoffmann, Leipzig. Sonderabdruck aus der „Deutschen zahnärztlichen Wochenschrift".

Schutz den Zähnen. Herausgegeben von Zahnarzt Dr. Erich Schmidt im Auftrage des Deutschen Zentralkomitees für Zahnpflege in den Schulen. Preis broschiert Pf. 10. Verlagsbuchhandlung von Richard Schoetz, Berlin 1909.

NB. Bei Zusendung von Rezensionsexemplaren, Tauschexemplaren von Zeitungen etc. wolle man sich nur meiner Adresse bedienen.

Julius Weiss

Wien, I. Petersplatz Nr. 7.

Patente und Gebrauchsmuster-Eintragungen.

(Mitgeteilt von **Ing. V. Monath,** Patentanwalt, Wien, I. Jasomirgottstrasse 4.)

Abdrucklöffel mit mehreren bei Verstellung der Löffelgriffe sich bewegenden Teilen zum Sprengen des Gipsabdruckes im Munde. Max Lewin, Reichenbach.

Federträger für künstliche Gebisse. Gustav Zettel, Erfurt.

Spritze in Zangenform zum Einführen von Flüssigkeiten in das Zahnbein. Dr. Karl Rumpel, Berlin.

Kapselpresse für verschiedene grosse Küvetten. Wilhelm Hoffmann, Dellbrück.

Speigefäss, dessen Spülvorrichtung mit dem Wasser auch Luft ansaugt. Emil Hempel, Berlin.

Digitized by Google

Original from UNIVERSITY OF MICHIGAN

Generated on 2019-10-18 20:05 GMT / http://hdl.handle.net/2027/mdp.39015060277277
Public Domain in the United States, Google-digitized / http://www.hathitrust.org/access_use#pd-us-google

Verfahren und Vorrichtung zur Herstellung von Zahnfüllungen. William Taggart, Chicago.

Betäubungsvorrichtung für zahnärztliche Zwecke. Richard Bradbury, Broad stairs, England.

Vorrichtung zur Befestigung künstlicher Zähne an hinterlegtem Metall mittels eines den Befestigungsstift aufnehmenden durchbohrten Zapfens. Ernst Tichauer, Berlin.

Verfahren zur Herstellung von Stanzen, Abgüssen von Körperteilen, wie Gaumen, für Zahnersatz. Max Küller, Gross-Lichterfelde.

Apparat zur Anfertigung nahtloser natürlicher Zahngoldkronen. Jakob Brinzer, Leipzig.

Pumpe zum Absaugen der Luft aus der Form für den Abguss von metallenen Zahnersatzstücken, Brücken. Karl Rauhe, Düsseldorf.

Fräse für zahnärztliche Zwecke mit spiralförmig umlaufender Rippe und auf dieser angeordnetem Finierhieb. Karl Rauhe, Düsseldorf.

Federnder Küvettenhalter. Georg Kerber, Lemgo.

Gebissartikulator. Oskar Wenntrerk, Jauer.

Zungen-, Wangenschützer und Wattehalter. B. Eggler, Göppingen.

Antiseptische Kopfstütze für zahnärztliche Operationsstühle. Theodor Burmester, Hannover.

Gleitverbindung für zahnärztliche Handstücke. Weber & Hampel, Berlin.

Künstlicher Zahn mit Ankerbefestigung. Daniel Müller, Düsseldorf.

Mundlöffel zur Aufnahme einer bildsamen Masse für die Zahntechnik. Meyer & Co. und Walter Zick, Barmen.

Doppelschichtiger Zahngebisskautschuk. Aktiengesellschaft Metzeler & Co., München.

An abnehmbaren Goldkronen für Zähne die Anordnung eines in die Gaumenplatte einzubettenden mit Widerhaken versehenen Halters. Georg Leo, Leipzig.

Bajonettzahnzange. Leo Brusberg, Berlin.

Schutzvorrichtung an künstlichen Zähnen. Gustav Newald, Leipzig.

Beleuchtungsvorrichtung für Werkzeuge, Instrumente. Ernst Friedmann, Wien.

Generated on 2019-10-18 20:05 GMT / http://hdl.handle.net/2027/mdp.39015060277277
Public Domain in the United States, Google-digitized / http://www.hathitrust.org/access_use#pd-us-google
Digitized by Google
Original from UNIVERSITY OF MICHIGAN

Praxis-Uebergabe

aus Gesundheitsrücksichten. Jahreseinnahme 22.000 K. Deutsche Provinzstadt von 25.000 Einwohnern. Einführung zugesichert.

Anfragen unter „B. B." befördern die Herren Weiss & Schwarz, Wien, I. Petersplatz 7.

Unentgeltliche
Praxis-Uebergabe.

In deutschböhmischem Kurort wird gegen Uebernahme des in bestem Zustande befindlichen Inventars aussichtsreiche Praxis übergeben.

Anfragen unter „D. D. H. Nr. 4" befördern die Herren Weiss & Schwarz, Wien, I. Petersplatz 7.

Praxis in Ober-Ungarn.

Durch den Tod des früheren Besitzers erledigter günstiger Posten gegen Uebernahme des Inventars abzugeben.

Anfragen befördern unter „K. T. Nr. 5" die Herren Weiss & Schwarz, Wien, I. Petersplatz 7.

Praxis-Gesuch.

Gut ausgebildeter, kapitalskräftiger MUDr. sucht Association oder Praxisübernahme.

Anträge unter „Dr. B. J. 11" an die Herren Weiss & Schwarz, Wien, I. Petersplatz 7.

Digitized by Google
Original from UNIVERSITY OF MICHIGAN
Generated on 2019-10-18 20:05 GMT / http://hdl.handle.net/2027/mdp.39015060277277
Public Domain in the United States, Google-digitized / http://www.hathitrust.org/access_use#pd-us-google

Gebrauchter stehender Motor

System Klingelfuss für Gleichstrom, billig abzugeben. Anfragen unter „Klingelfuss“ befördern die Herren Weiss & Schwarz, Wien, I. Petersplatz 7.

Gebrauchter, gut erhaltener Kugelmotor

für 110 Volt Gleichstrom billig abzugeben. Anfragen unter „Elektromotor“ befördern die Herren Weiss & Schwarz, Wien, I. Petersplatz 7.

Zwei aseptische Instrumentenkästen

170 × 70 × 35 Cm. mit 7 Einlageplatten
167 × 51 × 26 „ „ 5 „

aus Glas und Metall sind billig abzugeben. Anfragen befördern unter „Glaskasten“ die Herren Weiss & Schwarz, Wien, I. Petersplatz 7.

Hermann Meusser

Berlin W. 35/106, Steglitzerstrasse 58

Einzige Spezialbuchhandlung für Zahnheilkunde

ist bestrebt, durch solide, kulante und schnelle Bedienung ihren Kundenkreis zu erweitern. Zur Erleichterung der Anschaffung werden **monatliche Teilzahlungen** in der Höhe des zehnten Teiles des Kaufpreises eingeräumt.

Bei grösseren Aufträgen Ermässigung der Monatsrate auf den zwanzigsten Teil.

Vollständiges Lager. — Allerneueste Auflagen.

Fachkatalog gratis. **Portofreie Sendung.**

Digitized by Google
Original from UNIVERSITY OF MICHIGAN
Generated on 2019-10-18 20:05 GMT / http://hdl.handle.net/2027/mdp.39015060277277
Public Domain in the United States, Google-digitized / http://www.hathitrust.org/access_use#pd-us-google

Laboratorium für Zahnprothese

G. m. b. H.

Technische Leitung: Prof. Dr. JUNG
Berlin W. 50, Tauenzienstrasse 17.

o

Technische Spezialkurse.

Anfertigung aller technischen Arbeiten in Kautschuk, Metall und Email.

Kostenfreie und unverbindliche Beratung über Regulierungsfälle, Brückenarbeiten etc. an Hand eingesandter Modelle.

Prospekte auf Anfrage.

Zur Besetzung von offenen

Techniker-Stellen

empfiehlt sich die behördlich konzessionierte

Fach-Stellenvermittlung

des

Verbandes österr. Zahntechniker-Gehilfen und -Lehrlinge in Wien

VI. Mariahilferstrasse 99 (Hotel Palace).

Sprechstunden: an Wochentagen von 7—8 Uhr abends

Telegrammadresse: Zahnvermittlung Wien.

Existenz.

Ein junger Zahnarzt (mosaisch bevorzugt) in einer grösseren mährischen Provinzstadt gesucht.

Anfragen befördert unter „M. W. 1810“ Rudolf Mosse, Wien, I.

Generated on 2019-10-18 20:05 GMT / http://hdl.handle.net/2027/mdp.39015060277277
Public Domain in the United States, Google-digitized / http://www.hathitrust.org/access_use#pd-us-google

Digitized by Google

Original from UNIVERSITY OF MICHIGAN

Zahnärztlicher Unterricht
an den Universitäten in Oesterreich und Ungarn.

a) Oesterreich.

Wien. K. k. zahnärztl. Universitäts-Institut, IX. Türkenstrasse 9.

Vorstand: Reg.-Rat Prof. Dr. Julius Scheff.
Assistenten: I. Dr. Berth. Spitzer, II. Dr. Bruno Klein.
Demonstratoren: Med. stud. Heinrich Krakesch und Georg Fifka.

I. **Semestralvorlesungen über operative u. konservierende Zahnheilkunde,** fünfmal wöchentlich von 4 bis 6 Uhr abends. Dieselben umfassen die gesamte Theorie in Verbindung mit Uebungen am Phantom und dauern als solche bis zu den Weihnachtsferien. Nach letzteren beginnen die praktischen Uebungen an Patienten bis zum Semesterschluss.

II. **Semestralvorlesungen für Mediziner** zweimal wöchentlich.

III. **Semestralvorlesungen über Zahnersatzkunde;** Herstellung von Ersatzstücken an Patienten, fünfmal wöchentlich von 8 bis 10 Uhr vormittags. Von 10 bis 12 Uhr praktische Uebungen in den Arbeitsräumen für Zahnersatzkunde.

IV. Doz. Dr. Rud. Loos liest ein zweistündiges Kolleg mit Demonstrationen und prakt. Uebungen für Mediziner. Samstag von 3 bis 5 Uhr nachm.

V. **Ferialkurse:**

Instituts-Assistent Dr. B. Spitzer hält während der Weihnachts- und Osterferien, sowie anfangs September theoretische und praktische Ferialkurse über operative und konservierende Zahnheilkunde und Zahnersatzkunde in der Dauer von 6 bis 7 Wochen mit Uebungen am Patienten ab. Anfragen: IX. Türkenstrasse 9, Universitäts-Institut.

Wien. Zahnärztl. Abteilung d. allg. Poliklinik, IX. Höfergasse 1.

Vorstand: Doz. Dr. v. Wunschheim.
Assistenten: Dr. O. v. An der Lan und Dr. Nik. Schwarz.

I. **Semestralvorlesungen über Zahnheilkunde** für Mediziner, zweistündig, Dienstag, Donnerstag von 6 bis 7 Uhr abends. *K* 4·20.

II. **Praktische Uebungen in konservierender Zahnheilkunde** an Patienten für Vorgeschrittene, zehnstündig, fünfmal wöchentlich von 5 bis 7 Uhr abends, 50 *K*.

III. Doz. Dr. Rudolf Weiser. **Semestralvorlesung über Zahnersatzkunde,** Dienstag, Donnerstag, Samstag von 7 bis 8 Uhr früh in Verbindung mit praktischen Uebungen am Patienten, fünfmal wöchentlich von 8 bis 10 Uhr vormittags. Honorar 100 *K*. (Anmeldungen und Anfragen — nur schriftlich — sind zu richten an Dr. R. Weiser, IX. Frankgasse 2.)

IV. **Ferialkurse:**

Die Abteilungs-Assistenten Dr. O. v. An der Lan und Dr. Nik. Schwarz halten während der Weihnachts- und Osterferien, sowie anfangs September praktische Kurse über konservierende Zahnheilkunde und Zahnersatzkunde mit Uebungen am Patienten ab. Anfragen: IX. Höfergasse, Allg. Poliklinik.

Doz. Dr. L. Fleischmann liest im Wintersemester: Die normale und pathologische Histologie der Zähne, einschliesslich der Histogenese. Einstündig. Tag und Stunde nach Uebereinkunft im Histologischen Institut (Prof. Ebner).

Doz. Dr. W. Wallisch liest **Semestralvorlesung über Zahnheilkunde.** Montag und Freitag von 5 bis 6 Uhr abends im Lehrsaal des Prof. Hochstetter im Anatomischen Institut.

Digitized by Google
Original from UNIVERSITY OF MICHIGAN
Generated on 2019-10-18 20:05 GMT / http://hdl.handle.net/2027/mdp.39015060277277
Public Domain in the United States, Google-digitized / http://www.hathitrust.org/access_use#pd-us-google

Graz. K. k. zahnärztl. Universitäts-Institut.

Vorstand: Prof. Dr. Franz Trauner.

Assistent: Dr. R. Benedikt.

I. **Semestralvorlesungen über Zahnheilkunde**: Montag, Mittwoch und Freitag von 5 bis 6 Uhr abends als 3stündiges Kollegium.

II. **Praktischer Kurs an Patienten für Vorgeschrittene**, 10 Stunden wöchentlich 8 Wochen hindurch, Montag bis Freitag von 5 bis 7 Uhr abends, gegen das Honorar eines 10stündigen Kollegiums.

III. **Zahnersatzkunde**: Montag bis Samstag von 8 bis 10 Uhr, verbunden mit Arbeiten im Laboratorium für Ersatzkunde von 10 bis 12 Uhr als 20stünd. Kollegium.

IV. **Ferialkurse** lesen die Assistenten.

Innsbruck. K. k. zahnärztl. Universitäts-Institut, Annichstr. 24.

Vorstand: Prof. Dr. B. Mayrhofer.

Assistenten: I. Dr. W. Arnold, II. Dr. W. Mitter, III. Dr. Eug. Pöll.

I. **Klinische Vorlesungen über Pathologie u. Therapie der Zahnkrankheiten mit Praktikum**, 3 Stunden wöchentl.; Dienstag von 5 bis 7 Uhr und Donnerstag von 5 bis 6 Uhr.

II. **Praktische Uebungen an Patienten in der operativen Zahnheilkunde, verbunden mit Demonstrationen.** Gemeinsam mit Dr. Arnold. Montag bis Freitag von 2 bis 6 Uhr. Als 5stünd. Kollegium zu rechnen. Laboratoriumsgebühr 25 *K*. Teilnehmerzahl nach Massgabe der vorhandenen Arbeitsplätze beschränkt.

III. **Theoretisch-praktischer Semestralkurs über künstlichen Zahnersatz, verbunden mit Demonstrationen und Uebungen an Patienten.** Gemeinsam mit Dr. Mitter. Montag bis Freitag von 8 bis 12 Uhr. Als 5stünd. Kollegium zu rechnen. Laboratoriumsgebühr 50 *K*. Teilnehmerzahl nach Massgabe der vorhandenen Arbeitsplätze beschränkt.

IV. In den Weihnachts-, Oster- und Sommerferien werden operative und technische Assistentenkurse abgehalten.

Prag. Zahnärztl. Institut der k. k. deutschen Universität.

Prag, I. Obstmarkt 6.

Vorstand: Prof. Dr. H. Bönnecken.

Assistenten: Dr. A. Kerber und Dr. H. Fritsch.

I. **Semestralvorlesungen**: *a*) Theoretische und praktische Zahnheilkunde mit Demonstrationen und Uebungen an Zahnkranken: Montag, Mittwoch, Freitag 6 bis 7 Uhr; *b*) zahnärztlicher Operationskurs mit besonderer Berücksichtigung der Erhaltung erkrankter Zähne durch Füllung: Täglich 4 bis 6 Uhr; *c*) Kursus der zahnärztl. Technik: Täglich 2 Stunden nach Uebereinkunft. (Honorar 100 *K*.)

II. **Kurse**: Plombierkurse werden vom 1. Oktober bis 30 November und 7. Jänner bis 28. Februar und vom 1. Mai bis 15. Juni von Dr. H. Fritsch. Kurse über Zahntechnik zu denselben Terminen von Dr. R. Kleiner abgehalten. Ausserdem eventuell 4- bis 6wöchentliche Ferialkurse zu Ostern und in den Hauptferien. Nähere Auskünfte erteilen die Genannten.

Digitized by Google
Original from UNIVERSITY OF MICHIGAN
Generated on 2019-10-18 20:05 GMT / http://hdl.handle.net/2027/mdp.39015060277277
Public Domain in the United States, Google-digitized / http://www.hathitrust.org/access_use#pd-us-google

Prag. K. k. böhmisches Universitäts-Ambulatorium.

Vorstand: Prof Dr. E. Nessel.

Assistent: Dr. Tereba Zwei Demonstratoren.

Zahnheilkunde. Theoretische Vorträge mit Uebungen am Phantom, **Demonstrationen** im Plombieren der Zähne für Anfänger.

Klinik der Zahnkrankheiten mit Uebungen im Extrahieren und Plombieren der Zähne für Vorgeschrittene.

Doz Dr. J. Jesensky liest im Wintersemester zweimal wöchentlich ein Kolleg mit praktischen Uebungen für Mediziner.

Privatkurse nach vorheriger Anmeldung und Verabredung mit dem Vorstand des Institutes.

Ferialkurse (Weihnachten, Ostern Ferien) liest Dr. Tereba.

Krakau. K. k. zahnärztl. Universitäts-Ambulatorium.

Vorstand: Prof. Dr. W. Lepkowski.

Assistent: Dr. Podłyslei. — *Demonstrator:* Stefański.

Sechswöchentlicher Kurs, von 8 bis 9 Uhr früh, fünfmal wöchentlich. Uebungen im Plombieren und Extraktion der Zähne, 3 Stunden wöchentlich von 9 bis 10 Uhr früh.

Zahnersatzkunde, 3 Stunden wöchentlich von 8 bis 9 Uhr früh (Privat).

Lemberg. K. k. zahnärztl. Universitäts-Ambulatorium.

Vorstand: Doz. Dr. A. Gonka.

Assistent: Med. stud. Leopold Gottwald.

I. **Praktische Uebungen am Patienten,** 3 Std. wöch., von 8 bis 9 Uhr vorm.

II. **Praktische Uebungen im Füllen mit plastischen Materialien.** (Privat).

III. **Zahnersatzkunde,** 3 Stunden wöchentlich.

Doz. Dr. Theodor Bohosiewicz.

b) Ungarn.

Budapest. Stomatolog. Klinik d. kgl. Universität, VIII. Mária utca.

Vorstand: Prof. Dr. J. v. Arkövy.

Assistenten: Dr. J. Sturm und Dr. E. Major.

Demonstratoren: Dr. D. v. Máthé, Dr. F. Faisztl, Dr. J. Kanitzer und Dr. E. Apáti.

Semestralvorlesungen:

I. **Stomatologische Poliklinik,** einmal wöchentlich von 5 bis 1/2 7 Uhr abends (Montag) für die allgemeine Praxis.

Stomatologische Propädeutik, einmal wöchentlich von 5 bis 1/2 7 Uhr abends (Dienstag) für zukünftige Spezialisten.

Stomatologische Operationslehre, einmal wöch. von 5 bis 1/2 7 Uhr abds. (Donnerstag) für zukünftige Spezialisten. (Gehalten von Prof. J. v. Arkövy.)

II. **Zahnersatzkunde** unter Leitung des Doz. Dr. L. Hattyasy, zweimal wöchentlich von 5 bis 1/2 7 Uhr abends (Mittwoch und Freitag).

III. **Zahnärztliche Operationslehre,** einmal wöchentlich von 5 bis 7 Uhr abends (Samstag), Doz. Dr. J. Szabó.

Die Klinik ist von 8 bis 12 Uhr vorm. und von 4 bis 8 Uhr abds. geöffnet.

Privatkurse werden von den Assistenten abgehalten.

Klausenburg. Königl. Universität.

Kurse: Doz. Dr. K. Hoencz: Mund- und Zahnkrankheiten verbunden mit Extraktions- und Füllungs-Exerzitien.

Doz. Dr. G. Rudas: Histologie und Pathologie der Zähne.

Digitized by Google
Original from UNIVERSITY OF MICHIGAN
Generated on 2019-10-18 20:05 GMT / http://hdl.handle.net/2027/mdp.39015060277277
Public Domain in the United States, Google-digitized / http://www.hathitrust.org/access_use#pd-us-google

XXVI. Jahrgang. April 1910. Heft II.

Oesterreichisch-ungarische

Vierteljahrsschrift für Zahnheilkunde.

Herausgegeben von

JULIUS WEISS, Wien, I. Petersplatz 7

unter ständiger Mitwirkung der Herren:

Prof. Dr. J. v. Arkövy, Budapest — Prof. Dr. H. Bönnecken, Prag — Prof. Dr. W. Bruck, Breslau — Doz. Dr. G. Fischer, Greifswald — Doz. Dr. L. Fleischmann, Wien — J. Grünberg, Berlin — Doz. Dr. L. Hattyasy, Budapest — Dr. H. Höck, Wien — Prof. Dr. C. Jung, Berlin — Dr. T. Kaas, Krems — Dr. M. Karolyi, Wien — Dr. R. Kronfeld, Wien — Dr. M. Kulka, Wien — Dr. J. Lartschneider, Linz — Doz. Dr. R. Loos, Wien — Prof. Dr. B. Mayrhofer, Innsbruck — Dr. A. Oppenheim, Wien — Dr. G. Preiswerk, Basel — Prof. Dr. G Port, Heidelberg — Doz. Dr. C. Röse, Dresden — Doz. Dr. A. Rothman, Budapest — Prof. Dr. W. Sachs, Berlin — Prof. Dr. J. Scheff, Wien — Prof. Dr. H. Schröder, Berlin — Dr. E. Smreker, Wien — Dr. B. Spitzer, Wien — Doz. Dr. J. Szabó, Budapest — Prof. Dr. F. Trauner, Graz — Doz. Dr. W. Vajna, Budapest — Prof. Dr. O. Walkhoff, München — Doz. Dr. W. Wallisch, Wien — Doz. Dr. R. Weiser, Wien — Doz. Dr. G. v. Wunschheim, Wien.

Nachdruck nicht gestattet.

I. Infektiöse Osteomyelitis des Oberkiefers (Necr. max. super.). II. Akute Periostitis des Unterkiefers.

Von Prof. Dr. *Theodor Dependorf* in Leipzig.

I.

Die akute infektiöse Osteomyelitis des Oberkiefers habe ich im Jahre 1907 in einer besonderen Abhandlung eingehend besprochen[1]. Inzwischen hat Trauner (Graz) über denselben Gegenstand weitere Mitteilungen gemacht und die Literatur ergänzt[2]. Er berichtet ausführlich über zwei interessante Fälle echter idiopathischer Osteomyelitis des Oberkiefers mit partieller Nekrose. Der erste Fall betraf einen 21jährigen Schlosser, der zweite einen 42jährigen Bäcker. In beiden Fällen liess sich bei intaktem Zahnsystem keine direkte Ursache, keine unmittelbare Eingangsstelle für die Osteomyelitis auffinden. Durch rechtzeitige breite Inzision mit nachfolgender Eröffnung und Freilegung des Knochenabszesses gelang es Trauner, in beiden Fällen die Nekrose zu beschränken und die mitergriffenen, vollständig gelockerten Zähne zu erhalten. Trauner ist deshalb der Ansicht, dass die Erhaltung der Zähne bei Osteomyelitis der Kiefer nahezu immer durch einen rechtzeitigen chirurgischen Eingriff erreicht werden kann.

[1] Dependorf: Akute infektiöse Osteomyelitis des Oberkiefers. Breitkopf & Härtel, Leipzig 1907.

[2] Trauner (Graz): Osteomyelitis idiopathica maxillaris. Oesterr.-ungar. Vierteljahrsschrift für Zahnheilkunde, Jänner 1909.

Digitized by Google
Original from UNIVERSITY OF MICHIGAN
Generated on 2019-10-18 20:05 GMT / http://hdl.handle.net/2027/mdp.39015060277277
Public Domain in the United States, Google-digitized / http://www.hathitrust.org/access_use#pd-us-google

Ich gehe mit Trauner vollkommen konform in der Anschauung, derartige diagnostisch und therapeutisch schwierig gelagerte Erkrankungen einzeln herauszuheben, die aus diesem Verhältnis entspringenden diagnostischen Täuschungen erkennen und besiegen zu lernen und dabei den Kampf um die Erhaltung der Zähne keinen Augenblick aus den Augen zu lassen.

Der erste der beiden Fälle infektiöser Osteomyelitis, über die ich im folgenden berichten will, besitzt wohl eine bestimmbare Ursache der Erkrankung, aber keine nachweisbare Eingangspforte für die Infektion. Er entstand primär im Anschluss an ein Trauma. Der zweite Fall, der sich zugleich mit Influenza einstellte, ist als fortgeleitete Markentzündung von der erkrankten Kieferhöhle aus aufzufassen. In beiden Fällen war das vorhandene Gebiss der erkrankten Kieferhälfte vollständig intakt. Beide Fälle gehören also zu den verschiedenartig verlaufenden Nekrosen, die sich spontan und unabhängig von jeder Zahn- und Zahnfleischerkrankung an den Kiefern lokalisieren. Ihr ganzer Verlauf entspricht durchaus demjenigen der akuten Osteomyelitis: Sowohl der fieberhafte infektiöse Charakter, als auch der schwere Grad der eitrigen Entzündung in den Knochen wie in den Weichteilen und die Mitbeteiligung gesunder Zähne. Während nun der erste Fall eine rein idiopathische Form darstellt, deren Ursache als bekannt gelten kann, ist der zweite Fall nichts anderes als eine fortgeleitete Osteomyelitis von der primär erkrankten Schleimhaut der Oberkieferhöhle aus.

Fall I.

Frankenhäuser Max, 17 Jahre alt, Landwirtssohn. Patient erkrankte vor fünf Wochen an den Folgen einer Schlägerei. Er lag einige Tage im Bette, klagte über Schüttelfröste, Mattigkeit, Benommenheit und Schmerzen im Kopf und Gesicht. Dieser Zustand besserte sich nur im allgemeinen; es blieb dagegen ein dauernder Schmerz im rechten Oberkiefer zurück. Nach einiger Zeit bemerkte F. beim Kauen eine lebhafte Empfindlichkeit sämtlicher Zähne des rechten Oberkiefers, doch vermochte der behandelnde Arzt ausser einer Verdickung und Druckempfindlichkeit des Oberkieferknochens nichts besonderes festzustellen. Die vorher bestandene starke Anschwellung der Weichteile infolge der auf Kopf und Gesicht erhaltenen Schläge war etwas zurückgetreten. Es wurden vom Arzt Mundspülungen angeordnet. Nach einiger Zeit bildete sich nun im Munde über den rechtseitigen Zähnen des Oberkiefers eine Geschwulst. Diese wurde eröffnet und es entleerte sich Eiter. Trotzdem blieb der Gesamtzustand nach wie vor unbefriedigend. Es bestanden

Digitized by Google
Original from UNIVERSITY OF MICHIGAN
Generated on 2019-10-18 20:05 GMT / http://hdl.handle.net/2027/mdp.39015060277277
Public Domain in the United States, Google-digitized / http://www.hathitrust.org/access_use#pd-us-google

abendliche Temperaturerhöhungen und Schüttelfröste. Patient klagte auch weiterhin über heftige Schmerzen im Oberkiefer. Bei fortdauernder Eiterung aus der Inzisionswunde wurde auch das Zahnfleisch im Bereich des ganzen rechten Oberkiefers mehr und mehr entzündlich infiltriert. Es zeigte sich stark geschwollen und druckempfindlich, zumal in der Gegend des ersten und zweiten Prämolaren. Die Lockerung besonders dieser Zähne nahm unter erhöhter Eiterung bedenklich zu. Der erste Prämolar wurde schliesslich so locker, dass er mit dem Finger entfernt werden konnte. Der Zahn erwies sich als vollkommen kariesfrei. Von jetzt an war die Eiterung im Bereiche des ganzen rechten Alveolarfortsatzes zu beobachten. Das Zahnfleisch hob sich vom Knochen ab und die Zahnfächer traten zutage. Als nun noch eine zweite grössere Geschwulst sich am Gaumen bildete, überwies der behandelnde Arzt den Patienten der chirurgischen Klinik zu Jena. (Zum grössten Teil nachträglicher Bericht des Arztes.)

Hier wurde am 11. Februar 1906 Schwellung der rechten Wange und Oberlippe festgestellt. Im Oberkiefer rechts fehlt der erste Prämolar. Das Zahnfleisch ist überall geschwollen, teilweise fistulös. Eine kirschgrosse fluktuierende Schwellung erstreckt sich von der Innenseite des Alveolarfortsatzes nach dem harten Gaumen. Auf die Inzision hin entleert sich viel Eiter. Es werden heisse Mundspülungen verordnet. 3 Tage später sind sämtliche Zähne des rechten Oberkiefers so gelockert, dass sie herauszufallen drohen. Sie werden entfernt, sind aber durchaus nicht kariös. Am nächsten Tage klagt Patient über Schmerzen in den Schneidezähnen der linken Oberkieferhälfte. Auch diese sind stark gelockert und werden entfernt. Der Patient wird nunmehr zur weiteren Behandlung der zahnärztlichen Klinik überwiesen. (Bericht der chirurgischen Klinik.)

Als Patient sich am 15. Februar 1906 bei mir vorstellte, sah er körperlich sehr heruntergekommen aus, hatte eine bleiche Gesichtsfarbe, tiefliegende Augen und einen kleinen, schwachen, beschleunigten Puls. Er klagte über grosse Mattigkeit, schlechten Geschmack und Appetitlosigkeit; er müsse „fortwährend Eiter spucken". Der Foetor ex ore ist bedeutend. Die Untersuchung des Mundes ergibt eine profuse Eiterung im Bereich des rechten Oberkiefers und des Zwischenkiefers. Die Zähne rechts oben fehlen sämtlich, ebenso die beiden linken Inzisiven. Die Alveolen ragen mit ihren Rändern frei in die Mundhöhle hinein. Das Zahnfleisch ist fistulös, stark gelockert und geschwollen; es hängt neben dem Kiefer. Das Ligamentum circulare ist überall zerstört. Auf Druck wie auf Ansaugen

Digitized by Google
Original from UNIVERSITY OF MICHIGAN
Generated on 2019-10-18 20:05 GMT / http://hdl.handle.net/2027/mdp.39015060277277
Public Domain in the United States, Google-digitized / http://www.hathitrust.org/access_use#pd-us-google

entleert sich grünlichgrauer Eiter, der einen üblen Geruch verbreitet. Die regionären Lymphdrüsen sind sämtlich schmerzhaft infiltriert. Die Schwellung der Wange und der Lippe ist nur unbedeutend. doch besteht eine leichte Rötung. Die Zähne $\underline{|3\ 4\ 5}$ der linken Seite sind gelockert und druckempfindlich,



Fig. 1. Der osteomyelitische Sequester von der fazialen Seite. Er umfasst den Alveolarfortsatz und einen Teil des Oberkieferkörpers. Ein grosser Abszessherd befindet sich in Höhe der Mitte des Körpers.

bei $\underline{|3}$ entleert sich auf Druck Eiter. Von einer Extraktion dieser Zähne wird einstweilen Abstand genommen, da der Versuch ihrer Erhaltung wünschenswert erscheint. Die Absicht war, die Ausstossung des nekrotischen Knochenstückes, das noch vollkommen fest sass, zu beschleunigen und durch robo-



Fig. 2 zeigt die Alveolen des Sequesters, die grösstenteils erhalten geblieben sind. Daneben befindet sich ein zweiter kleinerer Sequester.

rierende Diät, vor allem aber durch häufige gründliche Reinigung und Ausspülung der Mundhöhle den Zustand des herabgekommenen und deprimierten Patienten zu heben und zu lindern.

Zur Beschleunigung der Sequestration wurden täglich intraalveoläre Injektionen mit Argent. nitr. 0·15 bis 0·20 vor-

Digitized by Google
Original from UNIVERSITY OF MICHIGAN
Generated on 2019-10-18 20:05 GMT / http://hdl.handle.net/2027/mdp.39015060277277
Public Domain in the United States, Google-digitized / http://www.hathitrust.org/access_use#pd-us-google

genommen, die Abszesse ausgespült und die Schleimhaut abgewaschen. Schon nach 2 Tagen ist die Eiterabsonderung geringer geworden, und der Eiter zeigt eine mehr weisse Färbung. Fortgesetzte Mundspülungen unterstützen die lokale Behandlung zusehends. Patient fühlt sich viel wohler, bekundet mehr Esslust und lacht auch wieder. Schon nach 14 Tagen wird ein umfangreicher Sequester in zwei Teilen abgestossen (Fig. 1 bis 3). Er umfasste den fast vollständigen rechtseitigen Alveolarfortsatz mit Partien des Oberkiefergerüstes und des Jochbogenansatzes, sowie als zweiten Teil den ganzen Alveolarfortsatz des Zwischenkiefers. Die Schleimhaut der Kieferhöhle ist intakt; sie lässt sich nach der Sequestration mittels stumpfer Sonde an einzelnen Stellen als freiliegend abtasten.



Fig. 3 zeigt beide Sequester von der Innenfläche. Starke Granulationen durchsetzen den zerklüfteten Knochen.

Die Eiterung sistierte sofort nach Extraktion des Sequesters. Kleinere Knochenteile gingen hinterher spontan ab. Die Heilung erfolgte glatt und in kürzester Zeit. Sie brachte noch insofern eine Ueberraschung, als 14 Tage nach Abstossung der Sequester der rechtseitige obere Weisheitszahn, ein gut entwickelter, gesunder und kräftiger Zahn, durchbrach. Seine Alveole war also von der Eiterung vollständig verschont geblieben: auch eine Folge der schnellen Abstossung der Nekrose. Die Regeneration des Knochengerüstes erfolgte gleichfalls in kürzester Zeit. Der fehlende Kiefer konsolidierte sich schnell und mit dieser Konsolidierung trat ein vollständiger Verschluss der Kieferhöhle ein, ohne dass es im einzelnen Falle vorher zur Bildung einer Totenlade gekommen wäre (Fig. 4). Nach drei Wochen ist das Bild so, wie der Abdruck es zeigt: Der Alveolarfortsatz ist zwar eingefallen, der Substanzverlust macht sich aber nicht übermässig bemerkbar. Der neue Knochen bildet einen guten Ersatz des verloren gegangenen und zeigt die

Digitized by Google
Original from UNIVERSITY OF MICHIGAN
Generated on 2019-10-18 20:05 GMT / http://hdl.handle.net/2027/mdp.39015060277277
Public Domain in the United States, Google-digitized / http://www.hathitrust.org/access_use#pd-us-google

Form eines zahnlosen Oberkiefers. Patient fühlt sich froh und munter; er verzichtet auf irgend welchen künstlichen Zahnersatz.

Die Ursache ist in diesem Falle ein Trauma, ein Schlag gegen den Oberkiefer gewesen. Wie weit hierbei der Knochen verletzt worden ist, entzieht sich meiner Beurteilung. Ein partieller Bruch des Kiefers wird wohl nicht bestanden haben. Denn die hiermit verbundene Lockerung des Knochens wäre sicherlich weder dem Arzt noch dem Patienten entgangen. Die Eitererreger haben sich alsdann bald in dem verletzten Knochenmark lokalisiert. Der Weg dieser Infektion war jedoch

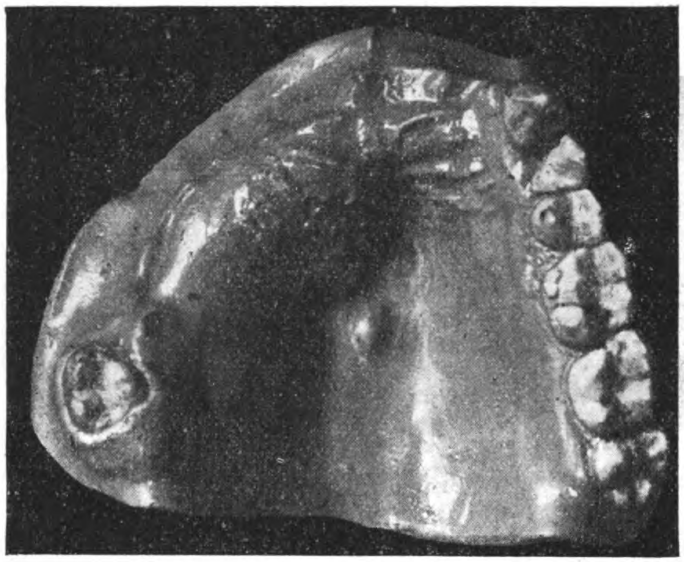

Fig. 4. Der Oberkiefer nach Ausstossung des Sequesters und Vernarbung der Wunde. Der Weisheitszahn ist trotz der schweren übrigen Osteomyelitis rechtseitig durchgebrochen. Der Substanzverlust im Knochen erscheint nur gering.

nicht zu bestimmen, so dass wir gezwungen sind, auch für diesen Fall die lympho-hämatogene Form der Osteomyelitis in Anspruch zu nehmen.

Der sequestrierte Knochen zeigt Abweichungen von ähnlichen, durch profuse Eiterung ausgestossenen Nekrosen. Am auffälligsten ist wohl die starke Entwicklung von Granulationen im Innern und nach der palatinalen Seite hin. Die Granulationen hängen fest mit dem Knochen zusammen, sie durchsetzen und bedecken ihn vollkommen. Bukkal und labial fehlen diese Granulationen; hier tritt die tote Knochensubstanz frei zutage; sie ist mit Fistelgängen durchsetzt. Auffallend erscheint auch die grosse Porosität und Zerbrechlichkeit des gesamten

Digitized by Google
Original from UNIVERSITY OF MICHIGAN
Generated on 2019-10-18 20:05 GMT / http://hdl.handle.net/2027/mdp.39015060277277
Public Domain in the United States, Google-digitized / http://www.hathitrust.org/access_use#pd-us-google

Sequesters. Der Knochen sieht wie zerfressen, wie angenagt aus und ist mit einer grösseren Anzahl Höhlen durchsetzt, gleichsam unterminiert. (Fig. 1 bis 3.) Ueber der Wurzelspitze des fehlenden ersten Prämolaren liegt bukkal wie palatinal je eine grössere Abszesshöhle, die mit weichem Granulationsgewebe ausgekleidet ist. Auch über den Wurzeln des fehlenden ersten Molaren liegen kleine, mit Granulationen erfüllte Abszesshöhlen. Die Form der Alveolen ist bukkal noch gut erhalten, der Alveolarrand hier auch nur mässig usuriert. (Fig. 2.) Pa-



Fig. 5. Ein mikroskopischer Schnitt durch den sequestrierten Knochen. Zerstörung des Knochens durch eitrig-granulierendes Gewebe. Knochennekrose unter gleichzeitiger Erweichung der Hartsubstanzen. Die Struktur tritt deutlicher hervor. Die Hohlräume sind erweitert.

latinal dagegen ist die alveoläre Wand bis zur Hälfte vernichtet und vom eigentlichen Rand ist nur an einzelnen Stellen etwas zurückgeblieben. Auch die Alveolarlumina sind mit weichen Granulationen angefüllt, die stets wie auch sonst überall von einer weisslichen, fest haftenden Schicht überdeckt sind. Diese Schicht besteht aus einem dichten Pilzrasen; sie ist ein Bakterienhäutchen, das ins Innere eingedrungen ist und, wie mikroskopische Bilder zeigen, auch die Granulationen und die Knochensubstanz ganz gleichmässig durchsetzt. An den freiliegenden Punkten zeigt der Knochen eine schwärzlich-grüne Verfärbung infolge der Einwirkung des salpetersauren Silbers.

Digitized by Google
Original from UNIVERSITY OF MICHIGAN
Generated on 2019-10-18 20:05 GMT / http://hdl.handle.net/2027/mdp.39015060277277
Public Domain in the United States, Google-digitized / http://www.hathitrust.org/access_use#pd-us-google

Aus der Gestaltung der Nekrose geht hervor, dass der Prozess sich hauptsächlich im palatinalen Bereich des Alveolarfortsatzes über den Wurzeln von P 1, 2 und M 1 abspielte. Und so viel glaube ich auch aus der Betrachtung der Nekrose entnehmen zu können, dass eine Fraktur des Alveolarfortsatzes nicht bestand. Die Osteomyelitis hat an mehreren Stellen zugleich eingesetzt und deshalb auch von vornherein den Charakter der diffusen Form gezeigt.

Obwohl in unserem Falle die Nekrose einen Teil des Kieferhöhlenbodens umfasste, blieb während der gesamten Behandlung und des fortschreitenden Prozesses die Oberkieferhöhle unbeteiligt und gesund. Niemals gelang es, von den Abszesshöhlen oder den Alveolen aus in der Mundhöhle oder mit den Injektionen Flüssigkeitsmengen in die Kieferhöhle direkt zu bringen. Soweit klinische Symptome in Frage kommen, ist festzustellen, dass ein Durchbruch des Eiters nach der Oberkieferhöhle zu nicht eintrat, obwohl der knöcherne Boden der Kieferhöhle usuriert war. Auf diese Tatsache weist auch Trauner bei Besprechung seines ersten Falles von idiopathischer Osteomyelitis des rechten Oberkiefers hin. Er sagt: „Die Kieferhöhle war und blieb auch bei der Operation intakt, ein Beweis dafür, wie rasch dieselbe einem sich entwickelnden Krankheitsherde ausweicht". Ich bin überzeugt, dass durch die fortgesetzten Argent. nitric.-Injektionen das Granulationsgewebe ausserordentlich angeregt wurde, was aber nicht nur die Sequestration beschleunigte, sondern auch den Umfang der Nekrose beschränkte, deren grössere Ausdehnung bereits durch die Mitbeteiligung der Zähne der linken Kieferhälfte angedeutet war.

Die gelockerten Zähne der linken Seite $\underline{|3\ 4\ 5}$ sind nach Ablauf des Prozesses wieder vollkommen fest geworden. Nicht minder auffällig war auch der alsbald erfolgte Durchbruch eines gesunden Weisheitszahnes. Angesichts dieser Tatsachen kann man sehr wohl die Frage aufwerfen: Wären auch die übrigen Zähne zu erhalten gewesen? Wie wir gesehen haben, umfasste die Nekrose die vollständigen Alveolen sämtlicher extrahierter Zähne einschliesslich eines Teiles des Oberkieferkörpers selbst. Oberhalb der Wurzelspitzen der einzelnen Zähne ist es zur Abstossung des Kieferknochens gekommen. Mit der Ausbreitung in Form einer diffusen septischen Osteomyelitis wie hier war aber die Aussicht auf Erhaltung der Zähne von Anfang an bedeutend eingeengt. Die frühzeitige und ausgesprochene Druckempfindlichkeit sämtlicher Zähne des rechten Oberkiefers spricht für diese diffuse Form und damit an-

Digitized by Google
Original from UNIVERSITY OF MICHIGAN
Generated on 2019-10-18 20:05 GMT / http://hdl.handle.net/2027/mdp.39015060277277
Public Domain in the United States, Google-digitized / http://www.hathitrust.org/access_use#pd-us-google

scheinend für den nicht zu umgehenden Verlust des ganzen rechtseitigen oberen Alveolarfortsatzes samt den Zähnen.

Trotzdem ist bei allen Kiefererkrankungen die Konservierung gesunder Zähne anzustreben und auch zu erreichen. Die Erkrankung der Zähne und der Alveolen kann dabei weniger in Frage gezogen werden, denn bei fortgeschrittener Kieferostitis werden die Alveolen und Zähne regelmässig mitergriffen. Das liegt an den anatomischen Verhältnissen. Der Oberkiefer neigt dabei mehr zur diffusen Verbreitung und zur geringeren Osteophytenbildung als der Unterkiefer. Ich habe bereits früher in meinen Arbeiten auf diese Eigentümlichkeiten aufmerksam gemacht und sie zu erklären versucht. Ebenso habe ich schon damals auf die Notwendigkeit einer frühzeitigen Freilegung der Knochenabszesse bei akuter Osteomyelitis hingewiesen. Die Zustände decken sich mit denen der Schaft-Osteomyelitis.

Die Lokalisierung der Abszessherde ist meist nicht so verschieden, wie angenommen wird. Bei vielfacher Beobachtung wird sich auch hierfür meiner Ansicht nach ein mehr konstantes Auftreten an bestimmten Punkten feststellen lassen. Vorbedingung hierzu ist allerdings eine möglichst eingehende Beschreibung aller vorkommenden Fälle. Sie schaffen, wie Trauner sehr richtig sagt, zugleich auch Aufklärung über die Eingangspforte der Erkrankung und zeitigen die Erfahrung, dass die Erhaltung der Zähne bei rechtzeitigem chirurgischen Eingriff nahezu immer gelingt. Diese Erfahrung wird dann weiter noch angeben, wo der Abszess zuerst zu suchen ist und wo die breite Eröffnung stattzufinden hat. Denn gerade für den Oberkiefer ist ein diesbezüglicher Weg noch nicht vorgezeichnet worden. Im vorliegenden Falle lag der erste Herd offenbar im Bereich der Wurzel des ersten Prämolaren und reichte von labial nach palatinal. Man wird gut tun, sich im einzelnen Falle nach der Lockerung der Zähne zu richten, die Schleimhaut über diesen Zähnen breit aufzuklappen, um den Knochen auf Verfärbung zu untersuchen und eventuell eine Probebohrung in die Spongiosa vorzunehmen. Gewöhnlich scheint sich der Herd von der labialen nach der palatinalen Seite auszubreiten; wenigstens geht dies aus den meisten Krankenberichten hervor. Es empfiehlt sich also, auch palatinal operativ einzugreifen und die Trepanation auch von dieser Seite vorzunehmen.

Auf keinen Fall darf mit dem Eingriffe zu lange gezögert werden, weil sonst die Nekrose zu umfangreich wird, zahlreichere Zahnfächer mitergreift und so auch die dazugehörigen Zähne zum Absterben bringt. Das ist in unserem Falle geschehen. Mithin ist auch darin Trauner wieder recht zu

Digitized by Google
Original from UNIVERSITY OF MICHIGAN
Generated on 2019-10-18 20:05 GMT / http://hdl.handle.net/2027/mdp.39015060277277
Public Domain in the United States, Google-digitized / http://www.hathitrust.org/access_use#pd-us-google

geben, wenn er sagt: „Sicher empfiehlt es sich, nach Ablauf der gewöhnlichen Frist von sechs Wochen mindestens explorativ vorzugehen und die natürlichen Vorgänge möglichst zu unterstützen.“ Ich glaube sogar, dass dieses explorative Vorgehen schon eher erfolgen kann. Unser Fall spricht dringend dafür.

Dieser erste Fall von Oberkiefernekrose, der im vorhergehenden geschildert wurde, ist also der lympho-hämatogenen Form der Osteomyelitis unterzuordnen. Die Ursache selbst war zwar bekannt, der Weg der Infektion jedoch nicht festzustellen.

Nun ist eine Nekrose des Oberkiefers nicht selten eine direkte Fortleitung eitriger Prozesse der Oberkieferhöhle; immerhin ist sie aber seltener eine Fortleitung infolge Gangrän der Zähne oder eitriger Zahnfleischentzündungen. Am seltensten kommen wohl aber Fälle zur Beobachtung, bei denen differentialdiagnostisch ausser diesen beiden Affektionen noch eine dritte, nämlich die akute Osteomyelitis in Frage kommt. Dieser Beobachtung liegt folgende zweite Krankengeschichte zugrunde.

Fall II.

Herr P., Ingenieur, 32 Jahre alt, erkrankte plötzlich an Schmerzen im rechten Oberkiefer. Er fühlt sich unwohl, fiebert und bekommt spontan eine Anschwellung der rechten Gesichtsseite. In diesem Zustande sehe ich ihn am vierten Tage der Erkrankung. Patient klagt über heftiges Kopfweh und Eingenommenheit des Kopfes, zumal der rechten Seite. Er leidet häufig an Schnupfen und führt sein schlechtes Befinden auf diesen zurück. Patient macht ganz den Eindruck eines Influenzakranken, zeigt beschleunigten Puls und abendliche Temperaturerhöhung. Die Untersuchung des rechten Oberkiefers ergibt eine erhöhte Druckempfindlichkeit aussen bis über den Processus iugalis und innen im Bereich der Molaren. Die grösste Empfindlichkeit besteht jedoch über dem zweiten Molaren nach oben und aussen. Der erste Molar fehlte, er war vor Jahren entfernt worden. An dieser Stelle ist das Zahnfleisch blaurot verfärbt und stark geschwollen. Der zweite wie auch der dritte Molar, die grössere Zahnfüllungen aufweisen, sind ein wenig gelockert, aber durchaus nicht druckempfindlich und reagieren auch nicht schmerzhaft auf kalt und heiss. Vorsichtshalber entfernte ich beide Füllungen, fand aber die Pulpa normal. Die Kavitäten werden darauf mit Chlorphenol behandelt und mit Guttapercha abgeschlossen.

Eine von der Pulpa ausgehende Zahnaffektion war demnach auszuschliessen. Als Diagnose kam neben akuter Osteo-

Digitized by Google
Original from UNIVERSITY OF MICHIGAN
Generated on 2019-10-18 20:05 GMT / http://hdl.handle.net/2027/mdp.39015060277277
Public Domain in the United States, Google-digitized / http://www.hathitrust.org/access_use#pd-us-google

myelitis alsdann noch eine Oberkieferhöhlenentzündung im Anschluss an chronischen Nasenkatarrh in Betracht. Eine Inzision oberhalb des zweiten Molaren entleerte nur Blut, linderte aber den Schmerz. Im übrigen überliess ich Patienten der Behandlung seines Hausarztes. Nach 14 Tagen findet Patient sich von neuem bei mir ein. Er hat inzwischen wegen Influenza die längste Zeit das Bett gehütet und fühlt sich, da der Schnupfen nachgelassen hat, auch körperlich besser. Die Schmerzen im Bereich des Oberkiefers sind dagegen nicht geschwunden. Auch die leichte Schwellung besteht noch; sie zeigt aber jetzt eine diffuse, phlegmonöse Rötung über dem Jochbogen. Der Alveolarfortsatz ist auf Druck mehr empfindlich, der zweite Molar stark gelockert. Jetzt entleert sich auf Druck von oben zwischen den beiden Molaren Eiter. Das Ligamentum ist im Bezirk des zweiten Molaren bukkal gänzlich abgehoben. Bei der vorgenommenen Sondierung fühlt man rauhen, nekrotischen Knochen. Nach den obwaltenden Verhältnissen war nunmehr auf eine Antrumerkrankung zu schliessen, um so mehr als auch die Durchleuchtung des rechten Oberkiefers eine Trübung des Schattenbildes zeigte. Ich riet deshalb zur Extraktion. Die Extraktion geht sehr leicht von statten; mit dem Zahne hebt sich gleichzeitig und unter geringer Eiterentleerung die ganze Alveole des zweiten Molaren, sowie zwei weitere Sequester vom Boden der Oberkieferhöhle ab. Diese selbst ist dadurch weit geöffnet. Da seitwärts der Einbruchsstelle noch rauher Knochen fühlbar ist, wird bukkal und palatinal ein Teil des Randes mit der Lührschen Zange abgetragen und dadurch der Eingang noch erweitert. Es erfolgt weiter kein profuser eitriger oder stinkiger Ausfluss; erst bei der Ausspülung der Höhle zeigen sich charakteristische weissliche Flocken und bräunlich verfärbter, dickflüssiger Schleim. Die Kieferhöhle ist gross und geräumig. Sie lässt sich mit dem Finger abtasten. Irgendwelche Neubildungen sind nicht wahrzunehmen. Es bestand also ein chronischer Katarrh der Kieferhöhlenschleimhaut ohne nennenswerte eitrige Sekretion. Die Kieferschleimhaut war über den Molaren zerstört, die Nekrose des Oberkiefers von hier aus eingetreten. Diagnose: Nekrose infolge chronischen Katarrhs der Oberkieferhöhle und Influenza. Der Alveolarfortsatz war osteomyelitisch erkrankt. Der dritte Molar liess sich erhalten. Die Sektion des entfernten zweiten Molaren ergab in allen Wurzeln eine gesunde Pulpa. Der Krankheitsprozess war nach einjähriger Behandlung durch Ergänzung des Substanzverlustes und Beseitigung des Oberkieferhöhlenkatarrhs beendigt.

Diese Erkrankung machte anfangs durchaus den Eindruck einer Zahnaffektion, im weiteren Stadium dagegen denjenigen

Digitized by Google
Original from UNIVERSITY OF MICHIGAN
Generated on 2019-10-18 20:05 GMT / http://hdl.handle.net/2027/mdp.39015060277277
Public Domain in the United States, Google-digitized / http://www.hathitrust.org/access_use#pd-us-google

einer fortgeleiteten Zahnfleischentzündung von den Zwischensepten der Molaren aus und konnte schliesslich, da beide Affektionen sich als nicht vorhanden herausstellten, für eine akute Osteomyelitis gehalten werden, die bisweilen im Anschluss an Influenza beobachtet wird. Als richtige Diagnose ergab sich endlich eine Nekrose infolge eitrigen Katarrhs der Oberkieferhöhle nasalen Ursprungs und vielleicht kompliziert durch Influenza. Bei Nekrosen des Oberkiefers darf daher eine primäre Erkrankung des Antrums für die Aetiologie nicht ausser acht gelassen werden.

Im Gegensatz zu dem zuerst beschriebenen Fall trat hier die Lockerung der Zähne erst spät ein. Die Wurzeln schwammen dabei keineswegs in Eiter, vielmehr fand eine Eiterentleerung durch die Alveole distobukkal statt. Spricht dieser Umstand einmal für die fortgeleitete Affektion seitens der Kieferhöhle, so weist auch der zweite Befund, die Zerstörung und der Durchbruch der Schleimhaut am Boden der Kieferhöhle darauf hin.

II. Akute Periostitis des Unterkiefers.

Fräulein E. M., 45 Jahre alt, fettleibig und vollblütig, bisweilen von Rheuma geplagt, sonst gesund, klagt im Februar 1908 über rasende Schmerzen im rechtseitigen Unterkiefer. Diese Schmerzen bestehen seit zwei Tagen fast ununterbrochen. Patientin vermag einen Zahn als den Urheber der Schmerzen nicht anzugeben, sie verlegt diese vielmehr mit aller Bestimmtheit in den Unterkiefer selbst.

Die Untersuchung zeigt im Unterkiefer rechts nur einige Zähne; es stehen noch 5, 3, 2, 1; links dagegen nur 1, 2, 3, 4. Im Oberkiefer fehlen die Molaren und zwei Prämolaren auf beiden Seiten, ebenso der rechte seitliche Incisivus. Die Zähne sind mit Ausnahme von $\overline{P\,2|}$ nicht kariös; Zahnsteinbelag ist überall vorhanden, Lockerung einzelner Zähne nur an oberen Zähnen infolge Alveolarpyorrhoe festzustellen. Die Pulpa des kariösen unteren ersten Prämolaren ist weder freiliegend noch sonst erkrankt. Sie reagiert auf Temperaturunterschiede und auf Induktionsstrom normal. Perkussion des Zahnes löst keine schmerzhaften Erscheinungen aus. Im Bereich der Frontzähne ist das Periost und die Schleimhaut am Kieferkörper druckempfindlich; die Gewebe sind gerötet und aufgetrieben. Ebenso erweist sich der Unterkieferkörper an der Innenseite empfindlich. Aus $\overline{5|}$ wurden die kariösen Massen entfernt und die Kavität mit Chlorphenolfletcher verschlossen. Der erkrankte Unterkiefer wird mit Jodtinktur behandelt; Patientin erhält

Digitized by Google
Original from UNIVERSITY OF MICHIGAN
Generated on 2019-10-18 20:05 GMT / http://hdl.handle.net/2027/mdp.39015060277277
Public Domain in the United States, Google-digitized / http://www.hathitrust.org/access_use#pd-us-google

Pyramidon und Eispillen verordnet, sowie die Anweisung, alsbald wiederzukommen, falls die Schmerzen nicht vorübergehen.

Patientin kommt am nächsten Tage wieder und behauptet, keinen Augenblick geschlafen zu haben. Sie klagt über heftige Schmerzen, Fieber und Schüttelfröste. Die vorgenommene Temperaturmessung ergibt Fieber. Heute ist auch die Unterlippe rechts gegen leise Berührung empfindlich. Die Rötung hat gegen den vorangegangenen Tag noch zugenommen, die Druckempfindlichkeit ebenfalls. Jetzt sind auch $\overline{3\,2\,1|}$ gegen Perkussion empfindlich; $\overline{5|}$ dagegen nicht. Die Diagnose wird nunmehr auf akute Periostitis gestellt.

In Narkose wird innen wie aussen im Bereich von $\overline{5-1|}$ breit und tief inzidiert und die Schleimhaut aussen aufgeklappt. Der Knochen erweist sich als vollständig intakt; auch aufgeschlagen unter $\overline{4\,3|}$ zeigt er nichts Verdächtiges. Deshalb wird von weiterer Eröffnung abgesehen. Bei $\overline{4|}$ ist ein Wurzelrest nicht festzustellen. Die Blutung ist reichlich, lässt sich aber durch Tamponade stillen. Patientin wird, nachdem sie sich erholt, mit den nötigen Anweisungen nach Hause entlassen.

Am darauffolgenden Tage sind die heftigen Schmerzen vorüber, das Fieber ist gesunken und das Allgemeinbefinden, bei Oedem der Wange, befriedigend.

Am dritten Tage ist Patientin wieder soweit hergestellt, dass sie zur Behandlung kommen kann und nach 6 Tagen sind die Wunden nahezu geschlossen.

Dieser Fall erinnert an die seinerzeit von Weil (München) in der „Medizinischen Wochenschrift“ beschriebenen Fälle akuter Periostitis des Unterkiefers. Er erinnert aber auch an manche andere, in der Literatur bekannt gegebene Fälle von rheumatischer Periostitis. Patientin gab als Ursache eine Erkältung während einer Schlittenfahrt an. Die Zähne gaben für die Erkrankung keinerlei Anhalt ab, so dass die Erkältung wohl als Ursache der Entzündung herangezogen werden muss. Die Frühinzisionen waren auch hier vom besten Erfolge begleitet.

Den gleich günstigen Erfolg zeitigte diese Behandlung auch bei einem anderen ganz ähnlichen Fall von akuter Periostitis im rechtseitigen Unterkiefer. Ein 21jähriger Musketier klagte über grosse Schmerzen im Unterkiefer der rechten Seite, Schmerzen, die besonders nach dem Kinn zu ausstrahlen sollten und die vom Patienten mit Bestimmtheit in den Knochen verlegt wurden. Eine Hyperästhesie der Lippe bestand in diesem Falle nicht; auch die Druckempfindlichkeit des Kieferkörpers war nicht so ausgesprochen vorhanden, wohl aber eine erhöhte Perkussionsempfindlichkeit von $\overline{3\,2\,1|}$, deren Pulpen je-

Digitized by Google
Original from UNIVERSITY OF MICHIGAN
Generated on 2019-10-18 20:05 GMT / http://hdl.handle.net/2027/mdp.39015060277277
Public Domain in the United States, Google-digitized / http://www.hathitrust.org/access_use#pd-us-google

doch nicht abgestorben sind. $\overline{3}|$ reagierte stark, die übrigen normal auf Induktionsstrom. Sämtliche Zähne des prächtigen Gebisses sind kariesfrei, der Zahnsteinansatz ist sehr gering. Unter Lokalanästhesie wurde eine breite Inzision im Bereich von $\overline{4-1}|$ aussen ausgeführt, die Schleimhaut unter $\overline{3}|$ aufgeklappt und 1 Tag die Wunde tamponiert. Nach 3 Tagen war unter Zuhilfenahme von Mundspülungen der Prozess schmerzlos ausgetragen.

Auch dieser Fall kam im Winter — Jänner 1907 — zur Behandlung und Patient führte eine Erkältung, die er sich beim Exerzieren zugezogen haben wollte, als Ursache seiner Erkrankung an.

In einem dritten Falle erwies sich sekundäre Lues als Ursache einer rechtseitigen Unterkieferperiostitis. Die Patientin, ein 25jähriges Dienstmädchen, wusste angeblich nichts von einer diesbezüglichen Infektion. Sie klagte über heftige, reissende, anhaltende Schmerzen im Bereich der rechten Unterkieferhälfte. Im lückenhaften Gebiss fehlt im Ober- wie im Unterkiefer eine Anzahl von Molaren. Frontzähne und Prämolaren sind grösstenteils mit Füllungen versehen.

Der weitere Befund ergibt rechtseits im Unterkiefer kariesfreie Antemolaren, den zweiten Prämolaren mit Amalgam gefüllt und einen Molaren mit geringer Fissurenkaries. Die beiden ersten Molaren fehlen. Der gefüllte Prämolar ist nicht schmerzhaft und reagiert normal.

Der Kieferkörper ist unter $\underline{5\ 4\ 3}|$ entzündlich infiltriert und auf Druck schmerzhaft. Die Entzündung hat auch die Kinnpartie ergriffen. Die in den Bereich der Entzündung fallenden Zähne sind nicht gelockert, wohl aber gegen Perkussion empfindlich.

Das ganze Gebiss zeigt einschliesslich der Zähne der rechten Unterkieferhälfte keinen ursächlichen Zusammenhang mit den heftigen Schmerzen im Bereich des rechten Unterkiefers. Bei Untersuchung des hinteren Teiles der Mundhöhle werden am weichen Gaumen beiderseits frische luetische Geschwüre wahrgenommen. Patientin kann sich diese Geschwüre nicht erklären und behauptet, keinerlei Beschwerden durch sie zu haben. Die lokale Behandlung bestand in einfacher breiter Inzision an der labialen Fläche des rechtseitigen Unterkieferkörpers, nach welcher die bestehenden heftigen Schmerzen fast momentan verschwanden. Zur Allgemeinbehandlung wurde die Patientin der inneren Klinik überwiesen.

Digitized by Google
Original from UNIVERSITY OF MICHIGAN
Generated on 2019-10-18 20:05 GMT / http://hdl.handle.net/2027/mdp.39015060277277
Public Domain in the United States, Google-digitized / http://www.hathitrust.org/access_use#pd-us-google

Nachdruck nicht gestattet.

Die Xerostomie.

Von Dr. *K. Höncz,* Dozent für Mund- und Zahnkrankheiten in Klausenburg.

Nach einem Vortrage, gehalten in der Sektion für Stomatologie am XVI. Internationalen medizinischen Kongress in Budapest (September 1909).

In der Mundhöhle befindet sich unter normalen Verhältnissen stets eine Flüssigkeit, der sogenannte Mundspeichel, welcher bekanntlich eine Mischung der vier sich in die Mundhöhle ergiessenden Drüsensäfte ist, welche teils aus den Schleimdrüsen der Mundhöhle, teils aber aus dem Sekrete der drei Speicheldrüsen: Parotis, Submaxillaris und Sublingualis gebildet wird.

Dieser gemischte Mundspeichel ist eine schwach trübe, etwas fadenziehende alkalische Flüssigkeit von 1·002 bis 1·009 spezifischem Gewicht, ohne Geschmack und Geruch. Seine Gefrierpunktserniedrigung beträgt nur — 0·2 bis — 0·4°. Bei längerem Nüchternsein und nach vielem Sprechen kann die Reaktion sauer werden. Die Trübung des Speichels rührt von seinen morphologischen Bestandteilen her: 1. Mundepithelien, platte grosse Zellen, zuweilen noch in natürlichem Zusammenhange; 2. Speichel oder Schleimkörperchen, die den farblosen Blutzellen ähnlich lebhafte Brosonsche Mollekular-, sowie amöboide Bewegung zeigen. Die Menge seiner festen Bestandteile schwankt zwischen ½ und 1 Prozent, weshalb man den Speichel — die Tränenflüssigkeit und Schweiss ausgenommen — als das wasserreichste und an festen Bestandteilen ärmste Sekret deklarieren kann.

Die in 24 Stunden sezernierte Speichelmenge wird sehr verschieden geschätzt, so sind es nach Cohnheim 1 bis 2 Liter, nach Hermann 0·25 bis 2 Liter, nach Landois 1·5 bis 2 Liter, nach Tuczek 0·5 bis 1·5 Liter, nach Bidder und Schmidt 1 bis 2 Liter.

Die chemischen Bestandteile des Mundspeichels sind: Wasser, Salze, besonders Chloralkalien, Chlorkalium und Chlornatrium, etwas phosphorsaure Alkalien und Erden, ferner nicht unbeträchtliche Mengen von Kalziumkarbonat. Endlich finden sich noch im Speichel geringe Mengen von Rhodankalium (Schwefelzyankalium).

Anmerkung: Es dürfte wohl bekannt sein, dass Dr. Wright Beach (Buffalo) in der Aetiologie der Zahnkaries dem Rhodankalium eine

Digitized by Google
Original from UNIVERSITY OF MICHIGAN
Generated on 2019-10-18 20:05 GMT / http://hdl.handle.net/2027/mdp.39015060277277
Public Domain in the United States, Google-digitized / http://www.hathitrust.org/access_use#pd-us-google

sehr wichtige Rolle zuschreibt; nach seinen Untersuchungen sind diejenigen Patienten frei von Karies, die genügend Rhodankalium im Speichel haben und diejenigen, bei denen Rhodankalium nicht vorhanden ist, von Karies stark befallen. Innerliche Dosierung von Rhodankalium (0·03 Gr. pro die) bringt Karies zum Stillstand und zur Heilung, macht die Zähne weniger empfindlich und ist auch als prognostisches Zeichen sehr wertvoll.

Um das Rhodankalium im Speichel nachzuweisen, verfährt Wright folgendermassen: Man fügt zu 2 Ccm. Speichel ebensoviel destilliertes Wasser, schüttelt tüchtig durcheinander, fügt fünf Tropfen Ferrum sesquichloratum solutum hinzu und schüttelt wieder. Ist die Flüssigkeit strohfarben, so ist wenig oder gar kein Rhodankalium vorhanden; ist sie backsteinfarbig, so sind die Zähne sicher. Ist sie weinfarbig, so ist eine Behandlung kontraindiziert. Ich selbst habe es mir zur Aufgabe gestellt, von nun an auch mein Augenmerk auf den Rhodankaliumgehalt des Speichels zu richten und benütze teils die von Wright Beach vorgeschriebene und auch sonst allgemein angewandte Reaktionsmethode, teils aber die mir von Prof. Udránszky angeratene, sehr einfache Methode, nämlich die Anwendung des Gscheidlenpapiers, welches auf die Art des Lakmuspapiers die Reaktion sofort anzeigt. Das hellgelbe Papier nimmt bei Gegenwart des Rhodankaliums eine rötlichbraune Farbe an. Dieses Gscheidlenpapier kann sich jedermann sehr leicht selbst verfertigen. Filtrierpapier wird in salzsäurehaltige Eisenchloridlösung getaucht, getrocknet und in Streifen geschnitten. Das Papier soll in einem braunen Glase aufbewahrt werden.

In vielen hundert Fällen habe ich den Speichel auf diese Art untersucht, konnte mich jedoch von der Wahrheit dieses Axioms nicht überzeugen.

An organischen Stoffen enthält der Speichel eine Spur Albumin, ferner Mucin und einen Fermentstoff, die Speicheldiastase, das Ptyalin.

Nach der Analyse von Hammerbock sind im gemischten Speichel eines gesunden jungen Mannes:

Wasser	994·2
Feste Stoffe	5·8
Epithelien und Mucin	2·2
Ptyalin und Albumin	1·4
Anorganische Salze	2·2
Rhodankalium	0·14

Der Speichel enthält schliesslich noch Gase, und zwar Kohlensäure und etwas Sauerstoff.

Soviel hielt ich von der Physiologie und Chemie des Speichels für notwendig anzuführen, die Bildung des Speichels sowie seine physiologische Bedeutung und Rolle bei dem Verdauungsprozesse kann ich ganz übergehen und füge nur noch einige Worte über die Innervation der Speicheldrüsen und das Speichelzentrum bei.

Die Speicheldrüsen sind die ersten Drüsen, bei denen Ludwig einen Sekretionsnerv, den Nervus lingualis entdeckte. Eckhard fand dann, dass ausserdem noch der Nervus sympathicus auf die Drüsen wirkt. Die genauere Aufklärung der

Digitized by Google
Original from UNIVERSITY OF MICHIGAN
Generated on 2019-10-18 20:05 GMT / http://hdl.handle.net/2027/mdp.39015060277277
Public Domain in the United States, Google-digitized / http://www.hathitrust.org/access_use#pd-us-google

peripheren Innervation der Speicheldrüsen aber verdanken wir Haidenhain, der die Sekretion beherrschenden Reflexe Pawlow. Man unterscheidet Absonderung des Speichels durch psychische Motive (so beim Anblick und bei der Vorstellung von Speisen) und durch Reflex (mechanische, chemische und gustative der Mundschleimhaut); beim Kauen soll ausserdem noch auch eine assoziierte Sekretion stattfinden.

Die sekretorischen Nerven gehen zur Submaxillar- und Sublingualdrüse durch den Fazialisstamm, die Chorda tympani und den Ramus lingualis trigemini; für die Parotis durch den Glossopharyngeus, den Nervus Jakobsoni, den Petrosus superficialis minor, das Ganglion oticum und den Auriculotemporalis. Ausserdem empfangen noch alle Speicheldrüsen vom Halssympathikus sympathische Fasern. Auf elektrische Reizung der Gehirnnerven sezernieren alle Drüsen ein sehr reichliches, dünnes Sekret; auf Reizung des Sympathikus hingegen kommt aus den Schleimdrüsen spärliches, dickes, äusserst mucinreiches Sekret. Der Reflex vom Munde aus erregt nur die zerebralen Nerven.

Diese komplizierten Assoziationen beweisen den Zusammenhang der Speicheldrüsen mit dem Grosshirn, doch ist über den Verlauf der Bahnen jenseits der Medulla oblongata derzeit noch nichts bekannt. Hier liegt sowohl für die zerebralen als auch für die sympathischen Fasern (Bernard, Eckhard und Loeb, Grützner usw.) das Zentralorgan der Speicheldrüsen. Wird am Boden des vierten Ventrikels ein Stich gemacht, so tritt Speichelsekretion ein. Die psychischen Einflüsse werden von bestimmten Rindenbezirken aus vermittelt (Lépine, Herner).

Im nüchternen Zustand ist die Speichelsekretion gering, wird durch Sprechen und Rauchen, durch den Geruch, ja sogar schon durch die Vorstellung eines leckeren Mahles gesteigert und durch Einleitung von Kaubewegungen ad maximum gebracht. Die Speichelsekretion wird ferner um so reichlicher, je trockener die aufgenommenen Speisen und je fester und derber sie sind, weil letztere Eigenschaft entsprechend stärkere Kaubewegungen hervorruft. Nach Beobachtung von Shofield an einem Menschen mit Parotisfistel beginnt etwa eine Minute nach Aufnahme des ersten Bissens Speichel aus der Fistelöffnung auszufliessen; besonders reichlich erfolgte die Sekretion nach Genuss von Zucker, sowie nach Reizung der Mundschleimhaut durch Pfeffer oder durch Salz. Ebenso wirkten Säuren und ätherische Oele sekretionbeschleunigend.

Die Speichelsekretion wird ausserdem durch Einführung von Quecksilber und Jodverbindungen, von Morphium, Nikotin,

Digitized by Google
Original from UNIVERSITY OF MICHIGAN
Generated on 2019-10-18 20:05 GMT / http://hdl.handle.net/2027/mdp.39015060277277
Public Domain in the United States, Google-digitized / http://www.hathitrust.org/access_use#pd-us-google

Physostigmin, Pilokarpin und Blausäurevergiftung gesteigert. Grützner sah Steigerung der Speichelsekretion bei Kochsalzgenuss in kleinen Dosen.

Speichelfluss kann man ferner bei Dysmenorrhöe, bei zerebraler Kinderlähmung, bei Rhinitis chronica, bei Stomatitis ulcerosa, bei chronischem Magenkatarrh und progressiver Paralyse sehen.

Bei Hysterie kann Hyper-, aber auch Hyposekretion (Oligosialia) vorkommen, bei Neurasthenie ist oft Abnahme der Speichelabsonderung und nur manchmal eine pathologische Steigerung beobachtet worden. Die Sekretion der Speicheldrüsen kann durch eine Erschütterungsmassage von 5 Minuten Dauer angeregt werden und erreicht nach 10 Minuten das Maximum. Dabei zeigt der Speichel dieselbe Beschaffenheit, wie nach Reizung der Chorda tympani, er ist klar, hell, wässerig und stark alkalisch (Colombo).

Atropin, Cicutin, Daturin und Jodäthylstrychnin, ebenso schwere Infektionen und die dadurch hervorgerufenen stark erschöpfenden Krankheiten rufen eine Verminderung, ja manchmal sogar ein vollkommenes Aufhören der Speichelsekretion (Asialia) hervor. Es bilden sich dann dicke, „fuliginöse" braune oder weisse Ueberzüge, namentlich an der Zunge, Gaumen und am Rachen. Das typische Beispiel ist die „Typhuszunge". Auch diese Anomalie kann eine nur scheinbare sein, hervorgerufen dadurch, dass der Patient zur Mundatmung gezwungen ist und dadurch eine vermehrte Austrocknung der Mundflüssigkeiten bedingt wird.

Bei Lähmungen des Fazialis und Sympathikus fand man auch eine Verminderung der Speichelsekretion. Bei Verschluss der Ausführungsgänge der Speicheldrüsen, ebenso bei den chronisch-entzündlichen Vorgängen der Speicheldrüsen stellt sich natürlicherweise auch eine Verminderung oder gar völliges Aufhören der Salivation ein, selbstverständlich jedoch nur temporär, denn weicht die Ursache, so schwindet auch die Folge.

Wenn wir jedoch von einem Patienten die Klage hören, dass sein Mund seit längerer Zeit immer trocken ist, dass er sich demzufolge unwohl fühlt und unruhig schläft, wenn wir weiter bei der Untersuchung des Mundes eines solchen Patienten eine rote, rissige, dem rohen Fleische sehr ähnliche trockene Zunge finden, und diese Trockenheit auch an der Schleimhaut der Wangen, hartem und weichem Gaumen finden, so haben wir es mit einer Krankheit sui generis zu tun. Es ist dies eine Xerostomie.

Digitized by Google
Original from UNIVERSITY OF MICHIGAN
Generated on 2019-10-18 20:05 GMT / http://hdl.handle.net/2027/mdp.39015060277277
Public Domain in the United States, Google-digitized / http://www.hathitrust.org/access_use#pd-us-google

Die Xerostomie kommt in der sehr spärlichen Literatur auch unter den Namen „Aptyalismus", „Asialia", als „Dry mouth" und bei den Italienern als Morbus Zagarii vor und gehört zu den seltensten Krankheiten. Dr. Fellenz in Neuwied hat in seiner Inauguraldissertation über Xerostomie die ganze Literatur sehr gründlich durchforscht und nur 39 Fälle gefunden. Seit 19 Jahren in meinem speziellen Fache für Mundkrankheiten tätig, konnte ich bisher nur zwei Fälle von unanfechtbarer und ausgesprochener Xerostomie beobachten. In der Literatur fand ich bis Ende 1908 bloss zwei weitere Fälle verzeichnet (Ribolla und Kersting).

Teils die ausgesprochene Seltenheit dieser Krankheit, teils aber die Nichtbeachtung der Xerostomie in den grossen Enzyklopädien und einschlägigen Handbüchern machen es mir zur Pflicht, meine Ansichten, Erfahrungen und Beobachtungen an diesem Orte der Oeffentlichkeit zu übergeben.

Nach Dr. Fellenz wurde die Xerostomie von Doktor Bartley in der „Medical Times and Gazette" im Jahre 1868 zuerst beschrieben, dann berichteten im Jahre 1888 über je einen Fall Hutchinson und Hadden. In Deutschland publizierte zuerst Seifert im Jahre 1889 die Krankheitsgeschichte eines an Xerostomie Leidenden.

Ueber die Aetiologie der Xerostomie wissen wir nichts Bestimmtes.

So viel steht fest, dass diese Krankheit auch bei gesunden Personen manchmal ganz plötzlich auftreten kann. Die bei so manchen Krankheiten und Komplikationen beschuldigte Influenza soll bei der Entstehung der Xerostomie auch in Betracht kommen, ebenso auch der Mumps und sonstige Entzündungen der Speicheldrüsen, insbesondere diejenigen, welche sofort in chronischer Form auftreten oder aber von der akuten Form in die chronische übergehen.

Das spezifische Drüsengewebe wird in diesen Fällen durch das vermehrte und dann schrumpfende Bindegewebe — analog der Leberzirrhose — vernichtet. Als ursächliches Moment wird auch ein gutgewürztes Abendessen und ein starker Widerwille bei der erstmaligen Anprobe eines falschen Gebisses erwähnt.

Heftigem psychischen, sowie auch physischen Shock wird auch eine wichtige Rolle zugeschrieben.

Jurasz und Ward sahen Xerostomie nach völligem Verlust der Zähne auftreten und Besserung nach Einsetzen eines künstlichen Gebisses.

Krankheitsbild. Das Hauptsymptom bildet die Mundtrockenheit. Bei der Inspektion des Mundes finden wir die Schleimhaut trocken, glänzend, glatt und blass; die Zunge

Digitized by Google
Original from UNIVERSITY OF MICHIGAN
Generated on 2019-10-18 20:05 GMT / http://hdl.handle.net/2027/mdp.39015060277277
Public Domain in the United States, Google-digitized / http://www.hathitrust.org/access_use#pd-us-google

ist trockenem rohem Fleische ähnlich, rot, rissig und vom Epithel entblösst. Beim Antasten der Zunge, insbesondere aber der Schleimhäute des Mundes bekommen wir das Gefühl einer klebrigen Froschhaut (Jurasz). Die Schleimhaut selbst ist manchmal hart, selbst atrophisch und schmerzhaft. In einigen Fällen finden wir neben dieser Trockenheit des Mundes auch eine Trockenheit der Nase (Rhinitis sicca), des Pharynx und Larynx (Pharyngitis-Laryngitis sicca) und selten auch Trockenheit der Augen. In den 39 Fällen, über die Dr. Fellenz referiert hat, war der Mund allein nur in 15 Fällen trocken. In meinen zwei Fällen war nur Trockenheit des Mundes vorhanden.

Beinahe sämtliche Autoren stimmen darin überein, dass die Zähne bei dieser Krankheitsform alsbald kariös werden, ausfallen oder gezogen werden müssen.

Prof. Dr. Seifert teilt hingegen in der „Wiener klinischen Wochenschrift" (1889, Nr. 46) und im „Zentralblatt für klinische Medizin" (1890) zwei Fälle mit, bei denen die Zähne bei zwei Männern trotz ihres hohen Alters (65 und 75 Jahre) erhalten waren. Bei einem meiner Fälle, einer 28jährigen Dame, waren die Zähne vorhanden, mit Ausnahme des ersten und zweiten Prämolaren; in den meisten Zähnen jedoch Karies geringeren Grades. Die vorderen Zähne konnten wegen Fehlen der Salivation ohne Kofferdam mit Gold gefüllt werden. In meinem zweiten Falle — eine 58jährige Frau — waren im Oberkiefer nur noch sechs, im Unterkiefer acht Zähne vorhanden.

Die Untersuchung der Speicheldrüsen und deren Ausführungsgänge soll nie unterlassen werden.

Jurasz sah von den durch ihn beobachteten sechs Fällen bei dreien Parotiden und einigemale auch die Submaxillaris gleichzeitig vergrössert und verhärtet. Die Vergrösserung war in allen Fällen schmerzlos und derb. Battle und Hutchinson hatten Patienten, bei denen andauernde Mundtrockenheit vorhanden war, trotz nur intermittierender Parotisanschwellung. Die Ausführungsgänge der Speicheldrüsen waren durchwegs durchgängig, bloss Bartley und Duncan hatten je einen Fall, bei denen der Ductus Wartonianus, bzw. Stenonianus undurchgängig waren.

Meiner Ansicht nach kann die Passage der Ausführungsgänge bei der Xerostomie nicht in Betracht gezogen werden, denn sind deren Stenosen oder Obliterationen auch vorhanden, so ist es einerseits nicht wahrscheinlich, dass alle sechs Ausführungsgänge obturiert wären, anderseits aber würden die zahllosen Schleimdrüsen der Mundhöhle die Trockenheit paraly-

Digitized by Google
Original from UNIVERSITY OF MICHIGAN
Generated on 2019-10-18 20:06 GMT / http://hdl.handle.net/2027/mdp.39015060277277
Public Domain in the United States, Google-digitized / http://www.hathitrust.org/access_use#pd-us-google

sieren. Aus diesem Grunde schreibe ich auch dem Zustand der Drüsen keine besondere Wichtigkeit zu; der Grund und Sitz dieser Krankheitsform ist ein tieferer, ein in dem Zentralorgane gelegener.

Der grösste Teil der Autoren erwähnt nicht die Reaktion der Mundflüssigkeit, einige fanden sie alkalisch, andere, so Fraser und Hadden sauer, welche zugleich das Fehlen des Ptyalins konstatierten. In meinen zwei Fällen war die Reaktion schwach alkalisch. Fraser und Hadden erwähnen auch, dass die Mundtemperatur in ihren Fällen um 1 bis 2° Fahrenheit höher war, als in der Axilla. Nachdem auch unter normalen Verhältnissen die Mundtemperatur immer um 0·2 bis 0·4° C. höher ist, als in der Achselhöhle, so ist diesem Umstande keine Wichtigkeit zuzuschreiben.

Der Geschmack ist in den meisten Fällen beeinträchtigt, bloss Fraser hatte einen sehr ausgesprochenen Fall, bei dem trotzdem der Geschmack völlig intakt war.

Bei der Prüfung des Geschmackes muss auf die vier Grundempfindungen: süss, salzig, bitter und sauer geachtet werden. Man benützt gewöhnlich zur Untersuchung Syrupus simplex, konzentrierte Kochsalzlösung, Chinin oder Extr. Gentianae, sehr dünne Salz- oder Essigsäure. Das schwer erreichbare Glossopharyngeusgebiet (Papillae circumvallatae) wird zumeist nicht zur Prüfung herangezogen, vielmehr beschränkt man dieselbe auf das Lingualisgebiet, auf die vorderen zwei Drittteile der Zunge. Man lässt die Zunge herausstrecken, gibt den Kranken Anweisung, dieselbe nach dem Betupfen nicht sofort zurückzuziehen, sondern abzuwarten, bis eine Geschmacksempfindung auftritt und dann die Art derselben durch Hinzeigen mit dem Finger auf eines der aufgeschriebenen Worte: süss, sauer usw. zu bezeichnen. Die Schmeckstoffe träufelt man am besten aus kleinen Pipetten, welche in den betreffenden Fläschchen stehen, auf die Zunge. Man prüft jede Zungenhälfte für sich und bestreicht nur die Randpartien der Zunge, nicht die Mitte des Rückens, welche den Geschmack nicht vermittelt. Die Säure appliziert man zuletzt, weil sie das Geschmacksvermögen abstumpft.

Im allgemeinen begnügt man sich mit der qualitativen Prüfung. Ist eine Abschwächung, aber keine völlige Aufhebung des Geschmackes vorhanden, so sucht man durch Vergleichung der beiden Zungenhälften unter sich oder durch vergleichsweise Prüfung einer normal schmeckenden Person ein Urteil zu gewinnen.

Gleich wichtig und interessant ist auch die Untersuchung des Geruchssinnes, welche deshalb nie unterlassen werden

Digitized by Google
Original from UNIVERSITY OF MICHIGAN
Generated on 2019-10-18 20:06 GMT / http://hdl.handle.net/2027/mdp.39015060277277
Public Domain in the United States, Google-digitized / http://www.hathitrust.org/access_use#pd-us-google

sollte. Behufs der quantitativen Feststellung der Geruchsschärfe genügt die ältere Methode (Fröhlich, Lichtenfels), nach welcher die Duftstärke einer Riechquelle mit der Entfernung abnimmt. Man vergleicht daher die Entfernung, in welcher der Kranke eben nichts mehr zu riechen vermag, mit derjenigen, welche man unter gleichen Bedingungen beim Gesunden findet. Die neueren exakteren, aber auch bedeutend komplizierteren Methoden von Iwaardemacker und Savelieff können hier ganz übergangen werden. Um die verschiedenen Geruchsempfindungen, wie ätherisch, brenzlich, faulig, aromatisch und sauer zu erkennen und eventuelle pathologische Störungen des Geruchssinnes zu finden, ist es erforderlich, ausschliesslich solche flüchtige Substanzen anzuwenden, welche zwar stark riechen, aber nicht die Endigungen der Nasalzweige des Trigeminus in der Nasenschleimhaut erregen, also als reine Geruchsreize angesehen werden können. Hieher gehören Methylmerkaptan, Asa foetida, Kampfer, Thymol, Valeriansäure. — Ammoniak, Salzsäure und andere durch ihren stechenden Geruch charakteristische Chemikalien sind nicht zu verwenden.

Meine zwei Patienten, auf diese Art untersucht, zeigten eine bedeutende Herabsetzung der Schmeckfähigkeit, einer auch der Geruchsschärfe.

Die Beschaffenheit der Haut wird nur von einigen Autoren angegeben, von diesen aber zumeist als mässig trocken oder aber trocken erklärt. In meinen zwei Fällen war, wie bei dem von Dr. Lartigan („Zentralblatt für Laryngologie", 1899) und Kersting beschriebenen Fall, die Haut am ganzen Körper sehr trocken und sozusagen gar keine Schweisssekretion. Ich halte diese Wechselwirkung zwischen der Tätigkeit der Speichel- und der Hautdrüsen für sehr wichtig, denn auch dieser Umstand spricht für die Annahme, dass der Krankheitsherd der Xerostomie nicht in der Beschaffenheit der Drüsen und deren Ausführungsgänge, sondern in dem Zentralorgane der Speichelsekretion zu suchen ist.

Von den funktionellen Störungen, welche die wahre klassische Xerostomie begleiten, gehört vor allem die Sprache, welche, gerade so wie wir es gewiss schon auch an uns selbst beobachten konnten (im fieberhaften Zustande oder aber nach tiefem Schlafe bei offenem Munde), durch das Fehlen jeglichen Speichels etwas erschwert ist. Auffallend war ausserdem bei meinen Patienten die Verminderung des Schluckens. Bei dem Legen von Goldfüllungen, wo also auch psychische Momente sich hinzugesellten, fühlten die Patienten nicht das Bedürfnis des Schluckens; das sogenannte

Digitized by Google
Original from UNIVERSITY OF MICHIGAN
Generated on 2019-10-18 20:06 GMT / http://hdl.handle.net/2027/mdp.39015060277277
Public Domain in the United States, Google-digitized / http://www.hathitrust.org/access_use#pd-us-google

Leerschlucken blieb ganz aus und war auch auf Aufforderung nicht ausführbar.

Trotz Fehlens des Speichels war die Verdauung in keinem der publizierten Fälle gestört, die diastatische Wirkung des Speichels scheint das diastatische Enzym, die sogenannte Pankreasdiastase, in vollem Masse zu übernehmen. Die Rolle des Speichels als Lösungsflüssigkeit für Salze und Zuckerarten wird durch mitgenossene Flüssigkeiten und Magensaft ersetzt.

Das Allgemeinbefinden war bei den meisten Patienten ein ungetrübtes, einige sollen mehr oder weniger nervös gewesen sein. Von solchen Erkrankungen, welche die Xerostomie als Folgeerscheinung bedingen könnten, wird keine Erwähnung getan. Meiner Ansicht nach wird es in Zukunft sehr nötig sein, unser Augenmerk auf die Abnormitäten, d. h. pathologischen Veränderungen im Zentralorgane zu lenken und Patienten, die an ausgesprochener Xerostomie leiden, auch von Neurologen gründlich untersuchen zu lassen.

In meinen zwei Fällen waren Veränderungen des Nervensystems vorhanden; in einem Falle Neurasthenie, in dem andern eine schwere Hysterie, deren Besitzerin durch Selbstmord ihrem qualvollen Leben ein Ende setzte. Herderkrankungen konnte ich nicht finden, die Beiziehung eines Neurologen liess letztere Patientin nicht zu.

Der Verlauf der Xerostomie ist ein chronischer; der Beginn oft ein plötzlicher nach vorangegangenem körperlichen und seelischen Shock, dem eine stetige Steigerung des Leidens folgt, den Kulminationspunkt erreicht und jahrelang unverändert weiterbesteht.

Die Diagnose der Xerostomie ist leicht; die Patienten offenbaren uns selbst ihre Krankheit durch ihre Klage, dass sie keinen Speichel und demzufolge immer trockenen Mund haben. Die Mundtrockenheit ist aber nur das Hauptsymptom der Krankheit und eine Folge eventueller abgelaufener chronischer Schleimdrüsenentzündung, Obturation der Speichelgänge, hauptsächlich aber von Veränderungen im Zentralnervensystem und auf diese müssen wir, wie schon betont wurde, in Zukunft unser Augenmerk richten.

Aus dem früher Angeführten ergibt sich auch die Prognose; dieselbe ist bei den essentiellen Fällen, wo also die Mundtrockenheit nicht durch Veränderungen der Speicheldrüsen und Undurchgängigkeit der Ausführungsgänge veranlasst ist, geradezu trostlos; der Zustand kann jahrelang unverändert bestehen. In den Fällen von Jurasz, in denen eine Vergrösserung und Verhärtung der Parotiden und Submaxillaris vorhanden war, trat eine Besserung nach dem Einsetzen eines

Digitized by Google
Original from UNIVERSITY OF MICHIGAN
Generated on 2019-10-18 20:06 GMT / http://hdl.handle.net/2027/mdp.39015060277277
Public Domain in the United States, Google-digitized / http://www.hathitrust.org/access_use#pd-us-google

künstlichen Gebisses ein. Ebenso in dem Fall von Ward, wo die Xerostomie nach dem Anpassen eines künstlichen Gebisses plötzlich auftrat, also nach einem seelischen Shock, Besserung nach dem Tragen glatter Steinchen im Munde und Heilung durch ein künstliches Gebiss sich einstellte.

Ueber den Sitz der Krankheit ist bisher noch wenig geschrieben worden, wenn man aber die Angaben der einzelnen Autoren über den Zustand der Speicheldrüsen und deren Ausführungsgänge durchsieht, so kann man diese in zwei grosse Gruppen teilen, welche voneinander grundverschieden sind.

In den Fällen von Battle, Bartlay, Chappel, Duncan, Fraser, Harris, Hutchinson, Jurasz und Fellenz (zusammen in 14 Fällen) waren pathologische Veränderungen an den Speicheldrüsen oder deren Ausführungsgängen vorhanden, bei den anderen 32 Fällen, zu denen auch noch meine zwei Fälle gehören, waren gar keine Veränderungen wahrnehmbar.

Es gibt also Xerostomien mit und ohne Veränderungen der Speicheldrüsen und deren Ausführungsgängen; erstere können wir also mit Recht als idiopathische Xerostomien bezeichnen, im Gegensatz zu den letzteren, die als symptomatische aufzufassen sind, bei denen die Mundtrockenheit nur eine Folgeerscheinung einer Herderkrankung im Zentralnervensystem ist.

Bei der idiopathischen Form der Xerostomie kann eine vollkommene Mundtrockenheit nie vorhanden sein, da einerseits die Gl. sublingualis auf idiopathischem Wege fast nie erkrankt, anderseits aber die Sekretion der Parotis und Submaxillaris bei dieser Form nie vollkommen versiegt und die zahllosen Schleimdrüsen im Munde zu dessen Feuchtigkeit auch vieles beitragen.

Der Grund der idiopathischen Xerostomie liegt also in den chronisch-entzündlichen Prozessen der Parotis und Submaxillaris oder aber in der Obturation oder Stenose der Speichelausführungsgänge.

Durch diese Vorgänge gehen die spezifischen Drüsenelemente zugrunde, wodurch die Sekretion des Speichels aus diesen Drüsen auf die Dauer geschädigt bleibt. Bei der symptomatischen Form findet man keinerlei Veränderungen an den Speicheldrüsen; diese sind nicht fühlbar, sind wahrscheinlich durch die Inaktivität noch kleiner wie normalerweise und die Ausführungsgänge passierbar.

Digitized by Google
Original from UNIVERSITY OF MICHIGAN
Generated on 2019-10-18 20:06 GMT / http://hdl.handle.net/2027/mdp.39015060277277
Public Domain in the United States, Google-digitized / http://www.hathitrust.org/access_use#pd-us-google

Dr. Fellenz beurteilt in seiner umsichtigen Arbeit die Xerostomie schon in diesem Sinne, er sagt folgendes: „denn die Tatsache, dass in verschiedenen Körperabschnitten ein oft gänzliches, manchmal im Hinblick auf Zu- und Abnahme allem Anscheine nach in Verbindung stehendes Versiegen der verschiedenartigsten Sekretionen, wie Speichel-, Schleim-, Tränen- und Schweisssekretion, auftreten kann, weist meines Erachtens mit grosser Wahrscheinlichkeit auf eine zentrale Störung hin". Er erklärt weiter die Xerostomie als eine Erkrankung des „nervösen Systems" und als eine „funktionelle Neurose". Unter Neurose verstehen wir, wie bekannt, diejenigen Formen von Nervenerkrankungen, bei denen zurzeit die pathologisch-anatomische Definition und Lokalisierung nicht bestimmt ist und die Aufstellung als klinischer Krankheitsbegriff durch den Komplex vorhandener Innervationsstörungen, hauptsächlich durch die functio laesa das massgebende Prinzip bildet. Es ergibt sich demnach ohne weiteres, dass der Begriff der Neurose in seiner speziellen Anwendung auf bestimmte symptomatische Krankheitsbilder ein rein konventioneller ist, da mit fortschreitender Erweiterung unseres pathologisch-anatomischen Wissens manche hier subsumierten Krankheitszustände nach und nach aus diesem Rahmen herausfallen, anderseits freilich auch bei allmählich wachsender klinisch-diagnostischer Differenzierung immer neue Symptomenkomplexe als besondere Krankheitstypen unterschieden und von verwandten Zuständen abgegrenzt werden.

Wenn wir also von der Xerostomie als Neurose sprechen, so drücken wir damit nur aus, dass wir diese Krankheit für eine Nervenkrankheit halten, ohne deren Sitz näher bestimmen zu können, analog der Myoklonie, Tic, Epilepsie, Chorea, Neurasthenie usw.

Hadden war der erste, der geneigt ist, die Xerostomie auf die Erkrankung eines Zentrums für Speichel- und Mundschleimhautdrüsen zurückzuführen. Hughlings-Jakson, der den Fall von Summa referiert, tritt der Frage schon näher und glaubt, die den Clarkschen Säulen in der Oblongata entsprechenden Zellengruppen als Sitz der Erkrankung annehmen zu können. Zagari sucht den Grund dieser Krankheit in der Läsion des Bulbus respektive des sich dort befindenden Nucleus salivatorius. Nach den Untersuchungen von Bernard, Eckhard und Loeb, Grützner und Chlapowsky wissen wir, dass das Zentralorgan für die Speicheldrüsen in der Oblongata liegt, sowohl für die zerebralen als für die sympathischen Fasern. Nach Lépine, Vulpian und Herrwer werden die psychischen Einflüsse von bestimmten Rinden-

Digitized by Google
Original from UNIVERSITY OF MICHIGAN
Generated on 2019-10-18 20:06 GMT / http://hdl.handle.net/2027/mdp.39015060277277
Public Domain in the United States, Google-digitized / http://www.hathitrust.org/access_use#pd-us-google

bezirken aus vermittelt, dafür spricht auch die Tatsache, dass selbst schon nach der Vorstellung eines leckeren Mahles „das Wasser im Munde zusammenläuft". Es ist hiemit zweifellos, dass die Tätigkeit der Speicheldrüsen von nervösen Einflüssen beherrscht wird. Obgleich auch bis jetzt eine Verbindung von Nervenfasern mit Sekretionszellen nicht nachgewiesen ist — ausser in der Speicheldrüse der Blatta orientalis — so liegen doch zwingende Gründe für die Annahme vor, dass die Nerven nicht nur durch Vermittlung ihrer Einwirkung auf die Blutgefässe der Drüsen die Sekretionstätigkeit beeinflussen, sondern dass es Nervenfasern gibt, welche direkter in die Lebensprozesse der Sekretionszellen selbst eingreifen. Der Befund, dass die Schweisssekretion in Fällen von Xerostomie sehr stark vermindert oder ganz versiegt beobachtet wurde, dürfte uns bei dem Suchen des Speichelzentrums an der Oberfläche des Grosshirns selbst behilflich sein.

Der Konnex, der zwischen der Speichel- und Schweisssekretion einerseits besteht, dann aber anderseits auch die verschiedenen Gifte, welche auf die Vermehrung und Verminderung dieser beiden Sekretionen einen gleichen Effekt hervorrufen, weisen darauf hin, dass die Zentren dieser beiden Funktionen in dem Zentralorgane des Nervenapparates gleiche Bahnen haben oder nahe beieinander liegen und eine Erkrankung des einen Herdes auch die Mitleidenschaft des anderen nach sich ziehen kann und oft auch nach sich zieht.

Auf Grund vieler Experimentalergebnisse kann man mit Wahrscheinlichkeit annehmen, dass der Nervenapparat der Schweisssekretion an der Oberfläche des Grosshirns, in den Nervenzellen der grauen Hirnrinde seinen Anfang hat. Die Nerven steigen dann in das Rückenmark durch die Med. oblongata herab; hier findet sich ein zusammenfassendes, allgemeines Zentrum für die Schweisssekretion des Kopfes, des Rumpfes und der Extremitäten, daher kann durch Reizung der Med. oblongata Schweisssekretion am ganzen Körper hervorgerufen werden. Den Verlauf dieser Nerven und das Zentrum der Schweisssekretion führte ich nur aus diesem Grunde an, um auf die Nähe hinzuweisen, die zwischen diesen Nervenbahnen und jenen der Speichelsekretion besteht, um in Zukunft bei Störungen beider Funktionen unser Augenmerk teils auf den klinischen Symptomenkomplex, teils aber bei eventueller Sektion insbesondere auf die pathohistologischen Veränderungen dieser Bezirke richten zu können, da nur diese Befunde, vereint mit physiologischen Experimenten bei höheren Wirbeltieren Licht in diese Frage zu bringen vermögen. Wenn wir diesen Weg einschlagen, bin ich überzeugt, dass sich

Digitized by Google
Original from UNIVERSITY OF MICHIGAN
Generated on 2019-10-18 20:06 GMT / http://hdl.handle.net/2027/mdp.39015060277277
Public Domain in the United States, Google-digitized / http://www.hathitrust.org/access_use#pd-us-google

die Xerostomie mit der Zeit als eine Herderkrankung des Gehirnes entpuppen und die Trockenheit des Mundes selbst nur als Symptom dieser Krankheit anzusehen sein wird.

Bezüglich der Therapie muss vor allem andern entschieden werden, ob wir es mit einer idiopathischen oder symptomatischen Xerostomie zu tun haben. In ersterem Falle muss zuvörderst die Entzündung der Speicheldrüsen berücksichtigt werden; ist dieselbe akut, so wird strenge Antiphlogose angewendet, tritt die Entzündung gleich von Anfang in subakuter oder chronischer Form auf, so werden Priessnitzumschläge appliziert. Bei der akuten Form tritt die Restitution ad integrum gewöhnlich nach sieben Tagen ein (daher der Name bei der beiderseitigen Parotitis acuta: Wochentölpel), bei der chronischen Form jedoch ist der Verlauf kein zyklischer, so dass es am Platze ist, diverse Resorbentien anzuwenden.

Jod und Jothion kann in Tinktur und Salbenform, Quecksilberpräparate als Pflaster und Salben verwendet werden.

Die Massage und das Elektrisieren mit dem galvanischen und faradischen Strome ist nur dann angezeigt, wenn die Entzündungserscheinungen schon zurückgegangen sind, insbesondere aber die Empfindlichkeit der Drüsen aufgehört hat.

Gegen die Mundtrockenheit selbst ist bei dieser Form der Xerostomie kaum einzuschreiten nötig, da auch bei Erkrankung sämtlicher Speicheldrüsen die Schleimdrüsen dem Munde immer eine geringe Feuchtigkeit verleihen. Sollte jedoch die Trockenheit des Mundes dem Patienten lästig sein und ihn zu Klagen veranlassen, so können häufige Mundspülungen, insbesondere mit Decoctum Altheae (10 : 200) verordnet werden.

Innerlich kann eine Jodkaliumsolution (5 : 200; täglich 3 bis 4 Esslöffel) oder aber Sajodin in Tablettenform (täglich dreimal 0·5 Gr.) verordnet werden. Ward liess seine Patientin täglich mehrere Stunden glatte Steinchen im Munde tragen, und da eine günstige Wirkung erzielt wurde, verordnete er der Patientin ein künstliches Gebiss, mit dem Dauerheilung erzielt worden ist. Prof. Jurasz behandelte seine sechs Fälle als erster, nebst Jodkalium, Arsenik und Pilokarpin, mit einem künstlichen Gebisse und erzielte dadurch Besserung, ja sogar Dauerheilung.

Fellenz gibt der günstigen Wirkung dieser Tatsache folgende Erklärung: „Die Erregung der die Speichelabsonderung bewirkenden Nerven findet im intakten Körper auf dem Wege des Reflexes statt. Dabei kommen als die Erregung

Digitized by Google
Original from UNIVERSITY OF MICHIGAN
Generated on 2019-10-18 20:06 GMT / http://hdl.handle.net/2027/mdp.39015060277277
Public Domain in the United States, Google-digitized / http://www.hathitrust.org/access_use#pd-us-google

zentripetal leitenden Nervenfasern vornehmlich bestimmte, sensible Fäden des Trigeminus und Glossopharyngeus in Frage und die Kaubewegung spielt durch die mechanische Reizung der genannten Nerven, wie dies von Pflüger festgestellt worden ist, eine nicht unbedeutende Rolle, welche mit derjenigen sehr wohl zu vergleichen ist, welche die Respiration auf die Sekretion der Nasenschleimhäute ohne Zweifel ausübt. Mit Rücksicht auf den erzielten therapeutischen Effekt nun scheint mir der Schluss nicht ungerechtfertigt, dass diese mechanische Wirkung der Kaubewegung vornehmlich an den Besitz der Zähne geknüpft ist, während die Alveolarränder sie nicht oder doch nur ungenügend zu erzeugen vermögen."

In Anbetracht dieses Befundes wird es in jedem Falle unsere Pflicht sein, den Patienten, die an Xerostomie leiden, bei fehlenden Zähnen das Tragen eines künstlichen Gebisses anzuraten, insbesondere in solchen Fällen, wo der Grund dieses Uebels in den Speicheldrüsen selbst liegt.

Die Speicheldrüsen- und Speichelgangfisteln, ebenso die Speichelsteine und Stenosen der Speichelgänge müssen auf operativem Wege beseitigt und zur Heilung gebracht werden.

Gegenüber der symptomatischen Form — wo also die Mundtrockenheit bloss ein Symptom der Erkrankung des Speichelzentrums bildet und wo nicht nur die Sekretion der Speicheldrüsen, sondern auch die der Schleimdrüsen auf ein Minimum reduziert ist oder ganz aufgehört hat — stehen wir beinahe machtlos da.

Die lokale Behandlung der Speicheldrüsen kann auch in diesen Fällen mit Massage und Faradisation geschehen. Zur direkten Linderung der Mundtrockenheit gebrauche der Patient häufige Mundspülungen, hauptsächlich mit einem Althea-Dekokt (25 : 500) oder mit schwachen antiseptischen Mundwässern.

Innerlich verabreichen wir eine Lösung Kalium jodatum oder aber Sajodin in oben angegebener Form und Dosis. Schwachen, blutarmen Patienten geben wir vor allem Eisen, Eisenarsen oder Arsen allein; eines dieser Präparate wird das Seinige tun, verbunden natürlich mit anderen diätetischen und hygienischen Verhaltungsmassregeln. Sharp brachte Milderung der Erscheinungen durch Quecksilberjodit hervor.

Als direkt auf das Speichelzentrum wirkendes Mittel ist die Folia Jaborandi und das daraus erzeugte Pilokarpin und Pilokarpidin wohlbekannt.

Hadden, Seifert, Jurasz und Lartigan sahen Erleichterung und eine gewisse Besserung nach der Anwendung dieser Mittel. Harris, Hutchinson, Chappel, Richardson

Digitized by Google
Original from UNIVERSITY OF MICHIGAN
Generated on 2019-10-18 20:06 GMT / http://hdl.handle.net/2027/mdp.39015060277277
Public Domain in the United States, Google-digitized / http://www.hathitrust.org/access_use#pd-us-google

und ich können auch von diesen Mitteln keine günstige Wirkung verzeichnen. Nach den zahlreichen, bei gesunden und kranken Menschen gemachten Erfahrungen soll nach Verabreichung eines Jaborandi-Infusums (3·0—4·0 : 100—150 Cl.), respektive des Pilokarpins (inf. oder hauptsächlich subkutan 0·01—0·02) sich folgende Wirkung zeigen: Schon wenige Minuten nach der Einführung des Mittels beginnt unter erhöhtem subjektiven Wärmegefühl sich das Gesicht mehr zu röten und bald darauf tritt eine vermehrte Speichelsekretion auf, welche rasch zunimmt und durchschnittlich 2 bis 2¼ Stunden dauert. Die Menge des dabei sezernierten Speichels wird mit 250 bis 750 Gr. angegeben. Gewöhnlich einige Minuten später, als die Salivation, zuweilen mit ihr gleichzeitig, selten früher, beginnt eine starke Schweisssekretion, zunächst an der Stirne, an der Haargrenze, die sich dann über den ganzen Körper verbreitet; sie erreicht rasch ihr Maximum, bleibt ¼ bis ½ Stunde auf ihrer Höhe, um dann allmählich wieder abzunehmen. In der Regel hört der Schweiss früher auf, als die Salivation.

In Anbetracht dieser stürmischen Erscheinungen einerseits, zu denen häufig starke Nausea mit oder ohne Erbrechen, manchmal sogar Kollaps und viele andere unangenehme Nebenerscheinungen sich einstellen, anderseits aber der relativ kurzen Dauer der Salivation wird es angezeigt sein, nach einmaliger Probeinjektion mit 0·01 Gr. Pilokarpin (um sich überzeugen zu können, ob Wirkung überhaupt eintritt), dieses Mittel, so wie es Hadden und Seifert machten, nur in refracta dosi anzuwenden. Hadden gab Jaborandi-Tinktur dreimal täglich 30 minims, und Seifert verordnete von einer 2½prozentigen Lösung (0·25 : 10) des Pilocarpinum hydrochloricum am Abend 5 bis 8 Tropfen und erzielte damit stets eine gelinde Speichelsekretion, welche die sonst gestörte Nachtruhe sicherte. Seifert liess dieselbe Dosis Pilokarpin ohne unangenehme Nebenerscheinungen oder Gewöhnung jahrelang mit gutem Erfolge nehmen.

Das Pilokarpidin wirkt nach Harrnacks Untersuchungen im wesentlichen gleich dem Pilokarpin, nur weit schwächer.

Ich lasse nun die Beschreibung der von mir beobachteten Fälle folgen.

Erster Fall.

Frau S. F., 28 Jahre alt. Im Kindesalter Masern, Scharlach und Keuchhusten durchgemacht, im 17. Jahre Malaria. Menstruiert seit 14. Jahre, mit Ausnahme der zwei normal abgelaufenen Schwangerschafts- und Laktationsperioden, immer regelmässig. Ein vier- und ein zweijähriges Kind, mässig ent-

Digitized by Google
Original from UNIVERSITY OF MICHIGAN
Generated on 2019-10-18 20:06 GMT / http://hdl.handle.net/2027/mdp.39015060277277
Public Domain in the United States, Google-digitized / http://www.hathitrust.org/access_use#pd-us-google

wickelt, aber gesund. Seit sechs Jahren verheiratet. Vater und drei Geschwister gesund, Mutter war hysterisch, starb an Lungenentzündung.

Bezüglich ihrer Krankheit teilt Patientin mit, dass sie — seit dem Tode ihrer Mutter, welcher vor drei Jahren erfolgte — krankhaft gereizt ist, an akustischen Hyperästhesien, Ohrensausen und Ohrenklingen, an Ameisenkriechen, sowie an öfterem Taubsein des vierten und fünften Fingers leidet. Kopfdruck in der Stirne, häufiger Kopfschmerz, Vergesslichkeit und starke Ermüdungsempfindungen, insbesondere in den unteren Extremitäten machen sie zu jeder geistigen und körperlichen Arbeit unfähig. Der Schlaf ist gestört und erquickt nicht.

Seit zwei Jahren leidet sie an beständigem Brennen und Gefühl von Trockenheit auf der Zunge, sowie in der Mund- und Rachenhöhle. Der Geschmack hat abgenommen, Appetit herabgesetzt, Stuhlgang träg, vermehrter Durst.

Statuspraesens: Mittlerer Körperbau und Ernährungszustand mit schwach entwickelter Muskulatur. Geistige Funktionen durch die früher angeführten subjektiven Sensationen herabgesetzt. Sinnesorgane mit Ausnahme des Geschmacks und Geruchssinnes hyperästhetisch, Schmeckfähigkeit stark abgeschwächt.

Die Untersuchung geschah auf diese Weise und unter den Kautelen, wie im allgemeinen Teil angegeben wurde, und zwar an den Randpartien der Zunge mittels kleiner Pipetten mit Syrup. simplex, konzentrierter Kochsalzlösung, Chinin und sehr verdünnter Salzsäure.

Bei diesen Untersuchungen ist das auffälligste Symptom die beinahe absolute Trockenheit sämtlicher Mundpartien. Weicher und harter Gaumen, Uvula, Wangenschleimhaut sind trocken und hie und da mattglänzend. Die Zunge ist getrocknetem Fleische ähnlich, mit zwei schrägen Einrissen versehen, ganz trocken; eine ganz geringe Feuchtigkeit ist bloss am Mundboden und unter der Zunge zu finden. Patientin schluckt nicht und kann dies auch über Aufforderung nicht vollbringen.

Die Zähne sind in gepflegtem Zustand, rein, ohne Zahnstein, an den sechs oberen Frontzähnen mitteltiefe mesio-distale Karies, an den Backen- und Mahlzähnen waren auch kariöse Prozesse, von grösseren Zerstörungen jedoch kann auch hier nicht die Rede sein. Rechts oben fehlt der erste Prämolar, links der zweite, sonst sind alle Zähne vorhanden.

In Betracht der beinahe absoluten Mundtrockenheit konnte auch die Reaktion der Mundflüssigkeit nur schwer untersucht werden; längere Zeit unter der Zunge gelassen, färbte sich da

Digitized by Google
Original from UNIVERSITY OF MICHIGAN
Generated on 2019-10-18 20:06 GMT / http://hdl.handle.net/2027/mdp.39015060277277
Public Domain in the United States, Google-digitized / http://www.hathitrust.org/access_use#pd-us-google

rote Lakmuspapier schwach bläulich. Speicheldrüsen und deren Ausführungsgänge haben nichts Abnormes. Sprache erschwert, Patientin antwortet ganz kurz, schweigt am liebsten. Mundtemperatur um 0·2° C. höher als in der Axilla. Geruchsschärfe mit Methylmerkaptan, Asa foetida, Kamfer, Thymol und Valeriansäure untersucht, fand ich auch herabgesetzt. Nasenschleimhaut normal, nicht trocken; keine Pharyngitis sicca und Trockenheit der Konjunktiva.

Haut trocken, Schweisssekretion sehr stark vermindert, auch nach Präparation und Füllung tieferer Kavitäten mit Gold, in der Axilla kaum nachweisbar.

Lungen, Herz, Arterien, Abdomen, Nase weisen nichts Pathologisches auf. Diagnose: Nach angeführten subjektiven Klagen und objektiven Befunden war die Diagnose nicht schwer aufzustellen auf Neurasthenia et Stomatoxerosis. Therapie: Gegen das peinlichste Symptom, gegen die grosse Mundtrockenheit, wurde ein Decoct. Altheae (25 : 500) verordnet, das sich Patientin selbst bereitete, ausserdem erhielt sie eine Solution Kalii jodati (5 : 200), von der sie täglich dreimal einen Esslöffel nahm. Kein Erfolg.

Ein Infusum Jaborandi (4 : 120·0) anfangs zwei-, dann einstündlich genommen, brachte keine Erleichterung, bloss eine geringe Schweissabsonderung in der Axilla. Ebenso blieb wirkungslos die interne Verabreichung des Pilocarpinum hydrochloricum (0·1 : 25·0, dreimal täglich 15 Tropfen) und leider auch die subkutane Applikation dieses Mittels; anfangs injizierte ich 0·01 Gr., später auch 0·02 Gr. ohne nennenswerte Wirkung, der Mund ward etwas feuchter, in der Axilla zeigte sich eine minimale Schweisssekretion und die Haut war etwas weniger trocken. Nachdem sich auch nach dieser Kur keine Besserung zeigte, ja nach den Injektionen auch noch Nausea und Brechreiz sich einstellten, gab ich die Hoffnung auf, dass der Patientin überhaupt geholfen werden könnte, liess sämtliche Medikation aussetzen und beschränkte mich nur auf das Mundspülen mit Decoct. Altheae, was der Patientin wenigstens auf kurze Zeit immer Linderung verschaffte.

Die Zähne wurden gefüllt, und zwar wurden in die oberen Frontzähne elf Goldfüllungen, in die hinteren Zähne zehn Amalgamfüllungen gelegt, sämtliche ohne Kofferdam und Watterollen. Patientin vertrug verhältnismässig geduldig diese Prozedur und schluckte kein einzigesmal.

Die Neurasthenie trachtete ich durch methodische Ueberernährung, Bettruhe, allgemeine Massage und Faradisation, sowie durch roborierende, sedative und Schlafmittel zu bekämpfen.

Digitized by Google
Original from UNIVERSITY OF MICHIGAN
Generated on 2019-10-18 20:06 GMT / http://hdl.handle.net/2027/mdp.39015060277277
Public Domain in the United States, Google-digitized / http://www.hathitrust.org/access_use#pd-us-google

Zweiter Fall.

Frau K. O., 58 Jahre alt. Hereditär nicht belastet. Angeblich keine schwerere Krankheit durchgemacht. Menstruation begann im 14. Jahre, 4 Jahre später heiratete sie; der Ehe entstammen drei Kinder, von denen das eine als dreijähriges Mädchen an Gehirnhautentzündung starb, zwei Kinder blieben am Leben, beide wurden bis zum 2. Lebensjahre gestillt, der ältere — gegenwärtig 40 Jahre — leidet an Dystrophia musculorum progr., der andere — 36 Jahre alt — ist ein ausgesprochener Neurastheniker. Als Grund ihrer Krankheit erwähnt Patientin körperliche und intellektuelle Ueberanstrengung, hervorgerufen durch das in kurzen Intervallen vollzogene protrahierte Stillen ihrer Kinder, welches sie immer durch 2 Jahre hindurch fortsetzte, und dann die Krankheit ihres Mannes — eine schwere Lungenentzündung —, welcher derselbe auch erlag. Die aufopfernde Pflege, ohne Ruhe und Rast und der trotzdem eingetretene letale Ausgang zerrütteten ihr Nervensystem. Zu diesem Zustande gesellte sich alsbald eine immer mehr zunehmende Trockenheit des Mundes und vollkommenes Versiegen der Speichelsekretion. Appetit gering, Stuhlverhaltung, guter Schlaf.

Status praesens: Die Patientin ist von kleiner Körperstatur, schwache Knochen und Muskeln, schlecht genährt, blutarm. Ihre geistigen Funktionen sind normal, ihr Sensus communis durch die vielen verschiedenen und wechselnden Klagen und Beschwerden getrübt. Oft trat eine Geh- und Stehlähmung (Abasie, Astasie) auf, im Liegen jedoch vermochte sie ihre Beine mit normaler Kraft in jeder Richtung zu bewegen. Kniephänomen gesteigert. Plantar- und Gaumenreflex herabgesetzt. Hyperästhesie der Haut so gross, dass ich die sogenannten Druckpunkte und Druckzonen mit Gewissheit nicht zu bestimmen vermochte. Spontane Schmerzen traten bald als Neuralgien im Trigeminus- und Ischiadikusgebiet, bald als Topalgien (Clavus, Arthralgia, Kardialgia) auf. Gestörter Muskelsinn. Geschmackempfindung auf beiden Seiten der Zunge herabgesetzt. Geruchsempfindung gesteigert. Hunger- und Durstempfindung vermindert. Von den motorischen Störungen der viszeralen Muskulatur war der sogenannte Globus vorhanden. Gähnen trat manchmal in Form von Anfällen auf. Habituelle Konstipation.

Von den sekretorischen Störungen war auffallend das Fehlen des Schweisses und Speichels. Krampfanfälle waren nicht vorhanden; Patientin war aber stark exzentrisch, mit konstanter Depression und Angstaffekten (liess nie ihr Zimmer

Generated on 2019-10-18 20:06 GMT / http://hdl.handle.net/2027/mdp.39015060277277
Public Domain in the United States, Google-digitized / http://www.hathitrust.org/access_use#pd-us-google
Digitized by Google
Original from UNIVERSITY OF MICHIGAN

lüften, ging nie an die Luft und war immer sehr warm gekleidet), ohne Intelligenzdefekt. Temperatur normal. Haut trocken, schwitzt nie. Sämtliche Mundgebilde trocken, mattglänzend. Zunge rohem, trockenem Fleisch ähnlich, rissig. Schluckbewegungen höchst selten und erschwert. Lakmuspapier, unter die Zunge gelegt, zeigt nach längerem Liegen schwach alkalische Reaktion.

Zahnbefund: Im Oberkiefer vorhanden $\frac{7\,4\,3\,|\,1\,3\,7}{}$, im Unterkiefer $\frac{7\,5\,3\,1\,|\,1\,3\,4\,7}{}$, sämtliche verlängert, etwas gelockert, ohne Karies und Zahnstein. Speicheldrüsen und Ausführungsgänge normal.

Sprache erschwert.

Brust und Bauchorgane, sowie auch die Genitalien und Arterien weisen nichts Pathologisches auf. Urin enthält weder Eiweiss, noch Zucker. Menopause seit 8 Jahren.

Diagnose: Hysterie et Xerostomie. Therapie: Es war eine schwere Sache, die Patientin zu befriedigen und auf ihre Krankheit durch hygienische Massregeln und Medikation günstig einzuwirken, denn sie war widerspenstig, tat bloss das, was ihr behagte und fand an jeder Verordnung und Medizin etwas auszusetzen.

Die sogenannte Mast- und Playfairkur konnte durchaus nicht angewendet werden. Eisen- und Arsenpräparate hatten in Anbetracht, dass Patientin nie ihr Zimmer lüften liess, in einem Alkoven schlief, nie an die Sonne oder Luft ging, kaum eine Wirkung. Von der Versetzung in geeignete Umgebung oder in eine Nervenheilanstalt, von einer Tageseinteilung und irgendwelcher Beschäftigung wollte sie ebensowenig hören, als von der Konsultation eines Nervenarztes.

Asa foetida, Castoreum, Valerianapräparate und den sogenannten Heimschen Tee nahm sie gerne.

Gegen die Xerostomie wurde wie bei dem ersten Falle eingeschritten, jedoch ohne jeglichen Erfolg. Patientin erhielt auch ein oberes Ersatzstück, welches jedoch keine Speichelabsonderung erzielen konnte.

Gegen die verschiedenen Schmerzen konnte schliesslich auch das Morphium nicht übergangen werden. Patientin sammelte sich langsam ein grösseres Quantum solcher Solution zusammen und setzte mit diesem ihrem qualvollen und trostlosen Leben ein Ende.

Patientin drohte mit dem Suizidium schon seit längerer Zeit, unterliess jedoch dieses aus Angst vor der ihr in Aussicht gestellten Obduktion. Den Selbstmord verübte sie einmal gelegentlich meines Urlaubes und wurde nicht obduziert.

Digitized by Google
Original from UNIVERSITY OF MICHIGAN
Generated on 2019-10-18 20:06 GMT / http://hdl.handle.net/2027/mdp.39015060277277
Public Domain in the United States, Google-digitized / http://www.hathitrust.org/access_use#pd-us-google

Literatur.

1. Herrmann: Handbuch der Physiologie.
2. Kohn: Handbuch der Physiologie.
3. Landois: Handbuch der Physiologie.
4. Dr. Summa: Zentralblatt für Nervenkrankheiten, 1891/92.
5. Lartigan: Zentralblatt für Laryngologie, 1899.
6. Dr. Fraser: Zentralblatt für Laryngologie, 1894/95.
7. Dr. Jurasz: Münchener medizinische Wochenschrift, 1894.
8. Dr. Seifert: Wiener klinische Wochenschrift, 1889.
9. Dr. Anton Fellenz: Ueber Xerostomie. Inaugur.-Dissert., 1903.
10. Rom. Ribolla. Un caso raro di asialia (morbo di Zagari). La stomatologia, Milano 1908.

Nachdruck nicht gestattet.

Beiträge zur Orthodontie.

Von Dr. *Wilhelm Wallisch,* Privatdozent an der Wiener Universität.

In neuerer Zeit wird sehr viel über Orthodontie gesprochen und geschrieben, alle, selbst die einfachsten Punkte werden mit grosser Weitläufigkeit genau beschrieben, nur das Kiefergelenk, das bei der Kieferverschiebung eine so wichtige Rolle spielt, wird entweder ganz mit Stillschweigen übergangen oder es werden zur Erklärung gewisser Vorgänge die sonderbarsten Hypothesen aufgestellt.

Durch Angle ist die Ausführung der Verschiebung der Zähne — ich möchte fast sagen — in mathematische Formeln gebracht, bei deren richtiger Anwendung das Resultat, die Verschiebung, auch richtig sein muss. Dieses Resultat mag nun wohl den Orthodontisten befriedigen, nicht immer befriedigt es auch den Besitzer der jetzt richtig artikulierenden Zähne, indem der Gesichtsausdruck, das zurückgeschobene Kinn, in gleicher Weise entstellend geblieben ist.

Mc Bride, ein gewiss ausgezeichneter Orthodontist und Kenner des Angleschen Systems, schreibt in „Die Orthodontie in ihrer praktischen Verwertung“ [1]:

„Unmittelbar nach Einführung der intermaxillären Ligatur zur Verschiebung der Zahnbögen in mesio-distaler Richtung und zur Korrektion der Okklusion durch rasches Verlängern der rückwärtigen Zähne, machte ich mir die aus dieser elastischen Kraft erwachsenden Vorteile zu eigen und korrigierte eine Anzahl von Fällen, bei denen scheinbar eine zurückgebliebene Entwicklung des Unterkiefers vorhanden war und derselbe distal zu normalen Verhältnissen stand, durch rasche Verlängerung der rückwärtigen Zähne und Her-

Digitized by Google
Original from UNIVERSITY OF MICHIGAN
Generated on 2019-10-18 20:06 GMT / http://hdl.handle.net/2027/mdp.39015060277277
Public Domain in the United States, Google-digitized / http://www.hathitrust.org/access_use#pd-us-google

stellung normaler Okklusion durch Vorschiebung des Unterkiefers, ohne die Zahnbögen zu verschieben. Doch war ich im Laufe der Zeit erstaunt, zu finden, dass bei einigen Fällen, trotzdem die Okklusion richtig geblieben war, die Gesichtskonturen schliesslich erkennen liessen, dass der Unterkiefer wieder in seine frühere zurückgeschobene Stellung getreten war." Mc Bride glaubt, dass die Erfolge auch durch Verschiebung der Zahnbogen hätten erreicht werden können.

Ich glaube, dass alle Orthodontisten darüber einig sind, dass durch einfache Verschiebung der Zahnbogen ein zurückstehendes Kinn niemals nach vorne geschoben wird, ebenso auch, dass die Patienten gerade das zurückstehende Kinn in die normale Lage gebracht haben möchten. Es fragt sich nun, ob es möglich ist, das zurückstehende Kinn vorzuschieben und so dauernd zu erhalten.

McBride nennt uns eine Methode: die rasche Verlängerung der rückwärtigen Zähne. Die Methode Kingsleys, von ihm „jumping the bite" genannt, bestand darin, dass er den Patienten freiwillig den Unterkiefer so weit vorschieben liess, dass er zum Oberkiefer in normale mesio-distale Beziehungen kam und den Unterkiefer so retinierte.

Birgfeld und E. Herbst machen ungefähr dasselbe, Birgfeld retiniert durch zwei schiefe Ebenen, Herbst durch sein Okklusionsscharnier.

Eine weitere Methode, von Mc Bride als veraltet bezeichnet, wird von ihm, wie folgt, beschrieben:

„Früher musste der Patient bei der Korrektion solcher Fälle, nachdem die Zähne in die richtige Stellung gebracht waren, eine Platte tragen, die den Gaumen deckte und mit der nur die vorderen unteren Zähne in Berührung kamen. Diese Platte musste so lange getragen werden, bis sich die Backenzähne durch ihr natürliches Wachstum verlängert hatten und die Fläche der Okklusion derart war, dass der untere Zahnbogen, wenn der Kiefer nach vorne gebracht wurde, normal oder so normal als möglich mit dem oberen artikulieren konnte."

Diese Methoden gehen alle darauf hinaus, den Unterkiefer im Kiefergelenk nach vorne zu ziehen; die Methoden Mc Brides und die Methode „jumping the bite" sind misslungen, dass die Methoden Birgfelds und Herbsts demselben Schicksal verfallen sind, werden wir aus der Besprechung des Kiefergelenks ersehen.

In bezug auf die „veraltete" Methode sagt Mc Bride: „Jedenfalls muss man sich fragen, wieso bei der früheren protrahierten Behandlungsmethode die Okklusion imstande

Digitized by Google
Original from UNIVERSITY OF MICHIGAN
Generated on 2019-10-18 20:06 GMT / http://hdl.handle.net/2027/mdp.39015060277277
Public Domain in the United States, Google-digitized / http://www.hathitrust.org/access_use#pd-us-google

war, die neu hergestellten Verhältnisse zu erhalten". Die „veraltete" Methode ist also die einzige, welche den vorgeschobenen Unterkiefer auch auf seinem Platze erhält.

Eine andere Methode, die ich nicht gelesen habe, von der ich aber gehört habe, soll darin bestehen, den Unterkieferwinkel durch die intermaxilläre Ligatur abzuflachen und so den Unterkiefer vorzuziehen. Wir werden bei unserer Besprechung auch noch darauf zurück kommen.

Die abgegebenen Erklärungen über die Vorgänge, die sich im Kiefergelenk abspielen, wenn der vorgeschobene Unterkiefer auch vorgeschoben gehalten wird, will ich übergehen, weil diese Erklärungen nur auf Spekulation beruhen.

Betrachten wir uns aber ein Kiefergelenk und sehen wir, wieso der Unterkiefer unter normalen Verhältnissen an seinem Platze gehalten wird.

Die beigegebene Figur zeigt den Durchschnitt eines Kiefergelenkes bei einem ungefähr 7jährigen Kinde. Es wurde die Schädelgelenkfläche mit Gipsbrei ausgefüllt und der Unterkiefer so

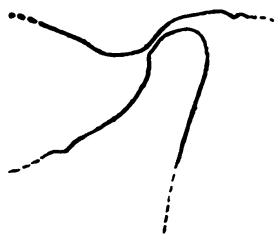

an den Oberkiefer angedrückt, dass die Zähne in richtiger Artikulation standen. Die Gelenkflächen wurden dann mit rotem Wachs ausgegossen und der Durchschnitt in der Ebene des Proc. coronoideus und des Proc. condyloideus gemacht, so dass das Gelenk etwas einwärts vom Proc. articularis posterior getroffen wurde. Die Fissura Glaseri ist durch einen kleinen Vorsprung in der Cavitas glenoidalis angedeutet.

Von den von mir für das Kiefergelenk aufgestellten fünf Punkten [2] möchte ich hier die ersten drei Punkte wiederholen:

1. Der Kopf des Unterkiefers liegt niemals in der Gelenkpfanne.

2. Beim Ruhebiss liegt der Kopf des Unterkiefers mit dem Vorderteil seiner Gelenkfläche angelehnt an den absteigenden Teil des Tuberkulums, in der nächsten Nähe des horizontalen Teiles desselben, gehalten durch die aufeiandergepressten Zähne.

3. Die Gelenkfläche des Unterkieferköpfchens zeigt, wie die Schädelgelenkfläche — schematisch genommen — einen.

Digitized by Google
Original from UNIVERSITY OF MICHIGAN
Generated on 2019-10-18 20:06 GMT / http://hdl.handle.net/2027/mdp.39015060277277
Public Domain in the United States, Google-digitized / http://www.hathitrust.org/access_use#pd-us-google

absteigenden Teil und einen horizontalen Teil. Wir finden demnach im menschlichen Kiefergelenk die Verwendung zweier schiefer Ebenen.

Wir sehen also, dass das Unterkieferköpfchen durch die aufeinandergepressten Zähne an seinem Punkte gehalten wird; fallen diese Zähne aus, so rutscht der Unterkiefer nach rückwärts, so dass das Köpfchen auch den Proc. articularis post. usurieren kann. Aus diesem Grunde ist auch die Erhaltung des 6jährigen Molaren während des Zahnwechsels so wichtig für die Stellung des Unterkiefers zum Oberkiefer, für die Länge der durchbrechenden bleibenden Zähne ist er völlig belanglos, da der Knochen im Bereiche der Kronen der Zähne sich resorbiert.

Ebenso wie im Alter nach Ausfall der rückwärtigen Zähne der Unterkiefer nach rückwärts rutscht, so kann dies auch geschehen in der Kindheit, wenn die Milchmolaren gezogen sind oder dieselben ihre Höhe durch Karies verloren haben; dasselbe kann natürlich auch mit dem 6jährigen Molaren geschehen.

Ich führe hier auch die Ansicht Angles an: „Die Okklusionsflächen der Kronen der Milchzähne sind verhältnismässig flach, da ihre Höcker durch die naturgemässe Abnützung zum grössten Teil abgeschliffen sind, so dass sie keine weitere wirksame Kontrolle über die richtigen Beziehungen der Kiefer bei ihrem Schlusse auszuüben vermögen. Der Unterkiefer kommt, anstatt durch das Ineinandergreifen der Höcker in normaler Stellung erhalten zu werden, in mehr oder weniger hohem Grade distalwärts vom Normalen zum Schlusse."

Nach dieser Auseinandersetzung ergibt sich die Behandlung derartiger Fälle von selbst, nämlich das Erhöhen des Bisses durch Aufsetzen von Kappen auf die Milchzähne oder auf die 6jährigen Molaren.

Diese Fälle von zurückgeschobenem Unterkiefer sind gewöhnlich vergesellschaftet mit hohem Gaumen, mit Verengerung der Nasengänge und mit Mundatmung. Wenn man nun durch Dehnen des Kiefers das Gaumendach tiefer zu stellen glaubt, um so der Nase mehr Platz zu schaffen, so muss dies doch noch einen besseren Erfolg haben, wenn man gleichzeitig den Biss der ersten Molaren erhöht, so dass dann die anderen Backen- und Mahlzähne weiter aus dem Kieferknochen mit ihren Alveolen heraustreten und für die Kiefer- und Nasenhöhlen mehr Platz frei wird.

Was geschieht also, wenn wir den Biss erhöhen? Der Unterkiefer wird vom Oberkiefer weiter entfernt und in demselben Masse rückt die schiefe Ebene des Unterkieferköpfchens über den fixen Punkt der Schädelgelenkfläche nach vorwärts

Digitized by Google
Original from UNIVERSITY OF MICHIGAN
Generated on 2019-10-18 20:06 GMT / http://hdl.handle.net/2027/mdp.39015060277277
Public Domain in the United States, Google-digitized / http://www.hathitrust.org/access_use#pd-us-google

und abwärts. Das Vorwärtsrücken, um das es sich uns hauptsächlich handelt, hängt von dem Winkel ab, den die schiefe Ebene mit der Horizontalen bildet; je kleiner der Winkel ist, um so mehr wird der Unterkiefer vorrücken, je mehr der Winkel sich einem rechten nähert, um so kleiner wird die Vorrückung ausfallen.

Erhöhen wir den Biss gar nicht und schieben wir den Unterkiefer vor, so wird der Unterkiefer immer wieder durch die Kaumuskeln auf der schiefen Ebene des Kapitulum zurückrutschen, bis die Zähne in der ursprünglichen Lage dieser Bewegung Einhalt tun; die kurze oder lange Dauer der Retention hat darauf gar keinen Einfluss, daher müssen die auf einem einfachen Vorschieben des Unterkiefers basierenden Apparate auch erfolglos sein.

Mc Bride hat durch „rasche" Verlängerung der Zähne den Unterkiefer vorgeschoben, und doch war in einigen Fällen der Unterkiefer wieder in seine frühere zurückgeschobene Stellung getreten. Er erklärt diesen Misserfolg damit, dass die Natur noch nicht genügend Zeit gehabt hätte, den Alveolarprozess zu genügend starker Entwicklung zu bringen und ich stimme dieser Erklärung voll bei. Aus demselben Grunde bricht ja auch der 6jährige Molar so früh durch, damit seine Alveole genügend Zeit hat, fest zu werden, um beim Zahnwechsel dem Muskelzug genügend Widerstand zu leisten.

Auch Angle sagt in seiner neuesten Publikation [3]: "if the orthodontist does not succeed in growing bone he will find, in time, that the teeth he has mowed so dextrously and satisfactorily have all returned to, or very nearly to their original positions".

Wenn Mc Bride durch Aufsetzen von Kronen auf die ersten Molaren den übrigen Zähnen einen festen Halt gegeben hätte, so wäre der Misserfolg höchst wahrscheinlich ausgeblieben.

Betrachten wir nun die „veraltete" Methode, so tritt dort zum Längerwerden der Zähne noch etwas anderes hinzu. Die Vorderzähne des Unterkiefers werden an eine schiefe Ebene des Oberkiefers angedrückt, während die rückwärtigen Zähne des Ober- und Unterkiefers nicht in Berührung sind, das Kapitulum stützt sich an die Schädelgelenkfläche und in der Mitte zwischen diesen zwei Punkten ziehen die Kaumuskeln den Unterkiefer nach aufwärts, es muss also dasselbe eintreten wie im Greisenalter, wenn die Zähne ausgefallen sind, der Unterkieferwinkel wird abgeflacht und dadurch wird das Kapitulum, das durch das Vorziehen des Unterkiefers auch vorgeschoben wurde, wieder an seine ursprüngliche Lage zurückgedrückt.

Digitized by Google
Original from UNIVERSITY OF MICHIGAN
Generated on 2019-10-18 20:06 GMT / http://hdl.handle.net/2027/mdp.39015060277277
Public Domain in the United States, Google-digitized / http://www.hathitrust.org/access_use#pd-us-google

Ein Abflachen des Unterkieferwinkels durch die intermaxilläre Ligatur bei aneinandergepressten Zähnen ist unmöglich, es wird der Unterkiefer entweder als Ganzes vorgeschoben oder es werden die Zähne vorgeschoben.

Sind wir nun imstande, aus dieser kurzen Auseinandersetzung eine Nutzanwendung zu ziehen? Wir sehen, dass durch das Bisserhöhen der Unterkiefer en masse etwas vorgeschoben werden kann und dass durch das Bisserniedrigen der Unterkiefer en masse etwas zurückgeschoben wird. Die Grösse dieser Bewegung ist verschieden und abhängig von der Form der Gelenkflächen.

Es wird also in den meisten Fällen der Behandlung von Prognathie oder Opistogenie vielleicht unterstützend und zweckmässig sein, statt der Ringe lieber Kronen als Träger des Expansionsbogens zu verwenden. Nach durchgeführter Regulierung des Gebisses braucht die Retentionsmaschine für die Vorderzähne nur ganz kurze Zeit im Munde belassen zu werden, während die Kronen, nachdem die Seitenröhrchen abgeschliffen worden sind, mehrere Jahre im Munde gelassen werden können, da diese die Kiefer in richtiger Lage zueinander halten.

Ich habe bisher alle meine derartigen Fälle so behandelt und bin mit dem Erfolge sehr zufrieden.

Angle hat sich ein grosses Verdienst erworben, dass er die Orthodontie jedem Zahnarzte durch Einführung der einfachen und handlichen Apparate für die Zahnregulierung allgemein zugänglich gemacht hat, und durch die klare Einteilung der Irregularitäten. Wenn ich jetzt lese „Klasse 2, Abteilung 2", so kann ich mir ohne weitere Beschreibung ein klares Bild von dem betreffenden Fall machen.

Bezüglich der Annahme Angles, dass die Natur den oberen 6jährigen Molaren immer an die richtige Stelle setze, möchte ich folgendes anführen:

Bei Klasse 2 ist der untere erste Molar gegenüber dem oberen ersten Molaren distal verschoben. Wenn ich nun durch Vorschieben des Unterkiefers, wie es bei „jumping the bite" oder ähnlichen Regulierungen der Fall ist, die unteren Zähne in richtige Artikulation zu den oberen Zähnen bringen kann, so kann ich doch nicht sagen, die oberen oder die unteren Zähne sind an eine falsche Stelle gestellt, sondern ich muss sagen, der Unterkiefer ist falsch gestellt, die Zähne aber stehen richtig. Die Ursache der falschen Stellung des Unterkiefers kann darin zu suchen sein, dass bei normaler Stellung im Milchgebiss die Zähne die richtige Stellung der Kiefer während des Zahnwechsels nicht gehalten haben oder wir finden das Vorstehen

Digitized by Google
Original from UNIVERSITY OF MICHIGAN
Generated on 2019-10-18 20:06 GMT / http://hdl.handle.net/2027/mdp.39015060277277
Public Domain in the United States, Google-digitized / http://www.hathitrust.org/access_use#pd-us-google

des Oberkiefers und das Zurückstehen des Unterkiefers als Familienerbteil, was möglicherweise in dem zu wenig gestreckten Unterkieferwinkel seinen Grund haben dürfte.

Auf Grund unserer anatomischen Kenntnisse des Kiefergelenkes müssen wir also, wenn durch Vorschieben des Unterkiefers die oberen und unteren Zähne in richtige Artikulation gebracht werden können, es als das einzig Richtige ansehen, den Unterkiefer mit Hilfe der sogenannten „veralteten" Methode zu fixieren, um ihn durch Längerwerden der rückwärtigen Zähne und vor allem durch Strecken des Kieferwinkels dauernd so zu erhalten.

Auf diese Weise wird auch das Ideal der Regulierung, nämlich das Vorschieben des zurückstehenden Kinnes erreicht und auch der Patient befriedigt.

Uebrigens verwendet auch Angle dieselbe Methode, wenn nach Regulierung der Zähne der Biss noch immer zu tief ist [4]: „Die einzige Methode jedoch, mit der der Autor befriedigende Resultate erzielte, ist seit langem bekannt und besteht in der Verwendung einer in der Front verdickten, den Gaumen bedeckenden Kautschukplatte mit Vertiefungen zur Aufnahme der unteren Schneidezähne, so dass der Biss gesperrt und die volle Kraft des Kiefers von den Frontzähnen und nicht von den Molaren getragen wird. Wird die Platte dauernd 2 bis 6 Monate getragen, so werden sich die Molaren genügend verlängern und die richtige Bisshöhe wird erreicht sein. Das Resultat dieser Behandlungsmethode sieht man in dem den Gesichtszügen verliehenen schönen Gleichgewichte und in der Verbesserung der Okklusion".

Eine bessere Anerkennung des Erfolges dieser Methode kann man überhaupt nicht aussprechen.

Literatur.

1. Mc Bride: Die Orthodontie in ihrer praktischen Verwertung. Oesterr.-ungar. Vierteljahrsschrift für Zahnheilkunde, April 1907.
2. Wallisch: Das Kiefergelenk. Oesterr.-ungar. Vierteljahrsschrift für Zahnheilkunde, April 1909.
3. Angle: Bone-Growing. The Dental Cosmos, March 1910.
4. Angle: Okklusionsanomalien der Zähne. VII. Auflage, 1908.

Digitized by Google
Original from UNIVERSITY OF MICHIGAN
Generated on 2019-10-18 20:06 GMT / http://hdl.handle.net/2027/mdp.39015060277277
Public Domain in the United States, Google-digitized / http://www.hathitrust.org/access_use#pd-us-google

Nachdruck nur mit genauer Quellenangabe gestattet.

Die Therapie der Alveolarpyorrhoe.

Aus der konservierenden Abteilung des zahnärztlichen Instituts (Prof. W. Bruck) der königlichen Universität Breslau.

Von Dr. med. *Erich Feiler*, Arzt und Zahnarzt in Breslau.

Die Therapie der Alveolarpyorrhoe nimmt einen ungeheueren Platz in unserer Fachliteratur ein, aber die tägliche Erfahrung lehrt, dass die Ausführung der Behandlung, trotz der grossen Zahl der darüber veröffentlichten Arbeiten, nur eine geringe Verbreitung geniesst und dass sie von vielen Zahnärzten nach einigen Misserfolgen, die fälschlicherweise der Methode, nicht der Ausführung zur Last gelegt wurden, als aussichtslos aufgegeben ist. Hierdurch gehen nicht nur eine Unzahl von Zähnen alljährlich zugrunde, die bei geeigneter Behandlung erhalten werden könnten, sondern es leidet auch darunter das Vertrauen der Patienten zum Zahnarzt und zu unserer Wissenschaft.

Allerdings gebe ich zu, dass es für den Praktiker nicht gerade leicht ist, sich unter der Menge der angegebenen Methoden die beste herauszusuchen. Denn ebenso wie die Ansichten über die Aetiologie der Alveolarpyorrhoe noch immer auseinandergehen und die einen sich für eine rein lokale Aetiologie aussprechen, die anderen der Ansicht sind, dass die Alveolarpyorrhoe nur der Ausdruck, nur ein Symptom einer bestehenden konstitutionellen Krankheit ist, während die dritten, die Fusionisten nach Szabó, der Meinung sind, dass zu der konstitutionellen Erkrankung ein lokaler Reiz treten muss, der erst zu den Symptomen der Alveolarpyorrhoe führe, so scheidet sich entsprechend auch die Therapie in viele getrennte Lager.

Aber selbst bei Beurteilung der lokalen Ursachen sind verschiedene Auffassungen vorherrschend.

Karolyi[1], unterstützt von Szabó[2], Péter[3], einer speziell zum Studium dieser Verhältnisse eingesetzten Kommission von ungarischen Zahnärzten u. a., verlangt Ausschaltung der von ihm als schädlich angesehenen Artikulationsstörungen, das Abschleifen stark vorspringender Höcker, die in irgend einer Stellung der Kiefer eine Verschiebung der betroffenen Zähne zur Folge haben können, eventuell Ausschaltung dieser Zähne während der Nacht durch Aufbisskappen auf gesunde Zähne und

Digitized by Google
Original from UNIVERSITY OF MICHIGAN
Generated on 2019-10-18 20:06 GMT / http://hdl.handle.net/2027/mdp.39015060277277
Public Domain in the United States, Google-digitized / http://www.hathitrust.org/access_use#pd-us-google

teilt 25 von ihm auf diese Weise geheilte Fälle mit. Jedoch spricht auch er sich für gründliche Entfernung aller Konkremente aus.

Und das ist wohl der Punkt, in dem alle Autoren, die überhaupt über Heilerfolge berichten, und das sind die meisten, einig sind. Nur wenige unter ihnen, wie

Fryd [4], der annimmt, dass es sich bei der Alveolarpyorrhoe um eine Zirkulationsstörung, eine venöse Stauungshyperämie handelt, zu der nicht Diabetiker, sondern Magen- und Herzkranke hauptsächlich disponiert seien, hält eine Heilung für ausgeschlossen und regelt nur zur Besserung der Symptome nach mechanischer und medikamentöser Behandlung die Diät. Er lässt scharfe und zu heisse Speisen vermeiden und hat hauptsächlich von Apfelsinen und Zitronen eine gute Wirkung gesehen.

Ebenso meint Greve [5], der als wissenschaftlichen Namen Caries alveolaris idiopathica eingeführt haben will, „wir stehen ungefähr auf demselben Standpunkt wie die alten Aerzte des 18. Jahrhunderts: Man kann durch geeignete Methoden dem Uebel Einhalt tun, eine wirkliche Heilung ist bisher nicht oder nur ausnahmsweise erzielt worden."

Auch nach Cohn [6], der sogenannte Reolstifte, bestehend aus lebenden Hefezellen mit Asparagin und einer bei Körpertemperatur schmelzbaren Substanz empfiehlt, durch die eine stark eiterige Sekretion auf ein Minimum zurückgebracht wird, tritt eine Heilung „selbstverständlich nicht ein, weil wir die Behandlung viel zu spät anfangen und auch dann nur symptomatisch betreiben."

Diesen wenigen gegenüber aber stehen eine grosse Zahl einwandfreier Beobachter und die besten zahnärztlichen Namen finden sich unter ihnen, die über eine Heilung der von ihnen beobachteten Fälle zu berichten haben und wir können uns heute unmöglich mehr auf den Standpunkt von Jourdain [7] stellen, der 1748 schreibt: „Diejenigen, die sich schmeicheln, die Krankheit heilen zu können, haben dieselbe wahrscheinlich mit der eiternden, schwammigen Beschaffenheit des Zahnfleisches verwechselt."

Unter ihnen sind mehrere Gruppen zu erwähnen, und allerdings übernimmt immer die eine einen Teil der Behandlung der anderen, ohne sich darüber auszusprechen, welchen Teil sie für den ausschlaggebenden hält. Zuerst einmal also diejenigen, die sich für eine Exstirpation der Pulpa der erkrankten Zähne aussprechen, da sie von dem Gedanken ausgehen, dass die Blutzufuhr, die für Pulpa plus Periodontium nicht genügt, aus-

Digitized by Google
Original from UNIVERSITY OF MICHIGAN
Generated on 2019-10-18 20:06 GMT / http://hdl.handle.net/2027/mdp.39015060277277
Public Domain in the United States, Google-digitized / http://www.hathitrust.org/access_use#pd-us-google

reicht, um eines dieser beiden Organe, also das Periodontium genügend zu ernähren. Unter ihnen nenne ich Boswell [8], dem diese Therapie allein genügt, ferner Miller [9], der von der Abtötung der Zahnpulpa in vielen Fällen günstige Wirkung gesehen hat, aber dabei bemerkt, dass selbstverständlich die Pulpa vollkommen exstirpiert und der Kanal völlig gefüllt werden muss, um vor sekundären Infektionen geschützt zu sein.

Auch Boedecker [10] bedient sich der Pulpaexstirpation, allerdings nur bei Auftreten von subperiostalen Abszessen und nur dann, wenn seine später zu erwähnende Therapie nicht zum Ziele geführt hat.

Ein Teil des Erfolges ist wohl auch der Pulpaexstirpation zuzuschreiben, bei der von Rhein inaugurierten, von Weiser [11] beschriebenen Behandlung durch Stützapparate und Brückenarbeiten. Allerdings verlangt Weiser noch 1904 die Trepanation gesunder feststehender Nachbarzähne, während er 1906 [12] bereits die Erfahrung gesammelt hat, dass die Alveolarpyorrhoe an den miteinander zu einem festen System verbundenen gelockerten Zähnen festzustehen scheine. Jedoch verlangt auch er Entfernung vorhandenen Zahnsteins und sorgfältige Reinhaltung von seiten des Patienten.

Derselben Methode bedient sich auch Grieves [13], der folgende Behandlungsmethode aufstellt:

1. Feststellung der Aetiologie und Behandlung des Allgemeinleidens;
2. lokale Behandlung, Mundhygiene;
3. Entfernung der Pulpen, Wurzelfüllung;
4. Ueberragung einzelner Zähne durch Abschleifen zu beheben;
5. passender Zahnersatz durch Brücken.

Anderseits steht Wilhelm Sachs [14] auf dem Standpunkt, dass die Fixierung allein auch ohne die Pulpenexstirpation genügt, und er empfiehlt daher einen Stützapparat, bestehend aus zusammengelöteten Ringen um die gelockerten Zähne.

Aehnliche Apparate sind von Floris [15], Thiersch [16] und anderen beschrieben.

Nächstdem spielt die Licht- und Strahlentherapie eine grosse Rolle, wobei, abgesehen von der spezifischen Wirkung der Röntgenstrahlen, hauptsächlich die durch die Lichtwirkung erzeugte Hyperämie der Gewebe wertvoll sein soll.

Unter denen, die nach Bestrahlung mit Röntgenstrahlen Erfolge sahen, seien folgende genannt:

Schmitt [17], der gewöhnlich vor der Bestrahlung den Zahnstein entfernt, doch dies nicht immer für erforderlich hält.

Digitized by Google
Original from UNIVERSITY OF MICHIGAN
Generated on 2019-10-18 20:06 GMT / http://hdl.handle.net/2027/mdp.39015060277277
Public Domain in the United States, Google-digitized / http://www.hathitrust.org/access_use#pd-us-google

Satterlee [18], der die Gewebe durch vorherige Behandlung mit einem Adrenalinchloridspray für die X-Strahlen durchgängiger macht.

Price [19], der meist nach wenigen Sitzungen Heilung sah und eine eigene Lampe mit Schutz der Umgebung zur Bestrahlung der Zähne auch von der bukkalen und lingualen Seite angegeben hat.

v. Dobrzyniecki [20] berichtet über gute Erfolge nach Belichtung mit einer Linse in Verbindung mit dem Petroleum-Telschow-Reflektor, doch hält er die Prognose nur für gut bei Zähnen, bei denen höchstens der dem ersten Drittel der Wurzel entsprechende Teil des Alveolarfortsatzes angegriffen ist.

Neumann [21] sah Heilung durch Bestrahlung mit Gasglühlicht in Fällen, wo die später zu erwähnende Robinsche Methode versagt hatte.

Hierher gehört wohl auch der von Lewinsky [20] berichtete Fall der Heilung einer Alveolarpyorrhoe durch eine Seereise, wo salzhältiger Luft ebenso die Wirkung zugeschrieben werden kann wie der stärkeren Strahlung des Sonnenlichtes.

Damit kommen wir nun zu den Verfechtern derjenigen lokalen Behandlung, die hauptsächlich in chirurgischer und medikamentöser Therapie ihren Ausdruck findet. Denn alle, die eine gründliche Entfernung des Zahnsteines und des sogenannten Serumsteines „bis zur Wurzelspitze" vornehmen, müssen wissentlich oder unwissentlich auch die Granulationsmasse, die sie in den Zahnfleischtaschen finden, entfernen, müssen die nekrotischen Alveolarränder abtragen und frische und gesunde Wundränder schaffen, wenn sie ihr Ziel, die gänzliche Entfernung des Zahnsteines, erreichen wollen.

Ob wir aber, wie es unter anderen Berten [23] empfohlen hat, mit dem Galvanokauter vorgehen und mit der Lanzette das Zahnfleisch spalten und hiernach die Zahnsteinentfernung vornehmen, oder ob wir, wie es die Verfechter der amerikanischen Schule tun, die Operation vom Zahnfleischrande her vornehmen und uns mit Hilfe eines der vielen von Younger, Allport, Senn und anderen angegebenen Instrumentensätze die Verletzung des Zahnfleisches und die in diesem Falle unangenehme und langwierige Vernarbung der Wundränder umgehen, ist im Prinzip völlig gleichgültig. Das wesentliche ist, wie schon Römer [24] hervorhebt, „ein energisches und zielbewusstes Vorgehen, nie kann zu viel, immer nur zu wenig entfernt werden. Der einzig mögliche Fehler ist durch Zaghaftigkeit bedingt".

Digitized by Google
Original from UNIVERSITY OF MICHIGAN
Generated on 2019-10-18 20:06 GMT / http://hdl.handle.net/2027/mdp.39015060277277
Public Domain in the United States, Google-digitized / http://www.hathitrust.org/access_use#pd-us-google

Alle Autoren sind sich darüber einig, dass die gründliche und energische Ausräumung der Zahnfleischtaschen Vorbedingung für eine gute Heilung ist, nur wie man danach diese erreichen soll, darüber gehen die Meinungen auseinander.

Younger [25] und seine Schule, Smith [26], Good [27], Nolson [28], Hans Sachs [29] und andere empfehlen die Einträufelung von reiner Milchsäure in die gereinigten Taschen, hierdurch werde bewirkt, dass Alveolarwand und Wurzeloberfläche teilweise aufgelöst werden, eine körnige Beschaffenheit bekommen und sich gut aneinanderschliessen, auch wäre sie ein gutes Stimulans der Granulation.

White [30] empfiehlt zu demselben Zwecke Milchsäure und Formalin (30·0 : 4 gtt.), darauf Jodpinselungen.

Ebenso verwendet Gerhardt [31] Jodtinktur.

Von Boedecker [l. c.] und Lewin [33] wird Trichloressigsäure empfohlen.

Ad. Witzel [34] und Berten [l. c.] berichten über Heilerfolge nach Anwendung von Chlorphenol.

Robin [32] spritzt rauchende englische Schwefelsäure in die Zahnfleischtaschen und neutralisiert den Ueberschuss mit Natrium bicarbonicum.

Willmer [35] und Camoin [36] sahen Heilung nach Eintropfen von Perhydrol Merck (30 Prozent Wasserstoffsuperoxyd) in die Zahnfleichtaschen.

Ames [37] und Heidecke [38] gingen von dem Gedanken aus, dass flüssige Medikamente von der Mundflüssigkeit zu schnell entfernt würden und empfehlen daher das Einbringen von Pasten, der erstere eine solche aus Zinkhydrat und Glyzerin, der ein ätherisches Oel beigemischt ist, der letztere Anwendung von Jodoformemulsion.

Aus demselben Grunde empfiehlt Adair [39] in einer prächtig geschriebenen Arbeit nach energischer chirurgischer Behandlung folgendes: Nach gründlicher Trockenlegung der Zahnreihe Einbringen einer gesättigten Lösung von Jod und Kreosot in die Zahnfleischtaschen, darüber zum Schutz gegen Flüssigkeit eine Schicht von Tanninglyzerin. Diese bleibt bis zum nächsten Tage liegen, wird dann mit der Bürste entfernt, worauf die Behandlung wiederholt wird. Nach 2- bis 4wöchiger täglicher Behandlung wird der Patient nach gründlicher Anleitung zur Pflege der Zähne und des Mundes entlassen. Adair präzisiert seine Heilerfolge mit folgenden Worten: „Kommt er dann wieder mit septischem Mund, so ist das ganz seine eigene Schuld".

Misch [40] befürwortet das Einbringen von Medikamenten in Bougieform.

Digitized by Google
Original from UNIVERSITY OF MICHIGAN
Generated on 2019-10-18 20:06 GMT / http://hdl.handle.net/2027/mdp.39015060277277
Public Domain in the United States, Google-digitized / http://www.hathitrust.org/access_use#pd-us-google

Stuart [41] gibt ein eigenes Gebläse zum Einblasen von Antiseptizis in die Zahnfleischtaschen an.

Neuerdings wird von Reich [42], Lohmann [43] u. a. Pyozyanase, ein von dem Bacillus pyocyaneus gebildetes Enzym, warm empfohlen, allerdings auch nur in Verbindung mit der Abkratzung des Zahnsteins, und von Goadby [44] ist die Opsonintherapie der Behandlung der Alveolarpyorrhoe dienstbar gemacht worden.

Wenn wir nun alle diese Methoden kritisch betrachten, wenn wir uns überlegen, dass nach gründlicher Entfernung des Zahnsteins, nach gründlicher Reinigung der Zahnfleischtaschen, alle diese Mittel in jedem Falle von Erfolg begleitet waren, dann müssen wir uns wohl darüber klar werden, dass es ganz gleichgültig ist, was für eines von diesen vielen Mitteln wir anwenden. Es hat wohl damit dieselbe Bewandtnis, wie mit den zur Wurzelbehandlung und Wurzelfüllung angewandten Methoden und Medikamenten. Auch hier werden noch täglich und stündlich fast neue Präparate, neue Zusammensetzungen alter Präparate empfohlen, obwohl jeder gewissenhafte Praktiker mit der einen von ihm angewandten Methode ohne jeden Misserfolg zum Ziele kommt. Wir sind wohl berechtigt, den von Wilhelm Sachs aufgestellten und seitdem von den meisten anerkannten Satz für die erfolgreiche Wurzelbehandlung: „Nicht was wir in den Kanal hineintuen, sondern was wir herausholen, darauf kommt es an", auch auf die Behandlung der Alveolarpyorrhoe anzuwenden. Nicht was wir in die Zahnfleischtaschen hineinbringen, sondern was wir und dass wir alles Krankhafte gründlich herausbringen, darauf allein kommt es an. Nach dieser gründlichen operativen Behandlung haben wir nur mehr nötig, für eine gute und gründliche Vernarbung der Wundflächen mit den jedem einzelnen geläufigen Mitteln zu sorgen, diese geht dann mit der bei Knochenwunden üblichen Langsamkeit vorwärts.

Partsch [45] hat schon im Jahre 1900 über eine gute Heilung rein chirurgisch behandelter Fälle berichtet, bei denen entweder nach Jodoformgaze-Drucktamponade oder nach Spaltung der Zahnfleischtaschen die Ausräumung des Zahnsteins und der Granulationen vorgenommen wurde.

Auch Schröder [46], der ebenso wie Jul. Witzel und Pfaff empfiehlt, mit Hilfe der Aspirationstechnik die Behandlung der Alveolarpyorrhoe in Angriff zu nehmen, ist dieser Ansicht, wenn er sagt: „Von einer medikamentösen Behandlung halte ich schon lange nichts". Dabei möchte ich noch darauf hinweisen, dass der von vielen der angeführten Autoren zur Nachbehandlung empfohlenen Massage wohl nicht der richtige

Digitized by Google
Original from UNIVERSITY OF MICHIGAN
Generated on 2019-10-18 20:06 GMT / http://hdl.handle.net/2027/mdp.39015060277277
Public Domain in the United States, Google-digitized / http://www.hathitrust.org/access_use#pd-us-google

Wert beigemessen wird. Nicht allein, wie wohl alle glauben, die Hebung des Ernährungszustandes des Zahnfleisches ist als ein integrierender Bestandteil anzusprechen, auch nicht wie Körner [48] meint, dem durch sie erfolgenden Herauspressen des Eiters aus den Taschen, sondern es handelt sich, wie ich bereits an anderer Stelle [47] betont habe, wohl hauptsächlich um die durch die Massage der Kiefer bedingte erhöhte Heilfähigkeit der Alveolarränder, um ihre schnelle und gründliche Vernarbung und Kallusbildung.

Um die Zwecklosigkeit der Anwendung scharfer Säuren zu demonstrieren, habe ich folgende Versuche angestellt:

Ich nahm extrahierte untere Molaren, schabte von der einen Wurzel das Periodontium ab und legte die Zähne in folgende Agentien

Rauch. engl. Schwefelsäure . . .	45 Minuten	bei Körpertemperatur
Offizin. Ameisensäure	45 Minuten	
Trichloressigsäure	45 Minuten	
Milchsäure	60 Minuten	
1 proz. Protargol.	1 Stunde	

Die Zeiten sind sehr hoch gegriffen, denn selbst bei noch so häufiger Anwendung wird eine so lange Zeit der Einwirkung im Munde wohl nie erreicht werden, da ja stets der Speichelfluss bald das Medikament hinwegschwemmt, wenn nicht der Operateur es vorzieht, selbst die Säure zu neutralisieren oder mit lauem Wasser nachzuspritzen.

Bei den in den scharfen Säuren befindlichen Zähnen ist gerade das Periodontium und auch dieses noch nicht völlig aufgelöst, die mechanisch vom Periodontium befreiten Wurzeln dagegen präsentieren ohne Ausnahme ihre unveränderte glatte Zementschicht; auch aus folgenden Gründen perhorresziere ich die Anwendung scharfer Säuren: der von ihnen verursachte Aetzschorf muss erst wieder ausgestossen werden auf keine Weise wohl können wir uns vorstellen, dass er resorbiert werden kann und unser Bestreben muss es doch wohl sein, nach Schaffung frischer Wundränder eine Heilung, wenn auch nicht per primam, dazu stehen die Wundränder zu weit auseinander, so doch möglichst ohne Setzung eines neuen Aetzschorfs zu erreichen.

Wenn ich nun darauf eingehe, die Methode vorzuführen, mit der wir hier an der konservierenden Abteilung des königlichen Instituts und in der Praxis gute Erfolge erzielt haben, so kann ich Ihnen im ganzen über 25 von mir behandelte Fälle berichten und lasse zunächst die wichtigeren Krankengeschichten, soweit sie für die Therapie Interesse haben, folgen:

Digitized by Google
Original from UNIVERSITY OF MICHIGAN
Generated on 2019-10-18 20:06 GMT / http://hdl.handle.net/2027/mdp.39015060277277
Public Domain in the United States, Google-digitized / http://www.hathitrust.org/access_use#pd-us-google

Fall 3. Aufnahme 15. Februar 1909, Entlassung 5. April 1909.

15. Februar. Pat. klagt über Schmerzen am Zahnfleisch, die er auf das Lockerwerden und Eitern an den Zähnen zurückführt.

Status: Die Inspektion der Mundhöhle ergibt ein ziemlich verwahrlostes Gebiss. Von $\left|\frac{8}{8\,6\,4}\right.$ stehen die Wurzeln breit vom Zahnfleisch überwuchert; auch sonst ist das Zahnfleisch stark geschwollen, entzündet und blutet bei der geringsten Berührung. Bedeckt ist es von einem schmierigen, gelblichen Belage. Die noch stehenden Zähne sind besonders im Unterkiefer von der Wurzel bis zur Krone mit Schollen harten festen Zahnsteins bedeckt. Auf Druck entleert sich in ziemlichen Mengen schlechtriechender Eiter.

Therapie: Zahnsteinentfernung, Reinigung, Massage.

17. Februar. Abkratzung, Jod.

26. Februar. Abkratzung, Jod, Massage.

2. März. Jod, Massage.

5. März. Erhebliche Besserung, Zahnfleisch hellrosa, keine Eiterung, Behandlung fortgesetzt.

12. März. Behandlung.

16. März. Nochmalige Abkratzung der unteren Zähne, Jod, Massage.

20. März. Behandlung.

23. März. Weitere Besserung, Abdruck zur Goldprothese. 5. Juni Entlassung.

3. Februar 1910. Pat. hat sich wieder vorgestellt. Alle Zähne fest und kräftig im Kiefer, keine Eiterung. Zahnfleisch straff und hellrosa, liegt den Zähnen fest an. Keine Taschenbildung.

*

Fall 4. Aufnahme 24. Februar 1909, Entlassung 27. Februar 1909.

24. Februar. Bemerkt seit Monaten Lockerung der rechten oberen Backenzähne und Bluten des Mundes beim Putzen. Zwei Zahnärzte erklärten auf Befragen, die Zähne seien verloren, man solle sie ausfallen lassen.

Status: Starke Reizung des livid verfärbten Zahnfleisches bei $\underline{3\,4\,5\,6}|$, stark gelockert; Taschenbildung, auf Druck eitrige Sekretion.

Therapie: Abkratzen, Jod, Massage.

25. Februar. Wiederholung.

27. Februar. Erhebliche Besserung, Lockerung nur noch gering, keine Sekretion. Entlassen.

Digitized by Google
Original from UNIVERSITY OF MICHIGAN
Generated on 2019-10-18 20:10 GMT / http://hdl.handle.net/2027/mdp.39015060277277
Public Domain in the United States, Google-digitized / http://www.hathitrust.org/access_use#pd-us-google

Fall 6. Aufnahme 2. April 1909, Entlassung 28. April 1909.

2. April. Seit mehreren Jahren Lockerung sämtlicher Zähne und Eiterung am Zahnfleischhalse, starkes Bluten der Zähne beim Putzen. Vor einem Jahr Behandlung der Backenzähne links oben, die seitdem fester geworden sind.

Status: Zahnfleisch livid verfärbt, blutet bei der geringsten Berührung. Der Zahnfleischsaum bedeckt von einem schmierigen eitrigen Belag. Die fast vollständig erhaltene Zahnreihe ist vielfach mit Zahnstein inkrustiert. Die Zähne, mit Ausnahme der linken oberen Backenzähne, wackeln stark, auf Druck entleert sich aus den Zahnfleischtaschen eitriges Sekret.

Therapie: Abkratzen, Jod, Massage.

3. April. Dieselbe Behandlung.

4. April. Jod, Massage.

8., 13. und 22. April. Sekret und Lockerung, Jod, Massage.

28. April. Sekretion hat gänzlich aufgehört, erhebliche Befestigung der Zähne. Entlassung.

*

Fall 11. Aufnahme 2. Oktober 1909, Entlassung 18. Oktober 1909.

2. Oktober. Seit langer Zeit wird Eiterung und Lockerwerden der unteren Vorderzähne bemerkt.

Status: Die unteren Backenzähne stark gelockert, Zahnsteinablagerungen. Sonst Gebiss normal.

Therapie: Abkratzen, Milchsäure, Massage zweimal täglich selbst auszuführen.

7. Oktober. Erhebliche Besserung. Milchsäure, Massage.

14. Oktober. Weitere Besserung.

18. Oktober. Zähne wieder fest, keine Absonderung mehr. Entlassung.

*

Fall 14. Aufnahme 1. November 1909, Entlassung 3. Dezember 1909.

1. November. Pat. bemerkte Eiterung an den Zähnen und Lockerung seit Jahren. Mehrere Konsultationen ergaben das Resultat „unheilbar". Abstinent und Nichtraucher, Sportsmann.

Status: Kräftiger, wohlgepflegter Mann, weit jünger aussehend.

In der wohlgepflegten Zahnreihe stehen alle Zähne bis auf $\overline{|6}$. Zahnfleisch nur wenig verfärbt, tritt von den Zahnhälsen zurück. Kein Zahnstein. Dagegen tritt auf Druck Eiter an der palatinalen Seite der oberen Zähne und der lingualen der unteren. Starke Lockerung sämtlicher Zähne.

Digitized by Google
Original from UNIVERSITY OF MICHIGAN
Generated on 2019-10-18 20:11 GMT / http://hdl.handle.net/2027/mdp.39015060277277
Public Domain in the United States, Google-digitized / http://www.hathitrust.org/access_use#pd-us-google

Therapie: Abkratzen, Acid. lact., Massage täglich zweimal selbst auszuführen.

2., 4. und 5. November. Abkratzen, Acid. lact.

12. November. Erhebliche Besserung. Sekretion gering. Zähne fester.

19. und 26. November. Behandlung fortgesetzt.

3. Dezember. Völlige Heilung. Ausser der Retraktion des Zahnfleisches ist nichts mehr vom Krankheitsprozesse wahrzunehmen.

26. Dezember. Revision ergibt völlige Heilung.

*

Fall 15. Aufnahme 7. Dezember 1909, Entlassung 24. Februar 1910.

7. Dezember. Bemerkt seit Jahren Lockerung der Zähne und Eiterung am Zahnfleischrand. Will stets gesund gewesen sein.

Status: Starke Lockerung der sonst grösstenteils intakten Zahnreihe. Zahnfleisch gerötet und entzündet, stark geschwollen, bei Berührung leicht blutend. Viel Zahnstein.

Therapie: Abkratzung, Acid. lact., Massage.

13. und 16. Dezember. Behandlung wie bisher.

10. Jänner 1910. Alle Zähne sind wieder fest und kräftig im Kiefer; keine Eiterung mehr. Zahnfleisch hellrosa. Papillen normal.

17. Jänner. Gutes Befinden unverändert. Acid. lact.

24. Jänner. Befinden gut. Acid. lact. War inzwischen an Gelenksrheumatismus erkrankt; leichte Zahnsteinablagerungen. Diese werden entfernt und Patientin entlassen.

*

Fall 16. Aufnahme 9. Dezember 1909.

9. Dezember. Gut aussehende, kräftige Frau. Bemerkt seit Jahren eine Lockerung der noch stehenden Zähne.

Status: $\frac{1|1}{}$ völlig gelockert, die Sonde dringt rundherum bis zur Wurzelspitze, auf Druck ergiesst sich Eiter in grossen Mengen aus den Zahnfleischtaschen. Die übrigen Zähne des Oberkiefers stehen noch etwa mit einem Drittel in den Alveolen, Lockerung und Eiterabsonderung stark. Im Unterkiefer (auch Kautschukersatz) sind die sehr pervers stehenden Zähne fast völlig bis zur Krone mit livid verfärbten, bei der geringsten Berührung leicht blutenden Zahnfleischwucherungen bedeckt. Auch hier starke Lockerung und erhebliche Sekretion, besonders links unten.

Therapie: Abkratzung. Milchsäure. Massage. Täglich Massage mit H_2O_2 Watte.

Digitized by Google
Original from UNIVERSITY OF MICHIGAN
Generated on 2019-10-18 20:11 GMT / http://hdl.handle.net/2027/mdp.39015060277277
Public Domain in the United States, Google-digitized / http://www.hathitrust.org/access_use#pd-us-google

13. Dezember. Erhebliche Besserung. Abkratzung. Patientin kann sich nicht entschliessen, die Kautschukprothesen fortzulassen oder die Wurzel des $\underline{2|}$ entfernen zu lassen.

11. Jänner 1910. Erhebliche Besserung, Eiterabsonderung, nur noch $\underline{1|}$ wird wieder abgekratzt. Milchsäure. Massage fortdauernd.

14. Jänner. Zahnsteinentfernung. Untere Piece wird vorläufig nicht getragen.

18. Jänner. Abkratzung.

24. Jänner. Abkratzung. Zahnfleisch nimmt normale Konsistenz an.

4. Februar. Da Milchsäure schmerzhaft empfunden wird, Tct. Jodi. $\underline{1|}$, sezerniert wieder.

9. Februar. Seit letzter Sitzung $\underline{1|}$ nur noch geringe Sekretion, stärkere Befestigung. Untere Zähne noch gelockert. Abschwellung gering. Tct. Jodi.

15. Februar. Tct. Jodi.

22. Februar. Weitere Besserung. Vorderzähne schon zum Abbeissen zu gebrauchen.

*

Fall 19. Aufnahme 10. Jänner 1910, Entlassung 29. Jänner 1910.

10. Jänner. Pat. bemerkt seit über einem Jahre Eiterung und Lockerung an den Vorderzähnen $\frac{2\,1|1\,2}{2\,1|1\,2}$ Ausbrennen der Taschen mit dem Thermokauter war erfolglos.

Status: Starke Eiterung aus den labialen Seiten der Schneidezähne auf Druck, daselbst deutliche Taschenbildung, bei $\overline{1|1}$ bis zur Wurzelspitze, die übrigen etwas geringer. Aus den Taschen bei $\underline{1|1}$ polypöse Wucherungen. Starke Lockerung der Zähne. Sonstiges Gebiss normal. Zähne kräftig und gesund. Kleine Zahnsteinablagerungen.

Therapie: $\underline{2\,1|1\,2}$ Abkratzung. Acid. lact. Massage mit H_2O_2.

14. Jänner. Therapie: $\overline{2\,1|1\,2}$ Abkratzung. Acid. lact. Massage.

21. Jänner. Alle Zähne fester, keine Eiterung mehr. Die Taschen haben sich verkleinert; bei $\underline{|1}$ noch am grössten. Zahnfleischpapillen noch livid verfärbt, doch fängt das Zahnfleisch an, sich zu retrahieren.

24. Februar. Keine Eiterung. Zähne erheblich fester. Befinden gut.

*

Fall 21. Aufnahme 20. Jänner 1910, Entlassung 28. Februar 1910.

Digitized by Google
Original from UNIVERSITY OF MICHIGAN
Generated on 2019-10-18 20:11 GMT / http://hdl.handle.net/2027/mdp.39015060277277
Public Domain in the United States, Google-digitized / http://www.hathitrust.org/access_use#pd-us-google

20. Jänner. Bemerkt seit zehn Jahren Lockerung der noch stehenden Zähne, Eiterung aus den Taschen.

Status: Die noch stehenden $\frac{7\,5\,4\,2\,1\,|\,1\,2\,3\,6\,7}{5\,4\,3\,2\,1\,|\,1\,2\,3\,5}$ sind mehr weniger gelockert, besonders die Vorderzähne. Zahnsteinablagerungen vorhanden, doch nicht übermässig. Eiterabsonderung mässigen Grades auf Druck.

Therapie: Abkratzung sämtlicher Zähne. Tct. Jodi. Massage.

24. Jänner. Wiederholung der Behandlung.

4. Februar. Tct. Jodi.

9. Februar. Allgemeine Besserung, alle Zähne fester, nur zwei Vorderzähne wenig beweglich. Tct. Jodi.

16. und 23. Februar. Tct. Jodi.

28. Februar. Tct. Jodi, nur noch $\underline{2}|$ etwas beweglich, keine Spur von Eiterung. Entlassung.

*

Fall 23. Aufnahme 4. Februar 1910, Entlassung 28. Februar 1910.

4. Februar. Seit Juni 1909 Rheumatismus, noch nicht verloren; seit 2 Monaten Wackeln der Zähne bemerkt, die zum Beissen nicht mehr zu gebrauchen sind.

Status: Starke Zahnsteinablagerung, Zahnfleisch stark entzündet, livid verfärbt, blutet bei der geringsten Berührung. Die fast sämtlich stehenden Zähne sind stark gelockert, auf Druck entleert sich Eiter aus den Zahnfleischtaschen.

Therapie: Allgemeine Zahnsteinentfernung, Massage.

7. Februar. Abkrtazen der Wurzeln, Jod, Massage.

11. Februar. Jod, Massage, erhebliche Besserung.

21. Februar. Jod. Kein Wackeln mehr. Zähne beginnen wieder zum Kauen brauchbar zu sein. Zahnfleisch gekräftigt und gereinigt. Viel Mundschleim.

28. Februar. Weitere Besserung. Jodbehandlung. Entlassung.

*

Wie zu ersehen ist, bewegte sich die Therapie stets in demselben Rahmen. Sie besteht in der operativen Entfernung der krankhaften Veränderungen. Alles andere ist selbstverständliche Beigabe, sowohl die Reinigung des Operationsfeldes und die Anästhesierung vorher, wie auch die Anregung der Wundheilung nach der Operation.

Dass bei Vorhandensein von Allgemeinleiden diese behandelt werden müssen, damit wir mit der lokalen chirurgischen Behandlung Erfolge erzielen, ist ebenso selbstverständlich, wie

Digitized by Google
Original from UNIVERSITY OF MICHIGAN
Generated on 2019-10-18 20:11 GMT / http://hdl.handle.net/2027/mdp.39015060277277
Public Domain in the United States, Google-digitized / http://www.hathitrust.org/access_use#pd-us-google

dass wir lokale Schädlichkeiten, schlecht sitzende Prothesen oder die Ueberlastung einzelner Zähne ausschalten müssen. Dadurch unterstützen wir die schnellere Vernarbung und schützen uns vor Rezidiven. Nie werden wir bei Vorhandensein von mit Granulationsmassen und hartem Detritus ausgefüllten Zahnfleischtaschen, die allein zur Stellung der Diagnose Alveolarpyorrhoe berechtigen, durch blosse Ueberweisung des Patienten an den Hausarzt Heilung erzielen.

In allen unseren Fällen sistiert meist nach einmaliger gründlicher Entfernung des Zahnsteines und der Granulationsmassen sofort die seit Jahren und Monaten bestehende Eiterung, und unter Nachbehandlung mit Jod oder Milchsäure, verbunden mit energischer, vom Patienten selbst täglich ausgeführter Massage des Zahnfleisches und des Alveolarrandes, tritt allmählich eine Vernarbung ein, die Zähne werden wieder fest und funktionsfähig, die Schmerzen hören auf, der sehr lästige schlechte Geschmack und Foetor ex ore verschwinden, die durch die Eiterung bedingte dauernde Zuführung von Giftstoffen mit ihrer fortgesetzten Schädigung des Gesamtorganismus sistiert, der Kräftezustand hebt sich, mit einem Wort, es tritt Heilung ein.

Nur in einem Falle, wo der sehr empfindliche Patient durch kein Mittel zu einer geordneten Mundpflege anzuhalten war, habe ich nach drei kurzen Sitzungen die Behandlung als aussichtslos aufgegeben.

Die Entfernung des Zahnsteines und die Auskratzung der Zahnfleischtaschen wird von mir mit dem von Hans Sachs [l. c.] beschriebenen Instrumentarium vorgenommen (Fig. 1 und 2). Die ersteren Instrumente eignen sich besonders für die Behandlung der Front- und Eckzähne, die anderen, nach Angabe von Younger angefertigten, für Bicuspidaten und Molaren und man kann mit ihnen leicht auch an die Lingual- und Palatinalseiten der Backenzähne heran. Die meist schreibfederartig gefassten Instrumente müssen in kräftigem Zug entlang den Wurzeln geführt werden, bis sich dem Tastgefühl keine Widerstände mehr bemerkbar machen. Um ein Abgleiten der scharfen Instrumente zu verhüten, ist, wie bei jeder zahnärztlichen Operation, so auch hier, auf gute Unterstützung der arbeitenden Hand das Hauptaugenmerk zu richten.

Aus prinzipiellen Gründen allerdings muss ich gegen die Armierung der Instrumente mit Holzgriffen Einspruch erheben. Denn einerseits ist es nicht angängig, dass wir, die wir bei der Einrichtung unserer Operationszimmer und z. B. bei der Ausbohrung einer Höhle für eine Goldfüllung uns von streng anti- und aseptischen Gesichtspunkten leiten lassen, nun plötzlich bei einer rein chirurgischen Operation mit unserem In-

Digitized by Google
Original from UNIVERSITY OF MICHIGAN
Generated on 2019-10-18 20:10 GMT / http://hdl.handle.net/2027/mdp.39015060277277
Public Domain in the United States, Google-digitized / http://www.hathitrust.org/access_use#pd-us-google



Fig. 1.

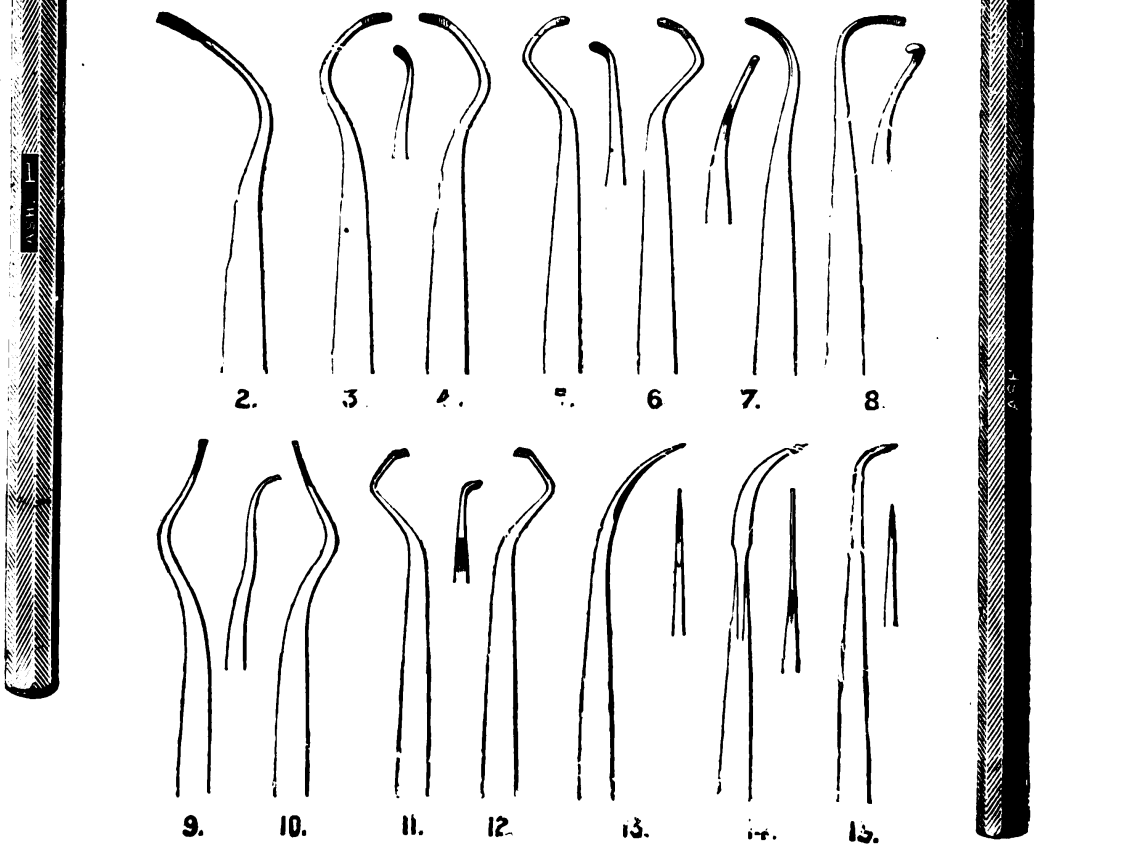

Fig. 2.

Digitized by Google
Original from UNIVERSITY OF MICHIGAN
Generated on 2019-10-18 20:11 GMT / http://hdl.handle.net/2027/mdp.39015060277277
Public Domain in the United States, Google-digitized / http://www.hathitrust.org/access_use#pd-us-google

strumentarium in die vorantiseptische Zeit zurückkehren, anderseits möchte ich bei Anerkennung aller Energie, die uns hier nur zum Erfolg verhelfen kann, doch nicht glauben, dass sie grösser ist als beispielsweise beim Kondensieren einer Goldfüllung oder beim Ziehen von Unterschnitten mit dem Rückhaken und auch hier kommen wir nur mit den dünnen Metallgriffen ohne zu grosse Anspannung zum Ziel.

Statt der groben Zahnsteininstrumente bediene ich mich fast stets des doppelt gebogenen Rückhakens (Fig. 3), mit dem ein viel feineres und sichereres Abreissen ohne Verletzung des Zahnfleischrandes möglich ist. Doch kommt es vor, dass ich, um Bresche in die harten Zahnsteinmassen zu schlagen, einen kleinen Rosenbohrer zu Hilfe nehmen muss. Ist eine starke Zahnsteinablagerung auch an den Kronen der Zähne vorhanden, so nehme ich in der ersten Sitzung nur eine gründliche allgemeine äussere Zahnsteinreinigung vor, um mich vor einer zu starken Blutung bei der Abkratzung zu hüten und beginne erst am folgenden Tage mit der eigentlichen Behandlung. Je nach der Schwere und Ausdehnung der Erkrankung kann man ein bis vier Zähne in einer $^3/_4$- bis 1 stündigen Sitzung vornehmen, doch während ich früher häufig zu viel Zähne auf einmal in Angriff nahm und dadurch bei allen zu einer Wiederholung der Operation gezwungen wurde, bin ich jetzt dazu gekommen, alles, was ich in einer Sitzung beginne, auch möglichst in derselben Sitzung zu beenden. Denn, wie Good bei der Demonstration in Berlin sagte, „der Chirurg macht ja eine Operation auch nicht ohne Not zweizeitig“. Jedoch halte ich den von Adair [l. c.] gemachten Vorschlag, sämtliche Zähne in einer 2- bis 5stündigen Sitzung auf einmal zu operieren, für gar zu weitgehend.



Fig. 3.

Es gehört allerdings eine grosse Geduld zu dieser Behandlung, aber wer einmal einen guten Erfolg erzielt hat, wird dadurch reichlich für die aufgewendete Mühe entschädigt. Auch unsere Patienten, an welche bei ihrem häufig geschwächten Allgemeinbefinden keine kleinen Anforderungen gestellt werden, werden, sobald sie den geringsten Erfolg sehen, zuversichtlicher, wenn ihnen das drohende Schreckgespenst des künstlichen Zahnersatzes wieder aus den Augen verschwindet. In manchen Fällen wird es auch nötig sein, vor Vornahme der Behandlung das Allgemeinbefinden durch eine allgemeine Behandlung zu heben. Zuweilen erweist sich das Feststellen der Zähne durch Ligaturen als notwendig; in diesem Falle werden sie am besten mit der Youngerschen, nicht faulenden Zahnseide oder dem Angleschen Ligaturendraht ausgeführt. Meist

Digitized by Google
Original from UNIVERSITY OF MICHIGAN
Generated on 2019-10-18 20:11 GMT / http://hdl.handle.net/2027/mdp.39015060277277
Public Domain in the United States, Google-digitized / http://www.hathitrust.org/access_use#pd-us-google

genügt das Stützen der stark gelockerten Zähne während der Behandlung mit einem Finger der linken Hand. Natürlich geht die Heilung rascher von statten, wenn nur eine Seite der Zahnwurzel vom Alveolarfortsatz entblösst ist, doch erreicht man bei genügender Geduld auch sonst gute Resultate, so dass ich nach meinen Erfahrungen wohl alle Zähne als erhaltungsfähig bezeichnen muss, die noch mit einem Drittel ihrer Wurzel im Kiefer stehen.

Nach der Abkratzung erfolgt die Politur der Zähne und Zahnhälse, sodann, nach Trockenlegung der Zahnreihen, Einführung von Jod oder Milchsäure zur Anregung der Wundheilung in die Taschen.

Damit ist die Operation beendet. Zur Nachbehandlung benutze ich teils reine Milchsäure, teils, weil diese sowohl des üblen Geschmackes wegen schlecht vertragen wird als auch in einigen Fällen starke Nachschmerzen verursachte, Jodtinktur. Beide Medikamente führe ich auf mit Japanpapier umwickelten Nervnadeln in die Taschen ein. Die Heilungsdauer ist je nach der Stärke des Prozesses verschieden; oft genügen zwei bis vier medikamentöse Nachbehandlungen, wöchentlich ein- bis zweimal, und wir finden dann bei der Kontrolle nach einem Vierteljahr als einziges Zeichen des abgeheilten Prozesses eine Retraktion des Zahnfleisches und ein Freibleiben der Zahnhälse um einen der Tiefe der früheren Zahnfleischtaschen entsprechenden Raum, während die Taschen selbst völlig verschwunden sind. Straffes hellrosa Zahnfleisch umschliesst die wieder feststehenden Zahnwurzeln und alle üblen Erscheinungen, die die Patienten schon jahrelang quälten, sind verschwunden. In vorgeschritteneren Fällen dauert die Heilung länger, doch sind wir des Erfolges sicher, sobald es uns gelungen ist, die Eiterung zum Versiegen zu bringen. Die Vernarbung der von uns gesetzten frischen Knochenwunden geht dann allmählich aber stetig vorwärts. Dies ist der springende Punkt; die geringste Spur von Eiterung beweist, dass wir noch etwas Krankhaftes in den Taschen zurückgelassen haben und zwingt uns, die Abkratzung zu wiederholen. Auf die Nachbehandlung durch Massage lege ich, wie schon erwähnt, den grössten Wert. Meist nach einmaligem Vorzeigen ist der Patient selbst in der Lage, die Prozedur vorzunehmen und wir sehen dann nicht nur baldige Besserung der subjektiven Unbequemlichkeiten, sondern auch der objektiven Symptome.

Sodann ist natürlich auf gründliche Mundpflege streng zu achten und der Patient hierin gehörig zu unterweisen. Am besten eignet sich zum täglichen Gebrauch fast warmes Wasser, dem einige Tropfen alkoholisches Mundwasser oder Eau de

Digitized by Google
Original from UNIVERSITY OF MICHIGAN
Generated on 2019-10-18 20:11 GMT / http://hdl.handle.net/2027/mdp.39015060277277
Public Domain in the United States, Google-digitized / http://www.hathitrust.org/access_use#pd-us-google

Cologne zugesetzt sind, und es ist vor allem für gründliche Reinigung der Zwischenräume durch Hindurchpressen der Spülflüssigkeit zwischen den Zähnen Sorge zu tragen. Zur Verhütung des Ansetzens neuen Zahnsteines wird von vielen Autoren die von Hermann (Karlsbad) hergestellte Zahnpaste „Solvolith" und ein Kaupräparat „Sahir" empfohlen. Mit der ersteren haben auch wir sehr gute Erfahrungen gemacht und lassen sie ständig benutzen; wenn sie auch nicht immer imstande ist, die Zähne völlig vom Zahnstein freizuhalten, so ist doch der nach Gebrauch von Solvolith sich festsetzende Zahnstein erheblich weicher und leichter zu entfernen.

Zum Schluss erfülle ich die angenehme Pflicht, Herrn Prof. Bruck für die freundliche Ueberlassung der poliklinischen Fälle meinen ergebensten Dank zu sagen.

Literatur.

1. Karolyi: Behandlung der Alveolarpyorrhoe. Oesterr.-ungar. Vierteljahrsschrift für Zahnheilkunde, 1906, p. 193.
2. Szabó: Revision des Standes der Kenntnis der Caries alveolaris specifica vom ätiologischen und therapeutischen Standpunkt. Oesterr.-ungar. Vierteljahrsschrift für Zahnheilkunde, 1905, p. 348.
3. Péter: Bedeutung und Folgen der Artikulationsstörungen. Oesterr. Zeitschrift für Stomatologie, 1904, p. 407.
4. Fryd: Einige Fälle aus der Praxis. Deutsche zahnärztl. Wochenschrift, 1905, p. 389.
5. Greve: Caries alveolaris idiopathica. Oesterr.-ungar. Vierteljahrsschrift für Zahnheilkunde, 1904, p. 527.
6. Cohn: Einfluss der Sprosspilze auf die Eiterung im Munde. Deutsche Monatsschrift für Zahnheilkunde, 1905, p. 662.
7. Jourdain: Traité des maladies de la bouche. Paris 1778, II. Bd., p. 396.
8. Boswell: A few points of pyorrhoea. Era, 1906.
9. Miller: Abtötung der Zahnpulpa. Deutsche zahnärztl. Wochenschrift, 1906, p. 376.
10. Boedecker: Alveolarpyorrhoe. Review, XVII.
11. Weiser: Die M. L. Rheinsche Methode der Fixation lockerer Zähne. Oesterr.-ungar. Vierteljahrsschrift für Zahnheilkunde, 1904, p. 35.
12. Weiser: Alveolarpyorrhoe. Oesterr.-ungar. Vierteljahrsschrift für Zahnheilkunde, 1906, p. 186.
13. Grieves: Die Brücke bei Pyorrhoe. Ref. Oesterr.-ungar. Vierteljahrsschrift für Zahnheilkunde, 1904, p. 470.
14. Wilhelm Sachs: Die mechanische Befestigung durch Alveolarpyorrhoe stark gelockerter Zähne. Oesterr.-ungar. Vierteljahrsschrift für Zahnheilkunde, 1906, p. 14.
15. Floris: Therapie der Alveolarpyorrhoe unter Zuhilfenahme von Stützapparaten. Archiv für Zahnheilkunde, 1906, p. 3.
16. Thiersch: Immobilisation bei Fällen weit vorgeschrittener Alveolarpyorrhoe. Schweiz. Vierteljahrsschrift für Zahnheilkunde, 1909, p. 273.
17. Schmitt: The x-rays in pyorrhoea alveolaris. Era, 1904.
18. Satterlee: Recent application of the tri-ultraviolette or x-ray to dental surgery. Cosmos, 1904.
19. Price: The treatment of pyorrhoea alveolaris socalled with x-rays Summary, 1904.

Digitized by Google
Original from UNIVERSITY OF MICHIGAN
Generated on 2019-10-18 20:11 GMT / http://hdl.handle.net/2027/mdp.39015060277277
Public Domain in the United States, Google-digitized / http://www.hathitrust.org/access_use#pd-us-google

20. v. Dobrzyniecki: Lichttherapie in der Zahnheilkunde. Korrespondenzblatt für Zahnärzte, 1906, p. 66.
21. Neumann: Ueber Lichttherapie. Oesterr.-ungar. Vierteljahrsschrift für Zahnheilkunde, 1904, p. 234.
22. Lewinsky: Heilung einer Alveolarpyorrhoe durch eine Seereise. Deutsche zahnärztl. Wochenschrift, 1907, p. 742.
23. Berten: Ueber Alveolarpyorrhoe. Deutsche zahnärztl. Wochenschrift, 1905, p. 133.
24. Römer: Ueber einige pathologische Beobachtungen bei Alveolarpyorrhoe. Deutsche Monatsschrift für Zahnheilkunde, 1905, p. 44.
25. Younger: Pyorrhoea alveolaris. Schweiz. Vierteljahrsschrift für Zahnheilkunde, 1905, p. 87.
26. Smith: Sieben Jahre Forschung auf dem Gebiete der Prophylaxe. Archiv für Zahnheilkunde, 1905.
27. Good: Behandlung der Caries alveolaris specifica. Ref. Deutsche zahnärztl. Wochenschrift, 1906, p. 586.
28. Nolson: Alveolarpyorrhoe. Ref. Deutsche zahnärztl. Wochenschrift, 1906, p. 859.
29. Hans Sachs: Die Alveolarpyorrhoe und ihre erfolgreiche Behandlung. Deutsche Monatsschrift für Zahnheilkunde, 1909.
30. White: Treatment of Pyorrhoea alveolaris. Cosmos, 1907.
31. Gerhardt: Pyorrhoe an einem kleinen Schneidezahn. Deutsche zahnärztl. Wochenschrift, 1906, p. 46.
32. Robin: Nouveau traitment potentiel de la pyorrhoea alveolaris. Revue de Stomatologie, 1902.
33. Lewin: Drei empfehlenswerte Medikamente. Deutsche zahnärztl. Wochenschrift, 1905, p. 845.
34. Adolph Witzel: Mitteilungen aus der Praxis. Korrespondenzblatt für Zahnärzte, 1904.
35. Willmer: 30% H_2O_2 und seine Anwendung. Journal für Zahnheilkunde, Jahrg. 22.
36. Camoin: Du Perhydrol en art dentaire. Ref. Deutsche zahnärztl. Wochenschrift, 1906, p. 921.
37. Ames: A feature of pyorrhoea treatment. Review, 1906, p. 31.
38. Heidecke: Zur Therapie der Alveolarpyorrhoe. Deutsche Monatsschrift für Zahnheilkunde, 1904, p. 294.
39. Adair: Die Riggsche Krankheit vom Standpunkte des Spezialisten. Schweiz. Vierteljahrsschrift für Zahnheilkunde, 1904, p. 115.
40. Misch: Die Bougiebehandlung in der Zahnheilkunde. Deutsche zahnärztl. Wochenschrift, 1904, p. 213.
41. Stuart: Pulvérisateur dentaire. Progrès dentaire, 1907.
42. Reich: Das Wesen der Pyocyanase. Deutsche zahnärztl. Wochenschrift, 1909, Nr. 32.
43. Lohmann: Pyocyanase und ihre Verwendung in der Zahnheilkunde. Archiv für Zahnheilkunde, 1909. Nr. VI.
44. Goadby: Vakzinebehandlung bei chronischer Pyorrhoea alveolaris. Ref. Münchener mediz. Wochenschrift, 1905, p. 1853.
45. Partsch: Ueber Alveolarpyorrhoe. Deutsche Monatsschrift für Zahnheilkunde, 1900.
46. Schröder: Die Verwendung der Aspirationstechnik in der Zahnheilkunde. Deutsche Monatsschrift für Zahnheilkunde, 1906, p. 357.
47. Feiler: Die Massage des Zahnfleisches und der Kiefer. Deutsche Monatsschrift für Zahnheilkunde, 1910, p. 186.
48. Körner: Alveolarpyorrhoe und Diabetes. Deutsche Monatsschrift für Zahnheilkunde, 1901, p. 30.

Digitized by Google
Original from UNIVERSITY OF MICHIGAN
Generated on 2019-10-18 20:11 GMT / http://hdl.handle.net/2027/mdp.39015060277277
Public Domain in the United States, Google-digitized / http://www.hathitrust.org/access_use#pd-us-google

Nachdruck nur mit genauer Quellenangabe gestattet.

Studium der experimentalen Gangrän der Zahnpulpa.

Vorläufige Mitteilung aus dem propädeutischen Laboratorium der stomatologischen Universitätsklinik in Budapest.

Von Dr. *Franz Faisztl,* Demonstrator daselbst.

Vortrag, gehalten in der Sektion für Stomatologie des XVI. Internationalen medizinischen Kongresses in Budapest (September 1909).

Die allgemein bekannte Tatsache, wonach die Pulpagangrän in bakteriologischer Hinsicht als eine aus einer Mischinfektion hervorgegangene Erkrankung zu betrachten sei, hat doch Bestrebungen zur Auffindung eines oder mehrerer der hauptsächlichsten Erreger dieser Krankheit nicht unbegründet gelassen. Der Umstand, dass in der Mehrzahl der Fälle Pulpagangrän als eine Folgeerkrankung der Karies, namentlich der Caries profunda in Erscheinung zu treten pflegt und bereits hiedurch zur Pulpa eine erhebliche Anzahl von Mikroorganismen direkten Zutritt erlangt, wird in vielen Fällen noch erheblicher durch den Durchbruch des kariösen Fornix cavi pulpae gesteigert, indem dann der ganzen Mundflora offener Eingang in die Pulpahöhle und zur Pulpa gegeben ist. Inwiefern unter solchen Umständen das gangränöse Pulpagewebe seinen originellen, mykologischen Charakter zu bewahren noch imstande ist oder nicht, ist eine offene Frage, die jedoch gewissermassen auch ein Interesse für sich hat. Will man aber sein Augenmerk dem Eigentlichen und Wesentlichen der Pulpagangrän zuwenden, so kommen hauptsächlich Fälle mit geschlossenem Fornix cavi pulpae in Betracht, wo wenigstens hauptsächlich nur die Einwirkung seitens des kariösen Zahngewebes eine Rolle spielt. Die fernere Wirkung der Pulpagangrän auf die Wurzelhaut, besonders auf den Fundus alveolaris usw., hat es bereits seit längerer Zeit zur Notwendigkeit gemacht, die speziellen Erreger, welche hier tätig sind, möglichst ausfindig zu machen; wir verweisen hier auf die einschlägigen Arbeiten von Miller, v. Arkövy[1], Goadby usw. Dass solche Untersuchungen nicht mit einem Schlage die Frage lösen werden, lag auf der Hand, denn es ist evident, dass je stärker die vorhandene Mischinfektion ist und je mehr mykologische Individualitäten an derselben teilnehmen, desto schwieriger musste sich eine angestrebte Lösung der Frage gestalten.

---

[1] Zentralblatt für Bakteriologie, 1898, Bd. XXIII.

Digitized by Google
Original from UNIVERSITY OF MICHIGAN
Generated on 2019-10-18 20:11 GMT / http://hdl.handle.net/2027/mdp.39015060277277
Public Domain in the United States, Google-digitized / http://www.hathitrust.org/access_use#pd-us-google

Es ist nicht zu übersehen, dass unter den hier geschilderten und regelmässig obwaltenden Verhältnissen mindestens eine partielle Beschränkung der Anzahl der teilhabenden Mikroorganismen auf natürlichem Wege die beste Isolierungsmethode abgeben würde. Und tatsächlich gibt es im Bereiche der klinischen Beobachtung derartige Fälle, wir meinen die Entstehung der Pulpagangrän bei Abwesenheit einer Karies. Wie bekannt, gibt es eine ziemliche Anzahl von Fällen, wo infolge traumatischer Einwirkungen tatsächlich Pulpagangrän zustande kommt, und es erübrigt nur, durch die Munduntersuchung zu erfahren, inwiefern die Pulpahöhle von der Aussenwelt (Mundhöhle) abgeschlossen geblieben ist, das heisst, ob nicht eine Kommunikation zwischen dieser und dem Fundus alveolaris infolge einer Parulis oder einer gingivalen Fistel hinzugetreten ist, was allerdings die Ausschaltung solcher Fälle aus dem Bereiche des Untersuchungsmaterials zur Folge haben muss.

Nach all dem ist es evident, dass die Ausschaltung irgend einer Ingerenz sowohl der Karies, als auch der Mundflüssigkeit zur Pulpahöhle und auf die Pulpa direkt, gleichbedeutend sein muss mit der Ausschaltung einer erheblichen Anzahl von Mikroorganismen, während die verbleibenden Mikroorganismen, die nunmehr im gangränösen Pulpagewebe vorzufinden sein werden, die möglichste Annäherung an die Lösung der Frage zu geben geeignet erscheinen.

Dieser Gedankengang hat die Idee gezeitigt, ob es wohl nicht möglich wäre, einesteils durch Ausschluss jedweden Zutrittes der Mundflüssigkeit zur Pulpahöhle, anderseits mit Hilfe eines experimentellen Eingriffes Pulpagangrän auf experimentellem Wege zu schaffen und auf diese Weise nur eine ganz geringe Anzahl von Mikroorganismen oder gar in Reinkultur zu erhalten. Dieser Idee und dem Zweck entsprechend sind die hier zu schildernden Versuche an intakten Zähnen von Hunden angestellt worden.

Das vorgesteckte Ziel dachte ich mir in der Weise zu erreichen, dass ich nach Aufbohrung der Pulpenhöhle die Pulpa lädiere, hierauf die Höhle schliesse, um nach vier Wochen die in derselben vorgekommenen Veränderungen sowohl bakteriologisch, als auch histologisch zu untersuchen. Meine Aufgabe war es selbstredend, vollkommen steril vorzugehen und sämtliche Manipulationen unter Beobachtung der weitestgehenden diesbezüglichen Vorschriften durchzuführen.

Die Versuche wurden folgendermassen durchgeführt:

Nach der gründlichen Sterilisation sämtlicher zur Verwendung gelangenden Hilfswerkzeuge wurde nach Festbinden

Generated on 2019-10-18 20:11 GMT / http://hdl.handle.net/2027/mdp.39015060277277
Public Domain in the United States, Google-digitized / http://www.hathitrust.org/access_use#pd-us-google
Digitized by Google
Original from UNIVERSITY OF MICHIGAN

des Hundes der Kopf in den von Herrn Professor v. Arkövy in den siebziger Jahren konstruierten Vivisektionsapparat gezwängt und der Chloroformnarkose unterzogen.

Nebenbei will ich nur bemerken, dass ich jene Auffassung, wonach der Hund die Chloroformnarkose äusserst schlecht verträgt, absolut nicht teilen kann; als Beweis dienten mir die in kurzer Zeit an Hunden ausgeführten zwölf Narkosen. Der Hund erhielt per Kilogramm 0·02 Gr. Morphium subkutan und genügten hierauf 50 Gr. Chloroform, um eine tiefe und während der Versuchszeit (zirka $^3/_4$ Stunden) anhaltende Narkose hervorzurufen.

Nach der eingetretenen Narkose habe ich die Munddesinfektion des Hundes mit Sublimat und Zahnbürste vorgenommen und nach Anlegung des durch sterile Klammern befestigten Rubberdam die entsprechenden Zähne, nachdem an denselben der Zahnschmelz mittels eines Glasstäbchens mit einem Tropfen konzentrierter Salzsäure genau an der Stelle, wo die Trepanation vorzunehmen war, betupft wurde, angebohrt und die Pulpa mittels einer spitzen Sonde bis zum Eintreten einer geringen Blutung beschädigt. Die auf diese Weise erzeugte Oeffnung wurde ausgetrocknet, als Isolierschicht mit ausgeglühten Asbeststückchen bedeckt und mit Harvard-Zement geschlossen.

Zur Durchführung der Versuche sind mir drei Hunde zur Verfügung gestanden.

Bei den ersten zwei Hunden habe ich drei Zähne angebohrt, hierauf Füllungen angebracht und während vier Wochen geschlossen gehalten. Beim dritten Hunde habe ich aber, um den Effekt zwischen der geschlossenen und anderseits der offenen Wundbehandlung der Pulpa feststellen zu können, drei Zähne angebohrt und vier Wochen hindurch offen gelassen und weitere drei Zähne nach zwei Wochen angebohrt, verschlossen und nach Verlauf von zwei Wochen untersucht.

Nach der erwähnten vier-, beziehungsweise zweiwöchentlichen Pause wurden die Hunde getötet (Uebernarkose und Verblutung), nach der Enukleation des Kiefers wurden die Zähne mittels steriler Werkzeuge ausgestemmt, die Wurzeln der Länge nach gespalten und Kulturen auf Bouillon und Agar-Agar gemacht; die Pulpa wurde, wo es anging, entfernt und einer histologischen Untersuchung unterzogen.

Die Untersuchungen ergaben nachfolgende Resultate: Beim ersten Mahlzahn misslang die Trepanation und wurde ausgeschaltet.

Digitized by Google
Original from UNIVERSITY OF MICHIGAN
Generated on 2019-10-18 20:11 GMT / http://hdl.handle.net/2027/mdp.39015060277277
Public Domain in the United States, Google-digitized / http://www.hathitrust.org/access_use#pd-us-google

Die Pulpa des zweiten Mahlzahnes war etwas verflüssigt und entwickelte einen schwachen Geruch; der dritte Mahlzahn schien hyperämisch zu sein, was die histologische Untersuchung auch bewiesen hat, indem die mikroskopische Untersuchung Pulpitis acuta totalis und kleinzellige Infiltration zeigte.

Der bakteriologische Befund war: Bouillonkultur trübe, am Boden Flöckchen, Agar etwas erhabene, weisse, zusammenfliessende Kolonien, unter dem Mikroskope einzelne oder aus zwei, drei Gliedern bestehende kurze grampositive Diplokokkenketten (Streptokokkus brevis).

Beim zweiten Hunde wurden der Caninus und zwei Mahlzähne angebohrt.

Die Pulpa des Caninus hat sich in geringem Mass hyperämisch, mit mässiger Teleangiektasie gezeigt, unter dem Mikroskop sah ich kleinzellige Infiltration. Die bakteriologische Untersuchung ergab ähnlich wie oben Diplokokken.

Einen sehr interessanten Befund zeigte der erste Mahlzahn. Nach der Spaltung des Zahnes fand ich nämlich die Pulpahöhle vollkommen leer, im Canalis dentalis war nicht die geringste Spur der Pulpa zu finden. Die Oberfläche desselben war feuchtglänzend. Von der Wandung abgeschabte Debries wurden für Kulturzwecke verwendet. Die mikroskopische Untersuchung ergab kurze Ketten von Diplostreptokokken. Dieses Bild zeigte sich vollkommen gleich mit der von Herrn Professor v. Arkövy schon längst beschriebenen Dissolutio pulpae absoluta[1], deren infektiösen Ursprung die vom Inneren heraus sich entwickelnden Diplokokken zu rechtfertigen scheinen.

Die Wurzelpulpa des zweiten Mahlzahnes schien gesund zu sein. In der mesialen Pulpa fanden sich dieselben Diplokokken wie oben vor; in der distalen Wurzelpulpa entwickelte sich nichts; histologisch fand ich keine Veränderung.

Die offen gehaltenen Zähne des dritten Hundes waren vollkommen gangränös, mit charakteristischem gangränösen Geruch behaftet. Bei den an demselben Hunde zur Kontrolle nach verschlossener Methode behandelten drei Zähnen war der Befund in histologischer Hinsicht überhaupt Null, indem nicht einmal eine partielle, zellige Infiltration wahrzunehmen gewesen ist. Es muss jedoch nochmals bemerkt werden, dass die Trepanation dieser drei Pulpahöhlen der Untersuchung nur zwei Wochen vorangegangen ist.

Infolge der besonderen Vorsicht, die ich bei der Ausführung jeder einzelnen Manipulation im Verlaufe der Experimente walten liess, halte ich es für völlig ausgeschlossen,

[1] v. Arkövy, Diagnostik der Zahnkrankheiten. Seite 111.

Digitized by Google
Original from UNIVERSITY OF MICHIGAN
Generated on 2019-10-18 20:11 GMT / http://hdl.handle.net/2027/mdp.39015060277277
Public Domain in the United States, Google-digitized / http://www.hathitrust.org/access_use#pd-us-google

dass die Keime durch mich übertragen wurden und so muss ich dieselben als endogener Herkunft erklären, welche durch die Verletzung der Pulpa auf einen zu ihrer Entwicklung günstigen Boden gelangt sind, was indes meiner Ansicht nach sehr unwahrscheinlich ist, vielmehr glaube ich annehmen zu dürfen, dass die Infektion neben der Füllung durch die freigewordenen Dentinkanälchen stattgefunden hat.

Im allgemeinen kann ich behaupten, dass der Verlauf in den geschlossenen Zähnen um vieles langsamer von statten ging als in den offen gelassenen, was auch dadurch bewiesen erscheint, dass sich nur in einem geschlossenen Zahn eine entwickelte Gangrän vorfand, die übrigen im Zustand einer Pulpitis, deren Ausgang zweifelhaft ist, während jeder der offen gelassenen Zähne (dritter Hund) gangränös war.

Es wäre auf jeden Fall von grossem Interesse gewesen, bei anderen Zähnen die ausgesprochene Gangrän, eventuell das Auftreten der Dissolutio pulpae abzuwarten, als deren Ursache wahrscheinlich wiederholt eine derartige traumatische Gangrän ohne Karies eine Rolle spielt, doch dafür fehlte es schon an Zeit und so bleibt dies einer späteren Untersuchung vorbehalten.

Trotz der nach dieser Richtung beobachteten äussersten Sorgfalt ist es uns in der Ambulanz in den letzten zwei Monaten nicht gelungen, solche Fälle traumatischer Gangrän am Menschenmaterial zu Gesicht zu bekommen, was erwünscht gewesen wäre, um eine Parallele zu den hier gefundenen Verhältnissen ziehen zu können.

Nachdruck nur mit genauer Quellenangabe gestattet.

Die Behandlung gewisser, durch Infektion im Munde entstehender Krankheiten mit spezifischer Vakzine.

Von *Kennet W. Goadby* in London.

Vortrag, gehalten in der Sektion für Stomatologie des XVI. Internationalen medizinischen Kongresses in Budapest (September 1909).

Der Mund ist die Stätte und häufig die Quelle von manchen akuten Infektionskrankheiten, wie Endokarditis, akute Septikämie, schwere sekundäre Anämie, welche fast unmöglich von der perniziösen Form zu unterscheiden ist, gastrointestinalen Infektionen, pemphygoide Eruptionen, Purpura und anderer. Die Läsionen des Mundes sind nicht immer der allgemeinen Infektion entsprechend gut ausgeprägt und mein

Digitized by Google
Original from UNIVERSITY OF MICHIGAN
Generated on 2019-10-18 20:11 GMT / http://hdl.handle.net/2027/mdp.39015060277277
Public Domain in the United States, Google-digitized / http://www.hathitrust.org/access_use#pd-us-google

Zweck ist eben, einige chronische Krankheiten vorzuführen, welche in direkter Verbindung mit der Mundinfektion und irgend einer Schleimhauterkrankung zuzuschreiben sind.

Drei Krankheitsformen, welche auf den ersten Blick von einer Mundkrankheit ganz unabhängig zu sein scheinen, und zwar chronischer Rheumatismus, Dickdarmaffektionen und die Akne können ihre Quelle in dem pathologischen Zustand des Zahnfleisches und des Alveolus haben. Eine beträchtliche und, ich glaube, zunehmende Zahl von Kranken, welche ihrer gewöhnlichen Berufsbeschäftigung nachgehen, klagen beständig über ein allgemeines Unwohlsein, über rheumatische Schmerzen von intermittierendem Charakter und wechselnder Heftigkeit, über Perioden von Diarrhöen, abwechselnd mit mässigen Konstipationen und bieten oft einen ganz typischen, neurasthenischen Symptomenkomplex. Bei einigen dieser Personen wird eine strenge Untersuchung des Mundes irgend ein unerwartetes Infektionsgebiet, bei weitem nicht immer die Gegenwart von Eiter in bedeutenderer als mikroskopischer Quantität finden lassen. Man findet den Alveolarprozess stark affiziert, eine dünne Sonde mag den Alveolarfortsatz, ja sogar den Körper des Knochens durch und durch passieren, obzwar das Zahnfleisch und die Schleimhaut scheinbar normal gefärbt ohne Spur eines Oedem oder Hypertrophie sind.

Die sorgfältige Untersuchung eines jeden einzelnen Interdentalraumes mittels einer feinen Platinsonde wird alsobald Defekte und Taschen in dem Alveolus an das Licht bringen, deren der Patient ganz unbewusst war. Der Knochen ist an diesen Stellen erweicht und einer rarefizierenden Ostitis anheimgefallen, während aus der Kurettmasse solcher Herde infektiöse Organismen gezüchtet werden können, die in irgend einer Beziehung zu dieser tückischen Munderkrankung stehen, welche fast nie von Schmerzen begleitet wird, auf welchen Umstand ich die Aufmerksamkeit besonders lenken möchte. Ich habe bereits erwähnt, dass drei Infektionstypen angenommen werden können, womit aber dieser Gegenstand noch bei weitem nicht erschöpft ist.

Rheumatischer Typus: A. C. (Frau), 28 Jahre alt, seit drei Jahren mit rheumatischen Schmerzen behaftet, die die Schultern und die Schenkel betreffen, mit gelegentlicher Schwellung der Kniee und Handgelenke. Zeitweise litt sie auch an Depressionen, während welcher selbst die gewöhnliche Arbeitsleistung eine unverhältnismässige Ermattung zur Folge hatte. Die rheumatischen Schmerzen waren nicht beständig, wurden aber zuweilen sehr heftig, manchmal trat des Morgens schlechter Mundgeschmack auf. Vater und Mutter der Patientin

Digitized by Google
Original from UNIVERSITY OF MICHIGAN
Generated on 2019-10-18 20:11 GMT / http://hdl.handle.net/2027/mdp.39015060277277
Public Domain in the United States, Google-digitized / http://www.hathitrust.org/access_use#pd-us-google

am Leben; keine Angaben über Tuberkel oder Syphilis; Keuchhusten und Masern mit 12 Jahren; vor 2 Jahren litt Patientin an einer heftigen Influenza, welche sie auf 4 Wochen ans Bett fesselte.

Untersuchung: Gut entwickelt. Herz, Lunge, Nieren normal. Kein Vaginalfluss. Kein Eiterherd, kein Albumin vorhanden. Auf starken Druck leichte Empfindlichkeit des auf- und absteigenden Kolon; Schmerzen auf Druck im M. levator anguli scapulae. Einige, etwas vergrösserte Drüsen am Halse. Blut: Hämoglobin 60 Prozent, rote Blutkörperchen 3,200.000, weisse Blutkörperchen 15.000.

Mund: Keine Spur von Eiter, weder auf Inspektion, noch auf Druck. Die unteren linken Malzähne und der erste, rechte, untere Molar ergeben auf Perkussion einen dumpfen Schall. Die Untersuchung mittels einer feinen Platinsonde ergab einen Knochenschwund zwischen den unteren Malzähnen.

Mikroskopische Untersuchung des aus den Taschen entfernten Materials ergab Eiterzellen, einige mit Bazillen imprägniert. Bakteriologische Untersuchung: Keine Tuberkelbazillen; ein mit dem Kurettmaterial inokuliertes Meerschweinchen blieb unversehrt und entwickelten sich an ihm keine Drüsenschwellungen. Drei Organismen wurden isoliert: 1. Streptococcus brevis. 2. Bac. Septus var. buccalis (Goadby). 3. Saccharomyces neoformans var. buccalis (Goadby).

Der opsonische Index war:

1. Streptococcus brevis = 1·0.
2. Bac. Septus var. buccalis = 0·6.
3. Saccharomyces neoformans var. buccalis = 3·0.

Es wurde demnach eine Vakzine hergestellt und der Patient geimpft. Nach der vierten Impfung (3 Wochen) waren die Taschen exstirpiert. Die Heilung war rasch und gut. Nach der ersten Inokulation trat eine etwas heftigere Reaktion auf, welche in der Empfindlichkeit und Schwellung des rechten Handgelenkes, allgemeinem Unwohlsein und Erbrechen bestand. Die nächsten Dosen hatten geringen und gar keinen Effekt. Der Hämoglobingehalt erreicht bald die Norm und die rheumatischen Schmerzen hörten in ungefähr 2 Monaten gänzlich auf und sind seit 18 Monaten auch nicht wieder aufgetreten. Nach der fünften Impfung reiste Patient weg; während 6 Wochen wurde die Vakzine per os verwendet; nach der Rückkehr wurden die Impfungen wieder fortgesetzt.

In anderen (sechs) Fällen solchen rheumatischen Charakters war die Läsion im Munde viel ausgeprägter; jedoch in keinem der Fälle waren die klassischen Symptome der so-

Digitized by Google
Original from UNIVERSITY OF MICHIGAN
Generated on 2019-10-18 20:11 GMT / http://hdl.handle.net/2027/mdp.39015060277277
Public Domain in the United States, Google-digitized / http://www.hathitrust.org/access_use#pd-us-google

genannten Pyorrhoea alveolaris mit der Lockerung der Mehrzahl der Zähne, reichlichen Mengen von Zahnstein und Eiterentleerung vorhanden.

Kolitis. Der folgende Fall zeigt auf die Gefahr der Extraktion im allgemeinen und der multiplen Extraktion in Fällen von vorgeschrittener Alveolarosteitis hin. Der 40jährige Patient litt an einer allgemeinen Zerstörung des Alveolarprozesses beider Kiefer, sämtliche Zähne, 27 an der Zahl, waren locker. das Zahnfleisch aufgetrieben, ödematös geschwollen und eiterentleerend. Da der Patient für eine längere Behandlung nicht bleiben konnte, wurde ihm geraten, sich die Zähne entfernen zu lassen, und zwar zu 2 bis 3 in wiederholten Sitzungen. In der ersten Sitzung wurden 2, in der zweiten 4 Zähne gezogen. Mein Rat wurde nicht weiter befolgt und es wurden sämtliche übrigen Zähne unter allgemeiner Anästhesie entfernt. Unmittelbar nach der massenhaften Extraktion war Patient gezwungen, das Bett 6 Wochen lang zu hüten, während welcher Zeit sich eine akute ulzerierende Kolitis entwickelte, welche seither in die chronische Form überging und den Kranken zu einem Invaliden machte. Dass dieser bedauerliche Ausgang hätte können verhütet werden, geht aus folgendem Fall hervor, der in jeder Hinsicht dem vorhergehenden ähnlich ist.

Die 42jährige Patientin besuchte die gynäkologische Abteilung eines Londoner Spitales wegen heftiger und beständiger Schmerzen in der unteren Bauchgegend. Sie klagte über wiederkehrende Anfälle von Diarrhöe, welche selbst die leichtesten Speisen nicht beseitigen konnten. Sie verlor beträchtlich an Gewicht und konnte sich nur mit Mühe ins Spital schleppen. Der Bauch war auf Palpation sehr empfindlich, an Stellen sogar heftig schmerzhaft. Der Urin enthielt Spuren von Albumin. Uterus, Vagina, Ovaria normal. Mund: Zähne locker, foetor ex ore, blutendes Zahnfleisch, Eiter.

Die bakteriologische Untersuchung ergab:

a) Streptococcus faecalis,

b) Staphylococcus aureus,

c) Bac. septus var. buccalis (Goadby) konnten isoliert werden.

Der opsonische Index war $a = 0{\cdot}5$, $b = 0{\cdot}5$, $c = 0{\cdot}6$.

Es wurde eine kombinierte Vakzine erzeugt und die Patientin damit geimpft. 50 Millionen von jedem Organismus in der ersten Dose. Ich konnte eine unmittelbare Besserung verzeichnen, da das Abführen in 3 Tagen aufhörte. Nach 4 Inokulationen wurden 3 lose Zähne entfernt, eine Woche später abermals 3, und die Impfung fortgesetzt. Die Patientin nahm rapid zu und war in 2 Monaten ganz hergestellt, die

Digitized by Google
Original from UNIVERSITY OF MICHIGAN
Generated on 2019-10-18 20:11 GMT / http://hdl.handle.net/2027/mdp.39015060277277
Public Domain in the United States, Google-digitized / http://www.hathitrust.org/access_use#pd-us-google

Unterleibsschmerzen verschwanden, Appetit kehrte zurück, viele Zähne befestigten sich wieder. Ich bin überzeugt, hätte man alle Zähne auf einmal entfernt, würden sich dieselben Erscheinungen eingestellt haben, wie beim vorhergehenden Fall.

Es wird oft angegeben, dass, da in den meisten Fällen die Heilung nach Zahnextraktionen selbst bei Eiterungen und beträchtlicher Alveolardestruktion befriedigend vor sich geht, es ganz überflüssig sei, dem allgemeinen Zustande des Patienten viel Augenmerk zu schenken und dass die direkte Entfernung der Zähne die rascheste Heilmethode sei. Ich muss davor aufs entschiedenste und rückhaltslos warnen. Während der letzten 18 Monate wurden mir sechs solche Fälle bekannt, welche nach multipler Extraktion innerhalb 6 Monaten nach vollzogener Operation letal endeten. Diese Fälle werden an anderer Stelle veröffentlicht. Bei Alveolarosteiten kann die Ernährung der erkrankten Gewebe mit jener von indolenten, varikösen Geschwüren verglichen und kann nach jahrelanger Eiterung gewiss nicht normal genannt werden.

Der Stomatologe sollte in allen solchen Fällen, wo es sich um multiple Extraktionen handelt, aufs genaueste die allgemeine Kondition des Patienten erforschen und sollte entschieden Stellung gegen dieselben nehmen, wenn die geringsten Unterleibserscheinungen obwalten. Die beste und zweckmässigste Methode ist, den Patienten gegen die infektiösen Organismen zu immunisieren, bevor die Extraktion vorgenommen wird, und dieselbe zu einer Zeit auszuführen, wenn der opsonische Index eine positive Phase anzeigt.

Mit Kolitis, schleimig oder geschwüriger Hypertrophie, zumeist mit chronich schleimiger Kolitis, gehen verschiedene Formen der Neurasthenie einher. Laut Pawloff, v. Sachs, Vaughan Harley, ist die Autointoxikation seitens der Intestinalstase der Hauptfaktor und es kann durch passende Behandlung der Intestinalstase eine bedeutende Verbesserung der Neurasthenie bezweckt werden.

Neuerdings wurden Versuche angestellt, bei welchen Meerschweinchen nur mit Hafergrütze und einer mageren Sorte Hafers gefüttert wurden. Die Tiere magerten rapid ab und kamen endlich um, manche das Maul noch voll mit Futter.

Die Sektion ergab Hämorrhagien in dem Dickdarme, entlang der Insertionsstelle der Rippen und Knorpeln und im Periost der Kiefer. Die Kiefer zeigten ausgesprochene Pyorrhoe mit Alveolenschwund, Eiterung und Lockerung der Molaren. Die Schneidezähne waren unbeschädigt. Diese Kombination von Darmkrankheiten mit Entzündung und Eiterung der Kiefer ist von grossem Interesse und ist dadurch auch die häufige Er-

Digitized by Google
Original from UNIVERSITY OF MICHIGAN
Generated on 2019-10-18 20:11 GMT / http://hdl.handle.net/2027/mdp.39015060277277
Public Domain in the United States, Google-digitized / http://www.hathitrust.org/access_use#pd-us-google

folglosigkeit der Behandlung solcher Alveolarosteiten zur Genüge erklärt.

Acne chronica. Die dritte Gruppe der Fälle, welche ihren Ursprung verborgenen Eiterungen des Mundes verdanken, sind jene Hautkrankheiten, die man unter dem Namen „chronische Akne“ zusammenfasst. In einer bedeutenden Anzahl von Fällen muss die verminderte Resistenz gegen die Staphylokokkengruppe der chronischen Staphylokokkeninfektion des Zahnfleisches zugeschrieben werden. Die beständige Einverleibung von Staphylokokkustoxinen oder deren Absorption seitens der Mundschleimhaut setzt die Widerstandsfähigkeit des Körpers dieser Gruppe gegenüber allmählich herab und prädisponiert auf diese Weise die Haut zur Infektion. Dieser Zusammenhang ist bei der Behandlung einer chronischen Staphylokokkenpyorrhoe mittels eines aus dem Munde des Patienten gewonnenen Impfstoffes oft zu beobachten und es ist oft von Vorteil, wenn zur Behandlung einer Alveolarinfektion nicht nur Organismen aus dem Munde, sondern auch solche aus den Pusteln der Körperoberfläche zur Verwendung gelangen.

Eine beträchtliche Anzahl Fälle von Alveolarosteitis, welche sich behufs Behandlung im National Dental Hospital melden, sind mit chronischer Akne behaftet. Drei Fälle werden als Illustration genügen.

1. Mann, 32 Jahre alt, leidet seit 5 Jahren an grossen Geschwüren, Pusteln im Gesicht, am Hals und Rücken. Das Zahnfleisch des Unterkiefers und jenes des oberen rechten Molaren sondert Eiter ab, welcher sich als Staphylococcus aureus-Eiter erweist. Impfung mit der aus dem Munde gewonnenen Vakzine (3 Monate lang). Kauterisation des Zahnfleisches, Akne vollständig geheilt, die Pyorrhoeeiterung zur Sistierung gebracht. Zähne noch etwas locker, jedoch im Begriffe, sich zu befestigen.

2. Frau, 25 Jahre alt. Grosse Pusteln im Gesicht. Unregelmässige Taschen mit geringer Eiterabsonderung im Oberkiefer.

Behandlung: Inokulation mit Staphylococcus albus-Vakzine und Kauterisation der Taschen.

Erfolg: Akne und Pyorrhoea geheilt.

3. 35 Jahre alte Frau. Chronische Acne rosacea mit der Verdickung der Gesichtshaut. Leichte Eiterung um die unteren Weisheitszähne.

Inokulation mit gemischter Vakzine.

a) Staphylococcus albus aus dem Munde;

b) Bazillus 1.

Kauterisation der Taschen.

Akne und Pyorrhoea geheilt.

Digitized by Google
Original from UNIVERSITY OF MICHIGAN
Generated on 2019-10-18 20:11 GMT / http://hdl.handle.net/2027/mdp.39015060277277
Public Domain in the United States, Google-digitized / http://www.hathitrust.org/access_use#pd-us-google

Der in diesem letzten Falle gefundene Bazillus ist jener, denn ich in den Proceedings of the Royal Society of Medecine neuerdings beschrieben habe und welcher im Eiter der Aknepusteln und in jenem des Mundes oft vorkommt.

Die drei Arten Erkrankungen, Rheumatismus, Akne und Kolitis sind einige jener Proteusarten, welche die Bakterämie und Toxämie bukkalen Ursprungs erzeugen kann. Folglich soll bei diesen der Mund als Infektionsherd immer in Erwägung gezogen werden.

Diskussion:

Robin (Paris) nennt es Bescheidenheit, dass Cruet in seinem Rapporte der Stomatitis toxiseptica mit keinem Worte erwähnte. Cruet hat doch auf den geschlossenen Ring, welcher zwischen der Mundinfektion und den Affektionen der Mundhöhle besteht, hingewiesen. Ihm verdanken wir die Kenntnis dessen, dass von gewissen Infektionen der Mundhöhle aus, Toxinen in den Organismus entleert werden, welche das Terrain zur Entstehung gewisser Mundkrankheiten vorbereiten und dass der allgemeine Zustand die bukkalen Affektionen verschlimmert, diese wiederum den allgemeinen Zustand aufrecht zu erhalten, ja sogar zu verschlimmern imstande sind.

J. G. Turner (London) besteht daraut, dass man die Organismen isolieren und die Krankheiten den Organismen entsprechend klassifizieren müsse. Was die Komplikationen nach Zahnextraktionen anbelangt, glaubt er durch lokale Reinlichkeit ebenso gute Resultate erreichen zu können, als Goadby mit der Vakzine.

Amoëdo (Paris) wünscht, erwähnt zu haben, dass in den Pariser Spitälern heute noch bei den Typhuskranken keine andere Desinfektion der Mundhöhle vorgenommen wird, als mit Zitronensäure. Er empfiehlt hiezu eine 10prozentige Arg. nitr.-Lösung, womit die Zahnhälse bestrichen werden und das Mittel sofort mit Kochsalzlösung fixiert wird. Diese Behandlung genügt, um eine nachträgliche Fermentation auf lange Zeit hintanzuhalten.

Rhein (New-York) betont, dass der Gegenstand in zwei Teile geteilt werden sollte, und zwar 1. wo die Mundaffektionen der ätiologische Faktor, 2. wo sie das Ergebnis sind. Er kann der Behauptung Goadbys, dass bei tiefsitzenden Alveolarabszessen Akne auftreten kann, nur beipflichten; nur bezüglich des absoluten Wertes der Vakzination ist er nicht derselben Meinung. Eine Rezidive ist sehr wahrscheinlich. Zur exakten Diagnose sind die X-Strahlen unentbehrlich. Was die Todesfälle nach Extraktionen anbelangt, ist er der Meinung,

Digitized by Google
Original from UNIVERSITY OF MICHIGAN
Generated on 2019-10-18 20:11 GMT / http://hdl.handle.net/2027/mdp.39015060277277
Public Domain in the United States, Google-digitized / http://www.hathitrust.org/access_use#pd-us-google

dass die meisten Fälle diabetisch sind; deshalb warnt er vor jedwelchem operativen Eingriff, so lange Zucker vorhanden ist. Er pflichtet den Ausführungen Turners in bezug auf die Wichtigkeit der peinlichsten hygienischen Vorsichtsmassregeln im vollsten Sinne bei. Jeder unheilbare Zahn soll entfernt werden.

P. M. Giuria (Genova) betont, dass unsere Kenntnisse von den Krankheiten der Mundschleimhaut noch sehr viel zu wünschen übrig lassen. Bis zum Ende des 17. Jahrhunderts hat man sämtliche Alterationen der Mundschleimhaut unter dem Namen „Aphtha" zusammengefasst. Erst im Jahre 1797 haben französische Aerzte die erste wissenschaftliche Klassifikation der Stomatitiden versucht, auf Anregung der Akademie der Medizin zu Paris. Er beglückwünscht Cruet, dass er als Franzose so ein treffliches Referat über diesen Gegenstand geliefert hat.

Oury (Liège) macht auf die Gingivitiden der Schwangerschaft aufmerksam, die Ursache vieler Infektionen und Odontoptosen sein können.

Shamberg (New-York). Obzwar der Vakzinebehandlung sehr viel Berechtigung bei der Behandlung vieler Infektionskrankheiten zukommt, sollte man die lokale Hygiene und den chirurgischen Eingriff nie ausser acht lassen. Auch er fand in einigen Fällen von Furunculosis den ätiologischen Faktor im Munde. Cruet hat recht, wenn er behauptet, dass durch hygienische Massregeln der luetischen Stomatitis vorgebeugt werden kann. In seiner Praxis habe er zu oft Gelegenheit gehabt, zu beobachten, dass nach Entfernen jeglicher Infektion (inklusive Zähne) aus dem Munde, selbst die grössten Quecksilberdosen ohne Anstand vertragen wurden. Er gibt Turner recht, wenn er behauptet, dass die lokale Behandlung sehr oft ohne Vakzinebehandlung ausreicht, obzwar die letztere als Hilfsmittel in chronischen Fällen sehr gute Dienste zu erweisen vermag, nur zwecks ihrer Ausdehnung sind noch weitere Forschungen erforderlich.

Galippe (Paris) beruft sich auf seine 30jährige Spitalpraxis und glaubt, behaupten zu dürfen, dass er nie eine der Schwangerschaft eigene Gingivitis beobachtet habe. Die chemische Beschaffenheit (sauer reagierend) des Speichels der Schwangeren und während der Menstruation, begünstigt die Verschlimmerung einer schon vorhandenen Gingivitis, aber erzeugt sie keinesfalls.

J. Szabó (Budapest) ersucht Goadby, den Prozess, mittels dessen es ihm gelungen ist, die Vakzine zu erzeugen, mitzuteilen.

Cruet (Paris) glaubt, sich der Erklärung Galippes bezüglich der Schwangerschaftsgingivitis anschliessen zu dürfen

Digitized by Google
Original from UNIVERSITY OF MICHIGAN
Generated on 2019-10-18 20:11 GMT / http://hdl.handle.net/2027/mdp.39015060277277
Public Domain in the United States, Google-digitized / http://www.hathitrust.org/access_use#pd-us-google

und setzt noch hinzu, dass vielleicht noch manche andere Momente (Albuminurie) eine Rolle spielen, folglich dieselbe auch als eine toxiseptische Form anzunehmen sei.

Goadby hebt nochmals die Erspriesslichkeit der Vakzination hervor, besonders in akuten Fällen mit hohem Fieber.

Berichte aus Instituten und Vereinen.

XVI. Internationaler medizinischer Kongress in Budapest.

29. August bis 4. September 1909.

Bericht über die Arbeiten der XVII. Sektion (Stomatologie).

Erstattet von Dr. *Josef Sturm* in Budapest.

(Schluss [1].)

1. September, vormittags. Präsidenten: Sim-Wallace (London), Prof. Rovida (Milano).

Sim-Wallace (London), M. D., D. Sc., L. D. S.: Observations on the prevention of Dental Caries.

Vor zirka 20 Jahren hat man allgemein angenommen, dass die Karies der Zähne eine ausgesprochene hereditäre Erkrankung sei. Da aber diese Theorie sich immer weniger haltbar erwies, suchte man allgemein nach dem ätiologischen Faktor. Es tauchten andere Theorien auf, die aber alle mehr oder weniger unzulänglich waren, obzwar z. B. Tatsachen, wie die Eliminierung der Phosphate aus dem Brot, im allgemeinen eine Erklärung für die prozentuelle Gradation der Karies abgeben können, dennoch innerhalb einzelner Familien, deren Mitglieder doch ein und dasselbe Brot verzehren, eine grosse Varietät, bezüglich der Kariesstatistik bemerkbar ist; die Erfahrung, dass aus dem groben Schwarzbrot weniger Phosphat zur Resorption gelangt als aus dem Weissbrot. hat diese Anschauung ganz und gar umgestossen. Die Erfahrungen des Referenten bestätigen auch jene Anschauung nicht, welche Gegenden mit kalkarmem Wasser eine grössere Kariesfrequenz zuschreibt, als jenen mit stark kalkhaltigem Wasser. Die dritte herrschende Theorie, welche die Schuld unserer modernen Küche in die Schuhe schiebt, dass nämlich dieselbe geeignet wäre, zur Karies besonders prädisponierte Zähne zu erzeugen, ist auch ganz unhaltbar, da doch die Kronen der zur Karies so enorm disponierten Milchzähne schon vor der Geburt sich entwickeln, bevor noch ihre Träger überhaupt irgend eine

[1] Siehe Heft I, 1910, S. 137, dieser Zeitschrift.

Digitized by Google
Original from UNIVERSITY OF MICHIGAN
Generated on 2019-10-18 20:11 GMT / http://hdl.handle.net/2027/mdp.39015060277277
Public Domain in the United States, Google-digitized / http://www.hathitrust.org/access_use#pd-us-google

Nahrung aufgenommen haben. Es scheinen von all diesen Theorien nur deren zwei einen Kern von Wahrheit zu enthalten. Die erste ist jene populäre Ansicht, dass der Zucker für die Zähne schädlich sei, die zweite, dass ein gewisser Zusammenhang zwischen der Immunität gegen Karies und der Abrasion (Abkauung) der Zähne existiert. Aber selbst diese Ansichten sind auch nicht immer stichhältig. Der Vortragende hat Versuche angestellt, um festzustellen, wie die verschiedene Nahrung an den Zähnen haften bleibt, und hat gefunden, dass besonders die Kohlenhydrate in den Spalten der Zähne zurückbleiben, wohingegen die faserigen Nahrungen einen ausgiebigeren Kauprozess beanspruchen, folglich das Anhaften einzelner Partikel hintanhalten und so keine Säuregärung stattfindet. Dadurch wird auch der Umstand erklärt, warum bei abgekauten Zähnen und bei Kindern, welche den Zucker kauen, die Kariesfrequenz geringer ist.

Da die Nahrung der zivilisierten Völker viel nahrhafter ist, als jene der Wilden, liegt auch kein Grund zu der Annahme vor, dass die Ursache der Kariesfrequenz in der Reduzierung der Kalksalze zu suchen sei. Es ist die Zellulose, jener Körper, der aus unseren Nahrungen allmählich verdrängt worden ist, respektive umgestaltet zur Geltung kommt. Die Zellulose wirkt in ihrer natürlichen Beschaffenheit und Konsistenz auf den Kauakt stimulierend; teils fehlt sie in unseren Speisen, teils wird ihre detergente Wirkung durch das Kochen paralysiert. Die Stärke wird durch das Kochen klebrig, breiig und gärt leichter. Noch gefährlicher ist der Zucker, da er nicht nur klebrig, sondern auch ein vorzüglicher Nährboden für Bakterien ist. Verfasser konstatierte, dass Kinder mit intakten Zähnen ein ganz anderes Regime führen, als die mit Karies behafteten. Auf Grund genauer Aufzeichnungen ist die Kost[1] des Kindes mit intakten Zähnen zum Frühstück: Fisch, Speck, Käse oder Butter, Kaffee oder Tee; zum Lunch: Fleisch, Kartoffeln, Salat, Brot, Pudding, frisches Obst, Wasser; zum Diner: Biskuit, Käse, Brot, Butter, Fisch, Geflügel, Aepfel, Tee oder Kaffee. Die Nahrung jener Kinder, bei denen die Kariesfrequenz gross ist, besteht zum Frühstück aus Suppe oder Milch, Brot und Marmelade, eventuell später ein zweites Frühstück, bestehend aus Milch und Biskuit; zum Lunch: Erdäpfelpurré oder Sauce, Fleischhaché, Milch, Pudding; zum Diner: Milch, Brot, Marmelade, Kakao, später eventuell nochmals Milch, Biskuit, Schokoladeschnitten. Bei Vergleichung ist es auf den ersten Blick auffallend: dass die erstere Kost mehr Kautätigkeit beansprucht, die zweite aber an Kohlenhydraten

[1] Referent berichtet über englische Kost. *Anm. d. Red.*

Digitized by Google
Original from UNIVERSITY OF MICHIGAN
Generated on 2019-10-18 20:11 GMT / http://hdl.handle.net/2027/mdp.39015060277277
Public Domain in the United States, Google-digitized / http://www.hathitrust.org/access_use#pd-us-google

reicher ist, folglich bei letzteren das sogenannte „self-cleaning" nicht nur nicht zur Geltung kommt, sondern durch das Anhaften der Kohlenhydrate noch verschlimmert wird.

Autor macht seit zehn Jahren genaueste Aufzeichnungen und hat bisher kaum 50 Kinder gefunden, die nicht mit Karies behaftet waren. Die Lebensweise dieser Kinder ergab obige Diät und es fand sich noch kein einziges Kind, welches von Karies verschont geblieben wäre, dessen Diät nicht mit der obigen selbst in den Einzelheiten übereingestimmt hätte. Die Irregularitäten verdienen schon deshalb beachtet zu werden, weil sie Anlass zum Anhaften von Speiseresten bilden. Diese sind das Ergebnis der abnormen Entwicklung der Kiefer, welche 1. durch ungenügendes Kauen und schwach entwickelte Kaumuskeln (inklusive Zunge) bedingt wird; Anlass dazu geben die breiigen Speisen; allgemeine Abmagerung, 2. das Mundatmen, weshalb Referent die Bekämpfung dieser Uebelstände empfiehlt.

Zum Schlusse fasst der Vortragende seine Erfahrung in dem Satze zusammen, dass die „Ernährung" die „fons et origo mali" ist, und hebt hervor, dass die Karies viel häufiger bei jenen sei, die mit der Zahnbürste sozusagen einen Missbrauch betreiben, als bei den wilden Volksstämmen, und dass mit der Zahnbürste sehr oft mehr Uebel angerichtet als Nutzen von derselben gezogen wird.

K. W. Goadby (London): Present state of Knowledge of the Prophylaxis of Dental Caries. Die Aetiologie der Karies muss von folgenden Gesichtspunkten aus betrachtet werden:

1. Prädisponierende Ursachen: Struktur, Umgebung, Position. 2. Wirksame Momente: Mikroorganismen, Speisereste. 3. Beitragendes Moment: Hygiene.

Von ungefähr 100 Fällen, die Vortragender aufs Geratewohl aus seinem Notizbuch genommen, waren 25 Prozent kariesfrei und betrafen Zahnfleischeiterungen und Alveolarprozesse. Die Bakterienflora sämtlicher Kranken wurde sorgfältig isoliert und bakteriologisch untersucht, selbst auf Fermentation von Kohlenhydraten. Er hat gefunden, dass in jenen Mündern, wo Zahnkaries nicht vorhanden war, auch Laktose-Gärungspilze weniger vertreten waren. Er glaubt diesem Umstande hinsichtlich der Aetiologie der Karies eine wichtige Rolle zuschreiben zu dürfen.

Sodann folgte Dr. Alex. Rozgonyis (Budapest) Vortrag über: Die alltägliche Hygiene des Mundes.

Diesem folgte eine lebhafte Diskussion über die vorhergehenden drei Vorträge, die wir im folgenden kurz wiedergeben wollen.

Digitized by Google
Original from UNIVERSITY OF MICHIGAN
Generated on 2019-10-18 20:11 GMT / http://hdl.handle.net/2027/mdp.39015060277277
Public Domain in the United States, Google-digitized / http://www.hathitrust.org/access_use#pd-us-google

Dr. Fenchel (Hamburg) vermisst in den Ausführungen den mechanischen Gesichtspunkt. In sehr frühem Kindesalter erreicht das Wachstum des Gehirns in bezug auf seine räumliche Ausdehnung die grössten Fortschritte. Das Wachstum des Kieferapparates vollendet sich dagegen erst im Alter von zirka 16 Jahren durch Ausbildung des Weisheitszahnes usw. in der Richtung von vorne nach hinten. Wenn wir uns den Zusammenhang des Oberkiefers mit der Kapitalbasis des Gehirns durch das zwischengelagerte Keilbein vergegenwärtigen, werden wir finden, dass in der Tat ein mechanischer Anstrich zwischen Gehirn und Kieferwachstum entsteht, der zu gedrängter Zahnstellung führt und somit eines der vielen ätiologischen Momente der Prädisposition zu Karies zu bilden vermag.

Doz. Dr. Höncz (Kolozsvár) hebt hervor, dass auf die allgemeine Mundhygiene mehr Augenmerk gerichtet werden muss, denn kariöse, periodontitische Zähne bilden nicht selten den Ausgangspunkt zu Lungentuberkulose, Meningitis, Aktinomykose, Diphtherie und Pneumonie.

Dr. Bottoni (Milano) beruft sich auf die Seltenheit der Karies bei wilden Völkern. Er glaubt, dass natürliches Leben viel zur Gesundheit des ganzen Organismus beiträgt und darum wünscht er, man möge die Kinder ein mehr natürliches Leben führen lassen, sie in erster Linie nicht der Luft berauben.

J. G. Turner (London) behauptet, dass Karies und Pyorrhoea alveolaris, da beide Stagnationskrankheiten sind, durch Reinlichkeit verhindert werden können. Nur muss die künstliche Reinigung gründlich sein, mit Bürste und Seidenfaden und so durchgeführt werden, dass keine Seite des Zahnes vernachlässigt wird. Zitronensäure erweist dabei gute Dienste. Das Vermeiden von breiiger, klebriger, stärkehältiger, süsser Nahrungen ist auch empfehlenswert. Er hat vergleichende Versuche angestellt zwischen natürlich und künstlich gereinigtem Munde und fand, dass in ersterem sechs verschiedene, als pathogen anerkannte Pilze vorhanden waren, während in letzterem nur einige Streptococcus breves vorzufinden waren. Analog, wie es möglich ist, durch die Vakzinationstherapie gewisse Nasenkatarrhe zur Heilung zu bringen, bezweifelt er gar nicht, dass es den Bakteriologen gelingen wird, gegen Karies und Pyorrhoe zu immunisieren. Besonders prädisponiert sind zu Karies die Zähne mit Schmelzhypoplasie, welche die Folge einer schlechten Ernährung der Mutter während der Schwangerschaft oder des Stillens ist. Die statistischen Daten Kingstons-Bartons über künstlich mit Saugflaschen und natürlich mit der Brust genährte Kinder zeigen ganz deutlich, dass bei ersteren eine viel grössere Kariesfrequenz ist, als Folge der

Digitized by Google
Original from UNIVERSITY OF MICHIGAN
Generated on 2019-10-18 20:11 GMT / http://hdl.handle.net/2027/mdp.39015060277277
Public Domain in the United States, Google-digitized / http://www.hathitrust.org/access_use#pd-us-google

schlechteren Ernährung und konsekutiver Schmelzhypoplasie. Zum Schlusse beschuldigt er auch den Verkauf billiger Leckereien, da dieselben Glukose enthalten, welche sehr schnell in Gärung gerät. Es sollte nur ausschliesslich der Handel von Rohrzuckersüssigkeiten gestattet werden.

Dr. Rhein (New-York) beobachtete, dass ein grosser Teil Fremder ihre Immunität gegen Karies alsbald einbüssen, nachdem sie sich in den Vereinigten Staaten niedergelassen haben. Er heisst seine Kinderpatienten nach jeder Mahlzeit die Bürste tüchtig gebrauchen.

Goadby hält das von Turner empfohlene sauer reagierende Spülwasser für gut. Es ist ihm noch nie gelungen, den Bacillus tuberculosis in Zähnen zu finden.

Hierauf gelangte zum Worte:

A. Hopewell-Smith (England): „Pyorrhoea alveolaris": its patho- histology (vorläufige Mitteilung).

Autor kam zu folgenden Konklusionen:

1. Die Krankheit des Knochens ist keine Ostitis rareficans. Diese letztere wird durch ein in den Medullarräumen und Kanälen entstehendes vaskuläres Granulationsgewebe gekennzeichnet, wozu sich noch lakunäre Resorption und Kanalisation des weich und porös gewordenen Knochens gesellt.

2. Setzt nicht mit einer Gingivitis ein.

3. In ihrem Wesen ist sie eine Knochenatrophie, welche am Rande des Knochens durch Halisterese und von den Osteoklasten bedingte Absorption den Zahn am zervikalen Teil entblösst.

4. Der Eiter besteht aus Speiseresten, Eiterbakterien und anderen äusseren Elementen, welche in die von dem atrophischen Knochen und der eiterigen Gingivitis gebildeten Taschen geraten sind.

5. Zahnstein ist weder ein prädisponierendes, noch ein exzitierendes Moment.

6. Sehr vielen Eiterungen aus der Zahnfleischtasche wird der Name „Pyorrhoea alveolaris" fälschlich beigelegt.

E. S. Talbot (Chicago): Local manifestations of systemic diseases.

Die Krankheiten, welche, einer Autointoxikation zufolge, eine interstitielle Gingivitis, das Lockern der Zähne, eine Prädisposition zur Erosion, Abrasion, Diskoloration und Karies verursachen, sind: Syphilis, Tuberkulose, Asthma, Diabetes, Brightsche Krankheit, chronische Obstipation, akute und chronische Krankheiten, Kummer, Plage, geistige Ueberarbeitung. Redner hatte in 28 Fällen die Azidität des Harns untersucht

Digitized by Google
Original from UNIVERSITY OF MICHIGAN
Generated on 2019-10-18 20:11 GMT / http://hdl.handle.net/2027/mdp.39015060277277
Public Domain in the United States, Google-digitized / http://www.hathitrust.org/access_use#pd-us-google

und fand, dass dieselbe entweder unter oder weit über der Norm war. Die Norm beträgt 30 bis 40. Unterhalb 30, bei ungefähr 1400 Gr. Gesamtmenge per 24 Stunden, zeigt es auf die Insuffizienz der Nierentätigkeit oder exzessive Suboxydation. Ueber 40 weist auf eine diabetische Azidose. Alle diese Kranken hatten mehr oder weniger Indikanurie, folglich litten sie an einer Autointoxikation. Bei 22 Patienten war der Blutdruck weit über der Norm, was jedoch bei dem Alter der Patienten (alle über 45 Jahre alt) zu erwarten war. Es gelang weder Galippe, Arkövy, Miller, Sudduth, Carpenter, noch dem Verfasser, die Infektion als Ursache der interstitiellen Gingivitis nachzuweisen; wohl ist es ihm aber gelungen, zu beweisen, dass bei fast allen Metallvergiftungen Entzündungen im Alveolarprozesse auftraten, folglich die Reizung und nicht die Infektion als Grund der Entzündungen anzusehen ist. Nicht selten findet man, dass die beiden zentralen Schneidezähne (obere oder untere) verfärbt, lose, von einer Erosion oder Abrasion behaftet sind; wenn die übrigen Zähne intakt sind, ist das ein Beweis, dass die entferntesten Endarterien und Nerven am meisten beschädigt sind.

Autor beruft sich auf von ihm früher gemachte Versuche, wobei es ihm gelungen ist, mannigfache Erkrankungen der Zahnpulpa zu entdecken: Kalzifikation, Krankheiten der Blutgefässe und Nerven, Abszesse, wolkige Trübung, fettige Degeneration. Mukoide, kolloide, hyaline, amyloide Degeneration; Neoplasmen; Fibrome etc. Er hatte auch Nervendigungen in den Wandungen der Blutgefässe als zum vasomotorischen System gehörig entdeckt. Die Frage ist, wie diese massenhaften Krankheiten zustande kommen? Wenn die Funktion des Körpers durch irgend eine Krankheit gestört wird und durch einen mangelhaften Stoffwechsel die Toxine in dem Blute angehäuft werden, muss eine Diskoloration und ein Losewerden der Zähne erfolgen. Autor beobachtete einen Fall bei einem 27jährigen jungen Mann, der an einer schweren Gelbsucht litt; die Zähne waren gelblich verfärbt, lose; um die Füllungen herum war rascher Zerfall der Zahnsubstanz; bei Exkavation der Kavitäten keine Empfindlichkeit; die Fibrillen waren zerstört; höchstwahrscheinlich waren die Pulpen auch tief beschädigt. Er zählt noch einige Fälle auf und will an der Hand derselben beweisen, dass alle eruptiven Fieber und auch ererbte Krankheiten bei Kindern dieselben Folgen haben. Die Zahnpulpa und der Alveolarprozess zeigen, lange bevor irgend ein anderes Organ erkrankt ist, Spuren der Autointoxikation. Deshalb nannte Autor schon vor Jahren diese beiden Organe „Endorgane und transitorische Gebilde“. Letzteres deshalb, weil

Digitized by Google
Original from UNIVERSITY OF MICHIGAN
Generated on 2019-10-18 20:11 GMT / http://hdl.handle.net/2027/mdp.39015060277277
Public Domain in the United States, Google-digitized / http://www.hathitrust.org/access_use#pd-us-google

doch der Alveolarprozess durch die erste und zweite Zahnung in einem steten Bildungs- und Resorptionszustande ist, folglich sich immer wieder verändert, d. i. transitorisch ist. Der Alveolarprozess ist ein Endorgan, weil die Nerven und Blutgefässe in demselben geschlängelt verlaufen und im Zahne endigen; wenn die im Blute befindlichen Toxine an dieser Stelle sich anhäufen, entsteht eine Reizung, welche eine Entzündung hervorruft, die ihren Abschluss in einer Absorption findet. Die Pulpa ist am gesündesten, wenn sie das Dentin bildet; nach gebildetem Dentin beginnt sie zu schrumpfen, ein Beweis, dass sie ein Uebergangsorgan ist.

*

1. September, nachmittags. Demonstrationen und Projektionen im Hörsaal der stomatologischen Universitätsklinik. Präsidenten: Prof. Cavallaro (Firenze) und Prof. Aguilar (Madrid).

Dr. Wein (Budapest) hielt eine Demonstration: Ueber die Bedeutung der regionären Anästhesie in der Stomatologie. Die Methode, die er in der Praxis adoptiert hat, besteht bei oberen Zähnen in der möglichst hohen Applikation der Injektion über dem Zahne, also an der apikalen Region und nicht am Zahnfleischrande oder an der Papille; bei unteren Zähnen wendet er ohne Ausnahme die mandibulare Injektion (in der Gegend des Foramen mandibulare) an und, um die Leitung gegen die andere Seite hin auszuschliessen, macht er mesialwärts von dem zu behandelnden Zahne auch eine Injektion. Die Anästhesie stellt sich zumeist in 15 bis 20 Minuten ein. Er wendet ausschliesslich Braunsche Kokain-Suprarenintabletten an.

M. Pôlet (Bruxelles): L'anaesthesie de la dentine, des la pulpe dentaire et des maxillaires par les méthodes des injections distales. Er bewirkt die lokale Anästhesie mittels distaler Injektionen, welche nicht in der apikalen Gegend des betreffenden Zahnes, sondern direkt am Zahnhalse appliziert werden. Er wendet die Parke-Davissche Spritze und eine sehr dünne Kanüle an. Die Anästhesie ist eine vollständige, stellt sich in 60 Prozent der Fälle fast unmittelbar nach der Injektion ein, ist von einer Stunde Dauer und erstreckt sich auf 2, 3 bis 4 Zähne. Man dringe, das ist die Hauptsache, mit der Kanüle wenigstens $^1/_2$ bis 1 Cm. tief ein und mache die Injektion mit allmählich zunehmendem stetem Drucke. Das Injektionsmittel bleibt irrelevant.

Diskussion über die vorhergehenden zwei Demonstrationen:

Dalma (Fiume) hebt hervor, dass Weins Vorgehen ganz überflüssig, ausserdem auch nicht neu sei. Er verpönt

Digitized by Google
Original from UNIVERSITY OF MICHIGAN
Generated on 2019-10-18 20:11 GMT / http://hdl.handle.net/2027/mdp.39015060277277
Public Domain in the United States, Google-digitized / http://www.hathitrust.org/access_use#pd-us-google

das Injektionsverfahren, da es gefährlich sei, einerseits, weil die Tabletten nie steril, das Alkaloid aber ein Gift sei. Wir besitzen in dem Nervozidin ein gutes Mittel zur Bekämpfung der Dentinempfindlichkeit. Die Nachteile des Nervozidins (teuer und verharzt) trachtete er mit einem besseren Präparat zu beseitigen, welches Nervoplegin heisst und welches er der Fachwelt aufs wärmste empfiehlt.

Dr. Vanmoesnoeck behauptet, er habe die von Pôlet beschriebene Methode schon im Juni 1908 in der „Revue médicale de Lorrain" und im Oktober in der „Revue trimestrielle de Stomatologie de Belgique" publiziert; der einzige Unterschied bestehe nur in der Wahl der distalen Stelle, welcher gegenüber er die am leichtesten zugängliche wählt.

Klinger (Budapest) meint, 3 Cgrm. Kokain wären gefährlich; es wäre besser mit Novokain zu arbeiten. Man achte darauf, dass man bei der Injektion nicht in Blutgefässe injiziere, darum solle man die Nadel während der Injektion allmählich zurückziehen.

Pôlet gibt zu, Vanmoesnoeck habe recht.

Wein erhebt keinen Anspruch auf Priorität. Die Methode habe Schleich schon längst beschrieben. Er wünsche auch nur, dass man anerkenne, dass er das Prinzip des vollständig schmerzlosen Operierens aufgestellt habe.

Kersting (Aachen) hielt seine Demonstration über die Wurzelfüllung als notwendiges Heil- und Vorbeugemittel in der Kieferchirurgie. (Wegen Mangel an Manuskript nicht mitteilbar.)

Prof. Fasoli (Milano): Recherches sur le développement de la dentine secondaire. (Die Arbeit wurde in Abwesenheit des Verfassers vorgelesen.)

Autor teilt seine bezüglich der Entwicklung des sekundären Dentins gemachten Versuche in zwei Gruppen. Innerhalb der ersten war sein Verfahren folgendes:

Er hatte 6 bis 12 Monate alten Hunden die Zähne mittels Bohrer verletzt, und zwar ist er bis zu verschiedenen Tiefen gegen die Pulpa vorgedrungen. Grenze 1·5 bis 2 Mm. oberhalb der Pulpa. Die Versuchshunde sind nach 15, 30, 120, 270 Tagen getötet worden und die Pulpa wurde einer sorgfältigen mikroskopischen Untersuchung unterworfen. Es ging daraus hervor: 1. Wenn die Verletzung nur bis zur Hälfte oder einem Drittel der Kronendicke dringt, bleibt die Pulpa ganz indifferent, selbst wenn die Kavität mit keinem Füllungsmaterial versehen wird. 2. Gibt es eine untere Grenze, unterhalb welcher die Pulpa Reaktionen zeigt, nur ist sie noch nicht genau zu bestimmen.

Digitized by Google
Original from UNIVERSITY OF MICHIGAN
Generated on 2019-10-18 20:11 GMT / http://hdl.handle.net/2027/mdp.39015060277277
Public Domain in the United States, Google-digitized / http://www.hathitrust.org/access_use#pd-us-google

Er glaubt, bei einer Annäherung auf 1 Mm. zeigen sich die ersten Spuren einer Reaktion.

In der zweiten Versuchsserie kam er mit der Trepanation auf 1 Mm. Entfernung von der Pulpa. Die Kavität wurde in diesen Fällen mit Fletchers Artificial-Dentin, nachher mit Zement oder Amalgam verschlossen. Aus diesen Versuchen ergab sich: 1. Gelangte die Verletzung in die unmittelbare Nähe der Pulpa, entstand eine Pulpitis; es kann eine Ausheilung auch zustande kommen, wenn die Pulpa voluminös, gefässreich ist, es entsteht eine Narbe und das sekundäre Dentin wird nachher gebildet. 2. Wird die Kavität verschlossen, ist die Reaktion der Pulpa beschränkt; enthält das Füllungsmaterial keine ätzende Beimischung, so entsteht nur, der Trepanationsstelle entsprechend, eine Reaktion. 3. Die Reaktionsveränderungen bestehen darin, dass die Odontoblastenkerne grösser werden; das Protoplasma verliert seine granulierte Beschaffenheit und färbt sich nicht mit Eosin. 4. In der den Odontoblasten zunächst gelegenen Schichte entstehen Gewebslücken, bald neugebildete Kapillaren (besonders unter Harvardfüllungen als Zeichen der leichten Entzündung). 5. Das übrige Pulpagewebe ist höchstens mässig hyperämisch. 6. Das unmittelbar über der Pulpa gelegene Dentin scheint kalkärmer zu sein, als das mehr peripher gelegene; besonders auffallend ist jene peripher gelegene Dentinschichte, welche sich mit Hämatoxylin bläulichschwarz färbt, sehr kalkreich ist und somit zur Schutzschichte wird. 7. Gegen Ende des zehnten Monates wird das von den Odontoblasten gebildete sekundäre Dentin bemerkbar; dasselbe entspricht nur der Ausdehnung der Läsion und ist als eine Protuberanz in dem Pulparaum sichtbar.

Prof. Cavallaro (Firenze): Nouvelles observations sur les dents syphilitiques.

Die Frage der Dentition der Heredosyphilitiker kann besonders durch die Entdeckung der Spirochaeta pallida auf Grund seiner Untersuchungen als gelöst erachtet werden. Die Hutchinsonsche Theorie ist durch diese Untersuchungen absolut bestätigt worden. Vortragender beschäftigt sich eingehend mit seinem Gegenstand, was wir in folgendem kurz zusammenfassen:

1. Pathologisch-anatomische Untersuchungen — die Alterationen der Zahngewebe. Als Substrat der Untersuchungen dienten die Kiefer von 17 zweifellos mit hereditärer Lues behafteten, 7 bis 9 Monate alten Föten. Der Vorgang der Untersuchungen war: Auslösen des Ober- und Unterkiefers, Erhärten in 70proz. Alkohol oder 4proz. Formalin, Dekalzination (100 Gr. 70proz. Alkohol, 1 Gr. Fluor-

Digitized by Google
Original from UNIVERSITY OF MICHIGAN
Generated on 2019-10-18 20:12 GMT / http://hdl.handle.net/2027/mdp.39015060277277
Public Domain in the United States, Google-digitized / http://www.hathitrust.org/access_use#pd-us-google

glyzin, 5 Gr. Acid. nitric., in je 24 Stunden erneuert). Am häufigsten wurde zur Färbung Lithiocarmin sec. Orth verwendet, Auswaschen 24 Stunden lang in fliessendem Wasser. Einbettung in Zelloidin oder Paraffin. Es sind beim heredoluetischen Individuum am embryonalen Zahnkeime folgende Veränderungen zu beobachten: Es sind an der Pulpa, an der Stelle, wo sich das Dentin und der Schmelz der Zahnkrone verdünnen, Einschnürungen sichtbar, die gelegentlich so beträchtlich sein können, dass sie die Höcker fast abschnüren. Die Schmelzprismen sind stellenweise wellenförmig angeordnet, an anderen gegen das Dentin hin gezackt. An Zähnen mit Erosionen (ebenso behandelt) erweisen sich die Schmelzprismen als gebrochen, gelockert, zerstreut, die interprismatische Kittsubstanz nicht homogen, globulär; das Dentin weist häufigere und weite Globularräume auf; die Tubuli sind breiter als gewöhnlich. Am Zahnsäckchen konnten keine Veränderungen wahrgenommen werden.

2. Vaskuläre Alterationen bei Zahndystrophien. Da bei den übrigen zwei Gliedern der Hutchinsonschen Trias solche konstatiert wurden, hatte Redner auch bezüglich der Zähne Versuche in dieser Richtung angestellt. Seine ersten Versuche fielen negativ aus. Spätere ergaben ganz andere Resultate. Das Substrat der Untersuchung bildeten die Pulpen vier embryonaler Zähne; die Pulpen dreier ersten bleibenden Molaren (an welchen ausgeprägte dystrophische Erscheinungen vorhanden waren); die Wurzelpulpen zweier bleibenden Eckzähne (der Höcker derselben fast abgeschnürt), ferner die Pulpen zweier Milchmolaren (mit Erosion en nappe). Die Zahnpulpen wurden nach der Exstirpation in Alkohol fixiert und gefärbt. Die Pulpa ist reichlich vaskularisiert; die Wände der Gefässe verdickt, weisslichgrau, die oberflächlichen Schichten reich an zellulären Elementen, die inneren dünner; die Tunica media weist nichts besonderes auf, die äussere Tunica etwas verdickt. Ausserdem fand er Hämorrhagien und kleinzellige Infiltration. Es gelang Verfasser auch, die Spirochaeta pallida in der Pulpa aufzufinden. Er ist der Auffassung, dass diese Läsionen auch Milchzähne betreffen können, um so mehr, da bei hereditärer Lues die Ossifikationen überhaupt verspätet vor sich gehen. Er sah in 7 Fällen von 56 auch an Milchzähnen diese Veränderungen. Redner betrachtet sogar die milchweissen Flecke auf der labialen Seite der Schneidezähne als Zeichen der hereditären Lues. Er kommt zu dem Schlusse, dass: symmetrisch und systematisch auftretende Dystrophien ausnahmslos luetischen Ursprungs seien; in erster Linie 1. die Hutchinsonschen Zähne; 2. die Dystrophie des Höckers

Digitized by Google
Original from UNIVERSITY OF MICHIGAN
Generated on 2019-10-18 20:12 GMT / http://hdl.handle.net/2027/mdp.39015060277277
Public Domain in the United States, Google-digitized / http://www.hathitrust.org/access_use#pd-us-google

des ersten bleibenden Molars; 3. die multiplen und systematischen Dystrophien des Milchzahn- und des bleibenden Gebisses.

Fenchel (Hamburg): Ueber die Konstitution der reinen Zinnsilberamalgame.

Mittels zahlreicher mikrophotographischer Lichtbilder zeigt Autor das Ergebnis seiner diesbezüglichen Forschungen, welche in dieser Zeitschrift zur Mitteilung gelangen werden.

Dr. D. Dalma (Fiume): Ein neues Brückensystem.

Ich führe Ihnen hier eine Brücke vor bei welcher Sie jede Porzellanfacette auswechseln können und infolgedessen bei dem leider genug oft vorkommenden Brechen der Porzellanfacetten des schwierigen und noch immer nicht genug einwandfreien und zufriedenstellenden Reparierens derselben enthoben sind. Es ist nur palatinalwärts eine Schraube herauszunehmen und es wird an Stelle der gebrochenen eine neue



Facette eingeschraubt. Es ist nämlich jede Facette mit einem trapezförmigen Block versehen, der eine Schraubenmutter im Innern hat, in welche die Schraube palatinalwärts genau hineinpasst. Der trapezförmige Block wird aus dreikantigem Draht zugefeilt, in denselben mit dem Gewindeschneider eine Schraubenmutter eingeschnitten, dann werden, den Zahnkrampons eines Flachzahnes entsprechend, in den Block zwei Rinnen hineingefeilt, in welche die Krampons eingelötet werden. Nachher wird um den Block herum ein auf denselben genau passender Rahmen gemacht, welcher auf die Zahnschutzplatte gelötet wird. Diese wird mit einer dem frontalen Querschnitt des Blockes entsprechenden Oeffnung zur Aufnahme des Blockes versehen. Dann muss eine genau artikulierende Rückenfläche gestanzt werden, welche mit einer runden Oeffnung, welche der Peripherie der Schraube entspricht, versehen wird, damit die Schraube in die entsprechende Mutter eingeführt werden kann. (Siehe beigegebene Abbildung.)

*

Digitized by Google
Original from UNIVERSITY OF MICHIGAN
Generated on 2019-10-18 20:13 GMT / http://hdl.handle.net/2027/mdp.39015060277277
Public Domain in the United States, Google-digitized / http://www.hathitrust.org/access_use#pd-us-google

2. September, vormittags. Präsidenten: Prof. Giuria (Genova), Prof. Arkövy, Prof. Amoëdo (Paris), Dr. E. A. Bogue (New-York).

In Abwesenheit des Verfassers liest E. Waggett (London) das eingesendete Referat von

Logan-Turner (Edinburgh): The etiology of maxillary suppuration.

Die meisten Autoren sind darüber einig, dass, eine verschwindend kleine Zahl ausgenommen, fast alle Antrumempyeme nasalen Ursprungs sind.

A. Die Feststellung einer dentalen Infektion ist sehr schwer. Dabei können folgende klinische Behelfe verwendet werden:

a) Stinknase. Stanculeanu und Baup legen auf dieses Symptom ein grosses Gewicht. Sie behaupten, dass der fötide Eiter entschieden für ein dentales Empyem spricht, wohingegen der Eiter eines nasalen Empyems keinen penetranten Fötor aufweist. Sie schreiben den Fötor einem anaeroben Mikroorganismus zu, der eher im Munde als in der Nase vorkommt. Referent ist nicht ganz dieser Ansicht, da er auch in Empyemen nasalen Ursprungs — nach Influenza — einen fötiden Eiter fand, in welchem die bakteriologische Untersuchung keine speziellen Mund- oder Zahnmikroorganismen entdecken konnte; folglich sei anzunehmen, dass der fötide Geruch das Ergebnis gewisser Fäulniserreger ist, die auch durch die Nase in die Antrumhöhle gelangen können.

b) Die im Eiter befindlichen Mikroorganismen. Sehr viele Bakterien kommen sowohl im Munde wie auch in der Nase vor. Es gibt aber spezielle Bakterien, die nur in kariösen Zähnen vorkommen, darunter der Bac. necrodentalis, Strept. brevis, Bac. gangr. pulp., Bac. dentalis viridens, Bac. plexiformis. Stanculeanu und Baup beschrieben gewisse anaerobe Mikroorganismen, die sie im Eiter dentaler Eiterungen gefunden haben: Bac. ramosus, Bac. perfringens, Bac. serpens, Bac. thetoides. In 53 Fällen von Antrumempyemen des Referenten machte Dr. G. I. Lewis bakteriologische Untersuchungen, deren Ergebnis war, dass in 17 Fällen (32 Prozent) typische Kariesbakterien vorgefunden wurden, folglich daraus zu schliessen wäre, dass eine gewisse Zahl Antrumeiterungen dentalen Ursprungs sei.

c) Die Zähne. Kariöse Zähne im Oberkiefer allein sind noch kein Beweis für einen dentalen Ursprung. Die dentale Infektion kann mehrere Wege einschlagen. Sind die Alveolarbuchten des Antrums gut ausgebildet, folglich die Wurzel-

Digitized by Google
Original from UNIVERSITY OF MICHIGAN
Generated on 2019-10-18 20:12 GMT / http://hdl.handle.net/2027/mdp.39015060277277
Public Domain in the United States, Google-digitized / http://www.hathitrust.org/access_use#pd-us-google

spitzen nur von einer dünnen Knochenschichte bedeckt oder die Wurzeln gar frei in die Höhle hineinragend, ist schon ein prädisponierendes Moment vorhanden. Die Infektion kann aber auch auf dem Wege der Lymphgefässe, der Venen und auch durch die Knochenkanäle zustande kommen. Wurzelabszesse, akute Periostitiden, zirkumskripte oder diffuse Ostitiden des Proc. alveolaris können ebenfalls Empyeme der Highmorshöhle bewirken. Manchmal sind es äusserlich ganz wohlerhaltene, gefüllte oder gekrönte Zähne, die das Empyem verursachen.

d) Röntgenaufnahmen. In zweifelhaften Fällen sollte man sich dieses Verfahrens häufiger bedienen.

B. Nasale Infektion. Die häufigste Quelle der Infektion des Antrums ist eben die Nase. Von 117 Fällen wurden in 71 Fällen aus den Nasengängen stammende Mikroorganismen im Eiter des Antrums vorgefunden. (25 Fälle Influenza, 32 Fälle schwerer Koryza, ferner Pneumonie, Scharlach, septische Tonsillitis, Nasensyphilis, Traumen.)

Waggett (London), Referent: Odontogenic suppurative maxillary and nasal sinusitises and their complications.

Referent behandelt den Gegenstand vom klinischen und therapeutischen Standpunkte. Das erste und wichtigste ist, bevor man zur Therapie schreitet, den Grund und die Quelle der Naseneiterung zu erörtern; aus diesem Grunde hält er es für unerlässlich, dass der Stomatologe über ein gewisses Minimum rhinologischer Kenntnis verfüge. Er schickt gleich voraus, dass die meisten Antrumempyeme, welche oft monatelang ohne Erfolg mit der Spritze seitens des Patienten behandelt werden, eben solche Fälle sind, wo der Zahnarzt einen dentalen Ursprung angenommen hat und, ohne die richtige Diagnose gestellt zu haben, auch sofort zur operativen Behandlung griff. Die erste Pflicht ist, sich davon zu überzeugen, ob die Eiterung von der Nasenhöhle selbst oder von irgend einem Sinus stammt, und im letzteren Falle eben die Feststellung des richtigen Sinus. Dies geschieht durch Inspektion der Nasenhöhle mittels des Nasenspiegels. Da uns besonders die Empyeme dentalen Ursprunges interessieren, schildert Referent die Naseneiterungen bei Säuglingen und sehr jungen Kindern nur in kurzen Umrissen. Die meisten solcher Fälle sind syphilitischer oder diphtheritischer Natur, ein grosser Teil stammt auch von Koryza acuta. Ist die Eiterung chronisch, häufig wiederkehrend und beiderseitig, so sind zumeist Adenoide auch vorhanden, wenn einseitig, stammt sie von einem Fremdkörper. Ein frühes Symptom einer atrophischen Rhinitis

Digitized by Google
Original from UNIVERSITY OF MICHIGAN
Generated on 2019-10-18 20:13 GMT / http://hdl.handle.net/2027/mdp.39015060277277
Public Domain in the United States, Google-digitized / http://www.hathitrust.org/access_use#pd-us-google

ist der chronische, reichliche, schleimig-eiterige Ausfluss aus beiden weiten Nasenhöhlen. Die Osteomyelitis tuberculosa des Oberkiefers mag sich auch in einem eiterigen Ausfluss aus der Nase äussern. In einem Falle ist der Zahnarzt voll berechtigt, operativ einzugreifen, nämlich wenn die Abszesse der Schneidezähne den Nasenhöhlenboden durchbrechen. Selbst in solchen Fällen soll man aber die Untersuchung mit X-Strahlen nie unterlassen. Die Rhinoskopie wird auch mit Sicherheit syphilitische oder lupöse Läsionen bei Erwachsenen ausschliessen. Eine Verengerung der Nasenhöhle ohne Eiterung kann auch von einem chronischen apikalen Abszess oder einer periostalen Zyste verursacht werden. Eine Sequestration der Nasenwand dentalen Ursprunges ist auch nicht unmöglich, obzwar Referent während einer 16jährigen Spitalspraxis nur einen solchen Fall beobachtete. Als Fremdkörper zählt Vortragender letopisch gewachsene Zähne, eine im Antrum zurückgebliebene Kanüle, welche eine Ulzeration der Nasenwand bewirkt, ja sogar Fälle, wo die Kanüle irrtümlicherweise statt in die Antrumhöhle, in die Nasenhöhle geschoben wurde. Bösartige Geschwülste und Schleimhautpolypen können ebenfalls einen Eiterausfluss aus der Nase verursachen. Zwischen den ersteren erwähnt Referent das Epitheliom, welches aus den Malassezschen Epithelialhaufen entstammt und faktisch häufig auf dentalen Ursprung zurückzuführen ist, wohingegen er noch nie Polypenbildungen bei ausgesprochen dentalem Empyem vorfand. Nachdem man jede Möglichkeit einer Eiterung aus der Nasenhöhle selbst ausgeschlossen hat, kann erst das Vorhandensein einer Sinusitis in Betracht gezogen werden. Die Feststellung, ob ein wirkliches Antrumempyem — und nicht etwa ein Sphenoidal- oder Ethmoidalempyem — vorhanden ist, geschieht auf folgende Weise:

Untersuchung mit dem Spiegel: Fliesst der Eiter unterhalb der Insertionslinie der mittleren Nasenmuschel heraus, so stammt er vom Antrum. Nur ist zu betonen, dass nicht immer ein Ausfluss vorhanden ist, und dies ist hauptsächlich während der üblichen Konsultationszeit (zwischen 10 Uhr vormittags und 4 Uhr nachmittags) der Fall. Die meisten Kranken klagen über einen Ausfluss beim Aufstehen und beim Waschen, welcher dann gegen Mittag allmählich verschwindet. In solchen Fällen ist es ratsam, den Kranken auf der gesunden Seite einige Minuten lang liegen zu lassen oder, wenn auch das nicht genügt, saugende Bewegungen bei geschlossener Nase machen zu lassen; wenn auch das versagt, soll der Patient, der auf der gesunden Seite liegt, kräftig durch die Nase blasen.

Digitized by Google
Original from UNIVERSITY OF MICHIGAN
Generated on 2019-10-18 20:12 GMT / http://hdl.handle.net/2027/mdp.39015060277277
Public Domain in the United States, Google-digitized / http://www.hathitrust.org/access_use#pd-us-google

Die Durchleuchtung kann versucht werden, obzwar Referent dieser Methode keine grosse Sicherheit zuschreibt, da die Erfahrung gemacht wurde, dass sehr oft Antra bei dunkler Transillumination pungiert wurden, ohne Eiter zu finden, und vice versa in sehr hell durchleuchteten Antris bei der Probepunktion sich reichlich Eiter vorfand. In zweifelhaften Fällen kann die Diagnose nur mit der Probepunktion sichergestellt werden, und zwar wendet Referent die Lichtwitzsche Methode an, bei welcher die Punktion unterhalb der unteren Nasenmuschel vorgenommen und von den Patienten sehr gut vertragen wird.

Der Eiter trägt je nach seinem Ursprunge charakteristische Merkmale, bezüglich Konsistenz, Farbe, Geruch etc. an sich. So ist der Eiter eines noch intakten dentalen Empyemes, sei es akut oder chronisch, so penetrant übelriechend, dass derjenige, der ihn auch nur einmal kennen gelernt hat, gewiss nicht mehr irren wird. Solche Empyeme, bei welchen sich am Röntgenbilde oder bei der Inspektion zweifellos herausstellt, dass ein apikaler Abszess das Antrum eröffnet hat, sind entschieden dentalen Ursprungs. Dies gilt auch für solche Fälle, wo nach blosser Extraktion eines gangränösen Zahnes mit putridem Wurzelkanalinhalte eine Kommunikation zwischen dem Alveolus und dem Antrum entdeckt wird. Weit über die Wurzelspitze in das Antrum vorgeschobene Guttaperchapoints oder bei hastiger Extraktion in das Antrum gestossene Wurzelpartikelchen führen gewiss auch zu Empyemen. Ein Fall ist verzeichnet, bei welchem ein im Antrum verborgener kariöser Zahn die Ursache des Empyems war. Vortragender hat einen Fall gehabt, wo ein ganz gesunder Weisheitszahn im Antrum vorgefunden wurde und das Antrum voll Eiter war, der aber vom Frontal- und Ethmoidalsinus stammte. Tiefe Pyorrhoesäcke, die das Antrum erreichen, haben gewiss auch eine Antritis zur Folge. Periodontitische Schmerzen, mit Antritis verbunden, weisen zweifellos auf den dentalen Ursprung derselben hin. Sonstiger Zahnschmerz stellt sich auch bei entschiedenen Influenza-Affektionen des Antrums ein. Referent betont, dass Empyeme rein dentalen Ursprungs überhaupt den geringsten Prozentsatz sämtlicher Fälle ausmachen. Zwischen den 80 Fällen, die Vortragender in jüngster Zeit beobachtete, waren nur 5 Prozent dentale Empyeme; er beruft sich auf Zuckerkandl, der bei Leichen auch nur in 2 Prozent der Fälle dentales Empyem vorfand. Prof. Underwood untersuchte einige hundert Schädel und bewies, dass überall, wo ein Abszess den Boden des Antrums durchzubrechen drohte, auch eine Knochenneubildung zu konstatieren war, die eben als

Digitized by Google
Original from UNIVERSITY OF MICHIGAN
Generated on 2019-10-18 20:12 GMT / http://hdl.handle.net/2027/mdp.39015060277277
Public Domain in the United States, Google-digitized / http://www.hathitrust.org/access_use#pd-us-google

Schutzdecke diente. Es mag auch dieser Umstand zur Erklärung des seltenen Vorkommens dentaler Empyeme dienen. Sobald der an dem Empyem schuldige Zahn entdeckt worden ist, war das operative Verfahren das folgende: Man entfernte den Zahn, bohrte die Alveole und den Boden des Antrums im Bereiche derselben weit aus und führte eine weite Röhre, die mit einem Verschluss versehen war, so dass keine Speisereste eindringen können, oder einen massiven Pfropf ein. Wenn man die rhinologische Literatur auf einige Jahre zurück verfolgt, wird man zur Ueberzeugung gelangen, dass die auf diese Weise behandelten Empyeme Monate, ja sogar Jahre zur Heilung brauchten. Lesmoyez empfahl im Jahre 1902 die Lavage des Antrums nach vorheriger Extraktion des schuldigen Zahnes, und zwar durch die Alveole, wenn eine Kommunikation schon vorhanden war; durch die Nase, wenn das nicht der Fall ist. Er warnt aufs strengste vor der Anwendung von Pfröpfen. Referent hatte mit dieser Methode die glänzendsten Erfolge in den wenigen Fällen wirklich dentalen Empyems. Zur Lavage durch die Nase wendet er Killians hohle Nadel an. Die Fälle brachte er in 2 bis 5 Tagen zur Heilung. Vortragender bezweifelt sogar, nachdem es ihm in einem Falle gelungen ist, den schuldigen Zahn von seinem apikalen Abszesse zu heilen, dass die Extraktion des Zahnes in jedem Falle notwendig sei. Der Grund, dass Zahnärzte so häufig Patienten, die schon seit Monaten und Jahren Pfröpfe tragen, zum Rhinologen schicken mit der Frage, warum wohl die Eiterung nicht aufhört, ist eben jener Umstand, dass solche Empyeme in den seltensten Fällen dentalen Ursprungs sind und der Eiter aus dem Frontal- oder Ethmoidalsinus stammt. Im Antrum vergessene Gazestücke oder Wattefäden, die der Patient um den Stift gewickelt, losgelöste Stücke des Pfropfes sind weitere Ursachen des hartnäckigen Bestehens des Empyems. Vor kurzem hatte Referent einen Fall, wo der Patient seit Jahren eine goldene Tube trug, durch welche er die Ausspritzungen vornahm und das Empyem bestand. Er fand, dass das Antrum ganz gesund war; nur um den Schaft der Kanüle war reichliches Granulationsgewebe, welches auch den Eiter absonderte. Die blosse Entfernung der Kanüle hätte allein schon diesen Fall zur Heilung gebracht. Hartnäckige Empyeme liefern jene Fälle, wo das Antrum durch Knochen- oder Membransepta bedingte Rezesse aufweist, wo der Eiter stagniert. Solche Rezesse sind sehr häufig, zum Glück aber nur in äusserst spärlichen Fällen stärker ausgebildet. Zum Spülen des Antrums soll man, nachdem vorher mit H_2O_2 gereinigt wurde, Alphogen oder Alphozone verwenden; es kann in stärkeren Konzentrationen ohne

Digitized by Google
Original from UNIVERSITY OF MICHIGAN
Generated on 2019-10-18 20:12 GMT / http://hdl.handle.net/2027/mdp.39015060277277
Public Domain in the United States, Google-digitized / http://www.hathitrust.org/access_use#pd-us-google

schädliche Wirkung auf die Gewebe verwendet werden. Wenn auch das erfolglos ist, bleibt nur mehr die Radikaloperation übrig. Diese besteht in dem weiten Eröffnen (zirka so gross wie eine Postmarke) der Nasalwand des Antrums in der Höhe des Nasenhöhlenbodens. Bei dieser Operation erweist Prof. Ónodis Troikart gute Dienste. Die Operation soll nur von fachmännischer Hand ausgeführt werden; aus diesem Grunde kann auch die nähere Beschreibung übergangen werden.

Diskussion.

v. Arkövy fragt, ob es irgend ein bewährtes operatives Verfahren gibt, um die dauernde Kommunikation zwischen Mund- und Antrumhöhle endgültig zu beseitigen, respektive den Defekt nach der radikalen Operation zu bedecken.

Goadby (London): Der fötide Eiter ist dem Bac. necrosis zuzuschreiben, welcher ein obligatorisch anaerober und serophiler Organismus ist; er hat ihn bei Alveolarosteiten, besonders aber in infizierten Zahnpulpen gefunden. Goadby fand, dass in solchen Fällen, wo im Eiter die Spirochaete buccalis vorhanden, der Eiter von einer Alveolarosteitis und nicht vom Zahne stammt. Ueberhaupt schreibt Goadby der Alveolarosteitis (Pyorrhoea alveolaris) eine viel grössere Bedeutung zu als dies Waggett tut; da die Erweichung des Alveolarknochens weit über die Grenzen der gegenwärtigen Taschen vorausschreitet und das Antrum infiziert sein kann, ehe noch eine wahrhaftige Exposition der Höhle stattfindet. Er stimmt Waggett insoferne bei, dass die Nasengänge tagsüber frei von Eiter sein können, es sei aber auch hier die bakteriologische Untersuchung sehr wichtig. Wenn in der Nase nebst einer auf Antrumempyem Verdacht erregenden Krankengeschichte reine Kulturen von Staphylococcus aureus und albus gefunden werden, ist es ganz bestimmt, dass ein Empyem des Antrums oder jenes einer seiner Nebenhöhlen vorhanden ist. Bezüglich der Behandlung sah Goadby guten Erfolg von der Vakzination, wobei die Vakzine aus den Organismen des Patienten gewonnen wurde. Der Saccharomyces neoformans buccalis ist gewöhnlich bei Infektionen vorhanden, welche durch den Knochen und nicht durch den Zahn erfolgten. Bei dieser Infektion sind die Antrumwände von einem überschüssigen gallertigen Granulationsgewebe bedeckt, welches sehr viel Aehnlichkeit mit den Granulationen der stets vorhandenen Pyorrhoe aufweist. Goadby sah von der Vakzine des Saccharomyces sehr guten Erfolg und empfiehlt in Fällen, wo uns die Lavage des Antrums im Stiche lässt, die Immunisierung des Patienten.

Digitized by Google
Original from UNIVERSITY OF MICHIGAN
Generated on 2019-10-18 20:13 GMT / http://hdl.handle.net/2027/mdp.39015060277277
Public Domain in the United States, Google-digitized / http://www.hathitrust.org/access_use#pd-us-google

Cruet (Paris) behauptet im Gegensatze zu Waggetts statistischen Angaben, dass die meisten Empyeme dentalen Ursprungs wären und setzt ihr Vorkommen auf mindestens 65 bis 95 Prozent der Fälle. Er bezweifelt nicht, dass Empyeme auch infolge heftiger Koryza, Influenza etc. auftreten, solche Fälle seien aber sehr selten. Die Lavage macht Cruet gewöhnlich mit sterilisiertem Wasser, nur in Ausnahmsfällen mit Antiseptizis. Seine Fälle heilen binnen Monatsfrist.

Fenchel (Hamburg): Goadbys Fund von Saccharomyces als Erreger bestimmter Formen von Antrumeiterungen und von Alveolarpyorrhoe deckt sich mit den Funden, aus denen Deutschmann die Konsequenz seiner Serumbehandlung gezogen hat. Das Deutschmann-Serum ist nämlich aus dem Blute von gegen Saccharomyces immunisierten Pferden gewonnen.

Robin (Paris) behauptet auch, dass der dentale Ursprung viel häufiger sei als der nasale. Bei Frauen sei eine Antritis viel seltener als bei Männern. Die Erklärung dafür ist, wie es Zuckerkandl in seinem Atlas auch zur Anschauung bringt, dass bei Frauen der Boden des Antrums selten unterhalb des Niveaus des Gaumengewölbes zu liegen kommt, wohingegen derselbe bei Männern sich um 1 bis $1^1/_2$ Cm. unter das Gewölbe senkt, daher auch die Apizes sehr nahe zum Boden des Antrums liegen oder denselben sogar überragen. Aus demselben Grunde ist auch das „Mal perforant buccal" bei den Frauen so selten. Einen solchen Fall hat Rodier in der „Revue de Stomatologie" veröffentlicht.

Smith (Amerika) setzt das Vorkommen dentaler Empyeme auf 90 bis 95 Prozent der Fälle. In Amerika seien sie eine häufige Krankheit; manche bestehen jahrelang, ohne entdeckt zu werden. Die Behandlung, respektive Extraktion des Zahnes soll vor allem vorgenommen werden. Im Eiter fand er prevalent den Pneumokokkus. Die Vakzination mit irgend einem antagonistischen Serum soll immer angewendet werden.

J. G. Turner (London) glaubt den Prozentsatz der dentalen Empyeme auf 7 bis 8 setzen zu dürfen. Bei der Diagnose sollte man die X-Strahlen zu Hilfe nehmen, da dadurch die rarefizierende Osteitis in Fällen von Pyorrhoe entdeckt wird, sonst kann zur klinischen Diagnose eines dentalen Empyems die Geschwulst der Wange oberhalb der Zahnwurzeln verwendet werden.

Shamberg (New-York) ist der Ansicht, dass die Empyeme nasalen Ursprungs bedeutend häufiger seien, aber auch er kann bestätigen, dass die fötiden Fälle zumeist dentalen Ursprungs sind. Er macht die Rhinologen darauf aufmerksam, dass das

Generated on 2019-10-18 20:13 GMT / http://hdl.handle.net/2027/mdp.39015060277277
Public Domain in the United States, Google-digitized / http://www.hathitrust.org/access_use#pd-us-google
Digitized by Google
Original from UNIVERSITY OF MICHIGAN

katarrhalische Exsudat einer von der Nase her infizierten Antrumhöhle per continuitatem oder per contiguitatem von dem Eiterherde irgend eines Zahnes infiziert werden kann. Ein Alveolarabszess muss nicht unbedingt mit dem Sinus maxillaris kommunizieren, um denselben infizieren zu können. Auf die Gattung der Mikroorganismen kommt es nicht an. Es ist eine chirurgische Krankheit und soll behandelt werden wie ein Abszess. Irrigation und Drainage sind nicht immer erfolgreich, da die Mikroorganismen nicht nur die Mukosa, sondern auch die Submokosa überflutet haben, wie dies auch bei der Blenorrhoea urethrae der Fall ist. Wenn die Frontal- und Ethmoidalzellen auch miterkrankt sind, so ist selbstverständlich nur mit deren radikaler Operation der Krankheit abgeholfen.

Waggett (London): Würde er alle zweifelhaften Fälle nasaler Natur pungiert haben, wie er es in neuester Zeit zu tun pflegt, hätte sich die Zahl der Fälle, wo eine Eiterung vorhanden war, viel zahlreicher erwiesen, als dies vorher zu erwarten war und diese Fälle, welche rein katarrhalischer Natur waren und gewöhnlich mit Frontal- und Ethmoidalerkrankungen einhergingen, haben die Statistik der dentalen Fälile so heruntergedrückt (4 Prozent). Auch wurde die statistische Zahl von den in England immens häufigeren katarrhalischen Influenzaepidemien beeinflusst. Die dentalen Fälle, mit dem jauchigen Eiter, hätte er alle in einigen Tagen zur Heilung gebracht; in jenen Fällen, die einer langen Behandlung durch die Alveole hartnäckig Widerstand leisteten und der dentale Charakter auch nicht ausgeprägt war, gelang es zuletzt noch immer, den nasalen Ursprung zu entdecken. Das Geheimnis der erfolgreichen Behandlung bei dentalen Fällen besteht darin, dass eben in solchen die Schleimhaut der Höhle leicht erkrankt ist. Das Ausbleiben des Erfolges nach Entfernung der septischen Ursache erweckt Verdacht auf Fremdkörper, Rezesse oder noch viel häufiger auf nasalen Ursprung. Auf Goadbys bakteriologische Methode erwidert Waggett, dass die Punktionsmethode viel einfacher sei, da dadurch nicht nur die Diagnose richtig festgestellt, sondern auch über kollaterale Punkte Aufschluss zu erhalten sei. In nicht dentalen Fällen fand er die Vakzinebehandlung erfolglos und zieht dieser langwierigen Methode die radikale Operation vor. Auf Arkövys Frage könne er bestätigen, dass, wo es erforderlich, der Verschluss der Fistel mit einer kleinen plastischen Operation sehr leicht zu bewerkstelligen ist.

Smreker (Wien): Beiträge zum Füllen der Zähne mit Porzellan und Goldeinlagen. (Im Oktober-

Digitized by Google
Original from UNIVERSITY OF MICHIGAN
Generated on 2019-10-18 20:13 GMT / http://hdl.handle.net/2027/mdp.39015060277277
Public Domain in the United States, Google-digitized / http://www.hathitrust.org/access_use#pd-us-google

heft 1909 dieser Zeitschrift auf Seite 1012 vollinhaltlich veröffentlicht.)

Die Diskussion über diesen Vortrag siehe Seite 285.

Dr. Breitbach (Dresden): Die Bromäthylnarkose.

Auf Grund seiner Erfahrungen über die Bromäthylnarkose (14.211 Narkosen) kommt er zu folgendem Resumé:

1. Die Bromäthylnarkose ist bei vorsichtiger Anwendung absolut ungefährlich.

2. Es gibt keine Kontraindikation für ihre Anwendung.

3. Ein geschickter Operateur kann mit ihr alle Operationen im Munde ausführen, soweit sie in ambulatorischer Praxis in Frage kommen.

4. Sie eignet sich auch ganz besonders für die kleine Chirurgie.

5. Wegen seiner Vorzüge verdient das Bromäthyl eine weit grössere Anwendung sowohl in der allgemeinen Praxis als auch ganz besonders in der Stomatologie.

6. Die vielfach in der Literatur und in Sachverständigengutachten aufgestellten Behauptungen über die Gefährlichkeit der Bromäthylnarkose sind durchaus unbegründet.

7. Bei zweckentsprechender Einrichtung des Operationsstuhles und genügender Assistenz ist die Bromäthylnarkose immer möglich.

8. Die Anwendungsweise ist eine sehr einfache und die Kosten der Narkose sehr gering.

Dr. Rothman und Bilasko (Budapest):

1. Ueber Plantationsversuche. (Im Jännerheft 1910 dieser Zeitschrift auf Seite 57 vollinhaltlich veröffentlicht.)

2. Ueber den Wert der lokalen Anästhetika. (Im Oktoberheft 1909 dieser Zeitschrift auf Seite 912 vollinhaltlich veröffentlicht.)

3. Ueber schwierige Extraktionen. (Auf diesen Vortrag kommen wir noch zurück.)

P. Bottoni (Milano): Pathological observations on pyorrhoea alveolaris.

Nach dem Vortragenden müssen in der Aetiologie der Pyorrhöe zwei Hauptfaktoren unterschieden werden: ein allgemeiner und prädisponierender = konstitutioneller, und ein lokaler, exzitierender = gestörte Ernährung. Er widmete besonders dem zweiten sein Augenmerk und glaubt, auf die richtige Spur gekommen zu sein; es gelang ihm, unter dem Mikroskop die Arteriosklerose der Wurzelhaut in verschiedenen Stadien dieser Krankheit zu entdecken. Ein anderer wichtiger Fund sind die Plasmazellen (Russelschen

Digitized by Google
Original from UNIVERSITY OF MICHIGAN
Generated on 2019-10-18 20:13 GMT / http://hdl.handle.net/2027/mdp.39015060277277
Public Domain in the United States, Google-digitized / http://www.hathitrust.org/access_use#pd-us-google

Körperchen), die für den entzündlichen Charakter sprechen. Wie ist nun zu erklären, dass die Wurzelhaut von Arteriosklerose befallen sein kann, während andere Organe intakt sind. Die Arteriosklerose hat verschiedene Ursachen: Vererbung, Infektionskrankheiten, physische und psychische Ueberanstrengung, chemisch-bakterische Intoxikationen, die Störungen der vasomotorischen Innervation. Die Autoren meinen, dass gewisse Einflüsse auf die Parenchymorgane, andere wieder auf das Bindegewebe Einfluss hätten. Er unterscheidet die sogenannte „Gouty" und die „Phagedenic pericementitis". Bei der ersteren ist die Arteriosklerose durch die Diathese selbst erklärlich, die Harnsalzkonkremente bilden einen lokalen Reiz. Bei der zweiten unterscheidet er eine Form mit subgingivalen Konkrementen und eine andere ohne dieselben. Bei ersterem Typus ist die lokale Ursache handgreiflich, beim zweiten ist es die Arteriosklerose. Die Therapie ist eine allgemeine und lokale. Letztere besteht in der Beseitigung jeglichen mechanischen und chemischen Reizes. Die Waschung der Zahnfleischtaschen mit H_2O_2.

*

2. September, nachmittags. Präsident: Dr. M. L. Rhein (New-York):

Diskussion über den Vortrag Smrekers, gehalten am 2. September vormittags.

Dr. Rhein (New-York) meint, dass Smreker Taggart nicht ganz richtig verstanden habe, der als erster die Goldinlays einführte. Er schreibt die Misserfolge Smrekers direkt dem Umstande zu, dass er nicht Taggarts Methode verwendet hatte. Taggart arbeitete 12 Jahre lang an seinem Apparate, bis er ihn zur heutigen Vollkommenheit brachte. Sein verbessertes Einbettungsmaterial ist bis heute noch nicht im Handel. Mit gewöhnlichem Wachs und Einbettungsmaterial ist es unmöglich, eine vollkommene Arbeit zu leisten. Wenn die Kavität präzise ausgearbeitet ist, kann Taggarts Methode nie fehlschlagen. Rhein, obzwar er viel in Inlays arbeitet, zieht noch immer eine gut gehämmerte Goldfüllung dem Inlay vor, wo die Kavität leicht zugänglich und die Füllung hochpolierbar ist.

Szabó (Budapest) tritt für Smreker ein und wirft Rhein vor, er mache für den Taggartschen Apparat eine Propaganda, wo doch Smrekers Untersuchungen auf theoretischem Gebiete sich bewegen und nicht die einzelnen Methoden auf ihren relativen Wert geprüft werden.

Digitized by Google
Original from UNIVERSITY OF MICHIGAN
Generated on 2019-10-18 20:13 GMT / http://hdl.handle.net/2027/mdp.39015060277277
Public Domain in the United States, Google-digitized / http://www.hathitrust.org/access_use#pd-us-google

Smreker verspricht, das Ergebnis seiner Untersuchungen mit der Taggartschen Methode kontrollieren zu wollen und, falls es sich herausstellen sollte, dass das mit jener Methode verfertigte Inlay ohne irgend eine Retuschierung in die Kavität passe, werde nicht nur er, sondern jedermann die Methode Taggart adoptieren.

M. L. Rhein (New-York): Diagnostic value of Roentgen ray pictures in root canal treatment. (Kein Manuskript.)

Prof. Shamberg (New-York): The Roentgen ray in mouth surgery. (Kein Manuskript.)

J. G. Turner (London): The normal Movements of remaining teeth after Extraction. (Im Jännerheft 1910 dieser Zeitschrift vollinhaltlich veröffentlicht.)

V. H. Jackson (New-York): Orthodontia and Orthopedia of the face. (Mit Projektionsbildern und Modellen samt Apparaten.)

Durch Dehnung der Zahnbögen ist der Nasengang zu erweitern, das Nasenatmen zu verbessern und die Okklusion der Zähne zu korrigieren. „Orthopedia of the face" enthält die Formveränderungen der Kiefer und die Herstellung der normalen Artikulation bei Irregularitäten. Das Gaumengewölbe ist der Boden der Nase. Die Difformitäten des ersteren beeinflussen unmittelbar den letzteren. Den oberen Zahnbogen teilt er in drei Abteilungen: als natürliche Grenze dient die Naht zwischen den zwei maxillären Divisionen, welche die Molaren, Prämolaren und Eckzähne enthalten, und die intermaxilläre Division, welche die vier Schneidezähne einschliesst. Dehnt man den oberen Zahnbogen lateralwärts, so wirkt die Kraft auf die Eckzähne, Prämolaren und Molaren, welche dieselbe auf den Knochen und den Processus alveolaris übertragen, wodurch der Nasenboden erweitert wird. Wirksamer bei jungen Patienten. Eine verhältnismässig kleine Anzahl der Fälle erheischt die distale Dehnung des Zahnbogens. Zu diesem Zwecke nimmt Autor einen dicken Draht, den er dem Gaumengewölbe der distalen Seite des Zahnbogens entsprechend biegt, dessen Enden als Branchen nach vorne gerichtet, an der lingualen Seite der Zähne zu liegen kommen und mit zweckmässig in den Interdentalräumen angebrachten Ankervorrichtungen verlötet sind. Um die vordere Partie zu dehnen, wird der Apparat einmal wöchentlich abgenommen, die vorderen Enden der Branchen mit den Fingern etwas nach aussen gebogen und wieder angelegt; diese Kraft bewegt die Zähne langsam, aber beständig nach aussen und bewirkt eine kräftige Knochen-

Digitized by Google
Original from UNIVERSITY OF MICHIGAN
Generated on 2019-10-18 20:13 GMT / http://hdl.handle.net/2027/mdp.39015060277277
Public Domain in the United States, Google-digitized / http://www.hathitrust.org/access_use#pd-us-google

entwicklung in der Naht. Der Apparat kann von dem Patienten selbst entfernt werden, um das Säubern des Mundes ungehindert vornehmen zu können. (Siehe Orthodontia and Orthopedia of the face. Jackson, 1904, publ. J. B. Lippincott & Co., Philadelphia und London.)

*

3. September, vormittags. Präsidenten: O. Zsigmondy (Wien), P. Gires (Paris).

In Abwesenheit des Autors wurde das Referat G.V. Browns (Milwaukee): What improvements are required and manageable in urano-staphylorrhaphy, vorgelesen.

Verfasser geht bei der operativen Behandlung der Gaumendefekte folgendermassen vor: 1. Er operiert nicht am herabhängenden Kopfe; die Schultern werden hoch gepolstert und der Kopf stark rückwärts gebogen. 2. Die Narkose geschieht mit Aether. 3. Die Blutstillung wird mittels in Pinzetten gefassten und voraus vorbereiteten Tampons bewerkstelligt. Adrenalin (vorher angewendet) macht gute Dienste. 4. Zum Spreizen des Mundes gebraucht Autor den Whiteheadschen Apparat, an dessen rückwärtigem Teil er kleine Modifikationen vornahm. Bei der Operation soll man die Beschädigung der Art. palatina verhüten; es wird dadurch die Blutung geringer und die Heilung günstiger. Zur Naht wendet Referent in Formalin-Pyoktanin gehaltenes Katgut an; zur Retentionsnaht verwendet er Aluminiumbronzedrähte. Zum Ablösen des Periostes gebraucht er sogenannte „periostale Separatoren"; eigens verfertigte Messer, Nadeln. Die Nähte werden nach 10 bis 14 Tagen entfernt. (Vortrag reichlich mit Tafeln illustriert.)

Prof. O. Amoëdo (Paris): Le traitement de l'état général dans les cas de fluxion dentaire.

Verfasser schreibt die nach einer Pulpagangrän einhergehenden phlegmonen Abszesse nicht nur lokalen Faktoren zu. Es spielen dabei ausser den Mikroorganismen gewisse prädisponierende Momente mit; solche sind: 1. Depression des Gemütes; 2. Ueberernährung; 3. die Menstruation bei Frauen, und besonders 4. eine intestinale Autointoxikation, welche insgesamt die Widerstandsfähigkeit des Körpers stark herabsetzen. Unsere Aufgabe bestehe demnach: 1. die Zerstörung der Toxine und 2. das Entstehen neuer Toxine zu verhindern. Das erste kann durch Anwendung des Marmorekschen oder Doyenschen Serums erreicht werden; in weniger akuten Fällen wird schwarzer Kaffee, Bier gute Dienste erweisen. Das Entstehen neuer Toxine geht lokal und im Intestinaltrakt vor sich, folglich muss an beiden Stellen dagegen gewirkt werden. Lokal:

Digitized by Google
Original from UNIVERSITY OF MICHIGAN
Generated on 2019-10-18 20:13 GMT / http://hdl.handle.net/2027/mdp.39015060277277
Public Domain in the United States, Google-digitized / http://www.hathitrust.org/access_use#pd-us-google

$H_2 O_2$-Waschungen der Wurzelkanäle, Entfernen von nekrotischen Wurzeln; die Nachbarzähne sollen mit $Ag NO_3$ tuschiert werden. Intestinal: 1. Das Vermeiden von Fleischspeisen, von Eiern; eine Mahlzeit täglich; Milch, Gemüse, Erdäpfel. 2. Der Bac. lactis aerogenes soll in irgend welcher Form (Flüssigkeit, Tabletten, Pulver etc.) verabreicht werden. 3. Kalomel (Kind 2 bis 5 Cgr.; junges Individuum 5 bis 10 Cgr; erwachsenes 10 bis 15 Cgr.) zweimal pro die des Abends um 8 und 10 Uhr; nächsten Tag 5 bis 15 Gr. Rizinusöl. Auch Darmwaschungen sind von gutem Erfolge (2 Liter Wasser + 14 Gr. Kochsalz). Lokal: Im Beginne Eis, später warme Umschläge.

Dozent Höncz (Kolozsvár): Ueber Xerostomie. (In vorliegendem Hefte dieser Zeitschrift auf Seite 209 vollinhaltlich veröffentlicht.)

A. Bozo (Paris): Etude et mesure du profil en Orthodontie.

Sauvage, Lépine, Gavard, Broca und andere haben schon Apparate konstruiert, mittels welcher bei Regulierungen die vorgeschrittenen Stadien der Regulierung mit dem Anfangsstadium verglichen werden konnten. Diese Apparate haben aber den gemeinschaftlichen Fehler, dass sie einerseits viel zu kompliziert sind, anderseits aber keine verlässlichen Bilder ergeben. Die Photographie ist auch nicht ganz genau, da es bekanntlich sehr schwer ist, zwei ganz gleiche Photographien zu bekommen. Dies veranlasste den Vortragenden dazu, einen Apparat zu konstruieren, dessen Grundprinzip die Fixierung des Schattenbildes im Profil ist. Der Apparat wird „Profiloskop" genannt. Die damit gewonnenen Bilder sind ganz kongruent.

Fenchel (Hamburg): Ueber die Behandlung von chronischen und akuten Infektionen im Bereiche des Mundes durch Seruminjektionen[1].

Fr. Faisztl (Budapest): Studium der experimentalen Gangrän der Zahnpulpa. (In vorliegendem Hefte dieser Zeitschrift auf Seite 253 vollinhaltlich veröffentlicht.)

---

[1] Erschienen in der „Oesterr. Zeitschrift für Stomatologie", 1909, Seite 291.

Digitized by Google
Original from UNIVERSITY OF MICHIGAN
Generated on 2019-10-18 20:13 GMT / http://hdl.handle.net/2027/mdp.39015060277277
Public Domain in the United States, Google-digitized / http://www.hathitrust.org/access_use#pd-us-google

V. Internationaler zahnärztlicher Kongress zu Berlin 1909.

Bericht über die **Sektion VI (Allgemeine und Lokalanästhesie)** erstattet von Zahnarzt *F. Luniatschek* in Breslau.

(Schluss.[1])

Der Präsident Fischer dankt sämtlichen Rednern und bittet, nunmehr zu der Fragestellung nach dem Programm das Wort zu ergreifen. Zur Diskussion stehen die Fragen:

Welches Lokalanästhetikum muss für die Zahnheilkunde empfohlen werden? und Welche Technik der lokalen Anästhesie ist die einfachste und zugleich die zweckmässigste?

Präsident Fischer: Nach allem, was während unserer Verhandlung zum Ausdruck gekommen ist, haben wir Zahnärzte in erster Linie die Lokalanästhesie zu verwenden und dabei wieder nur solche Präparate, deren genaue Dosierung allgemein bekannt ist. Ich persönlich kann von diesen vor allem das Novokain empfehlen, das in der von mir angegebenen Lösung mit Thymolzusatz das denkbar beste leistet, natürlich im Zusammenhange mit Suprarenin, das ja die Novokainwirkung besonders günstig beeinflusst. Ich verfüge über Tausende von Fällen, die glänzend mit meiner Lösung durchgeführt worden sind und das gleiche konnte zu meiner Freude und Genugtuung auch Koll. Williger konstatieren, der an einem sehr umfangreichen Material am Berliner zahnärztlichen Institute eine grosse Erfahrung hat sammeln können. Wenden Sie erst die Novokain-Thymollösung mit vollkommener Beherrschung der Injektionstechnik an, dann werden Misserfolge geradezu Seltenheiten darstellen und Ihnen wird der volle Dank Ihrer Patienten zuteil.

Frohmann (Berlin): Ich bin mit meinem Vorredner im grossen und ganzen einverstanden, doch möchte ich eine Indikation für die Verwendung des Kokains bestehen lassen. In den Fällen, wo wir für die Operation ein übersichtliches, möglichst blutleeres Operationsfeld brauchen, werden wir das Kokain nicht übergehen können, denn Kokain mit Nebennierenextrakt ergibt eben eine bessere Blutleere als Novokain mit gleichem Zusatz. Dagegen ist sonst die Entscheidung, welches Injektionsanästhetikum wir verwenden wollen, nach folgenden Gesichtspunkten zu fällen: es sind nur Alkaloide zu gebrauchen, deren Toxizität eine möglichst geringe, deren Sterilisierbarkeit eine sichere, deren Haltbarkeit eine möglichst lang andauernde ist. Hierin ist das Novokain das bei weitem überlegenere.

[1] Siehe Heft I, 1910, Seite 153, dieser Zeitschrift.

Digitized by Google
Original from UNIVERSITY OF MICHIGAN
Generated on 2019-10-18 20:13 GMT / http://hdl.handle.net/2027/mdp.39015060277277
Public Domain in the United States, Google-digitized / http://www.hathitrust.org/access_use#pd-us-google

Dagegen warne ich vor der Verwendung von Tabletten, weil sie nicht steril sind, besonders solche mit Adrenalinzusatz; zweitens vor der Benützung fertiger Lösungen, welchen Adrenalin beigefügt ist, da sie nur beschränkt haltbar sind, wie ich das in meinem Vortrage ausgeführt habe.

Bolten (Husum): Bei der Erörterung der Frage nach dem zurzeit besten Lokalanästhetikum müssen wir wohl im wesentlichen die Toxizität des Medikaments berücksichtigen. Hie Kokain, hie Novokain. Novokain soll sechsmal weniger giftig sein. In der Tat haben die unangenehmen Erscheinungen bei und nach Injektionen so erheblich nachgelassen, seitdem wir das Kokain durch Novokain ersetzt haben, dass für mich kein Zweifel besteht, dass wir dies Medikament zurzeit für das beste erklären müssen. In meiner Praxis werden jährlich etwa 1 1/2 Liter Flüssigkeit zu Injektionen zubereitet, so dass ich eine derartig präzisierte Meinungsäusserung für praktisch begründet halte. Dem Herrn Referenten, der dafür hält, dass verschiedene Medikamente für verschiedene Fälle zu verwenden sind, ist zu widersprechen. Nicht ein anderes Medikament, wohl aber eine andere Konzentration muss jeweilig gewählt werden. Die weitmaschige Spongiosa des Kindes braucht eine geringere Konzentration als die des Erwachsenen. Dentinanästhesie, Extraktion der lebenden Pulpa, Extractio dentis, vorhandene Periodontitis etc., sie alle müssen erfahrungsgemäss berücksichtigt werden, wenn eine Konzentration und Quantum von Novokain und Suprarenin vor der Injektion bestimmt werden.

Noch eine bereits früher angeregte Frage harrt der Erledigung. Die Methode, dem Novokain das Suprarenin „tropfenweise“ zuzusetzen, befriedigt nicht. Die Grösse des Tropfens variiert so beträchtlich, dass je nach der Flasche, von der der Tropfen abfällt, man nach Belieben 5 bis 30 Tropfen auf ein Gramm rechnen kann. Der grösste Tropfen fällt von einer ebenen Fläche, der kleinste von der Nadelspitze. Es wäre also eine durchaus notwendige Gewichtseinheit festzulegen an der Zeit, dass wir bei Empfehlung der Tropfmethode die Grösse der Abtropfoberfläche nach Quadratmillimetern festlegen.

Strauss (Frankfurt a. M.): Eine grössere Anzahl Frankfurter Kollegen, die früher alle möglichen Kokainpräparate verwendet haben, sind in den letzten Jahren dahin übereingekommen, nur Novokainpräparate zu verwenden, mit Ausnahme der vom Koll. Frohmann genannten Fälle, wo es sich darum handelt, eine besonders starke Blutleere zu erlangen.

Luniatschek (Breslau): Die Frage nach dem besten Lokalanästhetikum für die Zahnheilkunde scheint mir nicht nur sehr schwer, sondern überhaupt nicht zu beantworten möglich.

Digitized by Google
Original from UNIVERSITY OF MICHIGAN
Generated on 2019-10-18 20:13 GMT / http://hdl.handle.net/2027/mdp.39015060277277
Public Domain in the United States, Google-digitized / http://www.hathitrust.org/access_use#pd-us-google

Wie schon Koll. Frohmann gesagt hat, ist wohl das Novokain recht gut, doch das Kokain nicht ganz entbehrlich. Ich hätte deshalb diese Frage lieber nicht angeschnitten, doch wenn wir sie diskutieren, glaube ich, müssen wir zunächst unterscheiden:

1. Brauchen wir das Mittel in der klinischen oder Privatpraxis?

2. Brauchen wir das Mittel zu Operationen, bei welchen die Blutung nicht stört oder wo die Blutung unerwünscht ist?

Es ist ganz klar, dass nicht nur die Verschiedenheit der Praxis, sondern oft auch schon örtliche Verhältnisse eine Aenderung der schmerzlindernden Mittel bedingen können. Man könnte deshalb auf den Gedanken kommen, der auch heute schon ausgesprochen worden ist, möglichst zu individualisieren und zu differenzieren. Das erscheint an und für sich auch richtig und ist auch wohl theoretisch begründet, doch widerspricht es der Praxis. Ich selbst bin früher für die Differenzierung eingetreten, doch bin ich völlig davon abgekommen. Dafür sind mir folgende Gründe massgebend gewesen:

Die Herstellung einer ½ prozentigen Kokain- oder 2prozentigen Novokainlösung macht gar keine Schwierigkeiten. Doch bestreite ich und muss es entschieden negieren, dass eine solche Lösung sich längere Zeit unzersetzt hält. Dabei nützt auch der Zusatz von Karbolsäure wenig und auch das fast nur in Alkohol lösliche Thymol scheint mir nicht ausreichend. Doch könnte man durch Abkochen der Lösung kurz vor Gebrauch sich vor bakteriellen Schädlichkeiten schützen. Aber damit geht wieder Zeit verloren und „Time is money“. Schliesslich müsste einer derartigen Lösung noch ein entsprechender Prozentsatz eines Nebennierenpräparates hinzugesetzt werden. Das könnte in der Praxis nur in Tropfen geschehen, da es unmöglich ist, derartig geringe Mengen abzuwiegen. Ueber diese Methode müssen wir aber hinweggehen denn die schon vom Koll. Bolten erhobenen schwerwiegenden Einwürfe sind nur zu berechtigt. Jeder Tropfen ist anders und nie gleichwertig. Man müsste höchstens einen Tropfapparat konstruieren, ähnlich den Büretten der Chemiker, welche aus einem nach Kubikzentimetereinteilung graduierten Rohr aus Glas bestehen, welches an seinem unteren Ende einen Tropfhahn trägt. Dann hätte man nicht nur die Berechnung nach Tropfen, sondern auch, vorausgesetzt, die Graduierung wäre fein genug, die Kontrolle nach dem Hohlmasse. Dabei ist aber noch übersehen, dass der Tropfhahn seinerseits auch immer steril gehalten sein müsste, was wohl kaum möglich ist. Mithin müssen wir von dieser Methode der Differenzierung absehen, und es

Digitized by Google
Original from UNIVERSITY OF MICHIGAN
Generated on 2019-10-18 20:13 GMT / http://hdl.handle.net/2027/mdp.39015060277277
Public Domain in the United States, Google-digitized / http://www.hathitrust.org/access_use#pd-us-google

bleibt uns nichts weiter übrig, als auf die gebrauchsfertigen Phiolen zurückzugreifen. Dass sich ihr Inhalt zersetzen sollte, erscheint doch recht fraglich, vorausgesetzt immer, dass sie richtig gefüllt worden sind, denn es werden von der Flüssigkeit doch alle jene Schädlichkeiten ferngehalten, welche wir vermeiden wollen. Mehrfaches Aufkochen ist unnötig; Zersetzlichkeit ist auf das Mindestmass herabgedrückt, da sie licht- und fast auch luftdicht verschlossen sind! Sie sind stets gebrauchsfertig und dabei sehr sparsam und schliesslich kann man ohne nennenswerte Zeitversäumnis anästhesieren. Ich will ganz davon absehen, dass viele Kollegen die Herstellung der Lösung ihrer Hilfskraft überlassen und diese nur selten die Gewähr für ein absolut zuverlässiges Zubereiten gibt.

Also ist die Dosierung und Aufbewahrung in Phiolen für unsere private Praxis das beste.

Um auch dem zweiten Punkte zu genügen, nämlich für die möglichst unblutigen Operationen ein Mittel und für die anderen ein anderes vorrätig zu haben, genügt eine Differenzierung des Mittels bezüglich der Konzentration, so dass wir also mit zwei Lösungen vollkommen befriedigt sein können. Diese Lösungen kann man sich steril in grösseren Mengen herstellen und in Phiolen abfüllen. Doch ist auch das nicht nötig, denn wir haben einwandfreie Firmen genug, die uns schon damit dienen.

Ich selbst stelle das Renoform-Kokain von Doktor Freund und Dr. Redlich, in Berlin hergestellt, an die Spitze aller Mittel für unsere Praxis. Es wird in zweierlei Konzentration in Phiolen vertrieben. Auf jeder Packung steht die Zusammensetzung. Bestärkt bin ich in meiner Ansicht durch eine gerade für dieses Mittel sehr günstige Statistik geworden, welche ich schon im Laufe der Verhandlungen erwähnt habe.

Wenn ich für das altbewährte Kokain und nicht für das Novokain eintrete, so geschieht das deshalb, weil ich nur zu genau mich noch der Zeiten entsinne, wo erst Eukain, dann Tropakokain an der Tagesordnung waren, um schliesslich doch wieder dem Kokain Platz zu machen. Ich halte die Novokainüberhebung für eine Modesache. Wer weiss, wie lange es noch dauert, bis wieder die Mehrzahl der Kollegen auf das Kokain zurückkommt oder ein neues Mittel, vielleicht diesmal von Merck, hergestellt wird.

Dr. Fischer (Greifswald): Zum Zwecke einer leichten Handhabung habe ich ein Injektionsbesteck zusammenstellen lassen, das hier vorliegt. Sie können die fertige Novokain-Thymollösung entweder in 50 Ccm. grossen Fläschchen oder in Ampullen mit 1 oder 2 Ccm. Inhalt beziehen. Ein Fläsch-

Digitized by Google
Original from UNIVERSITY OF MICHIGAN
Generated on 2019-10-18 20:13 GMT / http://hdl.handle.net/2027/mdp.39015060277277
Public Domain in the United States, Google-digitized / http://www.hathitrust.org/access_use#pd-us-google

chen des Suprar. synth. 1 : 1000 ist jedem Besteck beigefügt, ebenso die notwendigen Utensilien zur Mischung der eigentlichen Injektionslösung. Am besten verfährt man in der Weise, dass man die gesamte Suprareninlösung in das eben ausgekochte, beigegebene dunkle Tropfgläschen (Normaltyp der Pharmakopoe) einfüllt und von da aus durch einfache Stöpseldrehung abbraucht. In einen ebenfalls im Besteck vorhandenen kleinen Masszylinder gibt man soviel Tropfen der Suprareninlösung, als man zur Mischung bedarf (auf 1 Ccm. zirka 1 Tropfen) und giesst dann die nötige Menge der Novokainlösung auf. Dadurch erhält man eine geeignete Injektionslösung, die auch genau isotoniert worden ist. Man kann dann sofort zur Injektion schreiten. Als Spritze möchte ich die vom Kollegen Sachse (Leipzig) ausprobierte Metallspritze mit Gummistempel empfehlen.

Rosenberg (Berlin): Koll. Bolten hat Ihnen sehr eindringlich vor Augen geführt, wie verschieden gross ein Tropfen sein kann. Sie selbst diskutieren seit einer halben Stunde darüber, wie ein Normaltropfen zu erhalten sei. Dabei haben Sie aber noch den sehr wichtigen Punkt zu berücksichtigen vergessen, den Normaltropfen auch bei stets gleicher Temperatur zu bestimmen. Schon vor einigen Jahren habe ich darauf hingewiesen, dass es nichts Ungenaueres geben kann, als eine Tropfendosierung. Jeder Pharmakologe wird Ihnen dies bestätigen. Aus unseren ganzen Vorträgen und Diskussionen über Lokalanästhesie geht evident hervor, dass das Nebennierenpräparat noch in unglaublich kleiner Dose wirksam ist. Ich kann Sie bei einem solch stark wirkenden Mittel nicht nachdrücklich genug vor der Tropfendosierung warnen. Was es heisst, einen zu starken Adrenalinzusatz regelmässig in der Praxis zu verwenden, habe ich bei meinen Versuchen erlebt. Nur in dieser Zeit hatte ich die unangenehmsten Zufälle. Wenn Sie individuell den Nebennierenzusatz bestimmen wollen, um einer Tropfendosierung das Wort zu reden, so weise ich darauf hin, dass sicherlich kein Kollege, der die fertige Lösung gebraucht, in jedem Falle dieselbe Dosis bei den verschieden alten und kräftigen Patienten anwenden wird. Dem Vorwurf, dass sich die in Ampullen eingeschmolzenen Lösungen nach einiger Zeit zersetzen und unwirksam werden, kann ich nicht beipflichten Ich verwende absichtlich häufig zur Kontrolle Euseminampullen, die wenigstens ein halbes Jahr gelagert haben, mit dem besten Erfolge. An dieser Stelle möchte ich auch die Worte des Koll. Luniatschek unterstützen, welcher daraufhinweist, nicht gleich nach einem Misserfolg oder unangenehmem Zufall alle Schuld auf das Injektionsmittel zu wälzen. Ich habe

Digitized by Google
Original from UNIVERSITY OF MICHIGAN
Generated on 2019-10-18 20:13 GMT / http://hdl.handle.net/2027/mdp.39015060277277
Public Domain in the United States, Google-digitized / http://www.hathitrust.org/access_use#pd-us-google

schon früher betont, wie verschieden ein und derselbe Patient an verschiedenen Tagen dieselbe Menge Injektionsflüssigkeit verträgt und welche Momente dabei in Frage kommen. Erziehen wir uns vor allem dazu, gründlich aufzupassen und hierzu kann ich Ihnen die Lektüre des gestrigen Vortrages vom Koll. Dauge empfehlen. Zum Schluss möchte ich noch vor Benützung der Tabletten zur Injektion warnen und auf eine Arbeit verweisen, die Prof. Dr. Hoffmann im Auftrage der Militärbehörde ausgeführt hat. Die Resultate sind in der „Deutschen medizinischen Wochenschrift" veröffentlicht und bringen für die notwendig zu fordernde Sterilität der Tabletten das denkbar ungünstigste Ergebnis.

Fischer: Ich glaube, wir täten gut daran, den Kollegen Rosenberg zu bitten, jetzt schon zu seinem Vortrage das Wort zu ergreifen, da er doch in innigem Zusammenhange mit unserer Diskussion steht, wenigstens was die Technik der Injektion anbetrifft. Ich bitte also Herrn Rosenberg, das Wort zu ergreifen zu dem Thema: Anatomische Untersuchungen im Ober- und Unterkiefer zur Injektionstechnik.

Rosenberg (Berlin) führt ungefähr folgendes aus: Die Technik der Anästhesierung der Kiefer hat man zunächst nach dem Grundsatz eingeleitet, dass vom Zahnhals aus die Anästhesierung am leichtesten zu erreichen wäre, weil das Injektionsmittel den kürzesten Weg zur Entfaltung der Wirksamkeit hat. Anatomisch erscheint auch dagegen wenig einzuwenden, doch ist wegen des starken Druckes bei der Injektion diese Methode nicht allgemein zu empfehlen. Besser ist schon die Methode, möglichst nahe an der Wurzelspitze das Kokaindepot anzulegen. Doch scheitert die Möglichkeit des Erfolges oft, sogar meistens an der Dicke der Kortikalis und Spongiosa. Dies trifft besonders am Unterkiefer zu. Redner hat sich deshalb eine eigene Methode zurechtgelegt, welche darin besteht, dass er auf die Zähne des Unterkiefers eine Metallplatte, wie er sie vorzeigt, legt. Er hat nämlich bei der Untersuchung von zirka 800 Unterkiefern gefunden, dass auf diese Weise die Gegend um die Lingula leicht zu treffen ist. Man soll auch nicht direkt an der Lingula injizieren, sondern tut besser, den Nerven schon vorher mit dem Kokain zu überschwemmen. Das ist leichter und man läuft weniger Gefahr, ein Gefäss zu treffen.

Diskussion:

Moral (Greifswald): Ich halte die Anwendung einer Platte als Normallinie nicht für praktisch, da ein zu hoch stehender Zahn, ein Fall, der oft beobachtet wird, eine falsche

Digitized by Google
Original from UNIVERSITY OF MICHIGAN
Generated on 2019-10-18 20:13 GMT / http://hdl.handle.net/2027/mdp.39015060277277
Public Domain in the United States, Google-digitized / http://www.hathitrust.org/access_use#pd-us-google

Führung bedingt. Die Lage des Foramen mandibularis lässt sich am Lebenden unter anderem auch dadurch bestimmen, dass man die Mitte der Verbindungslinie des Tragus mit dem vorderen Masseterende auf die Innenfläche des Unterkiefers projiziert. Eine Verletzung der Zunge bei der Mandibularanästhesie kommt gelegentlich vor (Euler) und ist dadurch zu erklären, dass die in Ruhe befindliche Zunge eine etwas breitere Form annimmt und so zwischen die Zähne gelangen kann. Die Lippe wird weniger leicht verletzt, da sie, durch die Anästhesie unempfindlich, eher herabsinkt als heraufgezogen wird. Die Mitanästhesierung des Nervus lingualis soll auf alle Fälle vermieden werden. Die Anlegung eines Depots am Nervus mentalis ist für die Leitungsanästhesie insofern wichtig, als die Nervenschleife dadurch in bezug auf ihre Leistungsfähigkeit unterbrochen wird. Das Depot muss am Nervus mentalis der anderen Seite angelegt werden.

Bolten (Husum): Der Herr Vortragende erwähnte, dass er mit seiner neuen uns auseinandergesetzten Methode keine Misserfolge gehabt hätte. Ich erlaube mir die Frage, ob diese absolute Negation der Misserfolge sich auch auf die sogenannten üblen Nachwirkungen bezieht. Die Frage geht also dahin, ob nachträglich keine unangenehmen Schwellungen mit ebenso unangenehmen Schluckbeschwerden und Schmerzen beobachtet werden. Dieser Umstand dürfte wohl weiterer eingehenderer Erörterung wert sein, zumal mit mir viele Kollegen aus diesem Grunde der Mandibularanästhesie zurückhaltend gegenüberstehen. Nicht unwichtig dürfte es sein, dass wir zur Injektion nach Möglichkeit dünne Nadeln benützen! Die meisten Fabrikate von langen Injektionsnadeln für die Mandibularanästhesie sind relativ dick und bedingen dadurch beim Einstich eine entsprechend stärkere Gewebsverletzung, der nach abgeklungener Anämie ein innerer Bluterguss ins Gewebe erfolgt. Bei der Anästhesierung von Zähnen durch Injektion an der Aussenseite des Alveolarfortsates, die wir (unter aseptischen Kautelen) zum Zwecke der Dentinanästhesie oder Extraktion der entzündeten Pulpa vornehmen, beobachten wir zuweilen eine leichte Periodontitis, die in harmloser Weise verläuft und nach 1 bis 2 Tagen verschwindet. Es scheint mir nicht zweifelhaft zu sein, dass diese Erscheinung auf dem der inneren Verletzung folgenden Bluterguss beruht und dass sie verschwindet, weil durch den Kreislauf nachträglich der Erguss resorbiert wurde. Wir dürfen hier wohl die gleichen Vorgänge, die wir bei innerer Gefässzerreissung an anderen Körperstellen (Gelenken) mit nachfolgendem inneren Bluterguss beobachten, auf unsere speziellen Verhältnisse übertragen. Nicht unerheblich erscheinen mir natür-

Digitized by Google
Original from UNIVERSITY OF MICHIGAN
Generated on 2019-10-18 20:13 GMT / http://hdl.handle.net/2027/mdp.39015060277277
Public Domain in the United States, Google-digitized / http://www.hathitrust.org/access_use#pd-us-google

lich die Konzentrationsverhältnisse der Medikamente. Ich bitte die Kollegen um Angabe der für die Mandibularanästhesie verwendeten Konzentration.

Fischer (Greifswald): Gestatten Sie auch mir noch einige Worte zur Leitungsanästhesie am Unterkiefer. Bei richtiger Spritzenführung — Spritzenlage vom Eckzahn der anderen Seite aus, schräg nach hinten gerichtet — gelangt man direkt dicht an die Linea obliqua int. an der inneren Leiste des Ramus ascendens, hart am Periost nach hinten zum Foramen, über welchem die kurze 20 Mm. lange Kanüle Nr. 17 endet. Wendet man die Kanülenspitze ein wenig pharyngealwärts oder richtet man die Spritze parallel zur Zahnreihe derselben Seite, so liegt die Gefahr vor, die drüsenreiche seitliche Pharynxschleimhaut zu infiltrieren und daselbst oft recht schwere Schwellungen hervorzurufen, die heftige Schluckbeschwerden auslösen können. Von den langen Kanülen, wie sie zum Zwecke der Leitungsanästhesie verschiedentlich z. B. von Williger empfohlen werden, bin ich ganz abgekommen, da nach anatomischen Messungen die Entfernung der Linea obliqua int. von der Mitte des Foramen mandibulare nur zirka 13 Mm. im Durchschnitt beträgt, die Kanüle Nr. 17 aber 20 Mm. lang ist. Bei längeren Kanülen gelangt man leicht zu weit, nicht selten bis hinter den Mandibularis und erhält Misserfolge. Novokaintabletten eignen sich zur Injektionslösung nicht so gut wie fertige Lösungen, die durch Thymolzusatz lange haltbar sind. Dass selbst die Tabletten nicht immer steril sind, hat übrigens, wie hier schon erwähnt, Dr. Hoffmann an einer interessanten Versuchsreihe nachgewiesen.

Rosenberg (Schlusswort): Um Ihre Zeit nicht unnötig in Anspruch zu nehmen, habe ich einige Punkte, auf die Koll. Moral hingewiesen hat, in meinem Vortrage nicht erwähnt, ich kann Sie darüber auf meine früheren Arbeiten verweisen. Zur Knochenführung der Spritze bei der Mandibularisinjektion übergehend, möchte ich aber doch nochmals meine auf Grund der anatomischen Untersuchungen gewonnene Ansicht hervorheben, nach der es mir günstiger erscheint, mit der Spritze nicht so dicht am Knochen zu bleiben. Der Nerv verläuft zwischen Knochen und Muskelbauch, aber mehr dem Muskel als dem Knochen anliegend. Unter Misserfolgen, um die Frage des Koll. Bolten zu beantworten, verstehe ich nur die nichteingetretene Anästhesie, also keine sogenannten unangenehmen Zufälle, die ich übrigens seit Jahren nicht mehr kenne. Zuletzt habe ich mit konstantestem Erfolg die Kokain-Adrenalinverbindung, welche Ihnen unter dem Namen Eusemin bekannt ist, benützt. Resumierend möchte ich die Punkte,

Digitized by Google
Original from UNIVERSITY OF MICHIGAN
Generated on 2019-10-18 20:13 GMT / http://hdl.handle.net/2027/mdp.39015060277277
Public Domain in the United States, Google-digitized / http://www.hathitrust.org/access_use#pd-us-google

welche den Erfolg der Injektion verbürgen, zusammenfassen: genaue Kenntnis der jeweiligen anatomischen Verhältnisse, gutes Spritzenmaterial und gutes Injektonsmittel.

*

Freitag den 27. August, vorm. nach 10 Uhr, eröffnete in Vertretung des Vorsitzenden Dr. Fischer Herr Luniatschek (Breslau) die wissenschaftliche Sitzung und erteilte

Carlson (Göteborg) das Wort zu seinem Vortrag mit Demonstration eines Gestelles für Injektionsspritzen.

Derselbe berichtete über die bekannten Misserfolge, welche durch schlechtes oder mangelhaftes Spritzenmaterial erzielt werden. Deshalb hat er sich zur Herstellung eines Gestelles entschlossen, welches eine genaue Kontrolle über die Leistungen der Spritze gestattet und ausserdem dem Operateur die Möglichkeit gibt, genau den Druck zu modifizieren, ohne sich selbst dabei anzustrengen. Das Gestell erleichtert auch die Aufnahme der Injektionsflüssigkeit.

Der Vortragende erbot sich, in der um 11 Uhr im zahnärztlichen Institut der Universität folgenden Demonstration nochmals den kleinen Apparat zu zeigen.

Wegen der vorgeschrittenen Zeit schloss der Vorsitzende Luniatschek die Sitzung und machte nochmals bekannt, dass um Punkt 11 Uhr die Demonstrationen der Koll. Fischer, Rosenthal, Carlson, Luniatschek und Philpots im Institut in der Dorotheenstrasse stattfinden.

Im ersten Stock des Institutes zeigte Guido Fischer (Greifswald) seine Methode der Injektionsanästhesie mit Novokain-Suprarenin. Er hatte sechs Fälle zur Verfügung, und zwar Leitungsanästhesien des Nervus alv. inf. (Mandibularanästhesie) zur Betäubung zum Teil schwer periostitischer, zum Teil osteomyelitischer Unterkiefer. Im Oberkiefer wurde ein schwer periostitischer Eckzahn mit Hilfe der Infraorbitalinjektion entfernt, in einem anderen Falle ein pulpitischer Milchzahn mit Hilfe der Schleimhautanästhesie. Sämtliche Demonstrationen wurden durch den Eintritt einer vollkommenen Anästhesie ausgezeichnet und lieferten den glänzenden Beweis für die richtige Injektionsmethodik des Demonstrators. Ein infolge der unzulänglichen Räume und der damit verbundenen Hitze, welche durch die übergrosse Zahl der anwesenden Kollegen verursacht war, eingetretener Ohnmachtsanfall gab dem Demonstrator Fischer die Gelegenheit, seine für die Zwecke der Lokalanästhesie und die damit verbundenen eventuell eintretenden Störungen konstruierte Halsbinde vorzuführen. Fischer glaubt nicht nur durch die gezeigte straffe Halsbinde Gehirnanämien

Digitized by Google
Original from UNIVERSITY OF MICHIGAN
Generated on 2019-10-18 20:13 GMT / http://hdl.handle.net/2027/mdp.39015060277277
Public Domain in the United States, Google-digitized / http://www.hathitrust.org/access_use#pd-us-google

vorbeugen zu können, sondern er ist auch der Meinung, dass durch die Kompression der Karotiden die injizierte Flüssigkeit länger an dem Orte der Wirksamkeit verbleiben und dadurch die Intensität und Dauer der Anästhesie erhöht werden kann. Daraus resultiert eine grössere Sicherheit der Wirkung, wie sich eventuell durch Vergleichsfälle nachweisen lässt. Die Halsbinde soll nur so straff angelegt werden, dass eine auffällige Gesichtsrötung eintritt, es darf aber keine Blaurotfärbung entstehen. Fischer empfahl diese Binde zur Nachprüfung und demonstrierte auf vielfach geäusserten Wunsch noch wiederholt am Schädel seine Methoden.

In den Parterreräumlichkeiten zeigte Rosenthal (Paris) seinen Apparat für die Chloräthyl-Sauerstoffnarkose. Bei zwei Kindern und einem Erwachsenen konnte er den guten Ausfall seiner Narkosentechnik mit Hilfe seines Apparates demonstrieren. Der Apparat bestand aus einem Sauerstoffbehälter, von welchem durch einen Regulierhahn der Sauerstoffstrom das Chloräthyl aus einem anderen Behälter mit nach einer eigens konstruierten Maske riss. An dieser befand sich auch noch ein Hahnventil.

Carlson (Göteborg) demonstrierte seinen Halter für Injektionsspritzen, worüber er schon vorgetragen hatte.

Luniatschek demonstrierte einen Fall, bei welchem mehrere periodontitische Wurzeln im Unterkiefer eines Mannes schmerzlos entfernt wurden. Die Anästhesie führte er mit einer ½ proz. Kokain-Renoformlösung aus; er bediente sich nur der Schleimhautanästhesie, um zu zeigen, dass man auch bei nicht gerade günstigen Fällen, gestützt auf ein gutes und bewährtes Mittel und geübte Technik, vieles erreichen kann.

Mr. Payne Philpots (Melbourne) konnte seinen einfachen Apparat zur Erreichung einer Narkose leider nicht demonstrieren, weil sich kein geeigneter Fall einfand. Sein Apparat besteht aus einem Gummiballon, ähnlich denen, die die Kinder als Spielzeug benützen. Dieser Ballon enthält Sauerstoff und ist dicht an der dem Munde luftdicht aufliegenden Maske angebracht. Ein Hahn gestattet dem Sauerstoff den Austritt und gibt diesem Gelegenheit, sich in einem bestimmten Prozentsatz mit Chloräthyl oder Aether u. dgl. zu mischen. Dieses Narkosenmedikament wird einer Phiole entnommen, welche dicht am Ballon angebracht ist. Der ganze Apparat ist sehr handlich und erscheint recht zweckmässig.

Der Vorsitzende Guido Fischer (Greifswald) schloss gegen 2 Uhr die interessante und ausserordentlich stark besuchte Demonstrationsversammlung.

*

Digitized by Google
Original from UNIVERSITY OF MICHIGAN
Generated on 2019-10-18 20:13 GMT / http://hdl.handle.net/2027/mdp.39015060277277
Public Domain in the United States, Google-digitized / http://www.hathitrust.org/access_use#pd-us-google

Sonnabend den 28. August, vormittags kurz nach 10 Uhr, eröffnete Dr. Hentze (Kiel) die kombinierte Sitzung der Sektionen IV und VI im grossen Sitzungssaal des Reichstagsgebäudes.

Dr. Hentze gab zunächst ein kurzes, aber umfassendes Referat über Dentinanästhesie. Er führt ungefähr aus, dass gerade für diesen Zweig sich ein ausserordentliches Interesse schon dadurch kennzeichnet, dass so viele Mittel empfohlen worden sind und noch immer neue empfohlen werden. Gerade dadurch aber wird auch zugegeben, dass die meisten Mittel im Stich lassen.

Er bespricht zunächst kurz die Aetzmittel, dann Anästhetika, ferner Ermüdungsstoffe und schliesslich Fettsubstanzen, ätherische Oele und Harze.

Weiterhin kommt er dann zu den mechanischen Mitteln, wie Druck und scharfe Instrumente, zur Kataphorese und zur Injektionsanästhesie.

Der Redner fasst seine Erfahrungen dahin zusammen:

Für die Erreichung einer Dentinanästhesie kommen in Betracht:

1. Austrocknung der Kavität, scharfe, leicht eingefettete Instrumente, Fixierung des zu behandelnden Zahnes durch die Finger oder zwei in die Interstitien eingeklemmte Gummiröllchen.

2. Einpressen einer in wenig Wasser von 40 Grad gelösten Tablette von Novokain-Suprarenin in die Zahnhöhle.

3. In seltenen Fällen Injektion von Novokain-Suprarenin.

Bei Kindern kann man durch provisorische Füllungen mit Fletchers Komposition, Zinkoxyd-Nelkenöl, Jodoformzement und dergleichen, das man 4 bis 8 Wochen liegen lässt, oft gute Resultate erzielen.

Der mit grossem Beifall aufgenommene Bericht gab die Einleitung zu dem Vortrage von Luniatschek (Breslau). Dieser sprach über: Neuere Hilfsmittel zur Erreichung der Dentinanästhesie.

Der Vortragende sprach über Kataphorese mit dem Wöbberschen Apparat. Eingangs schilderte er den Apparat und ging dann über zu seiner Benützung und Wirksamkeit, dabei gab er Aufklärungen über das Eintreten der Anästhesie und die damit zusammenhängenden bisher bekannten Verhältnisse.

Die Wirkung des Stromes von ganz geringer Stärke (0·2 bis 0·5 Milliampère) beruht darauf, dass der Strom vom positiven zum negativen Pol gewisse Medikamente mitreisst und diese am stärksten an der Eintrittsstelle zur Entfaltung ihrer medikamentösen Wirkung bringt. Der Verbrauch von

Digitized by Google
Original from UNIVERSITY OF MICHIGAN
Generated on 2019-10-18 20:13 GMT / http://hdl.handle.net/2027/mdp.39015060277277
Public Domain in the United States, Google-digitized / http://www.hathitrust.org/access_use#pd-us-google

Ermüdungsstoffen, wie Kokain, ist ausserordentlich gering und ganz unschädlich. Die Dauer der Stromeinwirkung ist individuell etwas verschieden, wie auch die Milliampèrezahl, doch schwankt sie meistens zwischen 3 bis 10 Minuten. Die Stärke der Kokainlösung ist meist 10 bis 20 Prozent, doch genügen auch die gewöhnlichen, zur Injektion benützten Lösungen. Man legt einen Wattebausch, mit der Lösung getränkt, in die Zahnhöhle, welche durch Kofferdam isoliert ist, und bringt in die Höhle den positiven und an einer beliebigen anderen Körperstelle (Hand) den negativen Pol an. Damit die Anlegung des positiven Poles erleichtert wird und nicht durch Bewegungen des Patienten gestört werden kann, benützt man vorteilhaft die Morgensternschen Elektrodenhalter, welche aus einer Stirn- bzw. Kinnbinde bestehen und daran befestigten elastischen isolierten Drähten mit Platinansätzen für verschieden geformte Kavitäten. Als Stromquelle lässt sich nur Gleichstrom verwenden. Die Spannung (Volt) ist dabei ziemlich gleichgültig. Redner verwendet den Strassenstrom von 220 Volt. Die Herabdrosselung der Stromstärke auf das niedrige Mass wird genialerweise durch ein einfaches, in die Strombahn eingezogenes Holzstäbchen besorgt. Je nässer dieses ist, desto leichter findet die Stromfortleitung statt, je trockener der Stab, desto grösser der Widerstand. Man kann also durch verschiedene Befeuchtung und eine Drosselungsvorrichtung verschiedene Grade der Stromstärke erzielen. Der Vortragende empfiehlt, sich mehrere Stäbchen bereit zu halten und sie in Reagensröhrchen aufzubewahren. Gibt man in das erste 1, in das zweite 2 Ccm. usf. einer wässerigen antiseptischen Lösung zur Vermeidung der Fäulnis, so hat man je nach der Menge der Flüssigkeit auch verschiedene Befeuchtungsformen. Von Fall zu Fall lässt sich damit immer die Grenze und Feinheit des Stromes am Milliampèremeter bestimmen.

Die Erfolge der Kataphorese nach Wöbber sind ausserordentlich gut und prompt, doch gehört, wie zu allen technischen Massnahmen, stets eine gewisse Kenntnis und Erfahrung, wie auch vor allem Uebung.

Redner bespricht noch kurz die Vorzüge des Wöbberschen Apparates vor den bisher bekannten.

Moral (Greifswald): Ich frage den Vortragenden, welche Zersetzungen die gewöhnlich angewandten Anästhetika bei der Durchleitung des elektrischen Stromes, wie es für die Kataphorese notwendig ist, erfahren, da ja nicht die pflanzlichen Basen, sondern deren Salze zur Verwendung kommen.

Hentze (Kiel): Meiner Ansicht nach ist die Wirkung der Apparate nicht gleichmässig, da nicht nur die verschie-

Digitized by Google
Original from UNIVERSITY OF MICHIGAN
Generated on 2019-10-18 20:13 GMT / http://hdl.handle.net/2027/mdp.39015060277277
Public Domain in the United States, Google-digitized / http://www.hathitrust.org/access_use#pd-us-google

denen Holzarten dem Strome verschiedene Widerstände bereiten, sondern auch ein und dasselbe Holz sich verschieden verhält. Das hängt mit dem Alter der Holzart zusammen. Junges Eichenholz wird natürlich den Strom weit besser leiten, als hundertjähriges Holz. Ebenso wird frisch verarbeitetes Holz besser leiten, als altes abgelagertes.

Hill (Lissabon): Ich bitte, mir die Maximalzeit zur Hervorrufung der Anästhesie durch einen kataphoretischen Apparat anzugeben, da bei einigen Patienten eine Anästhesie sehr schwer, sogar vielleicht nie eintrete.

Endres: Beziehen sich die Aeusserungen des Herrn Koll. Luniatschek auf die Kataphorese überhaupt oder nur auf den Apparat von Wöbber?

Luniatschek (Schlusswort): Meine Ausführungen, soweit sie sich auf die genauere Darstellung des kataphoretischen Verfahrens bezogen, behandelten nur die Kataphorese mit dem Wöbberschen Apparat, welchen ich allen mir bekannten vorziehe, da er als einziger die minutiös genaue Abstimmung des Stromes gestattet. Diese wird durch befeuchtete Holzstäbchen herbeigeführt, welche vor der Befeuchtung trocken waren. Dabei kommt es wenig auf die Holzart, ihr Alter oder den Schnitt an, doch nimmt man zweckmässig nur nach den Fasern geschnittenes Holz, um das Werfen zu vermeiden und die Leitung leichter zu gestalten. Für die Kataphorese wird Eichenholz empfohlen, hingegen für die auch mit dem Apparat ausführbare Elektrosterilisation Zedernholzstäbchen. Der Unterschied in der Wirkung liegt darin, dass die Zedernstäbchen mehr Feuchtigkeit aufnehmen und daher auch eine grössere Stromintensität zulassen, hingegen für die Dentinanästhesie, wo nur ganz geringe Strommengen zulässig sind, muss ein weniger Feuchtigkeit aufnehmendes Holz, also z. B. Eichenholz verwendet werden.

Ueber die Kataphorese ist uns manches noch unklar, worauf ich im einzelnen nicht eingehen kann, so auch die Umsetzung gewisser Stoffe durch den Strom. Wer sich darüber näher informieren will, dem empfehle ich die von unserem leider so früh verstorbenen Kollegen Morgenstern erschienene Arbeit über dieses Thema.

Darauf ergriff Guido Fischer das Wort zu seinem Vortrage:

Sensibilitätsprüfungen der Pulpa mit Hilfe des elektrischen Stromes nebst Demonstration eines neuen Apparates.

Fischer glaubt durch die Konstruktion eines eigenen elektrischen Apparates, der seinen Strom aus einem regulier-

Digitized by Google
Original from UNIVERSITY OF MICHIGAN
Generated on 2019-10-18 20:13 GMT / http://hdl.handle.net/2027/mdp.39015060277277
Public Domain in the United States, Google-digitized / http://www.hathitrust.org/access_use#pd-us-google

baren Akkumulator (10 bis 20 Volt) entnimmt, weit verlässlichere Prüfungen der Pulpa vornehmen zu können, als es bisher mit dem Induktionsstrom möglich war. Es wird der konstante Strom verwendet, dessen jeweilige Intensität auf einem angebrachten Mikroampèremeter (Galvanometer) bis auf feinste Reizwellen abgelesen werden kann. Ausserdem sind die beim Induktionsstrom stets vorhandenen Fehlerquellen bis auf ein Mindestmass herabgedrückt. Fischer glaubt, mit Hilfe seines Apparates die Erkrankungszustände der menschlichen Pulpa zum erstenmal in einwandfreier und sicherer Weise festzustellen.

Dozent Dr. Hentze dankt dem Redner für seinen Vortrag und bittet um Meldungen zur Diskussion.

Luniatschek: Nach meinen Erfahrungen, welche ich mit dem konstanten Strom bei der Kataphorese gemacht habe, erscheint mir der Vorschlag des Koll. Fischer sicherlich ein Schritt weiter auf dem Wege der Diagnostik zu sein. Denn wir müssen doch bekennen, dass die anfänglich mit so grosser Zuversicht veröffentlichten Erfolge mit dem Induktionsstrom nicht ganz das gehalten haben, was wir von ihnen erwarten konnten. Erstens ist der Induktionsstrom in allen den Fällen wertlos, wo es sich um Zähne mit grossen Füllungen handelt, zweitens sind jene Fälle, bei denen Vergleichszähne fehlen, nicht immer beweiskräftig. Schliesslich gibt es auch eine nicht kleine Anzahl von Patienten in der Privatpraxis, welche eine derartige Idiosynkrasie gegen den Induktionsstrom haben, dass damit nichts zu erreichen ist. Fernerhin möchte ich noch auf eine Erscheinung aufmerksam machen. Es kommt nicht selten vor, dass in unsere Sprechstunde ein Patient kommt, welcher schon mit der fertigen Diagnose „Zahngeschwür“ uns einen Zahn zeigt, welcher auf Perkussion und Druck schmerzhaft ist. Meistenteils sehen wir die apikale Gegend mehr oder weniger entzündet, auch öfters leichte Fluktuation an der erkrankten Stelle und sonst die üblichen Erscheinungen der Periodontitis acuta. Also Therapie: Trepanation des Zahnes. Wer einen Induktionsapparat zur Verfügung hat, nimmt mit diesem noch eine Untersuchung vor, weniger um die Diagnose zu stellen, sondern mehr, um alle diagnostischen Merkmale festzustellen und wieder einmal die Zuverlässlichkeit des Induktionsstromes sich selbst und dem Patienten ad oculos zu demonstrieren. Der Zahn bleibt auch stets ohne Reaktion. Doch trepaniert man den Zahn, so wird man unangenehm durch eine lebende Pulpa überrascht. Wir haben uns also getäuscht und müssen unsere Diagnose umändern, und statt Periodontitis acuta abscedens die Diagnose: Abscessus gingivalis oder subgingivalis

Digitized by Google
Original from UNIVERSITY OF MICHIGAN
Generated on 2019-10-18 20:13 GMT / http://hdl.handle.net/2027/mdp.39015060277277
Public Domain in the United States, Google-digitized / http://www.hathitrust.org/access_use#pd-us-google

stellen. Ein Zusammenhang der Erkrankung mit dem Zahnsystem besteht jedenfalls nicht, wir haben uns trotz des Induktionsstromes getäuscht. Wir müssen also fragen, woher kommt die Unempfindlichkeit der Pulpa? Sollte sie mit der Entzündung zusammenhängen, so wäre dabei merkwürdig, dass wir dafür wenige Analoga haben, denn selbst bei sehr starker Periodontitis finden wir nicht nur sehr selten eine Mitbeteiligung der Nachbarzähne.

Fischer: Die Anästhesie der Pulpa in den vom Kollegen Luniatschek angeführten Fällen ist zweifellos auf die durch die Entzündung hervorgerufene Hyperämie der Umgebung zurückzuführen. Ich glaube aber auch, dass wir mit dem viel feiner und genauer diagnostizierenden konstanten Strom auch in diesen Fällen besser zum Ziele kommen werden. Ich empfehle deshalb dringend, meine Erfolge nachzuprüfen. Ich hoffe, noch in der heutigen Sektionssitzung Gelegenheit zu haben, Ihnen den Apparat demonstrieren zu können, wobei Sie sich von den ausserordentlich genauen Resultaten werden überzeugen können.

Frohmann: Zunächst möchte ich auf die Frage des Koll. Luniatschek eingehen. Ich habe seit zirka 4 Jahren den Induktionsstrom für die Diagnose benützt. Auch in diesen Fällen hat er mich nach einem Missgriff zur richtigen Diagnose geführt. Beim ersten Fall bekam ich zwar noch keine, aber doch erst bei sehr starkem Strom eine schwache Reizempfindung. Ich bohrte daher die Pulpa an, um die Trepanation des Pulpakavums auszuführen, obgleich der Patient bald etwas Empfindung dabei angab und kam, wie der Kollege, in die lebende Pulpa. Bei den späteren Fällen, vorausgesetzt, der Zahn ist intakt und ohne periostale Reizung, spaltete ich erst den Abszess und sorgte auch sonst noch für die Schmerzbefreiung, wartete bis zum nächsten Tage, untersuchte den Zahn wieder und konnte dann schon meist eine normale Reizschwelle nachweisen, wodurch dann natürlich die gingivale Herkunft des Abszesses festgestellt war.

Zu den Untersuchungen des Koll. Fischer möchte ich bemerken: Ich nehme an, dass der Kollege den Oeffnungs- und Schliessungsstrom gebraucht hat — er nickt mit dem Kopfe — dann aber kann ich meine Erfahrungen, die ich bei dem Induktionsstrom gewonnen habe, im grossen und ganzen übertragen. Dieselben Patienten reagieren hinsichtlich der Reizschwelle zu verschiedenen Tageszeiten, je nachdem sie ausgeschlafen haben oder nicht, ganz verschieden. Daher wird selbst bei einem Apparat mit konstantem Strom die Feststellung der Reizschwelle für den Tag und die Stunde nicht zu

Digitized by Google
Original from UNIVERSITY OF MICHIGAN
Generated on 2019-10-18 20:13 GMT / http://hdl.handle.net/2027/mdp.39015060277277
Public Domain in the United States, Google-digitized / http://www.hathitrust.org/access_use#pd-us-google

umgehen sein. Aber ich kann anderseits bestätigen, dass Patienten mit Allgemeinerkrankungen, Stoffwechselkrankheiten, Infektionskrankheiten z. B. eine niederere Reizschwelle haben als Gesunde.

Greve (München): Ich bemerke in bezug auf die Anfrage von Luniatschek, dass die erwähnten gingivalen Abszesse relativ selten vorkommen, sich aber nach meinen Erfahrungen durch die zirkumskripte Lage mehr nach dem Zahnhalse zu auszeichnen, während sich die Wurzelabszesse durch genaue Digitaluntersuchung diagnostizieren lassen. Der Sitz der erwähnten Abszesse geht nach meiner Ansicht nie über die Uebergangsfalte hinaus. Ein gutes diagnostisches Untersuchungsmittel ist die Durchleuchtung im dunklen Raume.

Fischer (Schlusswort): Ich freue mich, schon jetzt die theoretische Bestätigung meiner Ansicht gefunden zu haben und bitte Sie, sich nur nachher bei der Demonstration auch praktisch davon zu überzeugen.

Vorsitzender Dr. Hentze: Herr Zimmer wird jetzt sprechen über: Die Verwendung des Renoform-Kokaingemisches und seine Vorteile in der Zahnheilkunde.

Zimmer (Greifswald) führt aus, dass das von ihm und anderen erprobte Renoform-Kokaingemisch ganz besondere Vorzüge hat, welche es besonders geeignet für die zahnärztliche Praxis machen. Im Gegensatz zu anderen Mitteln wie Novokain-Suprarenin und anderen tritt der anästhetische Erfolg viel schneller ein, ausserdem ist die Tiefenwirkung grösser und die Dosierung und Sterilität ist durch Verwendung von Ampullen mit genau sterilisiertem Inhalt absolut zuverlässig. Hergestellt wird das Mittel von der organotherapeutischen Fabrik von Dr. Freund und Dr. Redlich in Berlin.

Vorsitzender Hentze: Die Einführenden der Sektion IV und VI haben beschlossen, nicht mehr in eine Diskussion zu diesem Thema einzutreten, weil noch nachher in der Sektion IV darüber verhandelt werden soll.

Die Ausbildung der Lingula ist Schwankungen unterworfen. Ihre Spitze liegt im Durchschnitt bei Erwachsenen 5 Mm., bei Kindern 1 Mm. über, ihre Basis bei Erwachsenen 2 Mm., bei Kindern 3 Mm. unter einer anzulegenden Normallinie (Normallinie ist die von der Berührungsfläche der mittleren Schneidezähne über das distale Ende der Längsfissur des letzten Molaren gedachte Gerade).

Zwischen Linea obliqua int. und ext. befindet sich die Fovea retromol.

Digitized by Google
Original from UNIVERSITY OF MICHIGAN
Generated on 2019-10-18 20:13 GMT / http://hdl.handle.net/2027/mdp.39015060277277
Public Domain in the United States, Google-digitized / http://www.hathitrust.org/access_use#pd-us-google

Das Foramen ment. liegt bei Neugebornen weiter median als bei Erwachsenen. Es ist beim Menschen nach hinten und oben geöffnet, bei den Säugetieren dagegen nach vorn. Die anthropomorphen Affen scheinen einen Uebergang zu bilden.

Wichtig als Durchtrittsstelle von Nerven und Gefässen sind die Foramina ment.

Auf der lingualen Fläche der Basis mandibulae befinden sich die Foramina lingualia.

Der Nervus mandibularis anastomosiert mit dem der anderen Seite, ein ähnliches Verhalten scheint bei dem Nervus lingualis obzuwalten.

Die Leitungsanästhesie ist in allen den Fällen zur Anwendung zu bringen, wo sie vor der Schleimhautanästhesie Vorteile bietet:

a) bei Extraktionen mehrerer Zähne derselben Kieferhälfte;

b) bei anderweitigen kleineren chirurgischen Operationen, bei denen der Schleimhautanästhesie Schwierigkeiten gegenüberstehen;

c) bei pathologischen Veränderungen in der Umgebung des zu extrahierenden Zahnes (Abszess, schwammiges Zahnfleisch etc.);

d) bei Replantationen.

Die Schleimhautanästhesie kommt mit Vorteil zur Anwendung bei der Extraktion einzelner Zähne mit Ausnahme der unteren Molaren.

Man injiziert hiebei von der Papille aus.

Man verwende nur gerade so viel von dem Anästhetikum, wie zur Erzielung einer guten Anästhesie notwendig ist. Nur relativ ungiftige isotonische und sterile Lösungen soll man verwenden. Das Depot für die Leitungsanästhesie ist möglichst dicht an den Durchtrittsstellen der Nerven (Eintrittsstelle, resp. Austrittsstelle) am Knochen anzulegen.

Da weiterhin keiner der noch auf der Tagesordnung stehenden Redner sich zum Wort gemeldet hat, kann ich die heutige Sitzung schliessen. Ich danke Ihnen allen für das Interesse, das Sie unseren Verhandlungen entgegengebracht haben; ich danke ganz besonders den Herren Vortragenden und Diskussionsrednern für ihre Ausführungen und schliesse die heutige Sitzung. Ich bitte jetzt die Herren, welche sich für die weiteren Vorträge der Sektion VI interessieren, sich nach Zimmer 21 zu begeben, wo Koll. Bünte seinen angekündigten Vortrag mit Lichtbildern halten wird.

In Zimmer 21 eröffnete Dozent Dr. Fischer die Sektionssitzung der Abteilung VI und erteilte Herrn Bünte (Greifswald) das Wort.

Digitized by Google
Original from UNIVERSITY OF MICHIGAN
Generated on 2019-10-18 20:13 GMT / http://hdl.handle.net/2027/mdp.39015060277277
Public Domain in the United States, Google-digitized / http://www.hathitrust.org/access_use#pd-us-google

Herr Bünte sprach über das Thema: Beiträge zur Leitungsanästhesie mit besonderer Berücksichtigung der anatomischen Verhältnisse. Er erklärte folgendes:

Nur auf Grund anatomischer Kenntnisse kann eine zielbewusste Anästhesie durchgeführt werden. Die zu erreichenden Punkte, der Einstichpunkt, sowie die Nadelführung sind nach den Verhältnissen der Mundhöhle zu orientieren, diese sind besonderen Schwankungen, insbesondere denen des Alters unterworfen.

Im Oberkiefer kommen für die Anästhesie in Betracht:

a) die Nervi alveolares superiores posteriores,

b) der Nervus palatinus anterior,

c) der Nervus infraorbitalis und die Anastomose mit dem betreffenden der anderen Seite,

d) der Nervus nasopalatinus und die Anastomose zwischen beiden.

Am Tuber maxillare befinden sich ungefähr 3 bis 4 etwa 1 bis 2 Cm. über dem Alveolarrand gelegene Oeffnungen.

Das Foramen infraorbitale ist bei Erwachsenen 34·3 Mm. (bei Kindern 20·2 Mm.) von der Mitte des freien Alveolarrandes des Caninus entfernt. Vom Orbitalrande liegt es 7 Mm. entfernt, bei Kindern 5·2 Mm.

Man injiziere hierbei unter Führung des dritten Fingers der nichtbeschäftigten Hand.

Die beiden Foramina palatina anteriora, verbunden mit dem Foramen incisivum, bilden ein gleichseitiges Dreieck.

Das Foramen palatinum anter. liegt oberhalb und medial des letzten Molaren.

Das Foramen incisivum liegt auf der Mittelsenkrechten, die man auf der Verbindungslinie der Mitte der distalen Kanten der Canini errichten kann.

Im Unterkiefer kommen für die Anästhesie in Betracht:

1. der Nervus alveolaris inferior,
2. der Nervus buccinatorius,
3. der Nervus lingualis.

Das Foramen mandibulare liegt bei einem Individuum mittleren Lebensalters höher als beim Neugeborenen und beim Greise, darauf ist bei der Nadelführung Rücksicht zu nehmen. Man injiziere hierbei unter Führung des Zeigefingers der freien Hand.

Reicher Beifall folgte diesen durch zahlreiche vorzügliche Lichtbilder unterstützten Worten des Herrn Bünte.

Generated on 2019-10-18 20:13 GMT / http://hdl.handle.net/2027/mdp.39015060277277
Public Domain in the United States, Google-digitized / http://www.hathitrust.org/access_use#pd-us-google
Digitized by Google
Original from UNIVERSITY OF MICHIGAN

Darauf begab sich die zahlreiche Versammlung wieder zurück in den Sitzungssaal der Sektion VI.

Daselbst demonstrierte auf vielseitigen Wunsch Doktor Fischer seine Methode der Anwendung des konstanten Stromes und zeigte die Verschiedenheit der Ausschläge bei verschiedenen Füllungen und die durch den Strom eintretende Reizung der Tränendrüsen beim Koll. Brausewald.

Danach ergriff der Vorsitzende Dr. Fischer das Wort:

Wir haben im Laufe der letzten Tage uns schon vorbesprechend über einige Thesen der allgemeinen und örtlichen Betäubung ausgesprochen. In bestimmte Form gekleidet, sollen diese Leitsätze dazu verhelfen, die Fortschritte auf diesem Gebiete weit und breit bekannt und populär zu machen und um den guten, erprobten und einwandfreien Methoden ein Uebergewicht zu verschaffen. Schliesslich sollen sie auch dazu beitragen, der Unklarheit und Verwirrung zu steuern, die gerade auf diesem Gebiete noch herrscht. Vielleicht erreichen wir, dass damit der Verbreitung und Anwendung von Geheimmitteln endlich einmal ein Ziel gesetzt wird.

Ich bitte um Vorschläge für diese Leitsätze.

Luniatschek: Es handelt sich zunächst um die Beantwortung der Frage: Hat die allgemeine Narkose Berechtigung in der Zahnheilkunde? Dafür schlage ich folgende Beantwortung vor, in der Annahme, dass durch die vorhergegangene Besprechung die Sachlage schon genügend geklärt ist.

Mein Vorschlag lautet:

Bei der gegenwärtigen Vervollkommnung der lokalen Anästhesie ist die Anwendung der Narkose in der Zahnheilkunde möglichst zu vermeiden. Unentbehrlich ist die Narkose jedoch nicht. (Wird einstimmig angenommen.)

Bei der Beantwortung der Schlussfragen:

a) Welches Lokalanästhetikum muss für die Zahnheilkunde empfohlen werden?

b) Welche Technik der lokalen Anästhesie ist die einfachste und zugleich die beste?

Schliesslich: Welches ist die empfehlenswerteste Methodik der Dentinanästhesie?

möchte ich bitten, aus verschiedenen Gründen von der eingehenden Beantwortung der Fragen abzusehen. Wir sind nicht in der Lage, ganz allgemein und definitiv schon heute über die beste Injektionstechnik schlüssig zu werden. Verschiedene vorgetragene Methoden, so zweckentsprechend sie auch jetzt schon erscheinen, bedürfen doch erst noch der praktischen Bestätigung. Ich schlage deshalb folgenden Passus vor:

Digitized by Google
Original from UNIVERSITY OF MICHIGAN
Generated on 2019-10-18 20:13 GMT / http://hdl.handle.net/2027/mdp.39015060277277
Public Domain in the United States, Google-digitized / http://www.hathitrust.org/access_use#pd-us-google

Die Empfehlung eines bestimmten Lokalanästhetikums für die Zahnheilkunde erscheint deshalb unzweckmässig, weil die Anforderungen in der zahnärztlichen Praxis zu verschieden sind, sowohl was die Art der Klientel als die örtlichen Bedingungen, wie vor allem die Verschiedenheit der Operationen anbetrifft. Unbedingt zu verwerfen sind dagegen diejenigen Mittel, deren Zusammensetzung nicht genau bekannt ist. (Wird ebenfalls einstimmig angenommen.)

Daraufhin dankt der Vorsitzende Dr. G. Fischer nochmals den Anwesenden für ihre Betätigung und schliesst die Sitzung.

Dr. Sachse spricht zum Schlusse unter dem überaus reichlichen Beifall aller Anwesenden dem Vorsitzenden Doktor Fischer den Dank der Versammlung aus, nicht nur für die hervorragende tüchtige und sachgemässe Leitung der Versammlungen, sondern auch für die vielen und zeitraubenden Vorbereitungen, welche er fast ganz allein in der besten Weise getroffen.

Schluss Sonnabend, den 28. August 1909, mittags gegen 1 Uhr.

---

82. Versammlung Deutscher Naturforscher und Aerzte in Königsberg i. Pr. 1910.

Einladung.

Die Unterzeichnete Geschäftsleitung ladet zur Teilnahme an der vom 18. bis 24. September d. J. in Königsberg stattfindenden 82. Versammlung Deutscher Naturforscher und Aerzte ergebenst ein.

Teilnehmer der Versammlung kann jeder werden, der sich für Naturwissenschaften interessiert.

Die allgemeine Tagesordnung ist vorläufig wie folgt festgesetzt:

A. In den allgemeinen und Gesamtsitzungen sind bis jetzt die Vorträge folgender Herren in Aussicht genommen:

Ach (Königsberg): Ueber den Willen.

Cramer (Göttingen): Pubertät und Schule.

Külpe (Bonn): Erkenntnistheorie und Naturwissenschaften.

v. Monakow (Zürich): Lokalisation der Hirnfunktionen.

Digitized by Google
Original from UNIVERSITY OF MICHIGAN
Generated on 2019-10-18 20:13 GMT / http://hdl.handle.net/2027/mdp.39015060277277
Public Domain in the United States, Google-digitized / http://www.hathitrust.org/access_use#pd-us-google

Planck (Berlin): Die Stellung der neuen Physik zur mechanischen Naturanschauung.

Tornquist (Königsberg): Geologie des Samlandes.

Zenneck (Ludwigshafen): Verwertung des Luftstickstoffes mit Hilfe des elektrischen Flammenbogens.

B. Von sonstigen Veranstaltungen seien ausser den üblichen abendlichen Festlichkeiten genannt: Am 23. September nachmittags Ausflüge nach der benachbarten Ostseeküste; am 24. September Tagesausflüge *a*) zur Kurischen Nehrung und nach Memel, *b*) nach Marienburg und Danzig, mit Besichtigung der Marienburg, der Schichauwerft und der Technischen Hochschule.

Ausser den allgemeinen Sitzungen finden in üblicher Weise Einzelsitzungen und kombinierte Sitzungen der Abteilungen statt. Für die medizinischen Abteilungen ist, vielfach geäusserten Wünschen entsprechend, eine grössere Anzahl kombinierter Sitzungen in Aussicht genommen, zu denen schon eine Reihe von Vorträgen angemeldet sind.

Es ist die Bildung folgender Abteilungen in Aussicht genommen:

I. Naturwissenschaftliche Hauptgruppe:

1. Mathematik und Astronomie. 2. Physik, Instrumentenkunde und angewandte Mathematik. 3. Chemie. 4. Angewandte Chemie und Pharmazie. 5. Landwirtschaft. 6. Geographie. 7. Geologie und Mineralogie. 8. Botanik. 9. Zoologie. 10. Anthropologie. 11. Mathematischer und naturwissenschaftlicher Unterricht.

II. Medizinische Hauptgruppe.

12. Anatomie, Histologie, Embryologie. 13. Physiologie, physiologische Chemie, Pharmakologie. 14. Allgemeine Pathologie und pathologische Anatomie. 15. Innere Medizin, Balneologie, Hydrotherapie. 16. Geschichte der Medizin und der Naturwissenschaften. 17. Chirurgie. 18. Geburtshilfe und Gynäkologie. 19. Kinderheilkunde. 20. Psychiatrie und Neurologie. 21. Augenheilkunde. 22. Hals- und Nasenheilkunde. 23. Ohrenheilkunde. 24. Dermatologie und Syphilidologie. 25. **Zahnheilkunde.** 26. Militär-Sanitätswesen. 27. Gerichtliche und soziale Medizin. 28. Hygiene und Bakteriologie. 29. Veterinär-Medizin.

Vorträge zu den Abteilungssitzungen werden bis zum 1. Juni an die Adresse der Geschäftsführung erbeten.

Die Versendung des ausführlichen Programmes, die voraussichtlich im Juli stattfindet, erfolgt kostenlos auf schrift-

Digitized by Google
Original from UNIVERSITY OF MICHIGAN
Generated on 2019-10-18 20:16 GMT / http://hdl.handle.net/2027/mdp.39015060277277
Public Domain in the United States, Google-digitized / http://www.hathitrust.org/access_use#pd-us-google

lichen Wunsch, der an das Bureau der Geschäftsführung zu richten ist.

Um gefällige Weiterverbreitung dieser Einladung wird höflichst gebeten.

Die Geschäftsführer:

Professor Dr. **Lichtheim.** Professor Dr. **Franz Meyer.**

Bureau der Geschäftsführung: Drummstrasse 25—29.

IV. Jahresversammlung der Europäischen Gesellschaft für Orthodontie (European Orthodontia society).

I. Generalversammlung der Orthodontischen Gesellschaft in Wien.

Einladung.

Die Europäische Gesellschaft für Orthodontie wird ihre IV. Jahresversammlung gemeinschaftlich mit der I. Generalversammlung der Orthodontischen Gesellschaft in Wien am 6., 7. und 8. Oktober 1910 in Wien abhalten.

Bei dem grossen Interesse, welches jetzt in allen zahnärztlichen Kreisen der Orthodontie entgegengebracht wird, ist die Erwartung wohl berechtigt, dass die in Wien tagende Versammlung sich eines grossen Zuspruches seitens der in- und ausländischen Kollegen erfreuen wird. Es ergeht daher schon jetzt an alle Kollegen, welche an den Verhandlungen der Versammlung teilnehmen wollen, die Aufforderung, sich an einen der Unterzeichneten zu wenden, damit die Zustellung der Einladung und des Programms rechtzeitig erfolgen kann.

Dr. Siegfried Herz
Schriftführer der Orthod. Gesellschaft in Wien, I. Biberstrasse 26.

Dr. William G. Law
Sekretär der Europ. Ges. f. Orthod. Berlin, In den Zelten 18a.

Fédération Dentaire Internationale. (F. D. I.)

Exekutiv-Komitee:

Präsident: Patterson (London).
General-Sekretär: Schaeffer-Stuckert (Frankfurt a. M.).
Schatzmeister: Rosenthal (Brüssel).

Digitized by Google
Original from UNIVERSITY OF MICHIGAN
Generated on 2019-10-18 20:15 GMT / http://hdl.handle.net/2027/mdp.39015060277277
Public Domain in the United States, Google-digitized / http://www.hathitrust.org/access_use#pd-us-google

Hygiene-Kommission: (H. C. F. D. I.):

Ehrenpräsident: Cunningham (Cambridge).
Präsident: Jessen (Strassburg, Elsass).
Sekretär: Lenhardtson (Stockholm).

Strassburg (Elsass), im März 1910.
Schiltigheimerring 9.

II. Offener Brief.

An die Landeskomitees H. C. F. D. I.

Seine Majestät König Gustav V. von Schweden hat am 1. Februar 1910 das Protektorat über das „Internationale Komitee für Öffentliche Mundhygiene" zu übernehmen geruht.

Indem ich Ihnen hiervon geziemend Mitteilung mache, bitte ich Sie, diese erfreuliche Tatsache in den weiteren Kreisen Ihres Landes bekannt zu geben.

Die Entwicklung unserer H. C. F. D. I. schreitet vorwärts.

Am 25. Jänner 1910 hat sich in Kopenhagen ein „Dänischer Verein für Kinderzahnpflege" gebildet. In Stockholm wurde am 2. Februar 1910 der „Schwedische Nationalverein für Mundhygiene gegründet. Beide Vereine haben bereits eine energische Tätigkeit begonnen, um zunächst in allen Städten kommunale Schulzahnkliniken einzurichten, die Zahnpflege im ganzen Lande, in alle Schulen, in das Heer, in die Krankenhäuser, Krankenkassen usw. einzuführen. Auch in anderen Ländern sind die Landeskomitees mit den Vorarbeiten für die Gründung solcher Vereine beschäftigt.

Zur Erleichterung der Propagandatätigkeit hat der Vorstand H. C. F. D. I. beschlossen, den einzelnen Landeskomitees folgende Hilfsmittel für die praktische Einführung der Zahnpflege zu empfehlen:

1. Die Schulwandtafel „Gesunde und kranke Zähne".
2. Eine kleine von der H. C. F. D. I. herausgegebene Broschüre über Zahnpflege.
3. Eine gute und billige, nach den Anforderungen der H. C. F. D. I. hergestellte Zahnbürste.

Der Vorsitzende bittet Sie, diese Bestrebungen zu den Ihrigen zu machen. Er ist auf Anfrage zu näheren Auskünften jederzeit bereit.

Die diesjährige Versammlung der F. D. I. findet am 25. und 26. März in Paris statt. Sie wird wesentlich organisatorischen Zwecken dienen und deshalb in kleinerem Rahmen abgehalten, so dass ein Erscheinen der Mitglieder unserer Landeskomitees, wenn auch dankenswert, doch nicht unbe-

Digitized by Google
Original from UNIVERSITY OF MICHIGAN
Generated on 2019-10-18 20:13 GMT / http://hdl.handle.net/2027/mdp.39015060277277
Public Domain in the United States, Google-digitized / http://www.hathitrust.org/access_use#pd-us-google

dingt notwendig ist. Dagegen ist es sehr wünschenswert, dass zu dem III. Internationalen Kongress für Schulhygiene 2. bis 7. August 1910 in Paris alle Mitglieder unserer Landeskomitees erscheinen und aus jedem Lande möglichst viele Kollegen, die für Schulhygiene Interesse haben, sich anschliessen. Auf dem III. Internationalen Kongress für Schulhygiene in Paris wird zum erstenmal eine eigene Sektion für Hygiene des Mundes und der Zähne gebildet, auf welcher drei Themen von je zwei Rednern aus Frankreich, Oesterreich, Belgien und Deutschland in offiziellen Referaten behandelt werden.

Sektion XI.

Hygiene des Gesichts, des Gehörs, des Mundes und der Zähne.

III. Subsektion (Hygiene des Mundes und der Zähne).

1. Hygiene der Mundhöhle in den Internaten: Dr. H. Dreyfuss (Paris); Dr. W. Wallisch (Wien).

2. Die Bedeutung der Mund- und Zahnhygiene für den allgemeinen Gesundheitszustand bei Kindern und Jünglingen: Dr. Cruet (Paris); Dr. Allayes (Anvers).

3. Ueber halbjährige Untersuchung und Behandlung der Zähne bei Schulkindern: Dr. Roy (Paris); Dr. Jessen (Strassburg).

Man ist gebeten, die Beitrittserklärung unter Beifügung einer Visitenkarte an Herrn Dr. Dufestel, Generalsekretär des Kongresses, Paris, Boulevard Magenta 10, einzusenden.

Mit der Beitrittserklärung ist der Mitgliederbeitrag von 20 Mark per Postanweisung an die Adresse von Herrn Dr. de Pradel, Schatzmeister des Kongresses, Avenue Emile Zola 120, Paris, einzusenden.

Den Kongressteilnehmern werden alle auf den Kongress Bezug habenden Mitteilungen und Veröffentlichungen nach Massgabe ihrer Drucklegung zugesandt werden. Die Kongressteilnehmer werden gebeten, den Wortlaut der Vorträge, welche sie zu halten wünschen, bis zum 1. Juni 1910 an den Generalsekretär gelangen zu lassen.

Unter dem Protektorat Seiner Majestät des Königs von Sachsen findet im Jahre 1911 in Dresden die Internationale Hygiene-Ausstellung statt.

Eine Sondergruppe für Zahnerkrankungen hat sich konstituiert:

Vorsitzender: Hofrat Prof. Dr. Walkhoff, (München).

Stellvertretende Vorsitzende: Prof. Dr. Dieck, Abteilungsdirektor im Zahnärztlichen Institut der Universität (Berlin);

Digitized by Google
Original from UNIVERSITY OF MICHIGAN
Generated on 2019-10-18 20:17 GMT / http://hdl.handle.net/2027/mdp.39015060277277
Public Domain in the United States, Google-digitized / http://www.hathitrust.org/access_use#pd-us-google

Prof. Dr. Jessen, Präsident H. C. F. D. I., Direktor der städtischen Schulzahnklinik (Strassburg i. E.); Zahnarzt Dr. F. Schaeffer-Stuckert, Direktor des Zahnärztlichen Instituts Carolinum am städtischen Krankenhaus Frankfurt a. M., Generalsekretär der Fédération Dentaire Internationale (Frankfurt a. M.).

Folgendes Programm ist aufgestellt worden:

I. Ursachen der Zahnverderbnis: Mikroorganismen; Einfluss der Lebensweise und der Ernährung; Zusammenhang mit Allgemeinerkrankungen; Heredität.

II. Verbreitungen der Zahnerkrankungen: Nach Alter, Geschlecht, Beruf; Bedeutung der Zahnkrankheiten für die Volksgesundheit.

III. Prophylaxe der Zahnerkrankungen.

IV. Bekämpfung der Zahnkrankheiten: In der Schule; beim Militär; in gewerblichen Betrieben und durch gemeinnützige Institutionen; durch die Versicherungsanstalten.

Die Landeskomitees H. C. F. D. I. werden gebeten, in ihrem Lande das Interesse für diese Internationale Hygiene-Ausstellung zu wecken.

Fünf Ehrenpräsidenten werden ernannt, und zwar je einer für Nordamerika, England, Frankreich, Oesterreich und Skandinavien durch das betreffende Nationalkomitee. Die Ausstellungsobjekte müssen bis zum 1. Juli 1910 bei dem Unterzeichneten angemeldet und bis zum 15. Februar 1911 nach Dresden eingesandt sein. — Es stehen etwa 250 Quadratmeter Fläche zur Verfügung.

Die Landeskomitees werden gebeten, den II. offenen Brief in ihre Landessprache zu übertragen und in Journalen und Zeitschriften zu veröffentlichen.

Mit kollegialem Gruss

der Vorsitzende der H. C. F. D. I.

Professor Dr. **Jessen.**

Errichtung eines Fortbildungs-Institutes in Berlin.

In Berlin, Bülowstrasse 22, ist ein Fortbildungs-Institut für approbierte Zahnärzte des In- und Auslandes ins Leben gerufen worden.

Als Lehrer werden an dem Institut wirken: Dr. Konrad Cohn, Professor Dr. Dieck, Hofzahnarzt Professor Guttmann, Professor Hahl, Zahnarzt H. J. Mamlok, Professor Dr. Wilh. Sachs, Dr. Erich Schmidt, Professor Dr. Schröder, Professor Dr. Williger, Hofzahnarzt Willmer.

Digitized by Google
Original from UNIVERSITY OF MICHIGAN
Generated on 2019-10-18 20:13 GMT / http://hdl.handle.net/2027/mdp.39015060277277
Public Domain in the United States, Google-digitized / http://www.hathitrust.org/access_use#pd-us-google

Das neue Institut wird über zwölf Räume verfügen, und stellt es sich zur Aufgabe, allen Teilnehmern am Unterricht Gelegenheit zu geben, sich wissenschaftlich und praktisch fortzubilden, die neuesten Fortschritte und Erfindungen der chirurgischen, technischen und konservierenden Zahnheilkunde einschliesslich der Röntgendiagnostik in einem eigenen Röntgen-Laboratorium kennen zu lernen und sich mit deren Anwendung durch eigene Uebungen an Patienten vertraut zu machen.

Mit dem Institut ist eine Poliklinik für Zahnkranke verbunden, so dass das für den Unterricht erforderliche Patientenmaterial stets vorhanden ist.

Das Institut beginnt seine Tätigkeit am 15. Juni d. J. mit einem Kursus über konservierende Zahnheilkunde, umfassend:

Goldeinlagen — Sachs.
Goldfüllungen — Erich Schmidt.
Porzellanfüllungen — Mamlok.
Porzellanschliff-Füllungen — Guttmann.
Wurzelfüllungen — Konrad Cohn.
Dauer des Kurses 6 Wochen.

Nähere Auskünfte erteilt Dr. **Erich Schmidt, Potsdamerstrasse 133.**

Referate und Journalschau.

Bau und Entwicklung der Mundhöhle des Menschen. Von Privatdozent Dr. *Guido Fischer.* Mit 18 Tafeln und 340 Abbildungen. Verlag von Dr. Werner Klinkhardt, Leipzig.

Das vorliegende Buch ist als Resultat der Lehrtätigkeit des bekannten und produktiven Forschers und Universitätslehrers anzusehen. Es umfasst 42 Vorlesungen, beginnend mit der makroskopischen Anatomie, wobei besonders auf die Formation des Gebisses Wert gelegt wird.

Im zweiten Teil folgt die vergleichende Anatomie, welche in sechs Vorlesungen erschöpft wird.

Der dritte Teil behandelt mikroskopische Anatomie einschliesslich Histologie und Histogenese. Dieser Teil ist als Hauptabteilung anzusehen und umfasst 22 Vorlesungen. Dass die Entwicklung der Zähne und Zahnteile nach den neuesten Forschungen sowie nach den Ergebnissen der Arbeiten des Verfassers ausführlich behandelt sind, ist selbstverständlich. Da-

Generated on 2019-10-18 20:13 GMT / http://hdl.handle.net/2027/mdp.39015060277277
Public Domain in the United States, Google-digitized / http://www.hathitrust.org/access_use#pd-us-google
Digitized by Google
Original from UNIVERSITY OF MICHIGAN

neben wird in Vorlesung 34 bis 37 die Milchzahnresorption mit ihren feineren Vorgängen gründlich behandelt.

Auch das biologische Verhalten des Zahnes während seiner Funktion, die Veränderung der Pulpa, Ersatzdentin, Dentikel usw. werden in den Kreis der Betrachtung gezogen. Den Schluss des 436 Seiten umfassenden Buches bildet eine gedrängte Uebersicht der mikroskopischen Technik.

Am Schlusse des Werkes befindet sich ein Register, welches das Auffinden einzelner Begriffe derart erleichtert, dass das ganze Werk auch gut als Nachschlagewerk für Praktiker zu gebrauchen ist, wenn es auch ursprünglich nur dazu bestimmt erscheint, dem Studenten ein Führer in der zahnärztlichen Wissenschaft zu sein.

Ueber die Ausgestaltung der Tafeln und des übrigen Werkes zu sprechen, hiesse Eulen nach Athen tragen. Die Ausstattung ist bei Fischer stets erstklassig.

Gelegentlich einer Besprechung dieses Fischerschen Buches wurde die Bedürfnisfrage für ein derartiges Werk mit dem Hinweise auf das Handbuch von Scheff u. a. verneint.

Wer jedoch die Bedürfnisse der Studierenden kennt; wer aus eigener Erfahrung den Wunsch der Studenten der Zahnheilkunde nach einem richtigen Lehrbuch der zahnärztlichen Grundlagen kennen gelernt hat; wer schliesslich weiss, dass manches Studenten Weisheit über den Kursus der Zahnheilkunde von Cohn nicht hinausreicht, der wird das Erscheinen eines Werkes wie das von Fischer mit der grössten Freude begrüssen.

Zu denjenigen, welche dem Verfasser für die Abfassung seines Buches Dank wissen und welche dem Buche eine möglichst grosse Verbreitung auch unter der Kollegenschaft wünschen, gehört nicht nur die Person des Referenten, sondern Männer der zahnärztlichen Wissenschaft, deren Lob für den Autor die höchste Anerkennung bedeutet. *Luniatschek,* Breslau.

Dental materia medica and Therapeutics. Von *Hermann Prinz*, M.D., D.D.S. (St. Louis, The C. V. Mosby Medical Book and Publishing Co., 1909.)

Die immer weiter fortschreitende Spezialisierung der ärztlichen Wissenschaften führte naturgemäss zur Bildung von Grenzgebieten, die je nach dem Interesse, das sie beanspruchen, von den an ihnen beteiligten Fächern entweder gleichmässig und gleichzeitig bearbeitet oder auch vernachlässigt werden. Zu diesen Stiefkindern gehört die zahnärztliche Pharmakologie — an und für sich schon eine wenig gebrauchte Bezeichnung —,

Digitized by Google
Original from UNIVERSITY OF MICHIGAN
Generated on 2019-10-18 20:15 GMT / http://hdl.handle.net/2027/mdp.39015060277277
Public Domain in the United States, Google-digitized / http://www.hathitrust.org/access_use#pd-us-google

da die allgemeine Heilmittellehre die für den Zahnarzt wichtigen Präparate nicht abgesondert behandelt und anderseits die Zahnheilkunde, deren Entwicklung in den letzten Jahrzehnten mehr nach der operativen und technischen Seite erfolgte, intern und äusserlich Mittel, die sie von der allgemeinen Heilkunde übernahm, zwar anwandte und gelegentlich für ihre Zwecke modifizierte, deren Studium jedoch vernachlässigte. Das eben erschienene, gross angelegte Buch von Prinz ist natürlich nicht das erste, das diesem Gebiete gewidmet ist. In der Literatur, sowohl der fremden als auch der deutschen, gibt es eine ganze Anzahl ähnlicher Werke, die aber teils aus älterer Zeit stammen, während die grossen Fortschritte der allgemeinen Therapie der letzten 20 Jahre und die zahlreichen neuen und schon bewährten Präparate und Heilmethoden für die Zahnheilkunde noch nicht systematisch bearbeitet wurden, teils kurze Rezeptbücher sind. In der deutschen Fachliteratur brauchen wir nur auf Thamhayn, Holländer und Schneidemühl, Kleinmann, Greve, Biberfeld, die jüngst erschienene „Zahnärztliche Materia medica und technica" von Hoffendahl und natürlich den von Paschkis bearbeiteten Teil des Scheffschen Handbuches hinzuweisen. Das Buch von Prinz ist mit dem oft gebrauchten Ausdruck „standardwork" wohl am besten und kürzesten charakterisiert. Es gehört zu jenen Büchern, an die man mit dem Unbehagen, das theoretische Bücher dem Praktiker einflössen, herangeht, bei dem man vom Blättern ins Lesen, vom Lesen zum Studieren kommt, um es schliesslich als treuen Freund und Berater am Schreibtisch neben sich zu behalten. Prinz versteht es, den an und für sich spröden Stoff durch den steten Hinweis auf die Praxis fesselnd zu gestalten, klinische Betrachtungen einzuflechten, wo es nötig ist, klare und präzise Indikationsstellungen zu geben und für die Anwendungsweise der einzelnen Mittel so genaue Anleitungen anzuführen, dass der zweite Teil des Titels „Therapeutics" vollauf gerechtfertigt ist.

Bei der Beurteilung des Buches darf man nicht vergessen, dass dasselbe als Handbuch für Studierende der Zahnheilkunde an den amerikanischen Schulen bestimmt ist und sich folglich zunächst mit den allgemeinen Regeln der Pharmakologie und den Gesetzen der Therapie, der Wirkung der Heilmittel, Rezeptierkunde, Anwendungsarten, Maximaldosen, Löslichkeitsverhältnissen und Terminologie befasst, Abschnitte, die der europäische ärztlich gebildete Leser füglich überschlagen darf.

Den speziellen Teil eröffnen die Antiseptika und schon an diesem Abschnitte erkennt man, wie verständlich und übersichtlich der Stoff angeordnet ist und wie der Autor mit gründ-

Digitized by Google
Original from UNIVERSITY OF MICHIGAN
Generated on 2019-10-18 20:15 GMT / http://hdl.handle.net/2027/mdp.39015060277277
Public Domain in the United States, Google-digitized / http://www.hathitrust.org/access_use#pd-us-google

licher Belesenheit aus der internationalen Fachliteratur das Beste zusammengetragen hat. Hervorzuheben wäre, dass besonders deutsche und österreichische Autoren im weitesten Ausmasse berücksichtigt und zitiert werden und dass wir auch unter den Abbildungen viele uns bekannte treffen. Die Konzentrationstabelle der Antiseptika nach Miller und die Aufstellung ihrer bakterientötenden Wirkung nach Koch, Miguel, Sternberg, Kitasato sowie die Schilderung der Wirkung, welche Lösungen von Salzen der Schwermetalle nach der Thorie von Arrhenius und den Untersuchungen von Paul und Krönig haben, bilden den Uebergang zu den einzelnen Präparaten. Jedes derselben wird zunächst mit der Bezeichnung in der amerikanischen Pharmakopoe angeführt, mit dem lateinischen, englischen, französischen und deutschen Namen genannt, die chemische Formel, Darstellungsweise und physikalischen Eigenschaften erörtert, die lokale und allgemeine Wirkung geschildert und schliesslich dessen therapeutische Verwendung in der Zahnheilkunde besprochen.

Besonders lesenswerte Kapitel sind die über Gangränbehandlung nach Buckley, Argentum nitricum, Arsen mit Indikationsstellung, Bleichung und über die Zusammenstellung von Mundwässern und Zahnpulvern. Nicht zu verwundern ist, dass die lokale (Injektionstechnik) und allgemeine Anästhesie besonders breit abgehandelt wird. Gibt es doch an den amerikanischen Universitäten besondere Lehrstühle für Anästhesie. Ganz modern ist die physikalische Therapie (Alveolarpyorrhoe, Stauungshyperämie, Licht- und Elektrotherapie, Massage) gehalten. Eine kurze Toxilogie beschliesst den reichhaltigen Inhalt.

Das Prinzsche Buch nimmt naturgemäss besonders auf die amerikanischen Verhältnisse (Pharmakopoe etc.) Rücksicht. Dennoch werden überall die englisch sprechenden Zahnärzte das Buch zu schätzen und zu würdigen wissen, denn auch für den erfahrensten Praktiker bringt es wertvolle Ratschläge und manche schätzenswerte Anregung. Dr. *F.*

Index der deutschen zahnärztlichen Literatur und zahnärztlichen Bibliographie. Umfassend die Literatur bis zum Jahre 1902. Im Auftrage des Zentralvereines deutscher Zahnärzte und mit Unterstützung der Herren: Prof. H. Albrecht † (Berlin), Dr. Bordes (Berlin), Privatdozent Dr. Euler (Heidelberg), Dr. Finger (St. Johann), Hofzahnarzt Dr. Greve (München), Gutbrod (Schlettstadt), Dr. Ornstein (Wien), Dr. R. Par-

Digitized by Google
Original from UNIVERSITY OF MICHIGAN
Generated on 2019-10-18 20:15 GMT / http://hdl.handle.net/2027/mdp.39015060277277
Public Domain in the United States, Google-digitized / http://www.hathitrust.org/access_use#pd-us-google

reidt (Leipzig), Privatdozent Dr. Peckert (Heidelberg), Dr. Smreker (Wien) und Prof. Dr. J. Witzel (Essen) herausgegeben von Prof. Dr. Port (Heidelberg). Verlag: Heidelberger Verlagsanstalt und Druckerei. Lieferung 1 bis 8.

In rascher Folge sind 8 Lieferungen von je 160 Seiten dieser im Auftrage des Zentralvereines deutscher Zahnärzte von Prof. Dr. Port in Heidelberg herausgegebenen Indizes erschienen.

Die ausführliche Würdigung dieses von grossem Fleiss und Gründlichkeit zeugenden Werkes behalten wir uns bis zu dem nun nicht mehr fernen Erscheinen der restlichen Lieferungen vor. —*i*—

Das Foramen mandibulare und seine Bedeutung für die Leitungsanästhesie des Unterkiefernerven. Aus dem königl. anatomischen Institut zu Königsberg i. Pr. Von Dr. med. *Adolf Stein.* Verlag von Hermann Meusser, Berlin 1909.

Es war eine dankenswerte Aufgabe des Verfassers, auf Grund eingehender Untersuchungen am anatomischen Präparat die lokalen Verhältnisse des Foramen mandibulare zu studieren, da hiedurch eine bessere Basis für die Technik der Mandibular-Leitungsanästhesie gewonnen wurde. Die Bedeutung der letzteren ist heute wohl allgemein anerkannt, da diese Methode nicht nur bei der Extraktion der Weisheitszähne und anderen Operationen am hinteren Kiefergebiet, sondern auch speziell in Fällen hochgradiger Wurzelhautentzündung der lokalen Injektion weitaus überlegen ist. Bisher liegen nun von verschiedenen Autoren meist differente Angaben über die Ausführung der Methode vor, wohl deshalb, weil sie — mangels einer richtigen anatomischen Grundlage — nur empyrisch geübt und erlernt wurde. Die Untersuchungen des Verfassers erstrecken sich auf 400 Unterkiefer und die Ergebnisse sind kurz zusammengefasst folgende: Die Gestalt des Foramen ist in der überwiegenden Mehrzahl schlitzförmig, nur ausnahmsweise trichterförmig oder oval, die Breite beträgt durchschnittlich 0·48 Cm. Bezüglich der Lage des Foramen wurde festgestellt, dass es in mehr als der Hälfte der Fälle in der Höhe des Alveolarrandes der hinteren, unteren Molaren und sonst gewöhnlich in der Höhe der Kaufläche gelegen ist. Wenn man in dieser Höhe eine Parallele zu einer Verbindungslinie des Angulus zum untersten Punkte der Spina mentalis zieht, so findet man das Foramen meist an der Stelle, wo eine vom Angulus zum tiefsten Punkte der Incisura semilunaris gezogene Linie von obiger Parallele geschnitten wird. Wichtig ist ferner, dass die durchschnittliche

Digitized by Google
Original from UNIVERSITY OF MICHIGAN
Generated on 2019-10-18 20:17 GMT / http://hdl.handle.net/2027/mdp.39015060277277
Public Domain in the United States, Google-digitized / http://www.hathitrust.org/access_use#pd-us-google

Entfernung des Foramen von der Einstichstelle, der medialen Kante der Fossa retromolaris, zirka 1·3 Cm. und der Abstand von der tiefsten Stelle der Incisura semilunaris in 66 Prozent aller Fälle 2 bis 2½ Cm. beträgt. Entgegen dem Vorschlage von Witzel, Schleich u. a. warnt Verfasser davor, die Anästhesierung an der Lingula vorzunehmen, einmal deshalb, weil letztere sehr häufig nur rudimentär vorhanden und kaum auffindbar ist und überdies, weil die Lage der Lingula zu schwankend ist, um als Anhaltspunkt für die Injektion dienen zu können. Allerdings gibt Verfasser zu, dass auch die mediale Kante des Trigonum retromolare, die gewöhnliche Einstichstelle, Schwankungen unterliegt, es kann daher nur durch Zusammenhaltung der vom Verfasser gefundenen durchschnittlichen Masse sowie deren häufigsten Variationen eine Orientierung über die jeweilige Lage des Foramen gewonnen werden. Nach ungefährer äusserlicher Bestimmung des Foramen wird dieser Punkt mit dem Finger fixiert, worauf man — die Injektionsspritze auf die Bicuspidaten der anderen Seite legend — die Nadel in der Höhe des Alveolarrandes an der medialen Seite der Fossa retromolaris einsticht. Der Stich muss sofort bis an den Knochen geführt werden, worauf man an der Innenfläche des aufsteigenden Astes entlang gleitend und Injektionsflüssigkeit dauernd entleerend bis gegen den durch den Finger fixierten Punkt vordringt, an welcher Stelle zirka die oben beschriebenen Linien zusammentreffen sollen. Der Nervus lingualis wird von der Injektionsflüssigkeit gleichzeitig anästhesiert. Die Endverzweigung des Nerven am Foramen mentale kann vernachlässigt werden. Auf alle Fälle ist es ratsam, einige Zeit bis zur Ausführung der Operation verstreichen zu lassen, um das Diffundieren der Flüssigkeit zu ermöglichen.

Dr. *Viktor Bunzl,* Wien.

Sammlung von Vorträgen aus dem Gebiete der Zahnheilkunde. Herausgegeben von Prof. *W. Pfaff.* Verlag der Dykschen Buchhandlung, Leipzig.

1. Heft: **Die Zahnheilkunde in ihren Beziehungen zu den Naturwissenschaften und der Medizin, insbesondere der pathologischen Anatomie und ihre Aufgaben für die Zukunft.** Von Prof. W. Pfaff. Verfasser warnt vor einer Ueberschätzung der zahnärztlichen Technik gegenüber der theoretisch-wissenschaftlichen Ausbildung, da in erster Linie die letztere geeignet sei, durch Aufdeckung der Zusammenhänge mit den Naturwissenschaften und speziell der Medizin zur Lösung der schwierigsten und wichtigsten Fragen in der Zahnheilkunde beizutragen. Den

Digitized by Google
Original from UNIVERSITY OF MICHIGAN
Generated on 2019-10-18 20:17 GMT / http://hdl.handle.net/2027/mdp.39015060277277
Public Domain in the United States, Google-digitized / http://www.hathitrust.org/access_use#pd-us-google

Beweis hiefür bringt Verfasser, indem er auf Grund eigener Erfahrung und mit Hinweis auf Mitteilungen aus der Literatur die vielfachen Wechselbeziehungen der Zahnerkrankungen zu den verschiedenen Disziplinen der Medizin eingehend erörtert. Auch Anthropologie, Zoologie und Physik spielen eine bedeutende Rolle bei der wissenschaftlichen Ergründung einschlägiger Probleme, weshalb die naturwissenschaftlich-medizinische Vorbildung als unerlässliche Grundlage für ein erspriessliches Arbeiten gefordert werden muss. Dr. *Viktor Bunel,* Wien.

2. Heft: **Ueber die Entwicklung der Orthodontie, besonders in neuester Zeit und die Hauptaufgaben der Zukunft.** Von Prof. W. Pfaff. Wir verweisen auf das Autoreferat über diesen Vortrag im Juliheft 1909, Seite 590, dieser Zeitschrift.

—.—

Schutz den Zähnen. Verlag von *Richard Schötz,* Berlin S. W. 48, Wilhelmstrasse 10.

Diese im Auftrage des deutschen Zentralkomitees für Zahnpflege in den Schulen herausgegebene Broschüre ist von dem Generalsekretär des Komitees Zahnarzt Dr. Erich Schmidt in Berlin verfasst und enthält auf acht Seiten alles, was über Hygiene, Prophylaxis und Behandlung der Mundhöhle und Zähne gesagt zu werden verdient.

Um diese gemeinverständlich und anregend geschriebene Flugschrift den weitesten Kreisen zugänglich zu machen, ist der Preis mit 10 Pfennigen festgesetzt worden und wir machen hiemit insbesondere Vereine und Schulen auf die Erwerbung und Verteilung dieses Schriftchens aufmerksam. — *e*—

Ueberzählige Zähne. (Supernumerary teeth.) Von *G. V. Black,* Chicago. (Dental Summary, Februar 1909.)

In dieser Abhandlung legt Black seine an der Hand von 200 Modellen und Abbildungen gewonnenen Erfahrungen über dieses Thema nieder.

Nach der Art ihrer Entstehung aus überzähligen Epithelknospen, die sich von dem das ganze Zahnsystem bildenden Epithel abstossen, gibt es drei verschiedene Arten von überzähligen Zähnen: 1. solche, die der Form der jeweiligen Zahngattung entsprechen, wie Schneidezähne, Bicuspidaten oder Molaren, dann 2. solche, die eine mehr verkümmerte, konische Form aufweisen, bei denen aber das Dentin, die Pulpenkammer und der Nervkanal voll entwickelt sind, und 3. solche, die nur Schmelzknospen in Form von kleinen Kugeln dar-

Digitized by Google
Original from UNIVERSITY OF MICHIGAN
Generated on 2019-10-18 20:16 GMT / http://hdl.handle.net/2027/mdp.39015060277277
Public Domain in the United States, Google-digitized / http://www.hathitrust.org/access_use#pd-us-google

stellen, die einem normalen oder überzähligen Zahne anhaften. Diese besitzen weder Dentin noch eine Pulpa. Es sind dies die sogenannten Schmelztropfen. Ausser diesen drei Formen der Missbildung wären noch jene zu erwähnen, die durch ihre besondere Stellung, Form und Befestigung an natürlichen oder überzähligen Zähne eigentümlich sind, wie die Verschmelzung der Wurzeln der Zähne, Vereinigung der Dentinkeime während des Wachstums, Verschmelzung der Schmelzkeime und dadurch bedingte Bildung missgestalteter Zähne etc.

Black kann der von manchen Autoren vertretenen Ansicht, dass überzählige Zähne als Atavismus oder als Degenerationsbildung aufzufassen wären, nicht beipflichten. Degenerierte können wohl überzählige Zähne aufweisen, doch lässt die Anwesenheit von überzähligen Zähnen nicht den Schluss auf Degeneration zu.

Jeder Versuch einer Klassifikation kann bis heute keinen Anspruch auf Vollständigkeit erheben und ist hierzu noch ein weiteres Studium und Sammlung aller zugänglichen Fälle erforderlich.

Man kann den Mund in vier Gegenden einteilen: Die Schneidezahn-, die Eckzahn-, die Bicuspidaten- und die Molarregion. Die überzähligen Zähne jeder dieser Gegenden haben eine diesen Zahngattungen entsprechende oder annähernd entsprechende Form.

Die überzähligen Zähne stehen sowohl in, wie auch ausserhalb der Reihe des normalen Zahnbogens Es hängt dies davon ab, ob sie früher oder später als die normalen Zähne zum Durchbruch gelangt sind. Immer stehen jedoch bei Anwesenheit von überzähligen Zähnen entweder diese oder einzelne normal entwickelte Zähne infolge Raummangels ausserhalb der Reihe. In Beziehung auf Zeit und Bildung des Durchbruches der überzähligen Zähne, sowohl für das Milch- wie für das bleibende Gebiss, gilt als Regel, dass diese immer gleichen Schritt halten mit den den einzelnen Zahngattungen entsprechenden Zeitperioden. Doch wird bei Anwesenheit mehrerer überzähliger Zähne der Durchbruch der normalen Zähne infolge Raummangels oft bedeutend verzögert oder werden diese, wenn sie nicht ganz impaktiert bleiben, in falsche Stellungen gedrängt. Ist der Durchbruch der normalen Zähne früher erfolgt, so erleiden die überzähligen Zähne dieses Schicksal.

Die überzähligen Zähne können eine der jeweiligen Gegend ihrer Entwicklung entsprechende normale oder anormale Form besitzen. Letztere repräsentiert sich dann als abge-

Digitized by Google
Original from UNIVERSITY OF MICHIGAN
Generated on 2019-10-18 20:17 GMT / http://hdl.handle.net/2027/mdp.39015060277277
Public Domain in the United States, Google-digitized / http://www.hathitrust.org/access_use#pd-us-google

stumpfter Kegel oder es sind mehrere solcher Kegel zu einer ungestalten Zahnform miteinander verschmolzen. Der Grundgedanke bei der von Black getroffenen Einteilung war rein praktischer Natur, um das Studium und Verständnis dieser Fälle zu erleichtern. „Das Studium der derart eingereihten Fälle wird zur Bildung eines richtigen Urteils und zur Wahl des richtigen Behandlungsplanes viel mehr beitragen, als dies eine noch so ausführliche theoretische Beschreibung tun könnte". Und tatsächlich: An Hand der 90 zuweilen ganz vortrefflichen Illustrationen, aus der allgemeinen Beschreibung im Text und aus den den Abbildungen im Anhang noch beigefügten speziellen Erklärungen kann man ein richtiges Urteil über die bisher in der Literatur immer so spärlich behandelten Anomalien gewinnen. Die mit so viel Eifer getroffene Auslese der interessantesten und seltensten Fälle verleiht der ganz vorzüglichen Arbeit noch erhöhten Wert.

Autor bespricht in ausführlicher Weise die Diagnose und Behandlung, die nur in der Extraktion besteht, doch muss vor allem erstere richtig gestellt sein. So einfach dies zu sein scheint, bietet sie doch oft Schwierigkeiten. Sowohl im Milch- wie auch im bleibenden Gebiss brechen die überzähligen Zähne zu gleicher Zeit oder nur etwas früher oder später als die ihnen entsprechenden Zahngruppen durch. Zahlreiche kleine oder einzelne grössere überzählige Zähne können den Durchbruch der bleibenden Zähne verzögern oder auch ganz verhindern. In solchen Fällen muss erst das Röntgenbild die Anwesenheit normaler Zähne ergeben, bevor man an die Extraktion schreiten darf. Auch die oft nicht erklärliche falsche Stellung eines normalen Zahnes kann durch das Vorhandensein eines nicht durchgebrochenen überzähligen Zahnes bedingt sein. Da bei den Schneidezähnen die überzähligen Zähne oft die Form der normalen Zähne haben, ist es oft schwer zu entscheiden, ob der bereits durchgebrochene oder der noch impaktierte Zahn extrahiert werden soll.

Wie bereits erwähnt, besteht der einzig richtige Behandlungsplan in der Extraktion, obzwar diese Behandlung, namentlich im Bereich der Molaren oft zum Verlust des normalen Zahnes führen kann, wenn nämlich die überzähligen Zähne mit diesen verwachsen sind und deren Fraktur die Nerven des normalen Zahnes freilegt. Es muss also in diesen Fällen mit grösster Umsicht und Sorgfalt festgestellt werden, ob beide Zähne eine selbständige Alveole besitzen, was man durch die Feststellung der bei Krafteinwirkung zu erfolgenden eigenen leichten Beweglichkeit des überzähligen Zahnes konstatiert. Stemmt man nämlich ein Instrument als Keil zwischen beide

Digitized by Google
Original from UNIVERSITY OF MICHIGAN
Generated on 2019-10-18 20:17 GMT / http://hdl.handle.net/2027/mdp.39015060277277
Public Domain in the United States, Google-digitized / http://www.hathitrust.org/access_use#pd-us-google

Zähne, so muss man eine leichte Bewegung beider Zähne feststellen können.

Konstatiert man das Vorhandensein überzähliger Zähne in jugendlichem Alter, so kann man sie, wenn sie eine eigene Alveole besitzen, ohne jedes Bedenken extrahieren und kann sicher sein, dass die durch die Extraktion geschaffene Lücke sich ohne jeden weiteren Eingriff schliessen wird. In vorgeschrittenem Alter ist die durch die Extraktion geschaffene Lücke sicher störend und soll daher, wenn die Anwesenheit überzähliger Zähne keine besondere Deformität bedingt, die Extraktion unterbleiben.

Da die überzähligen Zähne den normalen oft täuschend ähnlich sehen, so entscheidet für die Extraktion, beziehungsweise Nichtextraktion die relativ ungünstige oder günstige Stellung im Bogen

Die Zahl der überzähligen Zähne in den einzelnen Zahngruppen ist unbegrenzt und wurden Fälle mit acht Schneidezähnen, neun Bicuspidaten in einem Kiefer und Fälle mit vier Molaren auf einer Seite beobachtet.

Die überzähligen Zähne in der Gegend der Bicuspidaten ähneln am meisten der typischen Zahnform und sind daselbst selten konische Formen zu finden. In der Schneidezahngegend prävaliert die konische und die Form der abgestumpften Kegel. Die Zähne sind in ihren Alveolen meistens frei. Doch trifft man daselbst auch zuweilen grosse, den Molaren ähnliche Zähne mit tiefen Furchen, die durch Verschmelzung mehrerer Zähne gebildet sind.

Waren die normalen Zähne zuerst durchgebrochen, so finden wir die kleinen überzähligen Zähne, wenn nicht an ihrem Lieblingsplatz zwischen den mittleren Schneidezähnen, an deren lingualen Seite.

In der Eckzahngegend sind überzählige Zähne recht selten. Autor kennt nur zwei Fälle, in denen die Zähne annähernd normale Form hatten. Die in dieser Gegend vorkommenden Zähne konischer Form scheinen zur Schneidezahngegend zu gehören.

In der Gegend der Bicuspidaten kommen die überzähligen Zähne nicht so oft wie in der Gegend der Schneidezähne und Molaren vor, sind aber durch ihre den normalen Zähnen täuschend ähnliche Form ausgezeichnet. Konische Zahnformen wurden nicht beobachtet.

In der Molargegend sind überzählige Zähne von normaler Form äusserst selten. Sie sind gewöhnlich viel kleiner und auch die Höcker nur unvollkommen ausgebildet. Bei der Extraktion dieser Zähne ist besondere Vorsicht auf die richtige

Digitized by Google
Original from UNIVERSITY OF MICHIGAN
Generated on 2019-10-18 20:17 GMT / http://hdl.handle.net/2027/mdp.39015060277277
Public Domain in the United States, Google-digitized / http://www.hathitrust.org/access_use#pd-us-google

Stellung der Diagnose bezüglich des Vorhandenseins einer eigenen Alveole zu empfehlen, um einem gleichzeitigen Verluste des normalen Zahnes, wie bereits oben erwähnt, vorzubeugen.

Sind überzählige Zähne mit normalen verwachsen, so sollen sie nicht entfernt werden, ausser wenn sich auch für letztere die Notwendigkeit der Entfernung ergibt. Beide Zähne haben eigene Pulpenkammern und Nervkanäle und kann die Entfernung des einen Nervs und die Füllung der Wurzel ohne Schaden für den zweiten Zahn vorgenommen werden, sofern kein Arsen verwendet wurde. Am häufigsten finden wir diese Anomalie in der Molargegend.

Unter der als Knospen (Gemma) bezeichneten Abart versteht man eine besondere Art der Verschmelzung zweier Zähne. Die Verschmelzung erfolgt während des normalen Wachstums des Dentins zwischen den beiderseitigen Pulpen. Es ist nur ein Foramen apicale, bei Molaren eventuell zwei oder drei vorhanden. Die Extraktion eines solchen überzähligen Zahnes wird daher immer auch den Verlust des normalen Zahnes bedingen. Ist die Pulpa aus dem einen Zahn zu entfernen, so muss sie auch aus dem zweiten entfernt werden.

Als dichotome Zähne bezeichnet Autor Zähne, die durch Vereinigung zweier Schmelzkeime entstanden sind. Es ist dies eine ganz besondere Art von Deformität, bei welcher ein überzähliger Schmelzkeim sich mit einem normalen Schmelzkeim vereinigt hat, um einen Zahn mit gemeinsamer Pulpa und gemeinsamen Wurzelkanal zu bilden. Autor hat solche Formen bei den Schneidezähnen und Molaren zu beobachten Gelegenheit gehabt. An der Hand der Abbildungen werden noch einzelne Wachstumseigentümlichkeiten dieser Deformität besprochen.

Autor will mit dieser Einteilung nicht alle Formen erschöpft haben, sondern hofft, dass die durch ihm gegebene Anregung dazu beitragen wird, alle jetzt in Beobachtung kommenden Fälle zu publizieren, um aus dem in der ganzen Welt gesammelten Material erschöpfende Schlüsse ziehen zu können, was bei der kleinen, bis jetzt bekannt gewordenen Zahl von Fällen (200) nicht möglich ist. Dr. *Opph.*

Einige Fälle aus der technischen Zahnheilkunde. Von Prof. *Warnekros*, Berlin. Vortrag in der Berliner medizinischen Gesellschaft. (Berliner klinische Wochenschrift, September 1909.)

An einigen Fällen von Kieferfraktur zeigt der Vortragende wie wichtig es ist, bei allen Verletzungen der Kiefer, auch im Kriege, so schnell wie möglich zahnärztliche Hilfe herbeizu-

Digitized by Google
Original from UNIVERSITY OF MICHIGAN
Generated on 2019-10-18 20:17 GMT / http://hdl.handle.net/2027/mdp.39015060277277
Public Domain in the United States, Google-digitized / http://www.hathitrust.org/access_use#pd-us-google

ziehen. Ebenso liess sich bei einer veralteten doppelseitigen Luxation des Unterkiefers, sowie bei einem hochgradigen offenen Biss nur durch das Einverständnis zwischen Chirurgen und Zahnarzt ein richtiger Erfolg erzielen. Die erforderlichen Schienen und Verbände stellt der Zahnarzt vor oder sofort nach der Operation her, wozu er statt Metall und Vulkanit auch Zelluloid verwenden kann. Die Zelluloidmasse verliert, unter einem bestimmten Hitzegrad gepresst, die unangenehme Eigenschaft des Verziehens. Es hat dies namentlich für den Fall eines Feldzuges den Vorzug, dass die Verbände nicht erst gestanzt oder durch einen Vulkanisierapparat umständlich hergestellt zu werden brauchen, sondern in der kürzesten Zeit auf einem Gipsmodell gepresst werden können. Auch bei Behandlung der Gaumenspalten ist die gemeinschaftliche Tätigkeit der Zahnärzte mit den Chirurgen erforderlich. Der Chirurg, der bei einem totalen Spalt des harten und weichen Gaumens den Verschluss dadurch zu erreichen sucht, dass er den weichen Gaumen zum Verschluss des harten Gaumens mitbenutzt, kann wohl als Erfolg eine geschlossene Gaumenspalte aufweisen, aber häufig keinen Erfolg für den Gebrauch der Sprache erzielen. Bei jedem Anlauten wird nämlich jetzt der Zwischenraum zwischen hinterer Rachenwand und weichem Gaumen vergrössert und der Zahnarzt, der früher mit einem kleinen Obturator einen Erfolg erzielt hätte, muss jetzt denselben viel grösser gestalten. Vortragender empfiehlt daher dem Chirurgen, den Verschluss in der Art durchzuführen, dass der weiche Gaumen in seiner natürlichen Lage erhalten bleibt. Uebergehend zu den Erkrankungen der Zähne selbst, bespricht Vortragender die Folgen ihres frühzeitigen Verlustes, als welche er bereits vor Jahren die Alveolarpyorrhoe bezeichnete. Auch 75 Prozent aller Fälle von Karies sind auf Verlust von Zähnen und dadurch bedingte Artikulationsstörungen zurückzuführen. Er beweist dies eingehend durch Demonstration von Schädeln und Modellen. Wohl hat Miller durch seine hervorragenden bakteriologischen Forschungen uns ein klares Bild über das Wesen und den Verlauf der Karies gegeben, doch genügt dies nicht zur Erklärung ihrer Aetiologie. Das eine steht sicher fest, dass die Karies immer dort auftritt, wo Speisereste längere Zeit zurückgehalten werden, also in erster Linie in den Schmelzrinnen, zwischen den einzelnen Schmelzhügeln und an den Flächen zwischen den einzelnen Zähnen, namentlich wenn diese durch den frühzeitigen Verlust einzelner Pfeiler wie eine Reihe umgefallener Mauersteine sich gegeneinander neigen. Des weiteren berührt Vortragender die Frage der Mundwässer, die Schulzahnarztfrage, das neue Goldgussverfahren und schliesst

Digitized by Google
Original from UNIVERSITY OF MICHIGAN
Generated on 2019-10-18 20:17 GMT / http://hdl.handle.net/2027/mdp.39015060277277
Public Domain in the United States, Google-digitized / http://www.hathitrust.org/access_use#pd-us-google

mit der Mitteilung einer von ihm eingeführten technischen Neuerung. Es werden wohl die künstlichen Zähne beim Zahnersatzstück nach den Bonwillschen Angaben geschliffen und gestellt, doch kann man beim Schleifen eine genaue Nachahmung der Kau- und Mahlflächen nicht erzielen. Deshalb liess Warnekros künstliche Zahnersatzstücke nach Kieferabformungen von Personen mit vollständigem normalen Gebiss anfertigen. Ein solcher Ersatz entspricht genau den anatomischen Verhältnissen und besitzt die Leistungsfähigkeit einer richtig gebauten Quetsch- und Mahlmaschine. Dr. *R. Kronfeld.*

Wie ersetzt man am besten den oberen seitlichen Schneidezahn? Von *F. E. Roach*, Chicago. (Dental Review, XXIII, 5.)

Diese Frage ist bekanntlich nicht leicht zu beantworten, besonders wenn der grosse Schneidezahn und der Eckzahn lebende Pulpen haben und auch sonst keine Defekte aufweisen. Es ergeben sich drei Möglichkeiten: feste Brücke, abnehmbarer Zahnersatz oder Implantation. Der Brückenersatz mit zwei Kronen erfordert eine hochgradige Verstümmelung der beiden Nachbarzähne, wozu sich der gewissenhafte Operateur nicht leicht wird entschliessen können. Eine kleine Platte mit künstlichem Zahn ist wohl leicht herzustellen, gefährdet aber das Zahnfleisch und die ganze Zahnreihe, an welcher der Plattenrand anliegt. Die Ergebnisse der Implantation schliesslich sind so unsicher, dass ihre systematische Anwendung nur als „arge Torheit" bezeichnet werden kann. Wir kommen daher wieder auf das System der festen Brücken zurück, von welchen drei Arten angewendet werden können: 1. Eine Halbringkrone auf dem Eckzahn ist, wenn dieser genügend stark und der Biss günstig ist, genügend stark, einen freischwebend angelöteten kleinen Schneidezahn zu tragen. 2. Wo man von der lingualen Seite der beiden Nachbarzähne den Schmelzüberzug abschleifen und neben die Pulpa zwei oder drei kleine Stiftchen in das Dentin versenken kann, vermag man durch zwei linguale, sehr exakt angepasste Plättchen einer Brücke ausreichende Festigkeit zu verleihen. 3. Das sicherste ist wohl die Herstellung zweier grosser Goldgussfüllungen mit Wurzelstiften in den vorher devitalisierten Nebenzähnen. Ohne Stifte genügen solche zwei Inlays nicht. Ganz entschieden wendet sich Roach gegen die Fensterkrone und lingual den Nachbarzähnen aufruhende Metallbügel oder Haken. Er bezeichnet diese Hilfsmittel als „Greuel, die nicht eine Minute geduldet werden dürfen", weil sie unbedingt den Ruin der Zähne herbeiführen.

Dr. *R. Kronfeld.*

Digitized by Google
Original from UNIVERSITY OF MICHIGAN
Generated on 2019-10-18 20:17 GMT / http://hdl.handle.net/2027/mdp.39015060277277
Public Domain in the United States, Google-digitized / http://www.hathitrust.org/access_use#pd-us-google

Eine Bitte um Vorsicht bei der Anwendung neuer Methoden. Von *C. N. Johnson,* Chicago. (Dental Cosmos, Vol. LI, 6.)

Es ist eine schöne Sache um den Enthusiasmus. Ohne ihn würden wir zu Maschinen werden. Aber er darf nicht unsere ruhige Ueberlegung stören, unseren kritischen Blick trüben. Niemand ist frei von Täuschung. Im Jahre 1893 prophezeite man dem Hypnotismus eine glänzende Zukunft in unserer Praxis, als die Kataphorese aufkam, erklärten ernste, tüchtige Forscher, dass in fünf Jahren kein Zahnarzt ohne sie werde auskommen können! Ein unheilvoller Zug unserer Erfinder geht dahin, immer altes zu zerstören, wenn sie neues schaffen. Wie oft wurde schon die alte Goldfüllung angegriffen, wie viel Füllmaterialien wurden entdeckt, welche der Goldfolie angeblich überlegen waren! Den Todesstoss hätte ihr die Porzellan-Inlayarbeit versetzen sollen. Hiess es doch damals, wir können jetzt unsere Goldstopfer auf den Misthaufen werfen! Eben jetzt schwimmen wir wieder in einer Hochflut von Enthusiasmus seit Einführung der Goldgussfüllung. Gewiss, noch nie hatte eine neue Methode soviel Aussicht, sich bleibend einzubürgern wie diese. Nur darf man deshalb vor Ablauf einer grösseren Reihe von Jahren nicht alles Bestehende gleich über den Haufen werfen wollen. In vielen Fällen ist es sicherer, bequemer und besser mit Goldfolie zu füllen; es kommt eben vor allem darauf an, die richtige Indikation für jede Füllungsart zu stellen. An gewissen Stellen, unter gewissen Umständen, bei gewissen Patienten ist gewiss die eine oder die andere eher angezeigt. Traut man jeder neuen Sache, bevor sie gründlich ausgeprobt und anerkannt ist, so stiftet man nur Unheil, diskreditiert manches Gute und schadet dem Patienten mehr, als man ihm und sich selbst nützt. Dr. *R. Kronfeld.*

Erste Hilfe bei Zahn- und Kiefererkrankungen durch den praktischen Arzt. Von Dr. *P. Ritter,* Berlin. (Zeitschrift für ärztliche Fortbildung, VI, 13.)

Am häufigsten wendet sich das Publikum wegen Zahnschmerzen an den praktischen Arzt. Das Nächstliegende war früher die Entfernung des kranken Zahnes. Anders liegt diese Frage aber heute bei dem Aufschwung der wissenschaftlichen Zahnheilkunde. Der Arzt kann bereits bei der Indikation eines solchen Eingriffes auf Schwierigkeiten stossen: einmal gibt es zu bedenken, ob die Extraktion eine unbedingte Notwendigkeit ist, ob der Operateur sich nicht gegebenen Falles eines Kunstfehlers schuldig macht, für den er gerade so wie der Zahnarzt haftbar gemacht werden kann; dann aber wird der Arzt auch

Digitized by Google
Original from UNIVERSITY OF MICHIGAN
Generated on 2019-10-18 20:17 GMT / http://hdl.handle.net/2027/mdp.39015060277277
Public Domain in the United States, Google-digitized / http://www.hathitrust.org/access_use#pd-us-google

sehr häufig Fällen begegnen, in denen er dem therapeutischen Eingriff technisch nicht gewachsen ist; endlich kommen noch diejenigen Fälle in Betracht, in denen entweder ein falscher Zahn für die Ursache des Schmerzes gehalten wurde oder ein Zahn überhaupt nicht den Zahnschmerz verursachte. Ritter bespricht daher folgerichtig zunächst die Mittel, welche dem Arzte für die Untersuchung des Gebisses zu Gebote stehen. Ist die Ursache des Zahnschmerzes gefunden, so vermag der Arzt oft durch einfache Eingriffe und gewisse Medikamente den Schmerz zu beheben oder doch zu lindern. Die geeigneten Mittel zur Beseitigung pulpitischer und periostitischer Schmerzen werden vom Verfasser angeführt, wobei er nicht unterlässt, darauf hinzuweisen, wie wichtig für die Erhaltung des Zahnes und für die Gesundheit des Patienten die in der Folge einzuleitende zahnärztliche Behandlung ist. Als ultima ratio kommt endlich die Extraktion in Betracht, für welche gleichfalls die notwendigsten Anleitungen bezüglich Technik und Nachbehandlung gegeben werden. Im ganzen ein sehr dankenswerter Versuch, dem praktischen Arzte, der in vielen Fällen dem Zahnleidenden nicht zu helfen weiss, an die Hand zu gehen.

Dr. *R. Kronfeld.*

Zunge und Gebiss. Von Prof. *Partsch* in Breslau. (Deutsche Monatsschrift für Zahnheilkunde, 27, V.)

Zwischen Zunge und Zähnen bestehen enge Wechselbeziehungen, was sich aus den Raumverhältnissen der Mundhöhle ohneweiters erklärt. Viele Veränderungen der Zunge gehören in das Gebiet der inneren Medizin. Andere gehen aus übermässiger Entwicklung oder Mangel und Schwund der Papillenschicht hervor. Die ersteren Formen — Faltenzunge, Landkartenzunge, von den Franzosen „Langue scrotale" genannt — machen gewöhnlich keine Beschwerden, während das Fehlen der Papillen recht oft die Quelle lästiger Schmerzen ist, welche die beste Zahnprothese für die Zunge unerträglich machen und Patienten und Zahnarzt zur Verzweiflung bringen kann. Solche Zungenneurosen werden um so quälender, je mehr die schützende Kraft der Papillen fehlt, weil dann die Zunge die geringsten Reize erheblich schmerzhaft empfindet. Besonders schlecht werden in solchen Fällen Kautschukplatten vertragen.

Bekannter sind die Veränderungen, welche die Zähne an der Zungenoberfläche hervorrufen: Eindrücke alleinstehender Zähne, buchtenartige Vertiefungen durch Prothesen, Vorwölbungen der Zunge entsprechend den Zahnlücken, vor allem

Digitized by Google
Original from UNIVERSITY OF MICHIGAN
Generated on 2019-10-18 20:17 GMT / http://hdl.handle.net/2027/mdp.39015060277277
Public Domain in the United States, Google-digitized / http://www.hathitrust.org/access_use#pd-us-google

aber traumatische Geschwüre am Zungenrand durch scharfe Kanten der Zähne infolge von Karies, Fraktur oder Zahnsteinbildung. Nicht leicht ist manchmal die Unterscheidung eines traumatischen und karzinomatösen Geschwüres, zumal wenn ersteres längere Zeit besteht und es bereits zu derber Infiltration des Geschwürgrundes und Schwellung der regionären Lymphdrüsen kam. Für die Neubildung sprechen ausstrahlende Schmerzen nach dem Ohr, übler Geruch, starker Speichelfluss, doch sind dies durchaus nicht verlässliche Merkmale. Auch die Probeexzision lässt häufig im Stiche, da auch bei traumatischen langandauernden Geschwüren die Papillen der Umgebung zu hypertrophieren pflegen. Wirklich entscheidend ist nur das klinische Verhalten. Wird die scharfe Kante durch Abschleifen, respektive Extraktion des Zahnes entfernt, so muss ein traumatisches Geschwür ohne weitere Behandlung sehr bald heilen; das karzinomatöse Geschwür verändert sich nach diesem Eingriff gar nicht. Jedenfalls soll sich der Zahnarzt hüten, bei verdächtigen Zungengeschwüren eine Prothese anzufertigen. Jede Prothese bedingt eine Raumbeengung im Munde und die enorme Empfindlichkeit der geschwürigen Zunge wird dadurch nur noch mehr gesteigert, so dass die Prothese nicht vertragen wird. Dasselbe gilt von warzigen oder polypösen Neubildungen der Zunge in der Nähe kariöser oder defekter Zähne, welche schon mit Rücksicht auf eine eventuelle Umwandlung in bösartige Geschwüre exstirpiert werden sollen. Der Zahnarzt muss auf alle Veränderungen der Zunge achten, um in Fällen ernster Gefahr den Patienten rechtzeitig an den Chirurgen weisen zu können. Dr. *R. Kronfeld.*

Die Amputation der Pulpa und ihre Resultate. Von *M. Roy.* (Revue odontologique, Novembre 1908.)

Vor 25 Jahren von Witzel vorgeschlagen, wurde die Methode der Pulpaamputation bald wieder aufgegeben; mit Unrecht, meint Roy, der sie seit 15 Jahren alltäglich anwendet und mit ihren Resultaten sehr zufrieden ist. Die Entfernung der Pulpafäden aus den Kanälen ist keine einfache Operation: es können Nadeln brechen, es bleiben oft die apikalen Teile der Fäden unerreichbar, die Schmerzhaftigkeit ist mitunter beträchtlich und jedenfalls ist dieses Verfahren mühsam und zeitraubend. Verfasser geht stets in folgender Weise vor: nach Arseneinlage wird die Pulpakammer in breitester Ausdehnung eröffnet, wie wenn man alle Wurzelpulpen extrahieren wollte. Die Kronenpulpa wird entfernt und das Cavum pulpae so weit ausgebohrt, dass es bis in die letzten Winkel zugänglich

Digitized by Google
Original from UNIVERSITY OF MICHIGAN
Generated on 2019-10-18 20:17 GMT / http://hdl.handle.net/2027/mdp.39015060277277
Public Domain in the United States, Google-digitized / http://www.hathitrust.org/access_use#pd-us-google

und übersichtlich erscheint. Es folgt ein Bad mit Alkohol, Trocknen mit warmer Luft und sofort die Füllung, zu welcher Roy eine Pasta aus Zinkoxyd, Aristol und Nelkenöl benützt. Verschluss mit Zement und Dauerfüllung in derselben Sitzung. Im Laufe von 15 Jahren waren nur drei Misserfolge zu verzeichnen, welche eine nachträgliche Entfernung der Wurzelfäden erforderten. Roy ist überzeugt, dass diese nur durch zu starken Druck beim Einfüllen der Paste zustandekamen. Die Wurzelpulpen behalten ihre Vitalität einige Jahre und unterliegen dann einer aseptischen, also ganz irrelevanten Mumifikation. Dr. *R. Kronfeld.*

Alveolarpyorrhoe. Von Prof. *Redard* in Genf. (Revue trimestr. Suisse d'Odontologie, XVIII, 4.)

Sobald die Diagnose der Pyorrhoe gestellt ist, soll der Kranke einer gründlichen Allgemeinuntersuchung unterzogen werden, damit die leisesten Spuren von Diabetes, Nephritis, Gicht und Rheumatismus sofort behandelt werden können. Die lokale Behandlung soll gleichfalls zu einer Zeit beginnen, da der Patient von seinem Leiden gewöhnlich noch keine Ahnung hat. Wir wissen doch, wie häufig man bei 25- bis 30jährigen Personen die ersten Anzeichen jener verheerenden Erkrankung erkennt, welcher ihre Zähne zwischen dem 40. und 50. Lebensjahre zum Opfer fallen werden. Man vergesse auch nicht, dass die Pyorrhoe durch Malokklusion entstehen kann; es hat schon Bonwill behauptet, dieselbe durch Herstellung der richtigen Artikulation mittels Abschleifen der Zähne heilen zu können. Man tut überhaupt gut, die verschiedenen Formen der Pyorrhoe auseinanderzuhalten und zum mindesten zwei Haupttypen zu unterscheiden: die traumatische und die konstitutionelle. Die erstere entsteht durch Traumen verschiedener Art, welche es ermöglichen, dass Mikroorganismen zwischen Zahnhals und Zahnfleisch eindringen; die letztere hat Ursachen allgemeiner Natur und tritt daher gewöhnlich an mehreren Zähnen gleichzeitig und symmetrisch auf. Bezüglich der Behandlung sagt uns Verfasser nichts Neues. Er legt, wie Younger und neuerdings Senn, das Hauptgewicht auf die exakte mechanische Entfernung der Beläge, verwendet zum Einträufeln in die Taschen eine ätherische Salollösung und fordert energisch exakte Mundpflege, namentlich bei Patienten, welche glauben, mit der einmaligen zahnärztlichen Behandlung alles Nötige für ihre Zähne getan zu haben. Dr. *R. Kronfeld.*

Digitized by Google
Original from UNIVERSITY OF MICHIGAN
Generated on 2019-10-18 20:17 GMT / http://hdl.handle.net/2027/mdp.39015060277277
Public Domain in the United States, Google-digitized / http://www.hathitrust.org/access_use#pd-us-google

„La Province Dentaire." Unter diesem Titel erscheint ab Jänner 1910 eine neue Monatszeitschrift, die — von Dr. Claude Martin (Directeur Honoraire), Dr. A. Pont (Directeur) und Ch. J. Fleischmann (Rédacteur en Chef) in Lyon herausgegeben — die Aufgabe hat, als literarische Zentralstelle für wissenschaftliche Publikationen der Provinzzahnärzte zu dienen. — Trotz der stets anschwellenden Zahl zahnärztlicher Zeitschriften ist jede neue derartige Erscheinung aufs lebhafteste zu begrüssen, da bei der enormen Entwicklung und Erweiterung der Zahnheilkunde nur durch noch ausgedehntere und allgemeinere wissenschaftliche Betätigung dem Fortschritt Genüge geleistet werden kann. — Das Programm des Blattes, das Pont in seinem Vorwort entwirft, bringt wohl keine neuen Momente, doch genügt es, dass einem Kreis neuer Mitarbeiter Gelegenheit gegeben wird, durch ihre Mitteilungen zur Förderung der Wissenschaft beizutragen. Dr. *V. B.*

Ueber die neuen Silikatzemente. Sui nuovi cementi detti di silicati. Von Dr. *G. Fasoli,* docente nell'Istituto Stomatologico Italiano. (Rivista Trimistrale di Odontojatria, Milano, Nr. 1, Jänner 1910.)

Verfasser gibt im wesentlichen einen geschichtlichen Ueberblick über die Entstehung und Verbreitung der Silikatzemente, die bis zum Jahre 1879 zurückreichen, um welche Zeit Thomas Fletcher ein ähnliches Zement patentieren liess, das jedoch infolge der Mangelhaftigkeit der Herstellung und der Konkurrenz des damals so beliebten Rostaingschen Zementes nicht durchdringen konnte. Als nun Rostaing mit dem Geheimnis der Erzeugung seines Zementes starb, machte sich bei dem Aufschwung, den die Zahnheilkunde genommen hatte, das Bedürfnis nach einem guten plastischen Material, das den zwei Bedingungen, Unlöslichkeit im Munde und natürliches, ästhetisch schönes Aussehen, entsprechen sollte, immer mehr geltend, so dass es nicht zum verwundern ist, dass das erste Silikatzement mit Enthusiasmus aufgenommen und kritiklos angewandt wurde. Der unvermeidliche Rückschlag stellte sich ein und Klagen über Nichterfolge und unliebsame Zwischenfälle blieben nicht aus. Dieselben hatten das Gute, zu einer peinlich sorgfältigen Herstellung der verbesserten Silikatzemente und zur Verbesserung der Technik ihrer Verwendung zu führen.

Verfasser bemerkt mit Recht, dass die Misserfolge zum grössten Teile den mangelhaft und viel zu optimistisch gehaltenen Instruktionen, die die Fabrikanten ihren Präparaten beilegen, zuzuschreiben seien. Dr. *F.*

Digitized by Google
Original from UNIVERSITY OF MICHIGAN
Generated on 2019-10-18 20:18 GMT / http://hdl.handle.net/2027/mdp.39015060277277
Public Domain in the United States, Google-digitized / http://www.hathitrust.org/access_use#pd-us-google

Bromural und seine Anwendung in der Zahnheilkunde. Von Zahnarzt *G. J. Dietrich,* Heidelberg. (Deutsche zahnärztliche Zeitung, 1910, Nr. 4.)

Das Bromural wurde in einer grösseren Anzahl von Fällen vom Verfasser in der zahnärztlichen Praxis gebraucht. Es zeigte sich, dass es schon wegen seiner grossen Ungefährlichkeit und wegen seiner guten Verträglichkeit im Magen besondere Vorzüge vor anderen nervenberuhigenden Mitteln besitzt.

Das Mittel wurde bei nervösen ängstlichen Patienten eine halbe Stunde vor der Behandlung gegeben. Die beabsichtigte Wirkung (Verschwinden der Unruhe, des Angstgefühls und Herzklopfens) trat bei den meisten prompt ein. Ferner wurde das Bromural bei solchen Patienten angewandt, die unbedingt narkotisiert sein wollten. Der Verlauf der Bromäther- oder Aethylchloridnarkose war dann viel ruhiger und das Fehlen des sonst bei Neurasthenikern so oft sich einstellenden Exzitationsstadiums zeigte sich in auffallender Weise. Auch nach der Narkose gegeben, wirkte das Bromural gut gegen Nausea und Kopfschmerzen. Als Schlafmittel wurde das Präparat verordnet, wenn nach langdauernder Plombiersitzung die Patienten über eine schlechte Nacht klagten. Ferner bewährte sich das Bromural als Schlafmittel, wenn die Nachtruhe durch Wundschmerz gestört wurde. Endlich empfiehlt sich das Bromural noch als schmerzlinderndes Mittel, wenn es bei Arseneinlagen nicht gelingt, die Pulpa freizulegen. —*t*—

Varia.

BREMEN. Jubiläum. Zahnarzt Wilhelm Herbst feiert in diesem Monate sein 40jähriges Berufsjubiläum. Herbst hat bei zahllosen zahnärztlichen Versammlungen in Europa und Amerika die nach ihm benannte Goldfüllungs-Rotationsmethode demonstriert und eine ganze Reihe anderer praktischer Verbesserungen in uneigennütziger Weise vorgeführt. Er ist durch Verleihung der goldenen und silbernen Medaille des Zentralvereines deutscher Zahnärzte ausgezeichnet worden und ist Ehrenmitglied vieler zahnärztlicher Gesellschaften.

Das in seiner Fabrik in Fedelhören erzeugte Herbstsche Plombiergold erfreut sich allgemeiner Verbreitung und Anerkennung.

*

Digitized by Google
Original from UNIVERSITY OF MICHIGAN
Generated on 2019-10-18 20:17 GMT / http://hdl.handle.net/2027/mdp.39015060277277
Public Domain in the United States, Google-digitized / http://www.hathitrust.org/access_use#pd-us-google

FREIWALDAU. Todesfall. Zahnarzt Dr. Vinzenz Wiessner ist am 24. März d. J. nach kurzer schwerer Krankheit im 44. Lebensjahre gestorben. Dr. Wiessner hat sich mit fachwissenschaftlichen Problemen befasst und ist den Lesern dieser Zeitschrift aus seinen Arbeiten über die Einwirkung mechanischer Energie auf die Zähne bekannt.

Die Praxis wird von Dr. Max Schindler — bisher in Olbersdorf — weitergeführt.

Bitte an alle Kollegen, die sich mit Goldgussarbeiten beschäftigen!

Mit der Bearbeitung des II. Teiles meines Handbuches der Porzellanfüllungen und Goldeinlagen beschäftigt, bitte ich die Herren Kollegen um Separatabdrücke einschlägiger Arbeiten, um Prospekte eigener oder verbesserter Gussmaschinen, eventuell um Bekanntgabe neuer Erfahrungen auf dem Gebiete der Gusstechnik in Form vorläufiger Mitteilungen.

Wien, im April 1910. **Dr. Ernst Smreker**
VI. Getreidemarkt 17.

Am 1. August 1910 beginne ich einen sechswöchigen

≡ Kursus der Orthodontie. ≡

Teilnehmerzahl beschränkt. — Rechtzeitige Anmeldungen erbeten.

J. Grünberg
Berlin W., Kurfürstentsr. 143.

Dem diesem Hefte beigehefteten **Antiquariatskatalog 81 von Krüger & Co. in Leipzig über Zahnheilkunde** empfehlen wir gefällige Beachtung.

Digitized by Google
Original from UNIVERSITY OF MICHIGAN
Generated on 2019-10-18 20:17 GMT / http://hdl.handle.net/2027/mdp.39015060277277
Public Domain in the United States, Google-digitized / http://www.hathitrust.org/access_use#pd-us-google

Empfangene Zeitschriften.

Amerika:

Dental Cosmos.
Dental Digest.
Western Dental Journal.
Dental Review.
Dental Brief.
Dental Summary.
Items of Interest.
Dental Era.
Revista Dental (Havanna)
Xi-Psi-Phi-Quarterly.

Australien:

Australian Journal of Dentistry.

Belgien:

Revue trimestrielle de Stomatologie.
Le Journal Dentaire Belge.

Dänemark, Schweden und Norwegen:

Odontologisk Tidskrift.
Svensk Tandläkare Tidskrift.
Tandlägebladet.

Deutschland:

Zeitschrift für Zahnheilkunde.
Deutsche zahnärztl. Wochenschrift.
Deutsche zahnärztliche Zeitung.
Deutsche Monatsschr. f. Zahnheilk.
Korrespondenzblatt für Zahnärzte.
Zahnärztliche Rundschau.
Archiv für Zahnheilkunde.
Zeitschrift für zahnärztl. Orthopädie.
Zahntechnische Wochenschrift.
Zahntechnische Reform.
Zahnärztliches Zentralblatt.
Journal für Zahnheilkunde und Zahntechnik.
Odontologische Nachrichten.

England:

British Dental Journal.
Dental Record.
Quarterly Circular.
Elliots Quarterly.

Frankreich:

Revue de Stomatologie.
Laboratoire.
La Province dentaire.
Revue Odontologique.
Revue Internat. de Prothèse Dentaire.
Bulletin du Syndicat des chirurgien.
Dentistes de France.
Le Monde Dentaire.

Holland:

Tijdschrift voor Tandheelkunde.

Italien:

Rivista Trimestrale di Odontojatria.
La Stomatologia.

Japan:

Shikwa-gakuho.

Oesterreich-Ungarn:

Österr. Zeitschrift für Stomatologie.
Zeitschrift für Zahntechnik.
Ash's Wiener Vierteljahrs-Fachblatt.
Stomatologiai Közlöny.
Fogorvosi Szemle.
A Fogtechnikus.
Zubní lékařství.

Russland:

Zubowratschebni wjestnik.
Kronika dentysticzna.
Odontologitscheskoje Obosrenije.
Zubowratschebni mir.

Schweiz:

Schweizerische Vierteljahrsschrift für Zahnheilkunde.

Spanien:

La Odontologia.

Wir bestätigen den Empfang von Tauschexemplaren der genannten Zeitschriften und bitten um deren fernere Zusendung unter der Adresse:

JULIUS WEISS, Wien, I. Petersplatz 7.

Digitized by Google
Original from UNIVERSITY OF MICHIGAN
Generated on 2019-10-18 20:17 GMT / http://hdl.handle.net/2027/mdp.39015060277277
Public Domain in the United States, Google-digitized / http://www.hathitrust.org/access_use#pd-us-google

Empfangene Bücher und Broschüren.

(Mit Vorbehalt weiterer Besprechung.)

Deutsche Zahnheilkunde in Vorträgen. Von Prof. Dr. Julius Witzel. Heft 12: Ueber Pulpaamputation. Von Prof. Dr. Boennecken in Prag. Georg Thieme, Leipzig 1910.

Sammlung von Vorträgen auf dem Gebiete der Zahnheilkunde. Herausgegeben von Hofrat Prof. W. Pfaff, Leipzig. 2. Heft: Ueber die Entwicklung der Orthodontie besonders in neuerer Zeit und die Hauptaufgaben für die Zukunft. Von Prof. Pfaff. Dyksche Buchhandlung, Leipzig.

Atlas und Grundriss der zahnärztlichen Orthopädie. Von Zahnarzt Emil Herbst, D. D. S. in Bremen. XX und 404 Seiten mit 3 farbigen Tafeln und 438 Abbildungen. Lehmanns medizinische Handatlanten, Band XXVI, München 1910.

Modern Dental Materia Medica, Pharmacology and Therapeutics. By J. P. Buckley. With 46 Illustrations. Octavo, XI and 383 pages. P. Blakiston's Son & Co., Philadelphia.

Arbeiten aus dem neurologischen Institute an der Wiener Universität. Herausgegeben von Prof. Dr. Heinrich Obersteiner. XVIII. Band. Die Veränderungen des Ganglion Gasserinach Zahnverlust. Von Dr. Bertold Spitzer, Assistent am k. k. zahnärztlichen Universitätsinstitut in Wien. Franz Deuticke, Leipzig und Wien 1910.

Betrachtungen über die weitere Entwicklung der schulzahnhygienischen Fürsorge. Von Dr. Julius Misch, Berlin. Sonderabdruck aus „Die zahnärztlich-soziale Fürsorge". Vierteljahrsbeilage der „Zeitschrift für Zahnheilkunde", IV. Jahrg., Nr. 2.

Die Massage des Zahnfleisches und der Kiefer. Von Dr. med. Erich Feiler, Arzt und Zahnarzt in Breslau. Sonderabdruck aus „Deutsche Monatsschrift für Zahnheilkunde" 1910, Heft 3.

Untersuchungen über den osmotischen Druck einiger Lokalanästhetika. Von Zahnarzt H. Bünte und Zahnarzt H. Moral in Greifswald. Sonderabdruck aus „Deutsche Monatsschrift für Zahnheilkunde" 1910, Heft 2.

Die chirurgische orthodontische Behandlung des Diasthema. Von Zahnarzt E. Lubowski, Berlin. Sonderabdruck aus Heft 2, Jahrg. 1910 der „Zeitschrift für zahnärztliche Orthopädie".

Digitized by Google
Original from UNIVERSITY OF MICHIGAN
Generated on 2019-10-18 20:17 GMT / http://hdl.handle.net/2027/mdp.39015060277277
Public Domain in the United States, Google-digitized / http://www.hathitrust.org/access_use#pd-us-google

Einfluss der Entbindungsheime und der Stillfürsorge auf die Kindersterblichkeit im ersten Lebensjahre. Von Dr. Demetrio Galatti. Separatabdruck aus der Wochenschrift „Das österreichische Sanitätswesen“ 1909, Nr. 45, 46, 47 u. 48.

Ueber Brückenarbeiten. Von Zahnarzt Dr. Robert Kronfeld in Wien. Sonderabdruck aus „Deutsche Monatsschrift für Zahnheilkunde“ 1910, Heft 1.

Unblutige Behandlung einer kutanen chronischen Kinnfistel, ausgehend von einem äusserlich intakten Frontzahn. Von Dr. Julius Haas in Bielitz. Sonderabdruck aus der „Zeitschrift für Zahnheilkunde“, IV. Jahrg., Nr. 6.

Herz- und Gefässkrankheiten. Neue Wege zu ihrer Beurteilung und Heilung. II. Herzmuskelschwäche, Herzerweiterung und ihre nervösen Begleiterscheinungen. Von Dr. med. A. Smith. Verlag für Volkshygiene und Medizin, Berlin.

Tuberculosis among certain indian tribes of the United States. By Aleš Hrdlička. Smithsonian Institution, Washington 1909.

Ricerche sullo sviluppo della dentina secondaria. Professore Dr. Gaetano Fasoli. Estratto dal Giornale „La Stomatologia“, Anno VIII, No. 4.

Zubowratschebni wjestnik. Jubiläums-Nummer. St. Petersburg 1909.

NB. Bei Zusendung von Rezensionsexemplaren, Tauschexemplaren von Zeitungen etc. wolle man sich nur meiner Adresse bedienen.

Julius Weiss

Wien, I. Petersplatz Nr. 7.

Patente und Gebrauchsmuster-Eintragungen.

(Mitgeteilt von **Ing. V. Monath,** Patentanwalt, Wien, I. Jasomirgottstrasse 4.)

Vorrichtung zur Herstellung von Metallgussstücken für zahntechnische Zwecke mit Luftleere. Dr. Pierre Real, Paris.

Auf einen Dorn aufschiebbarer Schleif- und Polierkopf für zahntechnische Zwecke. Charles Neff, Mühlhausen.

Verfahren und Vorrichtung zur Herstellung von Zahnfüllungen. Andreas Taggart, Chicago.

Digitized by Google

Original from UNIVERSITY OF MICHIGAN

Generated on 2019-10-18 20:17 GMT / http://hdl.handle.net/2027/mdp.39015060277277
Public Domain in the United States, Google-digitized / http://www.hathitrust.org/access_use#pd-us-google

Befestigung auswechselbarer Saugscheiben an künstlichen Gebissen. A. Bongartz, Barmen.

Speigefäss, dessen Spülvorrichtung mit dem Wasser auch Luft ansaugt. Emil Hempel, Berlin.

Betäubungsvorrichtung für zahnärztliche Zwecke. Richard Bradbury, Broadstairs.

Vorrichtung zur Befestigung künstlicher Zähne an hinterlegtem Metall mittels eines den Befestigungsstift aufnehmenden durchbohrten Zapfens. Ernst Tischauer, Berlin.

Matrizenklammer für Molaren und Bicuspidaten zum Festhalten des Matrizenbleches. Dr. Herm. Peckert, Heidelberg.

Einspannvorrichtung für zahntechnische Küvetten. Fritz Stayel, Kneuttingen.

Biegsame Deckhülse für zahntechnische Bohrmaschinenoberteile. Weber & Hampel, Berlin.

Doppelseitiges Plombierinstrument aus besonders präparierten Knochen und mit Ebenholzgriff für zahnärztliche Zwecke. Fr. Müller, Worms.

Hilfsvorrichtung für die Herstellung von Metallkronen für Zähne. Emil Mohr, Köln.

Mundeinlage zur Rundung eingefallener Wangen. Margarete Spellerberg, Steglitz.

Fusskontakt mit selbsttätiger Bremsung für zahnärztliche Zwecke. Robert Tack, Berlin.

Kissen mit Saugstoffeinlage als Zahnschutz. Anna Kornmann, Offenbach.

Scheibenträger für zahntechnische Zwecke. Aug. Gerwig, Pforzheim.

Wasserzulaufsvorrichtung für Speigefässe. Paul Wiederhold, Berlin.

Metallgussapparat für zahntechnische Zwecke. Karl Osterberg, Hannover.

Zahnbürste. August Hasenbichel, Neuhaus bei Cilli.

Zahnzange. Dr. Ignaz Kaiser, Otura.

Säurefester Nervkanalbohrer. Siemens & Halske, A.-G., Berlin.

Anrühr- und Bearbeitungsinstrument für zahntechnische Zwecke. Siemens & Halske, A.-G., Berlin.

Rotierende Zahnbürste. Dr. Leop. Langh, Wien.

Bürste mit abnehmbarem Borstenträger. Jakob Knoller, Berlin.

Digitized by Google
Original from UNIVERSITY OF MICHIGAN
Generated on 2019-10-18 20:17 GMT / http://hdl.handle.net/2027/mdp.39015060277277
Public Domain in the United States, Google-digitized / http://www.hathitrust.org/access_use#pd-us-google

Berliner zahnärztliche Poliklinik

Fernsprecher Amt VI, 781

Belle Alliancestrasse 87/88. BERLIN SW. Belle Alliancestrasse 87/88.

Gegründet 1902.

Institut für Fortbildungskurse

in den Fächern der operativen, prothetischen u. orthopädischen Zahnheilkunde.

Vorstand: Zahnarzt **Alfred Körbitz.**

Leiter der konservierenden u. chirurgischen Abteilung: Zahnarzt **Paul W. Simon.**

I. **Konservierende Abteilung.** Das Füllen der Zähne mit Gold-, Porzellan- und Metalleinlagen sowie plastischen Materialien. Behandlung pulpa- und wurzelkranker Zähne nach den Ergebnissen der neueren wissenschaftlichen Untersuchungen. Täglich 9—1 und 3—6 Uhr.

II. **Chirurgische Abteilung.** Extraktionsübungen. Unterricht in der lokalen und Leitungsanästhesie. Wöchentlich Demonstrationen operativer Eingriffe, wie Ausmeisselungen, Wurzelspitzenresektionen, Zystenexstirpationen etc. Täglich 12—1 und 3 - 4 Uhr.

Zahnärztliche Röntgenologie. Dienstag und Freitag 5—6 Uhr.

III. **Prothetische Abteilung.** Anfertigung von Kautschuk- und Metallersatzstücken, Stiftzähnen, Kronen und Brücken am Phantom und für Patienten. Täglich 9—1 und 3—6 Uhr.

IV. **Orthodontische Abteilung.** Mehrmals im Jahre 14tägige Demonstrationskurse mit beschränkter Teilnehmerzahl. Ferner praktische Uebungen in den Methoden von Angle, Case, Baker u. a. Montag und Donnerstag 6—8 Uhr.

Als Ergänzung des praktischen Unterrichtes finden in allen Abteilungen ständig **Vorlesungen und Demonstrationen** statt. Den Praktikanten steht die reichhaltige Institutsbibliothek zur freien Verfügung.

Ausser den allgemeinen Kursen werden auf Wunsch **Spezialkurse** von ein- oder mehrwöchiger Dauer erteilt, besonders in den Methoden des Goldfüllens, der Porzellan- und Metalleinlagearbeiten, Kronen- und Brückenarbeiten und Regulierungen.

Anmeldungen sind möglichst frühzeitig an das Bureau der **Berliner zahnärztlichen Poliklinik** zu richten, von dem alle Anfragen gern beantwortet und ausführliche Prospekte versandt werden. Der Eintritt kann jederzeit erfolgen. Aufnahme finden nur approbierte Zahnärzte und Aerzte aller Länder. Für Techniker ist ein besonderer Laboratoriumskurs eingerichtet.

Dr. Heinrich Höck

Zahnarzt

Wien, I. Volksgartenstrasse 5

empfiehlt sich den P. T. Kollegen zur Herstellung von

Röntgen-Aufnahmen

zu diagnostischen Zwecken.

Auskünfte werden mündlich und brieflich bereitwilligst erteilt.

Le Traducteur, The Translator, Il Traduttore,

drei Halbmonatsschriften zum Studium der französischen, englischen, italienischen und deutschen Sprache.

Das Studium einer fremden Sprache auf Grundlage der Uebersetzung bezweckt vorzüglich einen eingehenden Vergleich mit der Muttersprache und bedingt deshalb ein tieferes Eindringen in die Eigenheiten beider Sprachen. Obige Zeitschriften bringen die modernen und der Umgangssprache angepassten Sprachausdrücke, wie man sie meist vergebens in klassischen Werken suchen würde. Die in jeder Nummer auftretenden praktischen Gespräche sind so recht dem Leben entnommen und leiten auf zweckmässige Weise zum praktischen Gebrauch der zu studierenden Sprache hin. — Probenummern für Französisch, Englisch oder Italienisch kostenfrei durch den Verlag des „Traducteur“ in La Chaux-de-Fonds (Schweiz).

Digitized by Google

Original from UNIVERSITY OF MICHIGAN

Generated on 2019-10-18 20:17 GMT / http://hdl.handle.net/2027/mdp.39015060277277
Public Domain in the United States, Google-digitized / http://www.hathitrust.org/access_use#pd-us-google

Alte
gutgehende Praxis

in österreichischem Badeort abzugeben. — Jahreseinnahme 24.000 *K.* Einführung bis zu einem Jahre möglich.

Anfragen unter „Dr. U. Nr. 422“ befördern die Herren Weiss & Schwarz, Wien, I. Petersplatz 7.

Assistent, eventuell Uebernehmer

für eine alte gute Praxis in Niederösterreich gesucht. Kulante Bedingungen.

Anträge unter „O. W. Nr. 423“ befördern die Herren Weiss & Schwarz, Wien, I. Petersplatz 7.

Praxis-Uebergabe

aus Gesundheitsrücksichten. Jahreseinnahme 22.000 K. Deutsche Provinzstadt von 25.000 Einwohnern. Einführung zugesichert.

Anfragen unter „B. B. Nr. 420“ befördern die Herren Weiss & Schwarz, Wien, I. Petersplatz 7.

Assistent, später Uebernehmer

wird für eine alte feine Praxis im Süden Oesterreichs gesucht.

Anträge unter „A. P. Nr. 421“ befördern die Herren Weiss & Schwarz, Wien, I. Petersplatz 7.

Digitized by Google
Original from UNIVERSITY OF MICHIGAN
Generated on 2019-10-18 20:17 GMT / http://hdl.handle.net/2027/mdp.39015060277277
Public Domain in the United States, Google-digitized / http://www.hathitrust.org/access_use#pd-us-google

Silbermanns Goldgussapparat

ganz neu, vorzüglich funktionierend, wird preiswert abgegeben.

Anfragen an die Herren Weiss & Schwarz, Wien, I. Petersplatz 7.

Gebrauchter, gut erhaltener Kugelmotor

für 110 Volt Gleichstrom billig abzugeben. Anfragen unter „Elektromotor“ befördern die Herren Weiss & Schwarz, Wien, I. Petersplatz 7.

Gebrauchter stehender Motor

System Klingelfuss für Gleichstrom, billig abzugeben. Anfragen unter „Klingelfuss“ befördern die Herren Weiss & Schwarz, Wien, I. Petersplatz 7.

Hermann Meusser

Berlin W. 35/106, Steglitzerstrasse 58

Einzige Spezialbuchhandlung für Zahnheilkunde

ist bestrebt, durch solide, kulante und schnelle Bedienung ihren Kundenkreis zu erweitern. Zur Erleichterung der Anschaffung werden **monatliche Teilzahlungen** in der Höhe des zehnten Teiles des Kaufpreises eingeräumt.

Bei grösseren Aufträgen Ermässigung der Monatsrate auf den zwanzigsten Teil.

Vollständiges Lager. — Allerneueste Auflagen.

Fachkatalog gratis. **Portofreie Sendung.**

Digitized by Google

Original from UNIVERSITY OF MICHIGAN

Generated on 2019-10-18 20:17 GMT / http://hdl.handle.net/2027/mdp.39015060277277
Public Domain in the United States, Google-digitized / http://www.hathitrust.org/access_use#pd-us-google

Zahnärztlicher Unterricht
an den Universitäten in Oesterreich und Ungarn.

a) Oesterreich.

Wien. K. k. zahnärztl. Universitäts-Institut, IX. Türkenstrasse 9.

Vorstand: Reg.-Rat Prof. Dr. Julius Scheff.
Assistenten: I. Dr. Berth. Spitzer, II. Dr. Bruno Klein.
Demonstratoren: Med. stud. Heinrich Krakesch und Georg Fifka.

I. **Semestralvorlesungen über operative u. konservierende Zahnheilkunde,** fünfmal wöchentlich von 4 bis 6 Uhr abends. Dieselben umfassen die gesamte Theorie in Verbindung mit Uebungen am Phantom und dauern als solche bis zu den Weihnachtsferien. Nach letzteren beginnen die praktischen Uebungen an Patienten bis zum Semesterschluss.

II. **Semestralvorlesungen für Mediziner** zweimal wöchentlich.

III. **Semestralvorlesungen über Zahnersatzkunde;** Herstellung von Ersatzstücken an Patienten, fünfmal wöchentlich von 8 bis 10 Uhr vormittags. Von 10 bis 12 Uhr praktische Uebungen in den Arbeitsräumen für Zahnersatzkunde.

IV. Doz. Dr. Rud. Loos liest ein zweistündiges Kolleg mit Demonstrationen und prakt. Uebungen für Mediziner. Samstag von 3 bis 5 Uhr nachm.

V. **Ferialkurse:**

Instituts-Assistent Dr. B. Spitzer hält während der Weihnachts- und Osterferien, sowie anfangs September theoretische und praktische Ferialkurse über operative und konservierende Zahnheilkunde und Zahnersatzkunde in der Dauer von 6 bis 7 Wochen mit Uebungen am Patienten ab. Anfragen: IX. Türkenstrasse 9, Universitäts-Institut.

Wien. Zahnärztl. Abteilung d. allg. Poliklinik, IX. Höfergasse 1.

Vorstand: Doz. Dr. v. Wunschheim.
Assistenten: Dr. O. v. An der Lan und Dr. Nik. Schwarz.

I. **Semestralvorlesungen über Zahnheilkunde** für Mediziner, zweistündig, Dienstag, Donnerstag von 6 bis 7 Uhr abends, *K* 4·20.

II. **Praktische Uebungen in konservierender Zahnheilkunde** an Patienten für Vorgeschrittene, zehnstündig, fünfmal wöchentlich von 5 bis 7 Uhr abends, 50 *K*.

III. Doz. Dr. Rudolf Weiser. **Semestralvorlesung über Zahnersatzkunde,** Dienstag, Donnerstag, Samstag von 7 bis 8 Uhr früh in Verbindung mit praktischen Uebungen am Patienten, fünfmal wöchentlich von 8 bis 10 Uhr vormittags. Honorar 100 *K*. (Anmeldungen und Anfragen — nur schriftlich — sind zu richten an Dr. R. Weiser, IX. Frankgasse 2.)

IV. **Ferialkurse:**

Die Abteilungs-Assistenten Dr. O. v. An der Lan und Dr. Nik. Schwarz halten während der Weihnachts- und Osterferien, sowie anfangs September praktische Kurse über konservierende Zahnheilkunde und Zahnersatzkunde mit Uebungen am Patienten ab. Anfragen: IX. Höfergasse, Allg. Poliklinik.

Doz. Dr. L. Fleischmann liest: Die normale und pathologische Histologie der Zähne, einschliesslich der Histogenese. Einstündig. Tag und Stunde nach Uebereinkunft im Histologischen Institut (Prof. Ebner).

Doz. Dr. W. Wallisch liest im Sommersemester nicht.

Digitized by Google
Original from UNIVERSITY OF MICHIGAN
Generated on 2019-10-18 20:17 GMT / http://hdl.handle.net/2027/mdp.39015060277277
Public Domain in the United States, Google-digitized / http://www.hathitrust.org/access_use#pd-us-google

Graz. K. k. zahnärztl. Universitäts-Institut.

Vorstand: Prof. Dr. Franz Trauner.

Assistenten: I. Dr. R. Benedikt, II. Dr. Kneschaurek.

I. **Semestralvorlesungen über Zahnheilkunde:** Montag, Mittwoch und Freitag von 5 bis 6 Uhr abends als 3stündiges Kollegium.

II. **Praktischer Kurs an Patienten für Vorgeschrittene**, 10 Stunden wöchentlich 8 Wochen hindurch, Montag bis Freitag von 5 bis 7 Uhr abends, gegen das Honorar eines 10stündigen Kollegiums.

III. **Zahnersatzkunde:** Montag bis Samstag von 8 bis 10 Uhr, verbunden mit Arbeiten im Laboratorium für Ersatzkunde von 10 bis 12 Uhr als 20stünd Kollegium.

IV. **Ferialkurse** lesen die Assistenten.

Innsbruck. K. k. zahnärztl. Universitäts-Institut, Annichstr. 24.

Vorstand: Prof. Dr. B. Mayrhofer.

Assistenten: I. Dr. Eug. Pöll, II. Dr. W. Mitter.

I. **Klinische Vorlesungen über Pathologie u. Therapie der Zahnkrankheiten mit Praktikum,** 3 Stunden wöchentl.; Dienstag von 5 bis 7 Uhr und Donnerstag von 5 bis 6 Uhr.

II. **Praktische Uebungen an Patienten in der operativen Zahnheilkunde, verbunden mit Demonstrationen.** Gemeinsam mit Dr. Arnold. Montag bis Freitag von 2 bis 6 Uhr. Als 5stünd. Kollegium zu rechnen. Laboratoriumsgebühr 25 *K.* Teilnehmerzahl nach Massgabe der vorhandenen Arbeitsplätze beschränkt.

III. **Theoretisch-praktischer Semestralkurs über künstlichen Zahnersatz, verbunden mit Demonstrationen und Uebungen an Patienten.** Gemeinsam mit Dr. Mitter. Montag bis Freitag von 8 bis 12 Uhr. Als 5stünd. Kollegium zu rechnen. Laboratoriumsgebühr 50 *K.* Teilnehmerzahl nach Massgabe der vorhandenen Arbeitsplätze beschränkt.

IV. In den Weihnachts-, Oster- und Sommerferien werden operative und technische Assistentenkurse abgehalten.

Prag. Zahnärztl. Institut der k. k. deutschen Universität.

Prag, I. Obstmarkt 6.

Vorstand: Prof. Dr. H. Bönnecken.

Assistenten: I. Dr. A. Kerber, II. Dr. H. Fritsch.

Volontär-Assistent: Dr. H. Kleiner.

I. **Semestralvorlesungen:** *a*) Theoretische und praktische Zahnheilkunde mit Demonstrationen und Uebungen an Zahnkranken: Montag, Mittwoch, Freitag 6 bis 7 Uhr; *b*) zahnärztlicher Operationskurs mit besonderer Berücksichtigung der Erhaltung erkrankter Zähne durch Füllung: Täglich 4 bis 6 Uhr; *c*) Kursus der zahnärztl. Technik: Täglich 2 Stunden nach Uebereinkunft. (Honorar 100 *K.*)

II. **Kurse:** Plombierkurse werden vom 1. Oktober bis 30. November und 7. Jänner bis 28. Februar und vom 1. Mai bis 15. Juni von Dr. H. Fritsch, Kurse über Zahntechnik zu denselben Terminen von Dr. R. Kleiner abgehalten. Ausserdem eventuell 4- bis 6wöchentliche Ferialkurse zu Ostern und in den Hauptferien. Nähere Auskünfte erteilen die Genannten.

Digitized by Google
Original from UNIVERSITY OF MICHIGAN
Generated on 2019-10-18 20:17 GMT / http://hdl.handle.net/2027/mdp.39015060277277
Public Domain in the United States, Google-digitized / http://www.hathitrust.org/access_use#pd-us-google

Prag. K. k. böhmisches Universitäts-Ambulatorium.

Vorstand: Prof. Dr. E. Nessel.
Assistent: Dr. Tereba. Zwei Demonstratoren.

Zahnheilkunde. Theoretische Vorträge mit Uebungen am Phantom, **Demonstrationen** im Plombieren der Zähne für Anfänger.

Klinik der Zahnkrankheiten mit Uebungen im Extrahieren und Plombieren der Zähne für Vorgeschrittene.

Doz. Dr. J. Jesensky liest im Wintersemester zweimal wöchentlich ein Kolleg mit praktischen Uebungen für Mediziner.

Privatkurse nach vorheriger Anmeldung und Verabredung mit dem Vorstand des Institutes.

Ferialkurse (Weihnachten, Ostern, Ferien) liest Dr. Tereba.

Krakau. K. k. zahnärztl. Universitäts-Ambulatorium.

Vorstand: Prof. Dr. W. Lepkowski.
Assistent: Dr. Podłęski. — *Demonstrator:* Stefański.

Sechswöchentlicher Kurs, von 8 bis 9 Uhr früh, fünfmal wöchentlich. Uebungen im Plombieren und Extraktion der Zähne, 3 Stunden wöchentlich von 9 bis 10 Uhr früh.

Zahnersatzkunde, 3 Stunden wöchentlich von 8 bis 9 Uhr früh (Privat).

Lemberg. K. k. zahnärztl. Universitäts-Ambulatorium.

Vorstand: Doz. Dr. A. Gonka.
Assistent: Med. stud. Leopold Gottwald.

I. **Praktische Uebungen am Patienten,** 3 Std. wöch., von 8 bis 9 Uhr vorm.
II. **Praktische Uebungen im Füllen mit plastischen Materialien** (Privat).
III. **Zahnersatzkunde,** 3 Stunden wöchentlich.

Doz. Dr. Theodor Bohosiewicz

b) Ungarn.

Budapest. Stomatolog. Klinik d. kgl. Universität, VIII. Mária utca.

Vorstand: Prof. Dr. J. v. Arkövy.
Honorar-Assistent: Dr. H. Salamon.
Assistenten: I. Dr. J. Sturm, II. Dr. E. Major.
Demonstratoren: Dr. D. v. Máthé, Dr. F. Faisztl, Dr. J. Kanitzer und Dr. E. Apáti.

Semestralvorlesungen:

I. **Stomatologische Poliklinik,** einmal wöchentlich von 5 bis 1/2 7 Uhr abends (Montag) für die allgemeine Praxis.

Stomatologische Propädeutik, einmal wöchentlich von 5 bis 1/2 7 Uhr abends (Dienstag) für zukünftige Spezialisten.

Stomatologische Operationslehre, einmal wöch. von 5 bis 1/2 7 Uhr abds. (Donnerstag) für zukünftige Spezialisten. (Gehalten von Prof. J. v. Arkövy.)

II. **Zahnersatzkunde** unter Leitung des Doz. Dr. L. Hattyasy, zweimal wöchentlich von 5 bis 1/2 7 Uhr abends (Mittwoch und Freitag).

III. **Zahnärztliche Operationslehre,** einmal wöchentlich von 5 bis 7 Uhr abends (Samstag), Doz. Dr. J. Szabó.

Die Klinik ist von 8 bis 12 Uhr vorm. und von 4 bis 8 Uhr abds. geöffnet.

Privatkurse werden von den Assistenten abgehalten.

Klausenburg. Königl. Universität.

Kurse: Doz. Dr. K. Hoenczy: Mund- und Zahnkrankheiten, verbunden mit Extraktions- und Füllungs-Exerzitien.

Doz. Dr. G. Rudas: Histologie und Pathologie der Zähne.

Digitized by Google
Original from UNIVERSITY OF MICHIGAN
Generated on 2019-10-18 20:17 GMT / http://hdl.handle.net/2027/mdp.39015060277277
Public Domain in the United States, Google-digitized / http://www.hathitrust.org/access_use#pd-us-google

Zahnärztliches Technikum Zürich

Fortbildungsinstitut für Studierende und Zahnärzte speziell in moderner zahnärztlicher Metalltechnik.

Das **„Zahnärztliche Technikum Zürich"** ist ein Institut, an welchem Praktikanten der Zahnheilkunde sich in kurzen Ferienkursen mit der modernen zahnärztlichen Metalltechnik vertraut machen können.

A. Praktische Kurse:	B. Demonstrationskurse:
Dauer: 3 Wochen.	Dauer: 8 Tage.
Datum: Vom 1. bis 20. jedes Monats.	Datum: Jeweilen vom 1. bis 8. jeden Monats.
Kurstaxe: 300 Frks. pro Teilnehmer.	Kurstaxe: 150 Frks. pro Teilnehmer.

Ueber Monats-, Quartals-, Semester- und Jahreskurse siehe Institutsprospekt.

Bei den praktischen Kursen arbeitet jeder Teilnehmer selbst, während bei den Demonstrationskursen nur der Demonstrierende praktisch tätig ist und die Kursisten nur Hörer und Zuschauer sind.

Der **Eintritt** kann für beide Kursarten monatlich erfolgen. Die **Anmeldungen** erfolgen vorteilhaft recht frühzeitig, weil dieselben ihrer Reihenfolge nach berücksichtigt werden. Als **definitiv angemeldet** werden nur solche betrachtet, welche mit der Anmeldung die **Hälfte der Kurstaxe** einsenden. Die **zweite Hälfte** ist bei Beginn des Kurses zu entrichten. Zahnärzte können auch ihre Techniker zur Ausbildung in der Metalltechnik schicken, für welche 14tägige Laboratoriumskurse à 200 Frks. eingerichtet sind. Eintritt je am 8. eines jeden Monats.

Institutsprospekt bei den Herren Weiss & Schwarz in Wien, I. Petersplatz 7, erhältlich.

Weitere Auskünfte erteilt

Dr. Eug. Müller-Wädensweil
Direktor des Zahnärztlichen Technikums
Zürich, Alfred Escher-Platz 2.

C. Haubners Engelapotheke

Wien, I. Bognergasse Nr. 9.

Generaldepot der

Orig. Bernatziks sterilisierten subkutanen Injektionen

in zugeschmolzenen Glasphiolen:

Injektion subcut. Adrenalin-Suprarenin synthet., Kokain und Alypin, Fletcher-Pulver und Flüssigkeit, Aether chlorat. mit Momentverschluss und **Perhydrol Merck,** sowie alle erprobten, auf die zahnärztliche Praxis bezughabenden Präparate und Spezialitäten, wie: **Adrenalin à 10·0** und **30·0 Pasten, Wurzelfüllungen, alle Arten Anästhetika etc.**

Zu verkaufen: 2 gebrauchte Operationsstühle

System Morrison, amerikanisches Fabrikat, mit Kurbel, sehr niedrigem Sitz, sind billig abzugeben. — Auskunft erteilen die Herren Weiss & Schwarz, Wien, I. Petersplatz 7.

Digitized by Google
Original from UNIVERSITY OF MICHIGAN
Generated on 2019-10-18 20:17 GMT / http://hdl.handle.net/2027/mdp.39015060277277
Public Domain in the United States, Google-digitized / http://www.hathitrust.org/access_use#pd-us-google

XXVI. Jahrgang. Juli 1910. Heft III.

Oesterreichisch-ungarische

Vierteljahrsschrift für Zahnheilkunde.

Herausgegeben von

JULIUS WEISS, Wien, I. Petersplatz 7

unter ständiger Mitwirkung der Herren:

Prof. Dr. J. v. Arkövy, Budapest — Prof. Dr. H. Bönnecken, Prag — Prof. Dr. W. Bruck, Breslau — Doz. Dr. G. Fischer, Greifswald — Doz. Dr. L. Fleischmann, Wien — J. Grünberg, Berlin — Doz. Dr. L. Hattyasy, Budapest — Dr. H. Höck, Wien — Prof. Dr. C. Jung, Berlin — Dr. T. Kaas, Krems — Dr. M. Karolyi, Wien — Dr. R. Kronfeld, Wien — Dr. M. Kulka, Wien — Dr. J. Lartschneider, Linz — Doz. Dr. R. Loos, Wien — Prof. Dr. B. Mayrhofer, Innsbruck — Dr. A. Oppenheim, Wien — Dr. G. Preiswerk, Basel — Prof. Dr. G. Port, Heidelberg — Doz. Dr. C. Röse, Dresden — Doz. Dr. A. Rothman, Budapest — Prof. Dr. W. Sachs, Berlin — Prof. Dr. J. Scheff, Wien — Prof. Dr. H. Schröder, Berlin — Dr. E. Smreker, Wien — Dr. B. Spitzer, Wien — Doz. Dr. J. Szabó, Budapest — Prof. Dr. F. Trauner, Graz — Doz. Dr. W. Vajna, Budapest — Prof. Dr. O. Walkhoff, München — Doz. Dr. W. Wallisch, Wien — Doz. Dr. R. Weiser, Wien — Doz. Dr. G. v. Wunschheim, Wien.

Nachdruck nur mit genauer Quellenangabe gestattet.

Die Unterrichtsfrage der Stomatologie.

Von Dr. *Josef v. Árkövy,* ao. ö. Professor an der Universität in Budapest.

Die Frage des Fachunterrichtes der Zahnheilkunde, richtiger Stomatologie, in ihrem Gesamtumfange ist heute vielleicht mehr denn je zuvor eine offene Frage. Die Gesichtspunkte, aus welchen man diesen Fachunterricht betrachten kann, sind verschieden und nichts beweist diese Tatsache lebhafter als der Umstand, dass internationale Vereinigungen (Assoziationen und Föderationen), als auch Landeskörperschaften sich mit dieser Frage seit vielen Jahren befassen. Die Ergebnisse, welche bisher aus dem gesamten einschlägigen Material dieser Beratungen hervorgeholt werden könnten, würden doch nicht, oder noch immer nicht imstande sein, die Frage mit einem Schlage zu lösen. Es liegt eben in der Natur und vielleicht nicht gerade in der Natur, als vielmehr in den äusseren Umständen — gegeben in den verschiedenen Ländern — die Ursache, warum es eben eine derartige Sachlage dieser Frage gibt. Eben deshalb gehört es zu den schwierigsten Aufgaben, eine Frage beleuchten zu wollen, welche man bisher selbst bei bestem Willen nicht rein und ausschliesslich aus der Natur der Frage selbst heraus zu lösen und zu einer einheitlichen Entscheidung zu bringen vermochte. Alles, was in dieser Frage bisher mündlich und schriftlich geleistet und aktiviert worden ist, hat den Stempel des Schwankens, der Unsicherheit, ja oft des Tastens im Dunkeln an sich. Vertieft man sich in die Frage in ernster und wohl-

Digitized by Google
Original from UNIVERSITY OF MICHIGAN
Generated on 2019-10-18 20:18 GMT / http://hdl.handle.net/2027/mdp.39015060277277
Public Domain in the United States, Google-digitized / http://www.hathitrust.org/access_use#pd-us-google

wollender Weise, so wird es der Aufmerksamkeit kaum entgehen, dass die vielfachen und verschiedenartigen Anpassungsbestrebungen nach Ländern und nationalem Gebrauch, als auch nach finanziellen Motiven — die Veranlassung eher zur Konfusion als zur Lichtung abgegeben haben. Eine gewisse Scheu, diese Nebenumstände aufzudecken und direkt die Frage in ihrer Natur, in ihrem edukationellen Wesen anzufassen, ist der resultierende Eindruck der Betrachtung der Frage aus einer dem Eigennutz entrückten Höhe.

Im Nachfolgenden will ich bestrebt sein, eben diesen arg vernachlässigten Gesichtspunkt möglichst inne zu halten und diese Unterrichtsfrage aus der Natur der Sache zu beurteilen.

Die Erfahrungen, welche mir seit dem Bestande der neuerrichteten stomatologischen Klinik an der königl. Universität zu Budapest zu Gebote stehen, scheinen mich in den Stand zu setzen, mich über diese Frage mit einer gewissen Kompetenz äussern zu können. Sollte es mir gelingen, durch meine Darlegungen der Auffassung dieser Frage zum Wohle der Menschheit sowie des Faches die entsprechendste Richtung zu geben, dann haben sie den einzigen Zweck, welchen ich mittels derselben verfolge, glücklich erreicht.

Die Zahnheilkunde recte Stomatologie ist ein medizinisches Fach, wie es alle übrigen medizinischen Fächer sind; es besteht gar kein Unterschied zwischen diesen und jener, sowohl hinsichtlich der theoretischen Basierung, als auch der klinisch-praktischen Betätigung; die Stomatologie besitzt überdies ein erhöhtes Quantum von mechanischen Verrichtungen und damit erhält deren Inhalt nicht eine Verminderung, sondern ein Plus. Der Unterricht der medizinischen Wissenschaften mit ihren sämtlichen Fächern steht in der ganzen Welt den medizinischen Fakultäten der Universitäten oder den ärztebildenden Hospitälern zu. Sämtliche medizinischen Disziplinen werden in der ganzen Welt in gleicher Weise und in gleichem Ausmasse unterrichtet; es gibt also kein Mindermass an Unterricht in der Anatomie, Physiologie, Pathologie etc. als fundamentale Disziplinen, sobald von einer Aerztebildung die Rede sein soll. Ebenso erheischt jedes einzelne medizinische Fach seine eigenen und speziellen theoretischen Vorkenntnisse, als auch im selben Sinne genommen praktische Unterweisung. Es kann in der Dauer des Unterrichtes nach verschiedenen Ländern Unterschiede geben, besonders wo ausser Doktoren der Medizin und vollständig ausgebildeten Aerzten, Praktiker minderen Grades kreiert werden (general practitioner), aber eine mindere Ausbildung in irgend einem medizinischen Fache, im Gegensatze zu einer vollständigen innerhalb desselben, sollte und dürfte

Digitized by Google
Original from UNIVERSITY OF MICHIGAN
Generated on 2019-10-18 20:18 GMT / http://hdl.handle.net/2027/mdp.39015060277277
Public Domain in the United States, Google-digitized / http://www.hathitrust.org/access_use#pd-us-google

nirgendwo in der Welt bestehen. Für die Anforderungen der Krankenbehandlung in der Praxis kann ein Arzt mit minder hoher Vor- und medizinischer Ausbildung noch immer mehr minder gute Dienste leisten und genügen; was jedoch — milde bezeichnet — als eine Unzukömmlichkeit zu betrachten ist, denn das ist es, wenn in einem medizinischen Spezialfache ein höheres Mass und ein Mindermass von fachlicher Ausbildung Platz gegriffen hat.[1] Es liegt eben in der Natur der Sache, dass ein spezieller medizinischer Wissenszweig in seinem vollen Umfang, alles Einschlägige inbegriffen, durch den Spezialarzt beherrscht werden muss.

Wendet man sich nun zur Betrachtung der Verhältnisse, welche sich auf den Unterricht der Zahnheilkunde (Stomatologie) beziehen, so ergeben sich Erwägungen, wie sie hier folgen sollen.

Es gibt kein einziges medizinisches Fach, dessen spezielle Ausübung nicht an das Aerztetum des Ausübenden gebunden wäre, und es muss mit Entschiedenheit in Abrede gestellt werden, dass für die Zahnheilkunde (Stomatologie) die Notwendigkeit eines Ausnahmszustandes vorliege.[2] Mit anderen Worten, es liegt kein Grund vor, irgend ein medizinisches Fach und dessen Ausübung Nichtärzten auszuliefern. Es darf dies schon deshalb nicht geschehen, weil es eben in der eigensten Natur der Sache liegt.

Der Fachunterricht der Zahnheilkunde (Stomatologie) muss sich nach drei Richtungen bewegen. Die erste ist die Unterweisung in allen theoretischen — jedoch fundamentalen — Kenntnissen, welche die Befähigung zum klinischen Wirken abgeben sollen, dies ist die stomatologische Propädeutik; die

---

[1] Es muss zugegeben werden, dass in der Vergangenheit die Notwendigkeit eines solchen Ausnahmszustandes tatsächlich bestanden hat, es soll aber wohl unterschieden werden, nicht aus der Natur und den Exigentien des Faches heraus, sondern entstanden infolge äusserer Umstände, nämlich dadurch, dass man zu der Wahrnehmung gelangt war, die Zahnkrankheiten seien eine Volkskrankheit, zu deren Bekämpfung interimistisch die Anzahl des vorhandenen und demnächst zu gewärtigenden Aerztebestandes nicht ausreicht etc. Näheres über dieses Thema findet sich in: „Beleuchtung der Frage des Aerztetums der Zahnärzte, recte Stomatologen" von Dr. J. v. Árkövy. Separat-Ausgabe und Abdruck der „Stomatologischen Zeitschrift" („Stomatol. Közlöny"), Nr. 5, 1907.

[2] Wenn das hier zu entwerfende Studienprogramm geschmälert wird, weil es eben an die mindere Qualität der Studentenschaft angepasst werden muss — wie in einem College — so zerfällt der ganze Bau bereits in Stücke, sobald man bedenkt, dass aus diesen Nichtärzten überdies auch noch nicht voll unterrichtete Spezialisten hervorgehen werden. Mit anderen Worten: Der betreffende Kandidat der Zahnheilkunde ist weder ein Arzt, noch ein Spezialist, wie er sein sollte. — Bereits aus diesen inneren Gründen ist das College-System unhaltbar.

Digitized by Google
Original from UNIVERSITY OF MICHIGAN
Generated on 2019-10-18 20:18 GMT / http://hdl.handle.net/2027/mdp.39015060277277
Public Domain in the United States, Google-digitized / http://www.hathitrust.org/access_use#pd-us-google

zweite Richtung ist die klinische Stomatologie, d. h. der Inbegriff aller praktischen Kenntnisse, welche die Ausübung des Faches an Kranken darstellen; und die dritte Richtung ist der stomatotechnische Unterricht, sowohl laboratorisch als klinisch. (Auf die Einzelheiten kommen wir später zurück.)

Der allgemeine medizinische Unterricht bietet ein reichliches Ausmass von Kenntnissen theoretisch-fundamentaler Art, um für die Ausübung von Spezialfächern, wenigstens in grossen Zügen, die Aerzte zur Ergreifung und Kultivierung eines Spezialfaches vorbereitet zu haben, und es erübrigen nur kleinere Details theoretischer Natur, welche durch Nachstudium erlangt werden können. Dasselbe kann hinsichtlich des klinischen Teiles der medizinischen Spezialfächer gesagt werden, insofern dieselben im Rahmen der Aerztebildung Aufnahme gefunden haben. Die Hauptaufgabe der Spezialistenausbildung dieser Fächer ist, zu ihrem erheblichen Teile, eine spezielle Einübung. Der Unterricht der Stomatologie enthält innerhalb des üblichen Rahmens der Aerztebildung kaum etwas, oder sagen wir, sehr wenig sowohl an theoretischem als auch an speziell praktischem Stoff. Dadurch, dass der allgemeine medizinische Unterricht sich unmöglich auf die Unzahl von Einzelheiten, welche die Stomatologie erheischt, erstrecken kann, ergibt sich gewissermassen eine Sonderstellung, indem für die Beibringung dieses Quantums von Vorkenntnissen als auch von Kenntnissen und Uebungen in Technikalien vorgesorgt werden muss. Diese Art von Anforderungen besteht eben bei anderen medizinischen Fächern nicht, und das ist der Grund, weshalb bei jenen die Repräsentation des Fachunterrichtes durch e i n e Lehrkraft, eventuell mit Hilfe einer adjunkten Lehrkraft[1], Genüge geleistet werden kann. Für die Stomatologie stellt sich die Sache insofern verschieden, als jeder einzelne in ihr begriffene Bestandteil: S t o m a t o l o g i s c h e P r o p ä d e u t i k, k l i n i s c h e S t o m a t o l o g i e, S t o m a t o t e c h n i k, durch je eine spezielle Lehrkraft vertreten sein muss; weil eben die Bewältigung sowohl des Wissensmaterials, besonders aber des Unterrichtes durch eine einzige Lehrkraft eine Sache der Unmöglichkeit ist. Nicht ohne Widerwillen gestehe ich diese Sachlage; und es würde mich, ad personam, viel mehr befriedigen, wenn ich behaupten könnte, ein einziger Fachmann vermöge den vollen Unterricht nach sämtlichen drei Richtungen hin zu erteilen, ebenso, wie der Professor der grossen Chirurgie das Gesamtgebiet seines Faches vertritt. Die Verschiedenartigkeit der Kenntnisse und der mit ihnen in Verbindung stehenden Ausübungen sind für diese

[1] Z. B. bei der Chirurgie für Operationslehre etc.

Digitized by Google
Original from UNIVERSITY OF MICHIGAN
Generated on 2019-10-18 20:18 GMT / http://hdl.handle.net/2027/mdp.39015060277277
Public Domain in the United States, Google-digitized / http://www.hathitrust.org/access_use#pd-us-google

Sonderstellung der Stomatologie verantwortlich; und man muss sich entschieden gegen die Zumutung verwahren, als würde ein besonderer Hang zu Besonderheiten hiezu Veranlassung geben.

Um nun nach diesen Erörterungen zum Kern der Frage zurückzukehren, muss ein klares Bild des gesamten Wissens und Lehrmateriales entworfen werden. Da es sich um die Heranbildung von Spezialärzten handelt, so wird es jedermann naturgemäss finden, wenn vor allem der gesamte Inhalt des Faches geschildert wird. Die Frage der äusseren Umstände je nach Ländern und ihren Verhältnissen soll hiebei ganz beiseite gelassen oder mindestens hintangesetzt werden.

Nachdem oben bereits die drei Richtungen des Unterrichtes der Stomatologie gekennzeichnet worden sind, so erübrigt nunmehr die Darlegung der Einzelheiten, welche in jedem dieser Unterrichtsrahmen Aufnahme zu finden haben. Die Vorkenntnisse, deren Inbegriff im Ausdrucke „Stomatologische Propädeutik" gegeben ist, umfasst eine ganze Anzahl einzelner Teile, zuweilen nur Kapitel irgend einer Wissenschaft; in ihrer Gesamtheit aber geben sie einen Lehrstoff von nicht unerheblichem Umfange, und man kann füglich sagen — auch Tiefe ab. Es handelt sich hier um folgende Unterrichtsstoffe: Spezielle detaillierte Anatomie der Zähne und Kiefer, die Odontographie, auch mit ihren paläontologischen, die Anomalien der Zähne mit ihren anthropologischen Beziehungen, Anatomie mit klinischen Beziehungen, normale und pathologische Histologie, die Bakteriologie der Mundhöhle, ferner angewandte Physik und Chemie mit Rücksicht auf die Füllungsmaterialien; Akologie, Verbandlehre Diätetik und Hygiene.

In dem Rahmen der klinischen Stomatologie finden Aufnahme die klinischen Untersuchungsmethoden; die klinische Pathologie der gesamten Zahn-, Mund- und Kieferkrankheiten, deren Diagnostik und Therapie. (Operationslehre.)

Die Stomatotechnik umfasst folgende Kapitel: Stomatotechnische Propädeutik; die Grundzüge der Metallurgie in stomatotechnischer Beziehung; die stomatotechnische Materialienkunde; die Verarbeitungsmethoden der Materialien (Löten, Guss, Ziehen etc.). Die klinische Stomatotechnik: Die Untersuchung des Mundes und Indikationen vom technischen Gesichtspunkt und die verschiedenen Methoden des Abdrucknehmens; die Vorbereitung des Mundes nach den verschiedenen Arten der Prothesen: die Anwendung der Prothesen im Munde, die Grundsätze der Odontorthopädie und der restaurativen (Kiefer-, Gesichts-, Nasen-, Lippen-, eventuell Ohren-) Prothesen. Stomatotechnische Uebungen: Die Anfertigung von Kronenarbeiten; der

Digitized by Google
Original from UNIVERSITY OF MICHIGAN
Generated on 2019-10-18 20:18 GMT / http://hdl.handle.net/2027/mdp.39015060277277
Public Domain in the United States, Google-digitized / http://www.hathitrust.org/access_use#pd-us-google

Entwurf und die Anfertigung von Brückenarbeiten; Entwerfen und Anfertigen von odontorthopädischen Vorrichtungen und restaurativen Prothesen.

Ein Unterrichtsmaterial von so vielfältigem und reichem Inhalte ist die unbedingte und unabweisliche Vorbedingung zur Ausbildung zum Spezialisten, möge er Zahnarzt oder Stomatolog genannt werden. Nichts, d. h. kein einziger Lehrstoff aus irgend einem dieser Rahmen ist entbehrlich und das Umfassen dieses ganzen Lehrprogrammes darf zuversichtlich und ohne Bedenken als die Gesamtheit des Wissensmateriales des Faches bezeichnet werden, und hiefür eignet sich doch am besten die Bezeichnung: Stomatologie. Wie wir bald sehen werden, lässt sich dieser Unterricht, und in diesem Umfange auch universitär, ganz gut und zur vollen Befriedigung abwickeln. Man war der Meinung, und ist es vielfach heute noch, dass ein so inhaltsreiches Programm nur in einer speziellen Lehranstalt volle Entfaltung finden kann, und man meinte, hiezu sei das sogenannte Dental-College die berufenste Institution. Ich stelle, gestützt auf meine Ueberzeugung und nach dreissigjähriger Lehrtätigkeit auf meine Erfahrung, jene Behauptung entschieden in Abrede, mit dem Hinzufügen, was auch meine Ueberzeugung ist, dass die Ausschaltung oder anhangsweise Nebenschaltung dieses Fachunterrichtes aus dem regulären Unterrichte der Aerztebildung eine der grössten Verirrungen und Fehler gewesen ist, welche je in dieser Richtung platzgegriffen haben.

Sollte das oben angeführte Lehrprogramm jemandem, der bezüglich des Faches nicht recht orientiert ist, eventuell als übertrieben erscheinen, so kann dem wieder die bereits erworbene Erfahrung, aber auch die Antezedentien, d. h. die Anteakten der Entwicklung dieses Unterrichtes — z. B. an der Budapester Universität — entgegengehalten werden. Es dürfte für Fachleute des medizinischen Unterrichts nicht uninteressant sein, hierüber etwas zu erfahren.

Im Jahre 1889 langte vom damaligen Unterrichtsminister ein Reskript an die medizinische Fakultät herab, worin diese aufgefordert wird, mit Heranziehung der Fachdozenten ihr Gutachten abzugeben, in welcher Weise ein Fachunterricht der Zahnheilkunde an der Universität modernen Anforderungen angepasst und organisiert werden könnte[1]. Die Fachreferenten[2] sind einig vorgegangen und haben in grossen Zügen den oben

[1] Die Zahnheilkunde war bereits seit 1844 durch einen ausserordentlichen Professor in der Fakultät vertreten. Der Unterricht erlangte jedoch bis 1881 keinen ausgesprochen klinischen Charakter.

[2] Doz. Iszlaj und Arkövy.

Digitized by Google
Original from UNIVERSITY OF MICHIGAN
Generated on 2019-10-18 20:18 GMT / http://hdl.handle.net/2027/mdp.39015060277277
Public Domain in the United States, Google-digitized / http://www.hathitrust.org/access_use#pd-us-google

angeführten dreifachen Rahmen des Fachunterrichtes als die alleinige entsprechende Unterrichtsweise vorgeschlagen. Die Fakultät nahm diese Vorschläge einstimmig an, welche dem Minister unterbreitet wurden und der ihnen seine Gutheissung verlieh. Auf diese Weise wurde obiger Unterrichtsplan an der Budapester königlichen Universität im Jahre 1890 inauguriert. Es versteht sich von selbst, dass es hier ebenso wie in allem einen Entwicklungs- oder Werdegang gegeben hat und es spricht nur zugunsten der Reifung der Ideen, wenn die vielfachen Etappen erst vor zwei Jahren zu der vollen Ausgestaltung geführt haben. Es kann also sicherlich hinsichtlich dieser Unterrichtsfrage von keiner Ueberhastung die Rede sein.

Vor dem Uebergang zu den Einzelheiten des Fachunterrichtes, wie er sich zu vollziehen hat, muss die Notwendigkeit der Einheitlichkeit des Unterrichtes hervorgehoben werden. Bei voller Wahrung der akademischen (universitären) Lehrfreiheit ist es Sache der drei vereinten Lehrkräfte, ihre einzelnen Lehrpläne in Konkordanz zu bringen. Dies ist um so mehr geboten, als im entgegengesetzten Falle Unzukömmlichkeiten des Unterrichtes entstünden. Einige Beispiele werden hier am richtigen Orte sein. Wenn z. B. der Kliniker (klinische Stomatologie) seine Vorträge von dem Standpunkt der ärztlichen Indikationen abhält, im Gegensatze hiezu aber der Dozent der Stomatotechnik sie aus irgend einem Grunde, gestützt auf durch mechanische Möglichkeiten der Ausführbarkeit gegebene Indikationen basiert, ohne auf die ärztlichen Indikationen Rücksicht zu nehmen, dann wird eben der junge Adept des Faches in seinem Wissen und in seiner Beurteilung der Fälle wankelmütig gemacht und verliert die solide Basis, die zur Auffassung der Fälle unentbehrlich ist. Ein anderes Beispiel: Wenn der Professor der stomatologischen Propädeutik es unterlässt, jene Andeutungen in seine Vorträge aufzunehmen, welche sich aus dem odontographischen, anatomischen, embryologischen, histologischen oder anthropologischen Vortragsmateriale ergeben, dann erscheint in den Augen des Studenten die ganze stomatologische Propädeutik als ein theoretischer Ballast, während der Kliniker für seine klinischen Ausführungen in sehr vielen Beziehungen und in sehr vielen Fällen bei seiner Hörerschaft lückenhafte und mangelnde Vorkenntnisse zu beklagen haben wird. Es würde zu weit führen, diese Beispiele in ihren Einzelheiten auszuführen. Im höchsten Interesse des Unterrichtes liegt es, da er schon unvermeidlicherweise nach drei Richtungen hin erteilt werden muss, dass der Student durch die Einheitlichkeit, d. h. durch den Einklang des Gesamtunterrichtes in seinem Denken und Handeln innerhalb des Faches eine ganze,

Digitized by Google
Original from UNIVERSITY OF MICHIGAN
Generated on 2019-10-18 20:18 GMT / http://hdl.handle.net/2027/mdp.39015060277277
Public Domain in the United States, Google-digitized / http://www.hathitrust.org/access_use#pd-us-google

nicht aber eine einseitige oder eventuell durch Besonderheiten gestörte unvollständige Orientierung erhalte.

Hinsichtlich des Niveaus, auf welchem der Unterricht sich zu bewegen hat, gibt es nur eine einzige Norm und das ist die akademische Höhe, auf welcher der Unterricht stehen soll. Eben deshalb ist die Anstellung von nur und ausschliesslich habilitierten Lehrkräften eine Notwendigkeit, die nicht von der Hand gewiesen werden darf, da nur diese einzig und allein die Gewähr in dieser Hinsicht zu bieten vermögen[1].

Die Art und Weise, wie sich der Fachunterricht an der Budapester Universität abwickelt, dürfte wenigstens in der Hauptsache ein Bild entfalten, welches einerseits die bisherigen Erörterungen beleuchtet, anderseits zur Orientierung dienen kann.

Der Fachunterricht ist zweiteilig. Die Fakultät und das Ministerium haben nämlich verfügt, dass sämtliche Aerzte so viel aus der Stomatologie noch während ihrer Studienjahre an der Universität aufnehmen sollen, als es die Anforderung in der allgemeinen Praxis erheischen mag. Daher werden die Vorträge seit vielen Jahren von Studenten der Medizin in grosser Anzahl frequentiert und sie erhalten in wöchentlich zwei Stunden Erläuterungen über die klinische Pathologie der Zahn- und Mundkrankheiten mit ihrer Diagnostik. Aus der Therapie werden dieselben in der Extraktion der Zähne eingeübt. Sämtliche Kiefer- und Mundkrankheiten, welche sich an der Klinik auf der Bettenabteilung oder ambulatorisch befinden, werden dieser Hörerschaft vorgeführt, in Begleitung entsprechender klinischer Vorträge und einer kurzen Schilderung der (im mundchirurgischen Operationssaale) auszuführenden Operationen. Auf diese Weise wird eine nach Hunderten zählende Anzahl von Medizinern in den Stand gesetzt, die Krankheiten der Zähne und des Mundes zu erkennen und eventuell auch der Extraktion oder mundchirurgischen Behandlung zu unterziehen[2]. Ausgeschlossen bleibt von diesem Unterrichte die konservierende Behandlung der Zahnkrankheiten, weil dieser Gegenstand eben dem Spezialistenunterricht vorbehalten ist. Dessenungeachtet ermangelt es nicht an kurzen Schilderungen von einschlägigen Handhabungen, insofern dieselben sich auf eine plötzliche Hilfeleistung beziehen.

---

[1] In der Anstellung von — wenn auch mit gewisser Sorgfalt ausgewählten — Personen, Repräsentanten des Faches, wie es an den Dental-Colleges üblich ist, liegt bereits ab ovo eine Unzukömmlichkeit, die sich notwendigerweise durch Anhäufung von vielen anderen Unzukömmlichkeiten innerhalb des Unterrichtes am System rächen.

[2] Zur Bewältigung dieses umfangreichen Studentenunterrichtes ist an einer stomatologischen Klinik (ebenso wie für die Operationslehre an Kadavern bei der grossen Chirurgie) ein Dozent als auxiliäre Lehrkraft zu verwenden, welchem ganz besonders die Einübung der Zahnextraktionen obliegt.

Digitized by Google
Original from UNIVERSITY OF MICHIGAN
Generated on 2019-10-18 20:18 GMT / http://hdl.handle.net/2027/mdp.39015060277277
Public Domain in the United States, Google-digitized / http://www.hathitrust.org/access_use#pd-us-google

Die Resultate, welche mit dieser Hörerschaft seit drei Jahrzehnten erreicht worden sind, können als im höchsten Grade befriedigend bezeichnet werden.

Eine zweite Gruppe von Hörern geben diejenigen Studenten der Medizin, Rigorosanten und Doktoren der Medizin ab, die sich zu Spezialisten heranbilden wollen. Auch für diese sind die soeben erwähnten Vorträge unerlässlich und da diese Frequentantengruppe gering an Zahl ist, findet sie unter ihren Kollegen obiger Bezeichnung immer Platz. Der Spezialistenausbildung ist ein besonderes Programm gewidmet, welches bereits oben angegeben wurde. Es vollzieht sich das Studium in folgender Weise. Ausser den poliklinischen müssen die Vorträge über stomatologische Propädeutik und wöchentlich zwei Stunden über Operationslehre (zahnkonservierende) frequentiert werden. Die Studenten der Medizin sind in der Lage, sie während ihres Universitätsstudiums zu besuchen und sich die nötigen Vorkenntnisse zu erwerben, im Anschlusse an welche die eingehenderen praktischen Uebungen aller einschlägigen Arten (operative und technische) für jene Zeit vorbehalten bleiben, zu welcher sie ihr ärztliches Diplom bereits erlangt haben. Dadurch gestaltet sich der Fachunterricht unendlich zugunsten der Ausnützung der praktischen Gelegenheiten, weil eben sowohl die theoretischen als auch die praktischen Vorkenntnisse als Vorbedingung einer gedeihlichen praktischen Einübung vom Jünger des Faches sozusagen fertig mitgebracht werden. Der Aufwand an Zeit — Stundenzahl — während des medizinischen Studiums kann unschwer in zwei Etappen aufgebracht werden, indem bereits drittjährige Mediziner das halbjährig sich wiederholende Poliklinikum absolvieren, und die dem Spezialistentum gewidmeten Vorträge im vierten oder fünften Jahre mit Leichtigkeit in den Studienplan des Studierenden eingefügt werden können.

Es kann diesen Studenten bereits ein gewisses Quantum an praktischen Uebungen anvertraut werden, besonders jedoch in Form von Uebungen am Phantom mit Rücksicht auf die Operationslehre der konservierenden Behandlung der Zahnkrankheiten. Dieses System des Unterrichtes hat sich so sehr bewährt, dass Studenten dieser Gruppe, nachdem sie nach Erlangung ihres Diploms zur Behandlung von Patienten zugelassen wurden, bereits über das meiste Bescheid wussten und nur eine reichliche Einübung übrig blieb.

Wenn die stomatologische Propädeutik in wöchentlich drei Stunden vorgetragen wird, kann das Programm in einem Semester abgewickelt werden, inbegriffen mikroskopische Demonstrationen, Projektionen etc. Die drei Stunden können

Digitized by Google
Original from UNIVERSITY OF MICHIGAN
Generated on 2019-10-18 20:18 GMT / http://hdl.handle.net/2027/mdp.39015060277277
Public Domain in the United States, Google-digitized / http://www.hathitrust.org/access_use#pd-us-google

auch in einer Folge abgehalten werden, insofern die zwei ersten Stunden dem Vortrage, die dritte Stunde den Demonstrationen und Projektionen vorbehalten wird. (Faktisch wurde dies an der Budapester Klinik ausgeführt.) Die Vorträge laufen ein ganzes Studienjahr hindurch und sie werden in allen drei Richtungen gleichzeitig begonnen, nur der Abschluss ist verschieden, indem die Propädeutik bereits nach dem ersten Semester beendet ist. Auf diese Weise erhöht sich das Ausmass an Zeit und Aufnahmsfähigkeit der Studenten im zweiten Semester erheblich, und zwar zugunsten der praktischen Teile des Faches, nämlich der klinischen Stomatologie und Stomatotechnik. Nach vollendeter theoretischer Unterweisung im ersten Semester verlegt sich die Studentenschaft mit um so grösserem Eifer auf den praktischen Unterricht und auf die Uebungen. Aus diesen Ausführungen ist ersichtlich, dass ein Studiosus medicinae in einem Schuljahre alle die Vorkenntnisse zu erwerben in der Lage ist, nach welchen ein weiteres Jahr von Uebungen an Patienten und im stomatotechnischen Laboratorium ihn in den Stand setzt, aus der Klinik als Stomatolog hervorzugehen. Medicinae-Studiosen Krankenbehandlungen vornehmen zu lassen, ist eine Unzukömmlichkeit, welche behördlich nirgends gestattet werden sollte; die Zahnextraktion macht hievon darum eine Ausnahme, weil hier in jedem Falle vom Anfang bis ans Ende ein leitender Assistent gegenwärtig sein kann.

Die klinische Stomatologie kann in wöchentlich vier Stunden vorgetragen werden, und zwar als klinischer Vortrag bei Hinzuziehung von Kranken. Dabei fällt der überwiegende Teil der Zeit den Zahnkrankheiten zu, während nur ein erübrigbarer Rest den Kiefer- und Mundkrankheiten gewidmet wird. Zwei Stunden von den vieren wurden soeben — als poliklinische Vorträge — geschildert; die anderen zwei klinischen Stunden sind der Spezialistenbildung zugedacht. Diese Vorträge bewegen sich einesteils, wie schon ausgeführt, in der allgemein bekannten und gewohnten klinischen Richtung, anderenteils befassen sie sich mit der Operationslehre. Es bietet sich reichlich Gelegenheit, alle Operationsmethoden nicht nur kennen zu lernen, sondern auch eigenhändig zur Ausführung zu bringen.

Die Unterweisungen in der Stomatotechnik nehmen in gleicher Weise ihren Fortgang, und zwar sowohl theoretisch-laboratorisch, als auch applikatorisch, d. h. klinisch. Für diese Zwecke stehen den Studenten der Medizin wöchentlich drei Vortragsstunden zu Gebote und dies genügt, um ein gewisses Ausmass von Vorkenntnissen zugunsten des späteren Uebungsjahres zu erwerben.

Digitized by Google
Original from UNIVERSITY OF MICHIGAN
Generated on 2019-10-18 20:18 GMT / http://hdl.handle.net/2027/mdp.39015060277277
Public Domain in the United States, Google-digitized / http://www.hathitrust.org/access_use#pd-us-google

Unmittelbar nach Vollendung des ärztlichen Studienganges — eventuell auch später — beginnt der volle praktische Lehrkurs der Spezialisten.

Die ärztliche Spezialistenausbildung wurde an manchen europäischen Universitäten erst jüngst angeregt. Die Frage wird wohl in allen Ländern irgend eine Erledigung erlangen. Für die Zahnheilkunde (Stomatologie) in welcher eine Spezialistenbildung seit Jahrzehnten bereits besteht, stellt die neue Richtung, welche die Universitäten nur ganz allmählich einzuschlagen beginnen, nichts anderes dar, als die zu erhoffende Feststellung der Modalitäten der Qualifikation. (Diese Angelegenheit liegt bereits als Gegenstand einer Unterbreitung dem Unterrichtsminister vor.)

Inzwischen, d. h. bis dahin, ist die Hauptaufgabe, für die möglichst vollständige Fachausbildung Vorsorge zu treffen. Dies kann jeder klinische Direktor in eigenem Wirkungskreise bewerkstelligen, ebenso, wie es bisher bezüglich anderer medizinischer Fächer, der Ophtalmologie, Gynäkologie etc. geschehen ist und Gepflogenheit war. Der neue Kurs ist ja — wie soeben erwähnt — eigentlich nur berufen, die Modalitäten festzustellen, unter welchen sich jemand als Spezialist in irgend einem Fache betrachten kann und sich als solchen bezeichnen darf. Das Wesen bleibt immerhin das fachliche Wissensquantum. Für die Stomatologie wurde in dieser Richtung das hier in seinen Einzelheiten ausgeführte Programm des Studiums eingeführt und in Anwendung gebracht. Die damit erzielten Resultate sind ermutigend genug, um auf dieser Bahn fortschreiten zu können. Erfolgt eines Tages die angestrebte unterrichtsbehördliche Erledigung der Frage auch der äusseren Form nach, dann ist damit für die Stomatologenausbildung der Schlussstein gelegt. Die eigentliche Unterrichtsfrage ist und bleibt die Erwerbung jenes Wissensquantums und Pensums, welches ein Adept der Stomatologie braucht, um sich in der Praxis behaupten und bewähren zu können. Alles übrige sind Aeusserlichkeiten, welche aber durch hygienische und soziale Anforderungen dringend erheischt werden. Wenn sich Aerzte nach Erledigung der vorerwähnten Vorstudien zur praktischen Ausbildung — für ein Jahr — melden, so wird ihnen durch die Klinik alles geboten und noch viel mehr, als was im Lehrprogramm enthalten ist, welches teils die eigenhändige Ausführung und Behandlung mundchirurgischer Fälle — Operationen, Nachbehandlung etc. — als auch reichliche Einübung in Technizis enthält. Ein Examen nach vollbrachtem Zöglingsjahr ist nicht notwendig, da die Anzahl der Spezialisten eine

Digitized by Google
Original from UNIVERSITY OF MICHIGAN
Generated on 2019-10-18 20:18 GMT / http://hdl.handle.net/2027/mdp.39015060277277
Public Domain in the United States, Google-digitized / http://www.hathitrust.org/access_use#pd-us-google

beschränkte und der Direktor der Klinik immer in der Lage ist, die Fortschritte jedes einzelnen zu überwachen und zu beurteilen, als auch am Schlusse durch ein Zertifikat zu bescheinigen.

Zur Erledigung des geschilderten Lehrplanes müssen entsprechende Lehrkräfte herangezogen werden und es ergibt sich aus der Natur jedes einzelnen Gegenstandes, welche Qualifikation dieselben besitzen sollen. Namentlich soll ein guter stomatologischer Propädeutiker seine Schulung in wissenschaftlichen Laboratorien genossen haben, und um so besser, wenn er Forscher ist; der stomatologische Kliniker soll eine reiche praktische Erfahrung bezüglich der Zahn- und Mundkrankheiten nebst scharfer Beobachtungsgabe besitzen, und soweit nur möglich, ein gediegener Chirurg sein, mit Vertrautheit in der Mundchirurgie. Der Stomatotechniker soll ein ausgesprochen mechanisches Talent sein, jedoch mit Aufrechterhaltung des vollen medizinischen Denkens. Eine Besetzung der Lehrfächer in dieser Weise wird sicherlich die erspriesslichsten Unterrichtsresultate zeitigen.

Die Durchführung des ganzen Lehrplanes hängt lediglich von den Lehrkräften ab; ist die Besetzung nach den soeben angeführten Normen durchgeführt, dann wird die Institution ihrem Zwecke sicherlich in idealer Weise entsprechen.

Es erübrigt nunmehr die materielle Seite der Frage, nämlich mit welchen Mitteln und mit welchen Hilfskräften (Assistenz, Personalien etc.) der Unterricht der Stomatologie ins Werk gesetzt werden kann, zu berühren. Da diesbezüglich bereits eine Veröffentlichung vorliegt, so sei es mir gestattet, mich auf dieselbe zu berufen. (Die stomatologische Klinik der königlich ungarischen Universität in Budapest, erbaut und dem Verkehr übergeben im Jahre 1908. Oesterr.-ungar. Vierteljahrsschrift für Zahnheilkunde 1909, Heft 2.)

Zum Schlusse schulde ich dem Leser noch eine Erklärung oder mindestens meine Ansicht, warum die Unterrichtsfrage der Zahnheilkunde (Stomatologie) bisher noch keine einheitliche Erledigung gefunden hat, obwohl diese Frage seit so vielen Jahren an der Tagesordnung war und ist. Nach meiner Meinung hat man sich nicht nur nicht mit dem Wesen, d. h. mit dem vollen Inhalte des Faches befasst, sondern man hat sich sichtlich Mühe gegeben, die ganze Frage den Verhältnissen einzelner Länder anzupassen. Nun ist dies aber total verfehlt; denn eine Fachwissenschaft ist in diesem Sinne nicht anpassungsfähig. Die Anatomie, die Chirurgie und die Ophtalmologie usw. sind am letzten Zipfel der Welt dasselbe, was sie im Zentrum Europas sind. Es lässt sich eben weder an dem einschlägigen

Generated on 2019-10-18 20:18 GMT / http://hdl.handle.net/2027/mdp.39015060277277
Public Domain in the United States, Google-digitized / http://www.hathitrust.org/access_use#pd-us-google
Digitized by Google
Original from UNIVERSITY OF MICHIGAN

Wissensquantum noch an der praktischen Betätigung der Fächer etwas verstümmeln. Täte man es dennoch, wie man es hinsichtlich der Zahnheilkunde vielfach getan hat, dann hat man eben das Fach und ebenso auch deren Vertreter verstümmelt. Jene Aeusserlichkeiten, welche der Durchführung einer jeden, so auch einer Frage der Wissenschaft anhaften, sollen und müssen vom Anfang bis zu Ende Nebenumstände und Aeusserlichkeiten bleiben, nie aber das Wesen angreifen. Ist es einmal für die Zahnheilkunde oder Stomatologie eine festgestellte Tatsache, dass deren Inhalt gleichbedeutend ist mit dem hier ausgeführten Programm, dann muss eben ein jeder Studienplan, wo immer in der Welt, denselben Inhalt besitzen, und zwar nicht ohne jene angedeuteten Vorbedingungen hinsichtlich der Vorbildung, Vorstudien und der Lehrkräfte, als auch nicht minder hinsichtlich der Ausgestaltung und Equipierung der Lehrstätten.

Nachdruck nur mit genauer Quellenangabe gestattet.

Zur Frage der Bissverschiebung.[1]

Von Dr. *Josef Kieffer,* Privatdozent in Strassburg.

Wie Wallisch (Oesterr.-ungar. Vierteljahrsschrift für Zahnheilkunde, April 1910) erwähnt, wird die Rolle, die das Kiefergelenk bei Bissverschiebungen spielt, respektive die Veränderungen, die es dabei eingehen muss, wenn anders die Bissverschiebung eine dauernde sein soll, lange nicht genug gewürdigt. Es ist ohne weiteres klar, dass bei Bissverschiebungen, mögen sie nun absichtlich durch den Orthodontisten oder unabsichtlich nach ausgiebigem Zahnverlust stattfinden, das Kiefergelenk gezwungen ist, sich den neuen Verhältnissen anzupassen. Dass das Kiefergelenk sich nach Verlust der Zähne (möge dieser im Alter oder schon in der Jugend stattfinden) hochgradig verändert, habe ich (Zeitschrift für Morphologie und Anthropologie, Bd. XI, Schweizerbarth, Stuttgart 1907) beschrieben. Ich verweise im einzelnen auf diese Beschreibung und möchte hier nur einiges wiedergeben, was auf Regulierungen und Bissverschiebungen Bezug hat und was den Vorgang der Usur des Processus articularis posterior nach Zahnverlust auch schon im jugendlichen Alter illustriert.

Fig. 1 zeigt, wie bei einem siebenjährigen Kinde (Schädel Nr. 593 der Strassburger anthropologischen Sammlung) nach

[1] Die Erwiderung auf diese Ausführungen wird Doz. Dr. W. Wallisch im nächsten (Oktober-) Heft d. Bl. veröffentlichen. *Der Herausgeber.*

Digitized by Google
Original from UNIVERSITY OF MICHIGAN
Generated on 2019-10-18 20:18 GMT / http://hdl.handle.net/2027/mdp.39015060277277
Public Domain in the United States, Google-digitized / http://www.hathitrust.org/access_use#pd-us-google

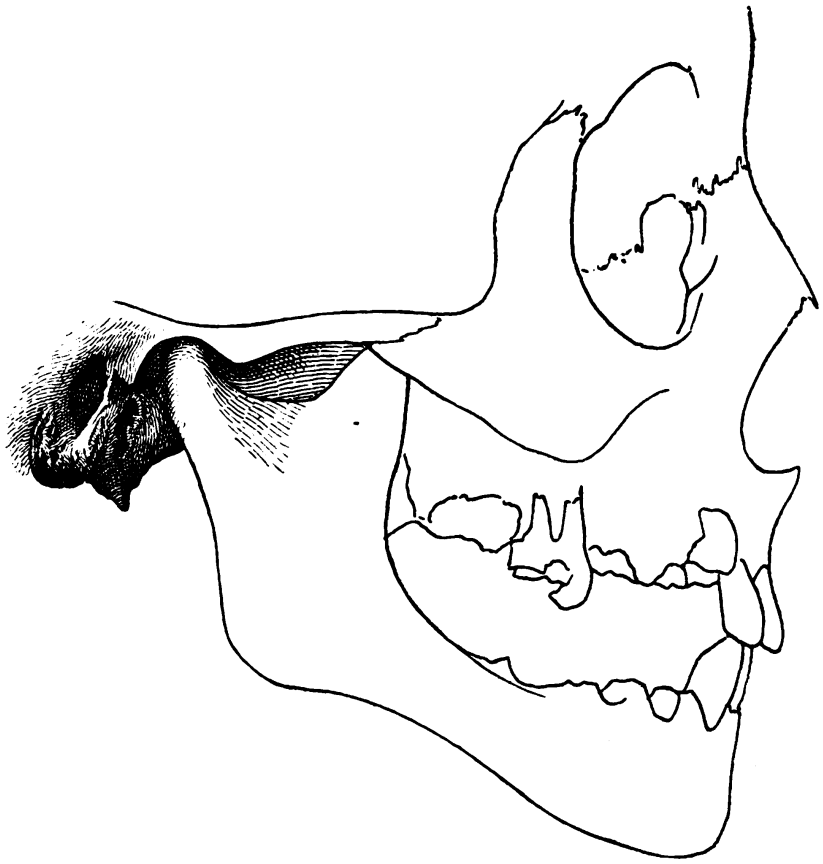

Fig. 1.

Fig. 2*a*. Fig. 2*b*.

Digitized by Google
Original from UNIVERSITY OF MICHIGAN
Generated on 2019-10-18 20:18 GMT / http://hdl.handle.net/2027/mdp.39015060277277
Public Domain in the United States, Google-digitized / http://www.hathitrust.org/access_use#pd-us-google

Verlust sämtlicher Molaren der Processus articularis posterior in Form einer scharfen Kante hochgradig abgenützt ist.

Fig. 2*a* und *b* zeigen die betreffenden Gelenkflächen von unten. Es ist dies ein in so jugendlichem Alter sehr seltenes Vorkommnis. Dagegen finden wir diese Abnützung fast regelmässig bei älteren Individuen jeglicher Altersstufe, wenn lange Zeit hindurch der Biss nicht durch die Molaren und Prämolaren fixiert war, also nach Verlust dieser Zähne.

Die Fig. 3*a* und *b* illustrieren zur Genüge das Abschleifen des Processus articularis posterior nach gänzlichem Zahnverlust. Es handelt sich um den Schädel (Nr. 1264 der Strassburger anthropologischen Sammlung) eines Elsässer Weibes, 88 Jahre

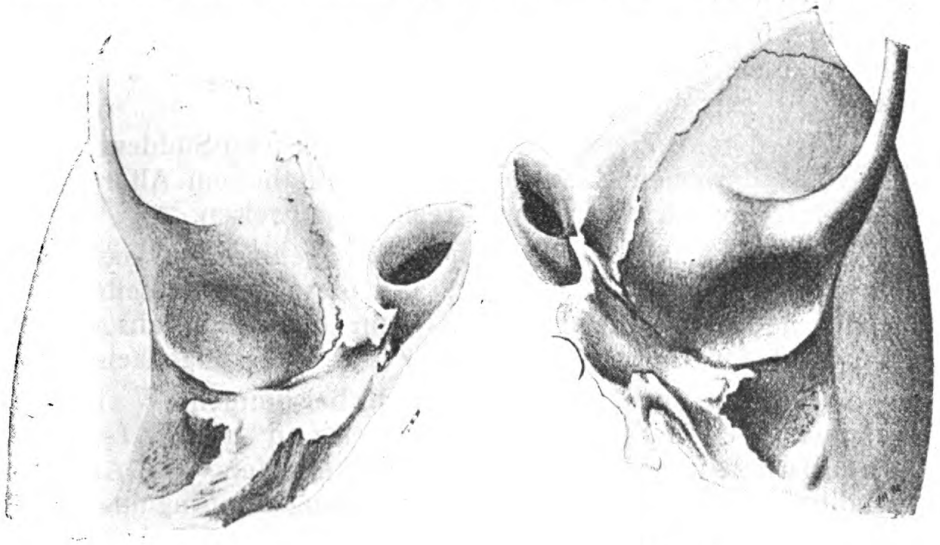

Fig. 3*a*. Fig. 3*b*.

alt, mit totaler Abnützung des Processus articularis posterior. Meine Untersuchungen (l. c.) stimmen also mit der Wallischschen Feststellung, was die Usur des Processus articularis posterior anbelangt, vollkommen überein.

Dagegen glaube ich, dem, was Wallisch über die Veränderung des Unterkieferwinkels selbst bei Regulierungen angibt (Oesterr.-ungar. Vierteljahrsschrift für Zahnheilkunde, April 1910), nicht beistimmen zu können. Nach meinen Untersuchungen verändert sich der Unterkieferwinkel selbst im Alter kaum, abgesehen von geringen atrophischen Vorgängen. Das viel geschilderte „Grösserwerden" des Unterkieferwinkels nach Zahnverlust ist zum grössten Teil eine optische Täuschung. Es findet zwar eine geringe Vergrösserung (etwa um 2°) statt, diese ist aber für das Auge (bei einer durchschnittlichen Kieferwinkelgrösse von 121°) kaum wahrnehmbar, und beruht nicht

Digitized by Google
Original from UNIVERSITY OF MICHIGAN
Generated on 2019-10-18 20:19 GMT / http://hdl.handle.net/2027/mdp.39015060277277
Public Domain in the United States, Google-digitized / http://www.hathitrust.org/access_use#pd-us-google

auf einem „Verbiegen“ des Unterkiefers am Angulus mandibulae, sondern auf geringen atrophischen Vorgängen am Masseteransatz nach Zahnverlust, also nach verminderter Kauarbeit.

Die Tatsache, dass volle Bezahnung oder Zahnlosigkeit auf die Grösse des Unterkieferwinkels kaum einen Einfluss hat, vielmehr abhängig ist von der sehr verschiedenen Grösse, die dieser Winkel schon bei der Geburt gehabt hat, wird illustriert durch die Fig. 4, 5, 6 und 7.

Fig. 4 betrifft den fast voll bezahnten Unterkiefer eines 17 Jahre alten Elsässer Mannes mit einer Winkelgrösse von 130° (Nr. 363 d. Str. anthr. Samml.).

Fig. 5 zeigt den vollbezahnten Unterkiefer eines 24 Jahre alten Badener Mannes mit einer Winkelgrösse von 135° (Nr. 90 d. Str. anthr. Samml.).

Fig. 6 und 7 zeigen zwei Unterkiefer von Süddeutschen, die trotz gänzlichen Zahnverlustes und in hohem Alter einen Winkel von wenig über einem rechten aufweisen.

Ich habe also nicht bestätigt gefunden, dass, wie Wallisch (l. c. pag. 232) sagt, „es muss also dasselbe eintreten wie im Greisenalter, wenn die Zähne ausgefallen sind, wird der Unterkiefer (-winkel? Der Verf.) abgeflacht“.

Ich kann auch nicht der Ansicht beistimmen (Wallisch, l. c. pag. 234), dass bei Regulierungen und Bissverschiebungen ein Strecken des Unterkiefers am Angulus mandibulae stattfindet. Die Knochenbildung am Angulus mandibulae ist eine so mächtige, dass ich an eine Beeinflussung dieses stärksten Knochenteiles durch unsere Regulierungsapparate, also an eine Streckung des Unterkieferwinkels nicht glaube. Es findet vielmehr während des ganzen Kindesalters hindurch trotz oder wahrscheinlich infolge der Kauarbeit eine ständige Verkleinerung des Kieferwinkels statt.

Das Mittel des Kieferwinkels beträgt:

beim Neugeborenen	139·05°
im 5. Jahre	127·15°
im 20. Jahre	121·0°

und doch geht diese ständige Verkleinerung in der Zeit vor sich, in der teilweise noch keine Molaren vorhanden sind (unter dem Einfluss der Kaumuskulatur). Dass beim zahnlosen Kiefer eine Beeinflussung nicht des Kieferwinkels, wohl aber des Kiefergelenkes stattfindet, hat meines Erachtens seinen Grund in der spezifischen Physiologie der Kaufunktionen beim Zahnlosen (vergl. meine eingangs erwähnte Arbeit, pag. 71 ff.).

Digitized by Google
Original from UNIVERSITY OF MICHIGAN
Generated on 2019-10-18 20:19 GMT / http://hdl.handle.net/2027/mdp.39015060277277
Public Domain in the United States, Google-digitized / http://www.hathitrust.org/access_use#pd-us-google

Fig. 4.

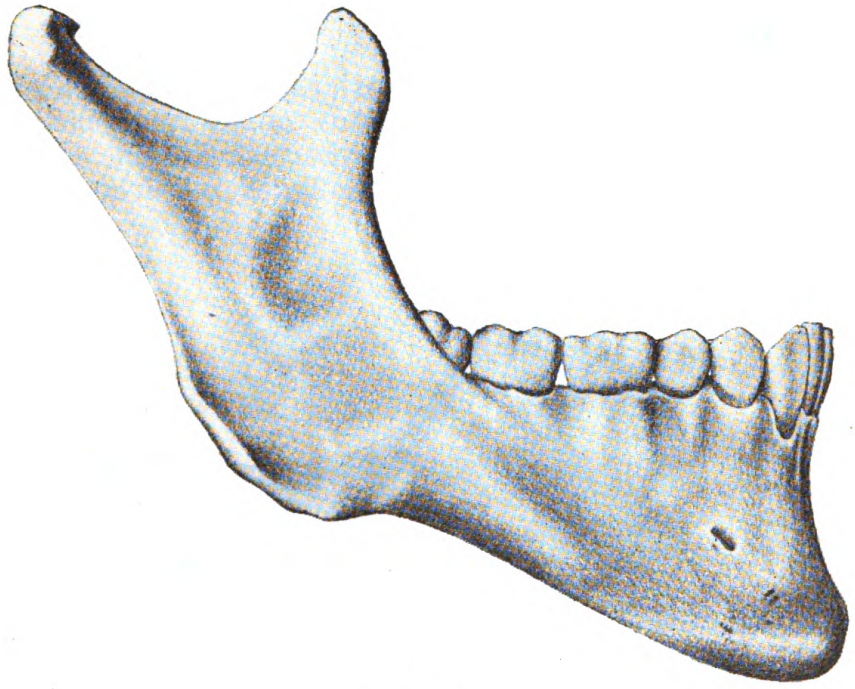

Fig. 5.

Digitized by Google
Original from UNIVERSITY OF MICHIGAN
Generated on 2019-10-18 20:19 GMT / http://hdl.handle.net/2027/mdp.39015060277277
Public Domain in the United States, Google-digitized / http://www.hathitrust.org/access_use#pd-us-google

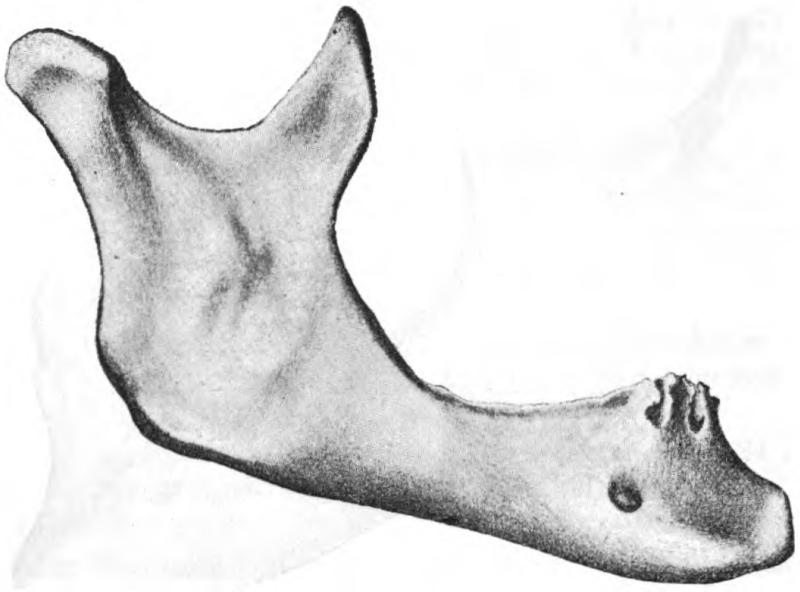

Fig. 6.

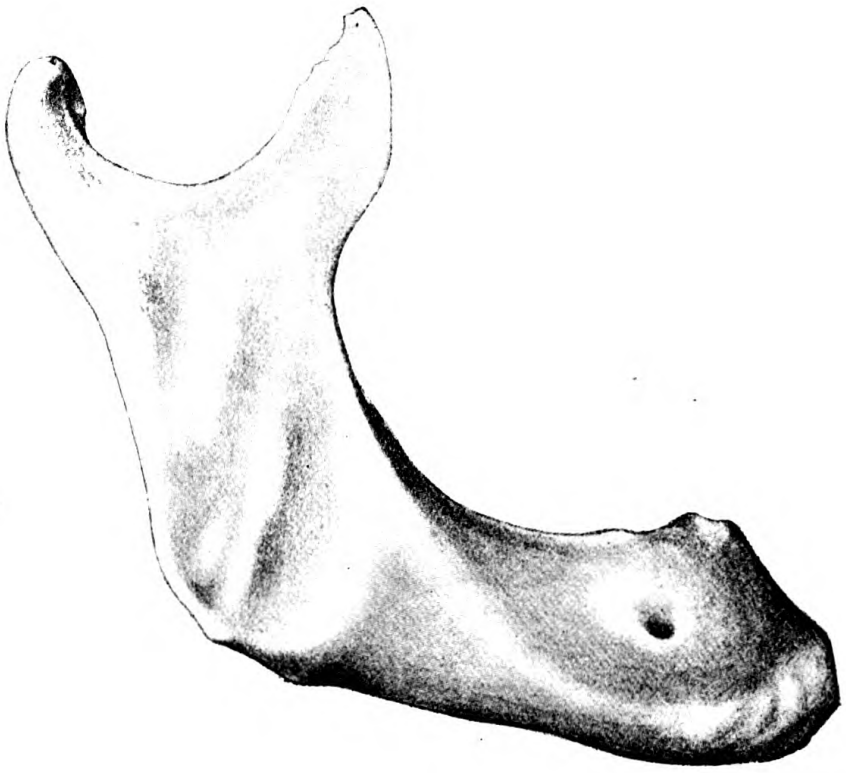

Fig. 7.

Digitized by Google
Original from UNIVERSITY OF MICHIGAN
Generated on 2019-10-18 20:19 GMT / http://hdl.handle.net/2027/mdp.39015060277277
Public Domain in the United States, Google-digitized / http://www.hathitrust.org/access_use#pd-us-google

Eine Beeinflussung des Unterkieferknochens durch Zahnlosigkeit, aber nicht an dem kräftigen Angulus mandibulae, sondern an dem viel schwächeren Kollum des Kondylus mandibulae habe ich bei einem Zahnlosen beobachtet.

Es handelte sich (Fig. 8*a* und *b*, sowie Fig. 9*a* und *b*) um eine zahnlose, 80jährige Lothringer Frau (Schädel Nr. 493

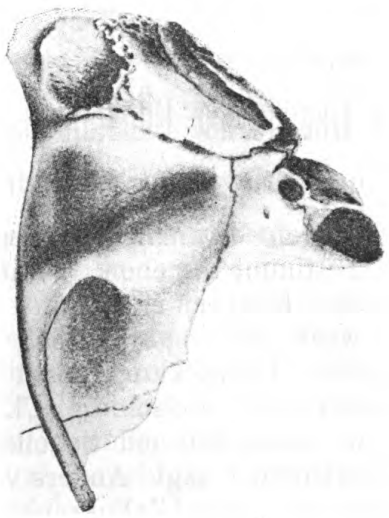

Fig. 8*a*.

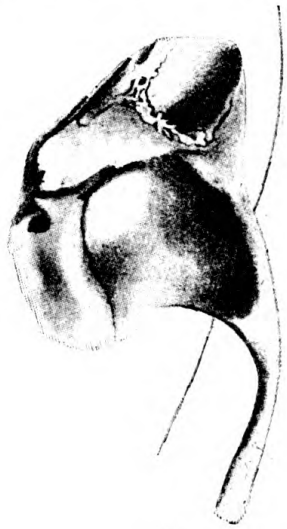

Fig. 8*b*.

d Str. anthr. Samml.), bei der der Processus articularis posterior beiderseits sehr kräftig entwickelt, dagegen das Kollum des Kondylus mandibulae schwach und dünn war. Es zeigen Fig. 8*a* und *b* die betreffenden Fossae mandibulares mit gut

Fig. 9*a*

Fig. 9*b*.

erhaltenem Processus retrofoveolaris, Fig. 9*a* und *b* die total verbogenen Kondyli mandibulae.

In diesem Falle haben sich unter dem Einflusse der Zahnlosigkeit nicht die Gelenkgruben, sondern die Kondyli mandibulae modelliert.

Wenn ich also das Resultat meiner Untersuchungen nochmals kurz zusammenfasse, so geht es dahin, dass durch die Beein-

Digitized by Google
Original from UNIVERSITY OF MICHIGAN
Generated on 2019-10-18 20:19 GMT / http://hdl.handle.net/2027/mdp.39015060277277
Public Domain in the United States, Google-digitized / http://www.hathitrust.org/access_use#pd-us-google

flussung des beweglichen Unterkiefers durch eine lange Zeit und gleichmässig wirkende mechanische Kraft, bei Zahnlosigkeit also durch die Kaubewegungen, bei Regulierungen und Bissverschiebungen durch Apparate wohl eine Veränderung im Kiefergelenk, nicht aber eine Streckung des Unterkiefers am Angulus mandibulae zustande kommt.

Nachdruck nur mit genauer Quellenangabe gestattet.

Ueber die Prophylaxe im Gebiete der Odontologie.

Von Prof. *Matti Äyräpää* in Helsingfors (Finnland).

Wenn man von einer inneren Krankheit angegriffen worden ist, kann man selten bestimmt angeben, wann und woher der Krankheitskeim in den Körper eindrang. Wenn dann das Leiden diagnostiziert wird, ist es gewöhnlich schon so weit vorgeschritten, dass seine Entwicklung nicht mehr gehemmt werden kann, wenigstens nicht vollständig. „Ebenso wenig wie das Unglück, naht die Krankheit mit Schellen um den Hals", wie ein finnisches Sprichwort sagt. Anders verhält es sich in den meisten Fällen mit den Zahnkrankheiten. Die Zahnfäulnis kann schon frühzeitig beobachtet werden. Sie erscheint an der Oberfläche des Zahnes als kleiner Fleck, der sich im Verlaufe von Monaten, ja sogar Jahren allmählich ausdehnt und immer tiefer dringt, bis er das Zahnmark erreicht und anfängt Schmerzen zu verursachen. Die Zahnfäulnis schreitet also sozusagen mit Schellen um den Hals vorwärts. Warum achtet man nicht beizeiten auf diese warnende Stimme der Natur? Warum sieht man nicht, obwohl die Gefahr deutlich wahrnehmbar ist? Die Ursache davon ist teils Unwissenheit, teils Gleichgültigkeit oder auch Mittellosigkeit.

Diesen Umständen, dass nämlich die Zahnfäulnis infolge von Unwissenheit oder Unfähigkeit in so hohem Grade umsichgegriffen hat, obwohl eine streng durchgeführte Prophylaxe ihr hätte Einhalt gebieten können, muss der moderne Zahnarzt die grösste Aufmerksamkeit schenken. Es ist nicht genug, dass wir kranke Zähne behandeln und falsche geschickt anfertigen können, wir nützen der Menschheit bei weitem mehr, wenn wir die Entstehung und die Verbreitung von Krankheiten zu hindern vermögen.

Nehmen wir ein Beispiel! Wenn eine Malariaepidemie ausbricht, können wir zwar die von ihr Ergriffenen durch grosse Dosen Chinin heilen — die Krankheit verbreitet sich

Digitized by Google
Original from UNIVERSITY OF MICHIGAN
Generated on 2019-10-18 20:19 GMT / http://hdl.handle.net/2027/mdp.39015060277277
Public Domain in the United States, Google-digitized / http://www.hathitrust.org/access_use#pd-us-google

dessen ungeachtet. Wenn wir aber dem Publikum erklären, dass sich das Malariaplasmodium in der Speicheldrüse einer Mückenart (Anopheles) entwickelt und durch den Biss dieser Mücke in das Blut des Menschen gelangt, dann lehren wir die Menschen die Krankheitsquelle selbst zu meiden und bringen viel grösseren Nutzen als durch die Behandlung einzelner Krankheitsfälle.

Werfen wir auch einen Blick auf die Tuberkulose. In engen Arbeiterwohnhäusern auf dem Lande und in der Stadt leben Gesunde und Kranke zusammen. Sie spucken auf den Fussboden und die eingetrockneten, von Tuberkelbazillen erfüllten Auswürfe werden mit dem Besen aufgewirbelt, steigen in die Luft und werden direkt in die Lungen eingeatmet. Oder es kriechen die kleinen Kinder auf dem Fussboden umher und beschmutzen ihre Finger mit den Auswürfen der Kranken; so gelangen die Bazillen bald in den Mund und von dort in den Verdauungskanal, oder setzen sich an der Schleimhaut des Mundes oder in hohlen Zähnen fest, um sich dort zu entwickeln und zu vermehren, um bei günstiger Gelegenheit in das Lymphgefäss-System oder in andere Gewebe einzudringen und dort ihr Zerstörungswerk zu beginnen. Man hat berechnet, dass wir in Finnland wenigstens 40.000 Tuberkelkranke haben, von welchen jährlich 8500 sterben. Wie viele davon durch die Schleimhaut des Mundes und durch die Zähne die Ansteckung bekommen haben, ist unmöglich zu entscheiden, doch dürfte dieses Prozent nicht gering sein, wenn wir uns erinnern, dass nach einer von uns Zahnärzten vor etwa 10 Jahren zusammengestellten Statistik etwa 92 Prozent der Schulkinder verdorbene Zähne besassen und 60 Prozent davon geschwollene Lymphdrüsen von Erbsen- bis Hühnereigrösse und stets auf derselben Seite, wo sich die angegriffenen Zähne befanden. Diese pathologischen Veränderungen können oft durch Tuberkelbazillen verursacht sein. Was bedeuten im Hinblick auf diese grossen Zahlen ein paar Sanatorien, die vielleicht 200 Patienten fassen, wenn auch 60 bis 70 Prozent derselben genesen sollten? Und doch sind sie, vom Gesichtspunkt der Prophylaxe betrachtet, von grösster Bedeutung. Die Kranken lernen dort, wie ihr Leiden behandelt und wie seine Verschleppung verhindert wird und diese Kenntnis verbreiten sie durch das ganze Land. Nehmen wir zum Beispiel an, dass die Zahl der Kranken 200 beträgt und dreimal im Jahr erneuert wird. Es werden also im ganzen 600 Patienten jährlich in den Sanatorien behandelt. Nehmen wir weiter an, dass jeder dieser 600 Kranken 20 Bekannten von der Behandlung usw. erzählt. Binnen einem Jahre werden also 12.000 Personen

Digitized by Google
Original from UNIVERSITY OF MICHIGAN
Generated on 2019-10-18 20:19 GMT / http://hdl.handle.net/2027/mdp.39015060277277
Public Domain in the United States, Google-digitized / http://www.hathitrust.org/access_use#pd-us-google

dieser Kenntnis teilhaftig und verbreiten sie nun wieder ihrerseits, während neue Patienten in die Sanatorien aufgenommen und wieder entlassen werden. So dringen also die für die Prophylaxe der Tuberkulose so wichtigen Kenntnisse unaufhörlich weiter unter das Volk.

In dem Masse, wie die Wissenschaft auch mit der Aetiologie anderer Krankheiten ins reine kommt, ist es unbedingte Pflicht des Arztes, die auf dieser Aetiologie basierten Kenntnisse einer zweckmässigen Prophylaxe unter das Volk zu bringen.

Wollen wir von diesem Gesichtspunkt aus mit einigen Worten die Krankheit Lues berühren, deren Erreger aller Wahrscheinlichkeit nach ein Spirillus, Spirochaeta pallida, ist, der häufig auch im Munde der Kranken auftritt. Es kommt uns Zahnärzten zu, die im Munde vorkommenden Formen dieser Krankheit zu erkennen, damit wir auf unserer Hut sein können, nicht allein um unsertwillen, sondern auch, um nicht mit unseren Instrumenten oder Händen die Krankheit auf andere zu übertragen. Wir vermögen es oft, bei dieser Krankheit die Entstehung gewisser Komplikationen zu verhüten, ich meine die sogenannten Stomatiten. Während der antisyphilitischen Behandlung ist es äusserst wichtig, Mund und Hände rein zu halten. Ich kann nie den Rat des alten Siegmund v. Illanor in dieser Hinsicht vergessen. Er, der, wenn ich mich nicht irre, im Alter von 80 Jahren starb und dieses Leiden durch mehrere Generationen verfolgen konnte, äussert in einem seiner letzten Werke, dass er in seiner privaten Praxis nie eine Schmierkur einleite, ehe seine Patienten einen Zahnarzt besucht haben, dem es zukäme, ihre Zähne sorgfältig zu reinigen, alle Wurzeln und Zähne, die nicht mehr gefüllt werden können, zu entfernen, schadhafte zu plombieren und fehlende durch neue zu ersetzen. Dieser Mann, seinerzeit einer der grössten Spezialisten der Welt, hatte also in bezug auf die Prophylaxe des Merkurialismus so gesunde Ansichten, in die wir Zahnärzte aus vollster Ueberzeugung einstimmen müssen.

Was Siegmund seinerzeit von seinen reichen Privatpatienten verlangte, wird sicherlich das erwachende Gemeinwesen von seinen klinischen Patienten fordern, indem es besondere Zahnärzte anstellt, welche die Aufgabe haben werden, in den Krankenhäusern und speziell den syphilitischen Abteilungen kostenfrei die Zähne der Patienten zu behandeln.

Was die übrigen Infektionskrankheiten anbetrifft, müssen wir bedenken, dass viele Krankheitserreger in der Schleimhaut des Mundes und in den Zähnen leben und sich vermehren können, ehe sie in den Körper eindringen, z. B. die Diph-

Digitized by Google
Original from UNIVERSITY OF MICHIGAN
Generated on 2019-10-18 20:19 GMT / http://hdl.handle.net/2027/mdp.39015060277277
Public Domain in the United States, Google-digitized / http://www.hathitrust.org/access_use#pd-us-google

therie-, Pneumonie-, Typhus- und Cholerabazillen. Aber nicht allein im Beginn der Krankheit, sondern auch nach ihrem Ablauf, wenn sich der Patient schon lange gesund gewähnt hat, können im Munde Krankheitskeime angetroffen werden, die vollkommen virulent und fähig sind, die Krankheit zu verschleppen. Wie wichtig die Reinigung der Zähne während solcher Epidemien in prophylaktischer Hinsicht ist, ergibt sich von selbst.

Man hat beobachtet, dass der Löfflersche Bazillus (Diphtheriebazillus) noch 10 bis 40 Tage, nachdem sich die häutigen Beläge gelöst haben, im Munde vorkommen kann.

Bisweilen kann eine Diphtherieseuche gänzlich ohne Krankheitssymptome verlaufen. So berichtet Erik Müller über einen Fall in einer Kinderbewahranstalt, wie, nachdem alle Kinder untersucht worden waren, bei einem kurz zuvor aufgenommenen Kinde der Löfflersche Bazillus gefunden wurde, ohne dass sich das Kind in irgend einer Weise krank gefühlt hätte. Am folgenden Tag fand man den Bazillus bei einigen anderen Kindern, und stets bei solchen, deren Betten dem des erstgenannten Kindes am nächsten standen. Nach einigen Tagen hatte sich der Bazillus auf alle (40) in demselben Raume schlafenden Kinder verbreitet. Indessen riefen die Bazillen keinerlei Störungen oder Krankheitssymptome hervor.

Ich will noch eine Krankheit erwähnen, für die wir Zahnärzte einen offenen Blick haben müssen, wenn sie in der Umgebung auftritt. Das sind die Masern. Auch da können wir in prophylaktischer Hinsicht nützlich sein. Zu den Symptomen dieser Krankheit, ehe noch die andern erschienen sind, gehören die sogenannten Koplikschen Zeichen: das sind kleine rote, an der Innenfläche der Wangen und Lippen auftretende Flecken mit einem bläulich weissen Punkt in der Mitte. Diese Flecken entstehen schon, ehe die Krankheit ansteckend ist Wenn wir also bei der Behandlung der Zähne eines Kindes diese Koplikschen Zeichen finden, so ist es unsere Pflicht, zu fordern, dass das betreffende Kind von den andern getrennt werde, und so können wir denn mit grosser Gewissheit das Umsichgreifen der Epidemie wenigstens in dieser Familie verhüten.

Fassen wir nun die Prophylaxe der eigentlichen Zahnkrankheiten näher ins Auge, so tritt uns zunächst als die wichtigste derselben die Zahnfäule, Caries dentium, entgegen.

Beim Studium der Prophylaxe der Zahnfäule müssen wir uns zuerst darüber klar werden, wie die Natur selbst sich gegen diese Krankheit zu wehren sucht. Unter den Kultur-

Digitized by Google
Original from UNIVERSITY OF MICHIGAN
Generated on 2019-10-18 20:19 GMT / http://hdl.handle.net/2027/mdp.39015060277277
Public Domain in the United States, Google-digitized / http://www.hathitrust.org/access_use#pd-us-google

völkern ist sie in so hohem Masse verbreitet, dass man nur selten jemand findet, dessen ganzes Gebiss gesund wäre. Auch von unserer Schuljugend haben mehr als 92 Prozent faule Zähne und es gibt in Europa Orte, wo dieses Prozent auf 100 steigt, d. h. jedes Individuum ist in höherem oder geringerem Grade mit Zahnfäule behaftet. Doch gibt es Völker, wo diese Krankheit verhältnismässig selten vorkommt. Bei unseren Lappen existiert sie fast gar nicht, wenigstens nach der grossen Schädelsammlung zu urteilen, welche die finnische Universität besitzt. Die Natur scheint demnach über Mittel zu verfügen, dieser Krankheit zu widerstehen.

Wenn wir diese Lappenschädel betrachten, so müssen wir uns darüber wundern, dass die Zähne in hohem Grade abgenutzt sind, oft bis zum Zahnhalse. Auch an solchen Schädeln, wo die Milchzähne noch vorhanden sind, also an Kinderschädeln, finden wir dasselbe Verhältnis: die Zähne sind bis zum Zahnfleisch abgenutzt. Wie wir wissen, leben die Lappen den grössten Teil des Jahres hauptsächlich von gedörrtem Renntierfleisch, welches sie, da es hart und zäh ist, mit den Zähnen von den Knochen abnagen und abreissen.

Uebrigens hat Mummery auf Grund vergleichender Studien in den Schädelsammlungen verschiedener Museen eine Statistik über die Verbreitung der Zahnfäule bei verschiedenen Völkern zusammengestellt und gefunden, dass Karies bei den Eskimos nur in 1 Prozent, bei den Indianern in 3 bis 10 Prozent, Malaien in 3 bis 20 Prozent, Chinesen in 40 Prozent und bei den Europäern in 80 bis 98 Prozent vorkommt. Ausserdem berichtet Mummery über ein Volk, das eine Mischrasse von Spaniern und Indianern ist, nämlich das Gauchos-Volk in den Pampas Südamerikas, welches ausschliesslich von Viehzucht lebt. Ihr Hauptnahrungsmittel besteht aus Fleisch, das sie über dem Feuer rösten und mit den Zähnen von den Knochen losreissen. Bei diesem Volk soll die Zahnfäule fast unbekannt sein, obwohl sie bei ihnen als Abkömmlingen von Indianern in 3 bis 10 Prozent oder von Spaniern wenigstens in 80 Prozent vorkommen müsste. Wenn diese Angaben Stich halten, so deuten sie darauf hin, dass die Zähne, wenn auch wie bei den Europäern überhaupt schon degeneriert, in spätern Generationen verbessert werden können, falls die Lebensverhältnisse vorteilhafter geworden sind.

Welches sind denn die zweckmässigen Lebensverhältnisse, unter denen wir den Kariesprozess zur Abnahme bringen können? Mit anderen Worten: Was ist die Prophylaxe der Natur gegen Karies?

Das ist die Arbeit.

Digitized by Google
Original from UNIVERSITY OF MICHIGAN
Generated on 2019-10-18 20:19 GMT / http://hdl.handle.net/2027/mdp.39015060277277
Public Domain in the United States, Google-digitized / http://www.hathitrust.org/access_use#pd-us-google

Nur durch Arbeit können wir die Körperorgane kräftigen. Turner und Arbeiter bekommen starke Muskeln. Und umgekehrt: wenn wir unsere Organe nicht üben, so verkümmern sie und degenerieren. Ist z. B. eines Kindes Arm beschädigt worden und wird er einige Wochen untätig in der Binde getragen, so bleibt er in der Entwicklung zurück; der andere Arm wird stärker und entwickelter, nicht allein weil er gesund ist, sondern auch, weil das Kind ihn hat bewegen und üben können.

Wir lesen schon in der Bibel: „Du sollst dein Brot im Schweisse deines Angesichts essen", d. h. unter schwerer Arbeit. Diese schwere Arbeit ist aber nicht kollektiv aufzufassen, sie berührt jedes Körperorgan für sich. Die Bedingung des ganzen organischen Lebens ist Arbeit. Arbeitslosigkeit erzeugt Degeneration sowohl des ganzen Organismus als auch der einzelnen Organe. Alle Organe müssen eine bestimmte Arbeit verrichten: das Herz arbeitet, die Lungen arbeiten, jede Blutzelle ist in emsiger Tätigkeit. Auch die Zähne des Menschen degenerieren, wenn die Verrichtung ihrer Arbeit in zu hohem Masse den Köchen und Köchinnen überlassen wird; ihre Widerstandskraft nimmt ab, sie fallen der Zahnfäule zum Opfer und die Zahnfäule ist eine Wunde am menschlichen Körper, — eine klaffende Wunde, welche die Natur selbst nicht vernarben oder heilen kann wie andere Wunden, sondern welche unaufhörlich grösser wird und die Tore offen hält, durch welche allerlei Bazillen und Krankheitskeime in den Körper eindringen und dort ihr Zerstörungswerk verrichten können.

Wie kann man verstehen, dass die Arbeit an sich die Zähne vor Fäulnis bewahren kann?

Die Arbeit der Zähne besteht im Kauen, und kräftiges Kauen bringt zwei wichtige Komponenten mit sich: Reinigung der Zähne und Vermehrung der Drüsen —, speziell der Speicheldrüsentätigkeit.

Beim Kauen, namentlich harter Nahrung, werden die Zähne mechanisch besser gereinigt als mit irgend welcher Zahnbürste, und von den Drüsen wird reichlich Speichel und Schleim ausgeschieden. Falls Speisereste zwischen den Zähnen oder in den natürlichen Zahnvertiefungen sitzen bleiben, macht der aus den Schleimhautdrüsen ausgeschiedene Schleim sie schlüpfrig, so dass der aus den Speicheldrüsen reichlich fliessende Speichel sie mitnehmen kann. Und sollten auch kleine Speisereste eine längere Zeit zwischen den Zähnen bleiben und gären, so neutralisiert der alkalische Speichel die beim Gären entstandene Säure (Milchsäure).

Digitized by Google
Original from UNIVERSITY OF MICHIGAN
Generated on 2019-10-18 20:19 GMT / http://hdl.handle.net/2027/mdp.39015060277277
Public Domain in the United States, Google-digitized / http://www.hathitrust.org/access_use#pd-us-google

Wie wichtig ein reichhaltiger alkalischer Speichel für den Schutz der Zähne gegen den verderblichen Einfluss der im Munde entstandenen Milchsäure ist, beweisen die neulich von Head ausgeführten Experimente.

Er legte Schnitte von Zähnen in eine schwache Milchsäurelösung (1 Teil Milchsäure auf 500 Teile Wasser). Die Schnitte lösten sich schon nach einigen Minuten. Als er aber statt Wassers sich des Speichels bediente (also 1 Teil Milchsäure auf 500 Teile Speichel), hielten sich die Schnitte wochenlang unverändert.

Die schützende Kraft des Speichels liegt also nicht in seinen antiseptischen Eigenschaften. Seine Fähigkeit, Mikroorganismen zu töten, dürfte sehr gering sein, wenn eine solche überhaupt existiert. Wir wissen ja, dass sogar in dem gesunden Munde grosse Mengen Bakterien leben und dass ihre Anzahl unendlich ist, wenn Zahnfleisch und Zähne krank sind. Der Speichel tötet sie nicht, denn es gibt unter ihnen ganz gewiss auch nützliche Arten, obwohl wir sie und ihre Funktionen noch nicht so genau kennen, aber er vermindert und neutralisiert den Schaden, welchen die Produkte der Bakterien hervorbringen können.

Die schützende Wirkung des Speichels ist wahrscheinlich noch ausgedehnter. Die Serumlehre mit ihrer neuen Betrachtungsart, ihren neuen Stoffen, ihren Toxinen und Antitoxinen, Präzipitinen, Agglutinen, Alexinen, Komplementen, Aggressinen, Opsoninen usw. wird wahrscheinlich auch in bezug auf den Speichel neue Weiten aufdecken und uns einen Einblick gewähren in die geheimnisvollen Werkstätten, wo die Natur ihre Verteidigungsmittel im Kampf um das Leben hervorbringt. Und in diesem Kampf werden, nach allem zu urteilen, eine grosse Anzahl Bakterienarten unsere Verbündeten sein, wenn auch andere unsere unversöhnlichsten Feinde sind und bleiben.

Wenn wir von den eigenen prophylaktischen Mitteln der Natur in ihrem Kampf gegen die Zahnkrankheiten reden, so dürfen wir keineswegs die Tätigkeit des Zahnmarks, der Pulpa, vergessen.

Kommen wir wieder auf die obenerwähnten Lappenschädel zurück, so erinnern wir uns, dass die Zähne derselben oft bis an das Zahnfleisch abgenutzt waren. Man hat also eine Blosslegung der Pulpahöhle zu befürchten, da ja der ganze obere Teil des Zahnes und noch mehr verschwunden ist. Das ist aber nicht der Fall. Je nachdem ein Teil des Zahnes abgenutzt wird, baut die Pulpa neues Zahnbein, das sogenannte Schutzdentin, gegen die drohende Gefahr. Auf dieselbe Art sucht sich die Pulpa gegen die beginnende Zahnfäule zu

Digitized by Google
Original from UNIVERSITY OF MICHIGAN
Generated on 2019-10-18 20:19 GMT / http://hdl.handle.net/2027/mdp.39015060277277
Public Domain in the United States, Google-digitized / http://www.hathitrust.org/access_use#pd-us-google

wehren. Sobald diese in einem Zahn festen Fuss gefasst und angefangen hat, ihre Vorläufer, das heisst ihre Toxine längs der Dentinkanäle in der Richtung nach der Pulpa auszusenden, beginnt auch die Pulpa eine intensive Tätigkeit. Sie vermindert die Zahl der Dentinkanäle, die ja in gesunden Zähnen in dichten Scharen von der Peripherie nach der Pulpa ziehen, und hinterlässt nur die harte Grundsubstanz, welche die Bazillen auflösen müssen, ehe sie weiter vorwärts dringen können. Gleichzeitig baut die Pulpa, ebenso wie gegen die Abnutzung, neues Dentin, Schutzdentin, zwischen sich und der drohenden Zahnfäule. Sie errichtet also Wälle oder Barrikaden gegen die zahlreichen Feindesscharen der Bakterien, wie man es im Kriege zu tun pflegt; und was noch wunderbarer ist, sie baut in dieses Schutzdentin nur wenige Dentinkanäle, und auch diese krumm und zickzack laufend, so dass es den Bakterien und ihren Giften schwer fällt, längs derselben vorwärts zu dringen. Wie dieser Kampf schliesslich doch endigt, das weiss die jetzige Generation nur zu gut. Die Widerstandskraft der Pulpa nimmt ab, und wenn zahnärztliche Hilfe nicht beizeiten hinzukommt, ist der Zahn dem Untergange geweiht.

Die eigenen prophylaktischen Mittel der Natur gegen die Zahnfäule sind also zunächst Arbeit oder kräftiges Kauen, daraus folgende Reinigung der Zähne und eine reichliche Ausscheidung alkalischen Speichels, sowie die Tätigkeit des Zahnmarks oder dessen Fähigkeit, zwischen sich und der nahenden Zahnfäule neues Schutzdentin zu bilden.

Durch Arbeit, das heisst durch kräftiges Kauen erstarken Kieferknochen, Kaumuskulatur, Zähne, Lippen- und Rachenmuskeln; der Blutumlauf wird reger — mit einem Wort: die Entwickelung aller Gewebe wird schneller und der histologische Bau der Zähne gewiss auch kräftiger.

Black hat zwar auf Grund genauer chemischer Analysen behaupten wollen, dass es keinen Unterschied zwischen sogenannten guten und schlechten Zähnen gebe, da man ja in der Asche beider Gewebe dieselben Mengen von Kalk und anderen Stoffen gefunden habe. Meines Erachtens dürfte aber die Stärke der Zähne nicht auf der Anzahl der Kalkmoleküle, wie sie in der Zahnasche vorkommen, beruhen, sondern auf ihrer chemischen und architektonischen Zusammensetzung, wie sie in der lebenden Zelle auftritt. Wir können aus derselben Anzahl Ziegelsteine ein Haus bauen, welches stark und fest ist, aber auch eins, das von selbst umstürzt. Wir können aus der Zahnasche das darin enthaltene kohlensaure oder phosphorsaure Kalkprozent berechnen, wissen aber nicht einmal, in

Digitized by Google
Original from UNIVERSITY OF MICHIGAN
Generated on 2019-10-18 20:19 GMT / http://hdl.handle.net/2027/mdp.39015060277277
Public Domain in the United States, Google-digitized / http://www.hathitrust.org/access_use#pd-us-google

welchen Verbindungen der Kalk in den Geweben auftritt; wir kennen nicht die chemische Zusammensetzung oder den architektonischen Bau der kalkhaltigen Moleküle und wissen auch nicht, wie sie sich zueinander addieren, ob sie sich das einemal fester zusammenschliessen als das anderemal. Von diesen Umständen dürfte die Stärke der Zähne abhängig sein, nicht aber vom Kalkprozent der Zahnasche. Jeder praktische Zahnarzt muss wohl zugeben, dass die von uns behandelten Zähne sehr verschieden erscheinen; einigen von ihnen wollen unsere scharfen Instrumente nichts anhaben können, während sie in andere mit Leichtigkeit eindringen.

Nachdem wir nun die verschiedenen Massregeln besprochen haben, deren sich die Natur selbst in prophylaktischer Hinsicht gegen die Entstehung und Verbreitung der Zahnfäule bedient, gelangen wir nun zu den Massregeln, welche das Gemeinwesen, die Familie und der einzelne Mensch, sowie auch der Zahnarzt ergreifen muss, um die Zerstörung des menschlichen Kauapparats zu verhüten.

Auch in dieser Sache müssen wir die Natur zuerst zu Rate ziehen. Wir haben aus dem vorhergehenden bereits ersehen, dass das beste Schutzmittel der Natur gegen die Zahnfäule in harter Arbeit, das heisst im Kauen harter und zäher Nahrung besteht. Dem Bequemlichkeitsverlangen und der Genusssucht des modernen Kulturmenschen ist wohl kaum mehr Einhalt zu tun, wenigstens nicht in so hohem Grade, dass man so viel Zeit und Mühe auf das Kauen selbst verwenden würde, wie etwa die niedrig stehenden Völker. Es ist fast undenkbar, dass der Kulturmensch wieder mit grosser Mühe gedörrtes, zähes Fleisch zu nagen sich bequemen würde, wie es zum Beispiel die Lappen tun; nein, er will es gehackt, zerschnitten, gewürzt und so weich gekocht und gebraten haben, dass es fast auf der Zunge zergeht. Die Arbeit, welche die Natur für Mund und Zähne bestimmt, hat der Kulturmensch zum grossen Teil Speisewarenfabrikanten aller Art, Wurstwarenhandlungen und Köchen überlassen. Eine Rückkehr zu einfachen, primitiven Sitten ist sicher unmöglich.

Manche grosse Denker haben allerdings eine Rückkehr in den Schoss der Natur als die einzige Rettung der Menschheit vor Verfall und Degeneration betrachtet. Die Lehre von Jean Jacques Rousseau ist in dieser Beziehung die radikalste. Nach ihm wäre die Zivilisation das Unglück des Menschengeschlechtes; sie erzeuge alles Elend, welches sich unter der leuchtenden Schale birgt. Also, zurück zum Urzustand! Die Lebensweise der wilden Völker, ja sogar der Tiere sei unser Vorbild!

Digitized by Google
Original from UNIVERSITY OF MICHIGAN
Generated on 2019-10-18 20:19 GMT / http://hdl.handle.net/2027/mdp.39015060277277
Public Domain in the United States, Google-digitized / http://www.hathitrust.org/access_use#pd-us-google

Ich kann nicht umhin, einige Verse von Goethe zu zitieren, die auch zu einer primitiveren Lebensweise im Schosse der Natur auffordern. Er sagt:

„Leb' mit dem Vieh als Vieh
Und acht' es nicht für Raub,
Den Acker, den du pflanztest, selbst zu düngen!
Das ist das beste Mittel, glaub',
Auf achtzig Jahr' dich zu verjüngen."

Trotzdem ist es aber wohl eine Utopie, zu glauben, dass das Menschengeschlecht zu einem Urzustande zurückkehren könnte oder wollte.

Zwar ist es wahr, dass die Zivilisation auch in bezug auf die Verbreitung der Zahnfäule viele Schattenseiten besitzt, namentlich in den hygienischen Verhältnissen der Grossstädte und auf dem Gebiete des Grossgewerbes, doch stehen ihr auch Mittel zu Gebote, um diese Schädlichkeiten zu paralysieren.

Durch die Verbreitung von Kenntnissen kann schon vieles erzielt werden. Da die Gesundheit des Menschen grösstes Gut ist, von welchem sein Auskommen ganz und gar abhängt, muss auf den Schulunterricht in der Gesundheitslehre viel grösseres Gewicht gelegt werden, als bisher.

Doch ist es nicht genug, dass ein solcher Unterricht erteilt wird, man muss auch darüber wachen, dass die gegebenen Ratschläge befolgt werden. Was die Zähne der Kinder anbelangt, so ist es nötig, sie jährlich zu untersuchen, alle Fehler und Mängel auszubessern und darüber zu wachen, dass eine alltägliche, sorgfältige Reinigung bewerkstelligt wird. In Zukunft liegt es allen grösseren Städten und Gemeinden ob, für die Schuljugend eigene Aerzte und Zahnärzte anzustellen, welche im Interesse des Gemeinwesens ihren Gesundheitszustand kontrollieren und ihr die nötige Pflege angedeihen lassen.

Die zweite Pflicht des Gemeinwesens ist die Beschaffung guten Trinkwassers. Auf Grund ausgedehnter und genauer Berechnungen hat Röse nachgewiesen, dass hartes, kalkhältiges Trinkwasser für die Entwicklung guter Zähne ein äusserst wichtiger Faktor ist. Je härter das Trinkwasser an einem Ort, um so geringer die Zahl verdorbener Zähne. In einem Ort, wo hartes Brunnenwasser zu Speise und Trank verwendet wurde, hat man bis 18 Prozent weniger verdorbene Zähne nachweisen können als in einem Nachbarort, wo das Trinkwasser aus weichem Fluss- oder Seewasser bestand.

Diese statistische Studie von Röse, die mehr als 100.000 Kinder aus verschiedenen Gegenden umfasst, erscheint mir als

Digitized by Google
Original from UNIVERSITY OF MICHIGAN
Generated on 2019-10-18 20:19 GMT / http://hdl.handle.net/2027/mdp.39015060277277
Public Domain in the United States, Google-digitized / http://www.hathitrust.org/access_use#pd-us-google

ein Fingerzeig der Natur, dass in vielen Gegenden die Entwicklung der Jugend durch Mangel an sogenannten Erdsalzen (Kalk- und Magnesiumsalzen) gestört wird. Man hat zwar behaupten wollen, dass die meisten Nahrungsstoffe so viel Kalk enthielten, wie der Mensch für seinen Knochenbau bedarf, doch haben später physiologische Forschungen dargelegt, dass das Herz, um funktionieren zu können, jeden Augenblick Kalksalze braucht. Ein entnommenes Froschherz hört, in destilliertes Wasser gelegt, nach einigen Minuten zu funktionieren auf; löst man aber im Wasser in unbedeutenden Mengen mineralische Bestandteile, wie Kalk-, Magnesium-, Kali- und Natriumsalze, so beginnt seine Funktion von neuem und es zieht sich zusammen und erweitert sich noch viele Tage lang. Der Kalk und andere mineralische Bestandteile des Blutes müssen also als ein für den Körper wichtiger Nahrungsstoff betrachtet werden, ebenso wie die Kohlehydrate und Eiweissstoffe.

Robert Tigerstedt[1] äussert: Durch diese Beobachtungen ist es also erwiesen, dass die Aschenbestandteile der Kost für den Unterhalt des Körpers ebenso wichtig sind, wie die darin enthaltenen brennbaren Verbindungen, ja aus den angeführten Versuchen scheint sogar zu folgen, dass der erwachsene Körper leichter eine vollständige Karenz, als den einseitigen Aschenhunger verträgt.

Man weiss noch nicht, in welcher Form der Kalk im Stoffwechsel auftritt; wahrscheinlich wird er in organischen Verbindungen resorbiert. Ausser im Trinkwasser und in der Milch erhält der Mensch einen grossen Teil seines Kalkbedarfs in Nahrungsstoffen aus dem Pflanzenreich, wie Kartoffeln, Rüben, Kohl, Erbsen, Gemüse usw. Nun ist es aber so, dass der Kalkgehalt dieser Stoffe verschwindet oder zum grössten Teil abnimmt, wenn sie in weichem Fluss- oder Seewasser gekocht werden. Die Kalksalze lösen sich nämlich darin und werden mit dem Wasser ausgeschüttet. Anders ist der Fall, wenn hartes Wasser zum Kochen benützt wird. Darin lösen sich die Kalksalze nicht, im Gegenteil: das Gemüse nimmt aus dem harten Wasser noch mehr Kalksalze in sich auf und erhält somit einen grösseren Nährwert.

Kinder essen häufig Gemüse, z. B. Karotten, lieber roh als gekocht. Vielleicht birgt sich hier ein Wink der Natur, dass Kinder im Entwicklungsstadium mehr solche Stoffe nötig haben, die in der ungekochten Speise vorhanden sind, z. B. Kalksalze, die aber beim Kochen aus derselben verschwinden.

[1] Nagel: Handbuch der Physiologie des Menschen. Bd. I, Heft II, Teil I, Seite 518.

Digitized by Google
Original from UNIVERSITY OF MICHIGAN
Generated on 2019-10-18 20:19 GMT / http://hdl.handle.net/2027/mdp.39015060277277
Public Domain in the United States, Google-digitized / http://www.hathitrust.org/access_use#pd-us-google

Ausserdem geht aus Röses Untersuchungen hervor, dass z. B. fast der ganze Kalkgehalt von Kartoffeln, die geschält in weichem Wasser gekocht werden, sich im Wasser löst, bei ungeschälten Kartoffeln sich aber erhält, namentlich wenn sie so vorsichtig gekocht werden, dass sie nicht platzen.

Die beste Art, Gemüse so zuzubereiten, dass ihr Kalkgehalt unseren Zähnen zugute kommt, ist, sie zu dämpfen oder in so wenig Wasser wie möglich zu kochen und auch dieses Wasser, mit Fett und anderem vermischt, als Sauce zu verwenden.

Wollen wir nun, auf das Gesagte gestützt, die prophylaktischen Massregeln aufzählen, welche wir zu befolgen haben, um die Verbreitung der Zahnfäule zu verhindern, so verteilen sie sich zwischen das Gemeinwesen, die Familie, das einzelne Individuum und den Zahnarzt folgenderweise:

I. Das Gemeinwesen hat die Pflicht:

1. Den Unterricht in der Gesundheitslehre (hier die Pflege der Zähne) für das Volk und insbesondere für die Schuljugend zu überwachen;

2. die Gesundheitspflege (hier die Pflege des Mundes) selbst zu überwachen;

a) in Schulen, namentlich Volksschulen (Schulzahnärzte);

b) im Heerwesen zu Lande und zur See;

c) in industriellen Einrichtungen, wie Bäckereien, Konditoreien und Fabriken, wo für die Zähne gefährliche Stoffe, wie Säuren, Phosphor u. dgl. bereitet oder verwendet werden;

d) in Krankenhäusern und anderen Anstalten, wo ein Zusammenwirken von Arzt und Zahnarzt nötig ist;

3. taugliches Trinkwasser zu beschaffen.

II. Die Familie hat die Pflicht:

1. Aus Quellen oder Brunnen hartes Wasser zur Nahrung zu beschaffen;

2. die Speisen so zuzubereiten, dass die Erdsalze, die Kalkmagnesiumsalze, nicht gelöst und entfernt werden.

3. die Kinder zu lehren, hartes Brot zu essen, so dass die von der Natur bestimmte Arbeit, auch in betreff der Zähne, ausgeführt wird.

III. Das Individuum hat die Pflicht:

1. Regelmässig jeden Tag seine Zähne zu bürsten;

2. sie jährlich von einem Zahnarzt untersuchen zu lassen;

3. die Nahrung sorgfältig zu kauen (jeden Bissen mindestens 80- bis 100mal).

IV. Der Zahnarzt hat die Pflicht:

1. Durch sein Beispiel zu wirken, seine eigenen Zähne und diejenigen seiner Familie und Dienstboten zu pflegen;

Digitized by Google
Original from UNIVERSITY OF MICHIGAN
Generated on 2019-10-18 20:19 GMT / http://hdl.handle.net/2027/mdp.39015060277277
Public Domain in the United States, Google-digitized / http://www.hathitrust.org/access_use#pd-us-google

2. bei der Behandlung seiner Patienten mehr die Zukunft der Zähne als den momentanen Bedarf im Auge zu haben;

3. mit dem Hausarzt zusammenzuwirken, insbesondere hinsichtlich der Nasen- und Rachenkrankheiten, die ja Artikulationsstörungen im Kiefer und Gesicht verursachen können;

4. endlich kommt es dem Zahnarzt zu, nach einem hohen Bildungsgrad zu streben, so dass sein wissenschaftlicher Gesichtskreis erweitert und sein Ansehen erhöht werde, dass man Vertrauen zu ihm habe und seine Ratschläge und Vorschriften befolge, namentlich wenn sie allgemeine Massregeln betreffen, welche das Gemeinwesen ergreifen muss im Kampf gegen die Zahnfäule, die wie eine Seuche immer mehr um sich greift, sowohl unter Jungen als Alten, und der Völker Gesundheit und Wohlergehen zu zerstören droht.

Nachdruck nur mit genauer Quellenangabe gestattet.

Die Unterkieferbrüche und deren Behandlung; stomatologisch beleuchtet an der Hand eines kasuistischen Beitrages.

Von Regimentsarzt Dr. *Juljan Zilz*, Zahnarzt in Gyulafehérvár.

„Die Behandlung der Kieferfrakturen soll eine spezialistische sein."

Generalarzt Dr. Karl Seydel,
Professor h. c., München.

Von unserem verewigten grossen Meister und Lehrer Billroth rührt der Ausspruch her: „Selten bewältigt man die Natur mit einem ‚entweder — oder'"; das ist alles viel komplizierter, als es auf den ersten Blick scheint und als wir es wünschen und allzu oft bewahrheitet sich derselbe in der Praxis. Die Variationen der Fälle sind es, die, zur Triebfeder werdend, uns zu allen Finessen der Technik nötigen und uns unwillkürlich für jeden einzelnen Fall eine eigene technische Vorrichtung oktroyieren. Einen solchen Fall zu beschreiben, ist Zweck dieser Arbeit und will ich vorerst einleitend an der Hand der mir zugänglichen Literatur einige allgemeine Daten über die Unterkieferfrakturen — um eine solche handelt es sich — wiedergeben.

Die Frakturen des Unterkiefers teilt Prof. Albert [1] ihrer anatomischen Form nach in drei Hauptgruppen ein, und zwar:

Digitized by Google
Original from UNIVERSITY OF MICHIGAN
Generated on 2019-10-18 20:19 GMT / http://hdl.handle.net/2027/mdp.39015060277277
Public Domain in the United States, Google-digitized / http://www.hathitrust.org/access_use#pd-us-google

1. Nach dem Grade der Penetration.

a) Unvollständige, das heisst Lamellenbrüche nach Gabriel und Chassaignac;

b) submuköse Brüche (analog den subkutanen);

c) offene Brüche mit Zerreissung der Weichteile, insbesondere des Zahnfleisches.

2. Nach der Zahl der Bruchlinien.

a) Einfache Brüche;

b) Doppelbrüche (besonders häufig auftretend);

c) dreifache Brüche;

d) komminutive Frakturen (Schussverletzungen).

3. Nach der Oertlichkeit.

a) Brüche des Alveolarfortsatzes;

b) „ in der Mittellinie des Körpers;

c) „ des Körpers im Bereiche der Schneidezähne (oft mit bedeutender Dislokation);

d) Brüche im Bereiche des Unterkieferwinkels (mit schiefer Bruchlinie);

e) Brüche im Bereiche der Backenzähne (mit Verletzung des Canalis alveolaris);

f) Brüche im Bereiche des aufsteigenden Astes;

g) „ „ „ des Processus condyloideus;

h) „ „ „ des Processus coronoideus (sehr selten).

In den älteren Lehrbüchern finden wir die Einteilung der Unterkieferbrüche in solche, welche vor und solche, welche hinter der Insertion des Musc. masseter liegen.

Die Unterkieferbrüche kommen im Verhältnis zu den anderen Knochenbrüchen relativ selten vor. So berichtet Bleichsteiner im Scheffschen Handbuch [2], dass nach einer Statistik des Londoner Hospitals unter 22.616 Knochenbrüchen etwa 526 auf die Gesichtsknochen entfielen (2·326 Prozent). Nach demselben Verfasser waren im New-Yorker Hospital innerhalb zwölf Jahren im ganzen 1722 Frakturen in Behandlung, darunter 66 Frakturen des Unterkiefers, also etwa 3·19 Prozent. Nach den Zusammenstellungen v. Bruns[1] machen die Brüche der Gesichtsknochen etwa 1·7 Prozent aller Knochenbrüche aus. Nach Prof. Leser (17) betreffen die Frakturen etwa in 7 Prozent die Knochen des Schädels. Prof. König [21] behauptet, „dass die Brüche am Unterkiefer ebenso häufig sind,

[1] Bei einer Summe von 8560 Frakturen, die v. Bruns im Jahre 1886 aus dem gesamten Beobachtungsmaterial bestimmter Hospitäler und Polikliniken zusammenstellte, kamen 102 (1·1 Prozent) auf den Unterkiefer.

Digitized by Google
Original from UNIVERSITY OF MICHIGAN
Generated on 2019-10-18 20:19 GMT / http://hdl.handle.net/2027/mdp.39015060277277
Public Domain in the United States, Google-digitized / http://www.hathitrust.org/access_use#pd-us-google

als alle anderen Frakturen der Knochen des Gesichtes zusammengenommen."

Albert S. Migdley, D. M. D., Rhode Island, berichtet im „Dental Cosmos", Nr. 3, 1906, über Frakturen der Kiefer und das Resümee von 43 im Rhode Island-Hospital behandelten Fällen nachstehendes:

„Bei der Fraktur der Mandibula war der Sitz und die Häufigkeit folgende:

A. Inzisive Region 20; links 9. rechts 8, Mittellinie 3;
B. Angulus 6; aufsteigender Ast 5, links 1, rechts 4;
C. Molarenregion 10; links 6, rechts 4;
D. Bicuspidatenregion 6; links 4, rechts 2;
E. Kondylenhals 1.

Auf 8 Frakturen des Unterkiefers kommt 1 des Oberkiefers.

Geschlecht und Alter: In der Serie von 43 Fällen waren 3 Frauen, 40 Männer. Altershöchstgrenze 53, Niederstgrenze 12 Jahre. Meistens zwischen 23 bis 35 Jahren.

Alter und Häufigkeit: Zwischen 12 bis 20 Jahren 4; 20 bis 30 Jahren 18; 30 bis 40 Jahren 12; 40 bis 50 Jahren 6; 50 bis 53 Jahren 3.

Die Dauer der Behandlung: 93 Tage war die längste, 23 die kürzeste Zeit der Behandlung. 25 Prozent der Frakturen wurden aufgenommen, während die Patienten berauscht waren."

Das für uns am häufigsten in Betracht kommende ätiologische Entstehungsmoment ist das direkte Trauma. Hufschlag eines Pferdes, roher Stoss und Schlag, Steinwurf, Sturz von bedeutender Höhe, Schussverletzungen bei Selbstmördern etc. sind die öftesten, die Frakturen auslösenden Momente. Die Bruchlinien verlaufen gewöhnlich in der Richtung der einwirkenden Gewalt und sind wegen der Härte der Knochensubstanz meist scharfrandig. Wird die Kontinuität des Unterkiefers an irgend einer Stelle aufgehoben, so äussern die daselbst inserierenden Muskeln ihre Wirkung und ziehen das Bruchstück, insoweit dies die Art des Bruches selbst erlaubt, nach ihrer Richtung hin. Beim Bruch am Körper kommt je nach der Bruchlinie bald geringe, bald starke Verschiebung vor; häufig ist die Verschiebung nur im Anfang eine beträchtliche, dieselbe lässt bald nach, nachdem die Muskeln erschlaffen, und es erfolgt selbst ohne Verband eine günstige Lagerung. So tritt beim senkrechten Bruch in der Mitte keine Verschiebung ein und wenn sie durch die schädliche Gewalt gleich bewirkt wurde, kehrt sie nach der Einrichtung nicht wieder. Tritt ein senkrechter Bruch an der Seite des Körpers ein, und zwar

Digitized by Google
Original from UNIVERSITY OF MICHIGAN
Generated on 2019-10-18 20:19 GMT / http://hdl.handle.net/2027/mdp.39015060277277
Public Domain in the United States, Google-digitized / http://www.hathitrust.org/access_use#pd-us-google

zwischen äusserem Schneidezahn und Eckzahn, so wird das vordere Stück, wenn auch nicht beträchtlich, durch die Musc. genio und mylohyoideus, biventer etc. nach ab- und rückwärts, das hintere durch die Musc. temporalis und masseter vor- und aufwärts gezogen, ebenso wenn der Bruch am Körper schief von vorne und oben nach hinten und unten geht. Erfolgt der Bruch von vorne und unten nach hinten und oben, so hemmt diese Richtung die Verschiebung, aber auch in diesem Falle kann, immer vorausgesetzt, dass der Bruch kein rein intraperiostaler ist, eine Achsendrehung des hinteren Bruchstückes durch die Musc. pterygoidei erfolgen.

Beim Bruche eines Astes entsteht keine Verschiebung, wenn der Bruch innerhalb des Bereiches der Insertion des Musc. masseter stattfand. Beim Bruch des Kronenfortsatzes wird dieser durch den Temporalis emporgezogen, oft aber nur unmerklich, insbesondere bei intraperiostalem Bruche und teilweiser Erhaltung der Sehnenfasern des Musc. temporalis.

Eine besondere Prädisposition für Frakturen zeigt die Gegend des Eckzahnes, da die Entstehung derselben sowohl durch das Foramen mentale, als auch die tief herabreichende Wurzel des Eckzahnes daselbst begünstigt wird.

Die Diagnose bietet, dank der Deutlichkeit und Prägnanz der Symptome und der allseitigen palpatorischen Zugänglichkeit des Unterkiefers, wohl keine Schwierigkeiten. Abgesehen von den heftigen Schmerzen, die beim Sprech- oder Schluckversuche ausgelöst werden, sind es die mutatis mutandis bekannten klassischen pathognomischen Symptome der Frakturen im allgemeinen. Bei Brüchen, welche den Alveolarkanal betreffen, sind durch Läsion des Alveolaris inferior Neuralgie oder Anästhesie der Unterlippe oder des Kinns, in anderen Fällen nervöse Reizerscheinungen tetanischer Art beobachtet worden (Kinloch, Bérard, Robert).

Der kasuistische Beitrag, um welchen es sich in der vorliegenden Arbeit handelt, sei nun nachfolgend beleuchtet. Er betrifft mit Rücksicht auf den Zahnfleischriss, der eine direkte Kommunikation der Mundhöhle mit der Bruchspalte schaffte, einen direkten offenen, komplizierten, senkrechten Unterkieferbruch, zu dem sich ein Horizontalbruch hinzugesellte, also einen mehrfachen Bruch, der verhältnismässig häufig vorkommt und nach Hamilton [19] etwa zwei Drittel der Fälle ausmacht.

*

Der Infanterist P. M. des Infanterieregiments Nr. 31 wurde am 22. Februar l. J., um 7 Uhr abends, auf offener Strasse während seines Heimweges in die Kaserne von einem

Digitized by Google
Original from UNIVERSITY OF MICHIGAN
Generated on 2019-10-18 20:19 GMT / http://hdl.handle.net/2027/mdp.39015060277277
Public Domain in the United States, Google-digitized / http://www.hathitrust.org/access_use#pd-us-google

hierortigen Insassen verfolgt, wobei ihm letzterer mit einem keulenartigen Stock, von rechts seitwärts kommend, einen wuchtigen Hieb gegen die rechte Gesichtshälfte versetzte. Als sich der Mann vom Chok erholte, begab er sich infolge heftiger Schmerzen und einer ebensolchen Blutung aus dem Munde in das Marodenzimmer, woselbst ihm ein provisorischer Verband angelegt und erste Hilfe zuteil wurde. Bei der am 23. Februar erfolgten Uebergabe in das hierortige Truppenspital wurde folgender Status loci festgestellt:

Der Unterkiefer hängt schlaff herab, aus der halboffenen Mundhöhle fliesst blutiger Speichel. Der Speichelfluss ist um so lästiger, da auch das Schlucken von heftigen Schmerzen

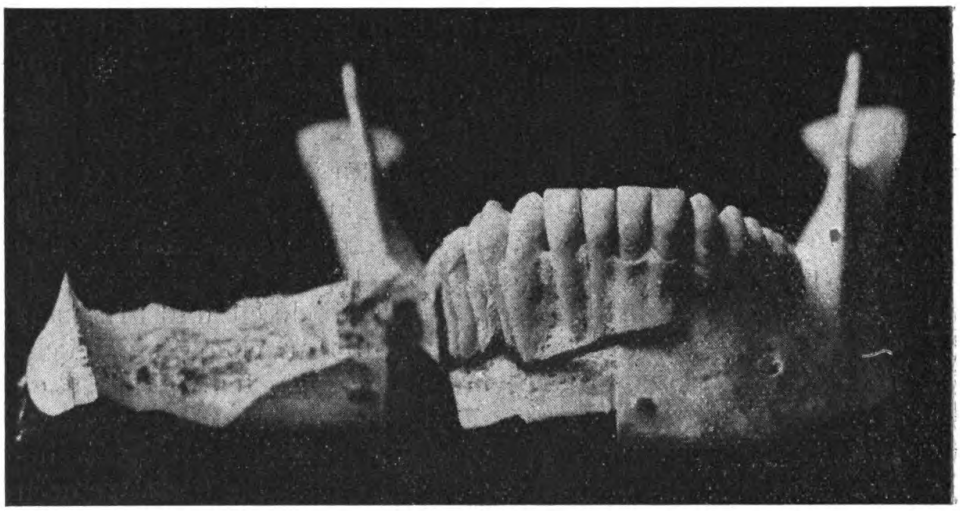

Fig. 1.

begleitet ist. Jede Bewegung des Kiefers steigert dieselben und ängstlich vermeidet Patient das Kauen und Sprechen.

Die Sprache ist undeutlich, da die Lippen- und Zischlaute nicht richtig gebildet werden können. Bei der äusseren Palpation tastet man eine im rechten äusseren Drittel des Unterkieferkörpers befindliche, etwa eigrosse, schmerzhafte Schwellung, an deren Kuppe eine blaurot eingesäumte, etwa hellergrosse Exkoriation sichtbar ist. Bei der inneren Digitaluntersuchung lässt sich auf der mit der Schwellung korrespondierenden Kieferseite eine submukös gelegene, schief gestellte, von unten aussen nach oben innen verlaufende Knochenstufe feststellen. Diese Kontinuitätstrennung, welche die deutlichen Merkmale der Krepitation und Verschiebbarkeit an sich trägt und die ganze Kieferdicke betrifft, durchquert an der lingualen

Digitized by Google
Original from UNIVERSITY OF MICHIGAN
Generated on 2019-10-18 20:19 GMT / http://hdl.handle.net/2027/mdp.39015060277277
Public Domain in the United States, Google-digitized / http://www.hathitrust.org/access_use#pd-us-google

Kieferseite die Fovea submaxillaris zwischen $\overline{5}|$ und $\overline{7}|$, ebenso die Linea mylohyoidea, um von da astförmig in einem Winkel von etwa 40° nach vorne gegen das Kinn abzubiegen (Fig. 2). Parallel zur Zahnreihe in der Fovea sublingualis und bukkal in der Höhe des wegen Ausschluss nervöser Störungen anscheinend

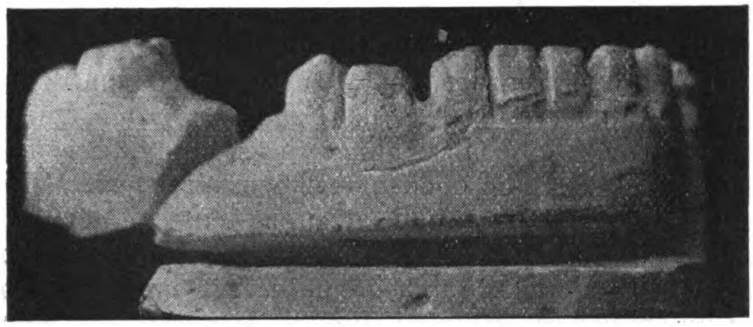

Fig. 2.

intakten Foramen mentale verlaufend und die Juga alveolaria durchquerend, endet sie zwischen dem zweiten linken Schneide- und Eckzahn, woselbst auch der Niveauunterschied der Zähne und die dadurch verschobene Zahnreihe sichtbar sind (Fig. 3). An dieser Stelle befindet sich auch ein tiefer Einriss des Zahnfleisches, der weit bis unter die Zahnhälse der $|\overline{2}$ und $|\overline{3}$ reicht.

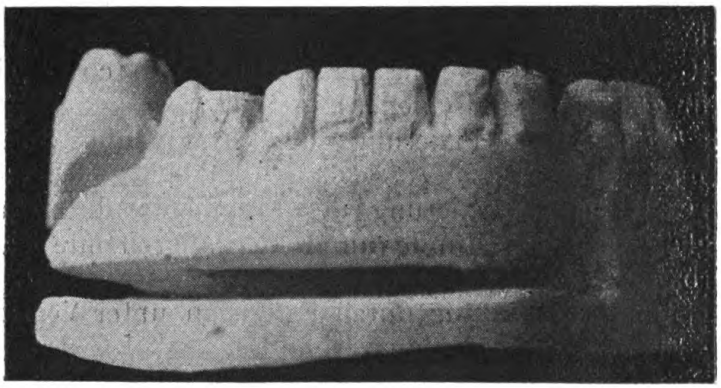

Fig. 3.

Der oben beschriebene Teil des Alveolarfortsatzes, dessen Fraktur sich lingual und bukkal palpatorisch feststellen lässt und sich über $\overline{5\,4\,3\,2\,1}|\;|1\,2$ erstreckt und dessen Zähne in den Fächern feststecken, lässt sich passiv bewegen. Da das Foramen mentale, wie oben angedeutet, in die traumatische Läsion allem Anscheine nach nicht einbezogen wurde, sind

Digitized by Google
Original from UNIVERSITY OF MICHIGAN
Generated on 2019-10-18 20:19 GMT / http://hdl.handle.net/2027/mdp.39015060277277
Public Domain in the United States, Google-digitized / http://www.hathitrust.org/access_use#pd-us-google

Störungen im Gebiete der Rami dentales und Rami interalveolares des Nervus mandibularis nicht vorhanden. Auf elektrische Reizung mit dem konstanten Strome reagierten die Zähne prompt, eher etwas über der normalen Reizschwelle. In Ermangelung eines Aktinogrammes zeigt Fig. 1 die Bruchlinien an einem Unterkieferknochen eingezeichnet, soweit ihre Richtung palpatorisch fixiert werden konnte, und die Fig. 2 und 3 dieselben auf dem dazugehörigen Gipsmodelle.

Bei Analysierung des therapeutischen Regimes mussten folgende Grundmomente ins Auge gefasst werden, und zwar erstens die Reposition, beziehungsweise Koaptation der dislozierten Bruchteile, „die ebenso leicht zu erreichen, als schwer dauernd zu erhalten ist", und zweitens eine möglichst vollkommene Fixation derselben, unter der anatomischen Voraussetzung, die Bruchteile durch längere Zeit unverschiebbar in dieser Contenance zu erhalten, um die Heilung ohne Verschiebung und Funktionsbehinderung zu bewerkstelligen. Denn „auch eine verhältnismässig geringe Verschiebung hat, nach Perthes [24], am Unterkiefer grössere Bedeutung, wie bei den meisten anderen Knochenbrüchen. Denn wenn ein Fragment tiefer steht als das andere, können natürlich die Zähne, die es trägt, den Oberkiefer nicht mehr berühren und ein Teil beider Kiefer wird damit vom Kauakte ausgeschaltet".

Prof. Perthes [24] teilt die Behandlungsmethoden der Unterkieferbrüche in nachstehende Gruppen ein:

1. Gegenseitige Fixierung der Fragmente durch äussere Verbände und Schienen.

2. Gegenseitige Fixierung der Fragmente durch Verbindung ihrer Zähne (Interdentalschienen).

3. Gegenseitige Fixierung der Fragmente durch die Knochennaht.

4. Gegenseitige Fixierung der Fragmente durch äussere, jedoch gleichzeitig im Munde am Kiefer angreifende Schienen und Verbände.

5. Stellungskorrektur durch Extension unter Verzicht auf absolute Fixierung (Extensionsverbände).

6. Fixierung der Fragmente durch Befestigung an der Zahnreihe des gesunden Oberkiefers unter absoluter Ruhigstellung des Unterkiefers.

Vom praktischen Standpunkte standen uns zwei Methoden offen, und zwar die operative und die prothetische mit Hilfe eines Kieferschienenverbandes. Rõse [7] äussert sich bezüglich der Wahl der Behandlungsart wie folgt: „So ist es durchaus unzulässig, durch das Verfahren der Knochennaht den einfachen Bruch in einen verwickelten zu verwandeln, um so

Digitized by Google
Original from UNIVERSITY OF MICHIGAN
Generated on 2019-10-18 20:19 GMT / http://hdl.handle.net/2027/mdp.39015060277277
Public Domain in the United States, Google-digitized / http://www.hathitrust.org/access_use#pd-us-google

mehr, als wir in der Lage sind, durch geeignete Verbände denselben Heilerfolg in viel schonenderer Weise zu erzielen." Auch Kocher [20] hat am letzten Chirurgenkongress hervorgehoben, wie v. Eiselsberg [20] berichtet, „dass derjenige, welcher gut mit Verband behandeln kann, nur selten die Indikation zur Naht des subkutanen Bruches finden wird".

In ähnlichem Sinne äussern sich auch die anderen Autoren jüngster Zeit. Dr. Hoebaers[1] in Brüssel meint: „La supériorité de la contention mécanique des fractures du corps mandibulaire sur les procédés de contention chirurgicaux voire même sur la suture osseuse, est indubitable."

Die blutige Naht der Fragmente mittels Silberdraht oder Verschraubung, die von Eiselsberg „als eine in neuester Zeit entstandene Konkurrenzmethode der alten bewährten Behandlung der subkutanen einfachen Knochenbrüche durch Fixation mittels Gips- oder Schienenverbandes" beschrieben wird, musste sowohl mit Rücksicht auf die Mehrfachheit und die bedeutende Ausdehnung des Bruches, als auch auf den Umstand, dass sich erfahrungsgemäss nach Knochennähten oft wieder Dislokationen einzustellen pflegen, fallen gelassen werden.

Ebenso musste an den Uebelstand gedacht werden, „dass Frakturen, an welchen die Knochennaht ausgeführt wurde, langsamer und mit weniger Kallusbildung zu heilen pflegen".

An Stelle der blutigen Behandlungsart wurde daher die Helferichsche immobilisierende gewählt, und zwar der Kieferschienenverband. Dass hiebei sowohl die Grundzüge der Asepsis und Antiseptik, als auch das leichte Anlegen und Abnehmen des im chirurgischen Sinne des Wortes zu reinigenden Verbandes nicht aus dem Auge gelassen werden durften, bedarf wohl keiner besonderen Erwähnung.

Für die Herstellung der Kieferschienen gilt im allgemeinen dasselbe Leitmotiv wie für die Zahnregulierungsapparate: „Es gibt da keine Methode und kein System." Die diversen Variationen bringen es, wie einleitend erwähnt, mit sich, dass jedem Falle eine entsprechende Modifikation angepasst und die Methode gewählt werden muss, denn „wenn irgendwo, so ist, nach v. Eiselsberg, eine Schematisierung bei der Behandlung der komplizierten Frakturen unzulässig; jeder Fall muss individualisiert werden". In ähnlichem Sinne äussert sich Professor Bergmann [18]: „Ueberhaupt verlangt die Behandlung der Unterkieferbrüche eine eingehende Individualisierung, ein Mo-

[1] Communication faite à la Société belge de Stomatologie le 18 juillet 1909. (Schweizerische Vierteljahrsschrift für Zahnheilkunde, Nr. 1, 1910.)

Digitized by Google
Original from UNIVERSITY OF MICHIGAN
Generated on 2019-10-18 20:19 GMT / http://hdl.handle.net/2027/mdp.39015060277277
Public Domain in the United States, Google-digitized / http://www.hathitrust.org/access_use#pd-us-google

difizieren und Kombinieren der besprochenen Methoden je nach dem einzelnen Fall."

Sagte es doch v. Strümpell[1] in seinem Vortrage „Aus der Werkstatt des Arztes": „Die ärztliche Kunst besteht im Individualisieren, das heisst in der Erfassung der gesamten körperlichen und geistigen Individualität des Kranken und in der Anwendung der ärztlichen Fähigkeiten und Kenntnisse auf diesen einen besonderen kranken Menschen."

Dass wir in Notfällen genau so wie bei allen anderen Brüchen auf Improvisationen angewiesen sind, ist ja eine fast tägliche Erfahrung. So will ich aus der grossen Serie dieser ad hoc verfertigten Verbände, denen wir bei der Perlustrierung der Literatur des öfteren begegnen, einen hervorholen. Er betrifft einen provisorischen Notverband bei Unterkieferfrakturen, welchen Prof. Brandt [22] in der Berliner medizinischen Gesellschaft demonstrierte: „Ich forme mir eine Schiene aus einem Vaginalpessar. Dasselbe wird an einer Stelle durchschnitten und, wenn es ein Gummipessar mit Bleidrahteinlage ist, ohne weiteres dem Kiefer angeschmiegt. Ist es ein Kautschuk- oder Zelluloidpessar, so muss es zunächst in heissem Wasser erweicht werden. Die Enden dieser Kieferschiene werden mit je einem Bande armiert, welche im Nacken vereinigt werden. Nun werden die Kiefer geschlossen und eine einfache Funda maxillae angelegt, um sie aufeinander zu halten." Die Improvisation erinnert uns an Naismith, welcher im Jahre 1883 eine Symphysenfraktur des Unterkiefers durch ein zurechtgebogenes Hodgepessar, welches mit vier angenähten Binden nach Art der Funda befestigt wurde, der Heilung zugeführt hat.

Zu unserem Falle zurückkehrend, mussten bei der Kontentivprothese zwei Gesichtspunkte ins Auge gefasst werden. Der erste hatte auf die Fixation des reponierten, horizontal abgesprengten Zahnzellenfortsatzes, der zweite auf die Ruhestellung der frakturierten Mandibularenden, von denen das hintere durch den Musc. masseter nach aufwärts gezogen wurde, Bezug. Sowohl wegen der Ausdehnung des Bruches, als auch wegen des Umstandes, dass der auf den abgebrochenen Alveolarfortsatz mittels einer und derselben Schiene ausgeübte Druck kein genügender, beziehungsweise verlässlicher wäre und die tägliche Abnahme der Schiene behufs Reinigung dieser und der Zähne für diesen Abschnitt des Heilprozesses inopportun erschien, musste ich mich bei der Behandlung des Falles von zwei Behandlungsprinzipien leiten lassen. Das erste betraf die Fixation des mit den $\overline{5\,4\,3\,2\,1}\,|\,|\,\overline{1\,2}$ Zähnen hori-

[1] Wiener Volksbildungsverein, 15. Februar 1910.

Digitized by Google
Original from UNIVERSITY OF MICHIGAN
Generated on 2019-10-18 20:19 GMT / http://hdl.handle.net/2027/mdp.39015060277277
Public Domain in the United States, Google-digitized / http://www.hathitrust.org/access_use#pd-us-google

zontal abgesprengten Alveolarfortsatzes, an $\overline{3}$ der gesunden Seite und galt gleichzeitig als Vorakt zur Vollführung der Hauptaufgabe, das ist der Anbringung und Befestigung der Kieferschiene. Das erste Prinzip liess ich auf folgende Art zur Tat werden: Unter dem Vorbilde des Löhersschen [10] Ringmutterverbandes wurden auf den ersten und zweiten linken



Fig. 4.

Schneide- und den linken Eckzahn breite, die Kaufläche frei lassende Goldringe, die an ihrer labialen Fläche mit Häkchen versehen wurden, aufzementiert. Das Festzementieren bezweckt sowohl den genauen Anschluss des Ringes, wie ihn Doktor Löhers [10] durch kleine Keile aus Hikoryholz erzielte, als auch das Vorbeugen der Karies, da es unmöglich schien, ein



Fig. 5.

Band um einen Zahn so exakt, das heisst so, dass sich keine Hohlräume zwischen Ring und Zahn ergeben, in denen eingedrungene pathogene Keime durch Ansammlung von Speiseresten reichlichen Nährboden finden, zu befestigen. Das Aufsetzen der Ringe bereitete mit Rücksicht auf die günstige normale Separation keinerlei Schwierigkeiten. Die Enden dieser Häkchen waren, wie aus den Fig. 4 und 5 ersichtlich, so ge-

Digitized by Google
Original from UNIVERSITY OF MICHIGAN
Generated on 2019-10-18 20:19 GMT / http://hdl.handle.net/2027/mdp.39015060277277
Public Domain in the United States, Google-digitized / http://www.hathitrust.org/access_use#pd-us-google

stellt, dass die der Schneidezähne nach oben, jenes des Eckzahnes nach unten winkelig abgebogen war. Der mit den Häkchen zu erreichende Zweck verfolgte einerseits die Fixation der in den Alveolarfächern feststeckenden Schneidezähne des frakturierten Alveolarfortsatzes an den gesunden Eckzahn mittels eines um diesen geschlungenen Knotens aus Golddraht, und anderseits das Erzielen eines ständigen Druckes nach abwärts bei den Zähnen $2\,\overline{1}|$ durch die auf den Häkchen aufruhende vordere Galerie der Schiene, wie aus der Fig. 5 ersichtlich ist. Die in der Fig. 6 abgebildete Dentalschiene wurde kombiniert aus chemisch reinem Zinn und Gold dermassen hergestellt, dass die auf den Molaren und Prämolaren auf-

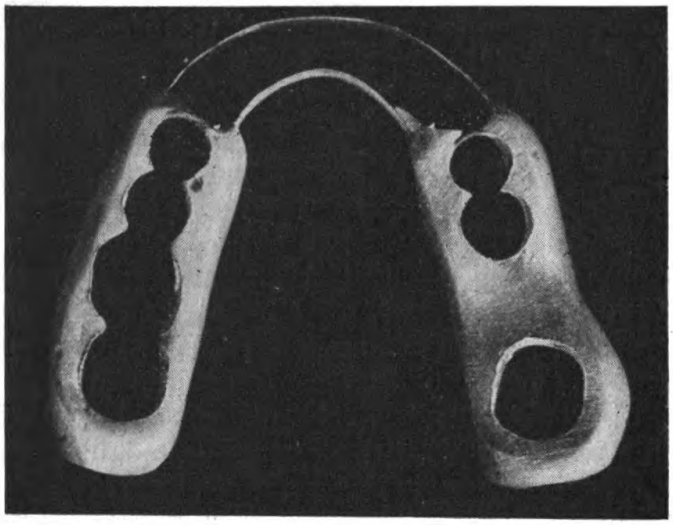

Fig. 6.

ruhenden, nach dem Modell aus Zinn gegossenen Schienenteile mittels zweier das Mittelstück darstellenden Galerien aus dickem elastischem Golddraht miteinander verbunden waren.

Bei der Wahl des Schienenmateriales habe ich mich vom chirurgischen Standpunkte sowohl für das von Port [25] angegebene völlig reizlose, chemisch reine Zinn, als auch für das Gold entschlossen, welch letzteres im Notfall durch gewöhnlichen Eisendraht mittlerer Stärke (Klaviersaitendraht) substituiert werden kann. Freilich musste auch die Materialwahl sich im kriegschirurgischen Rahmen bewegen, wobei dem Zinngussverfahren vor dem Kautschuk unbedingt der Vorrang gebührt.

Hauptmeyer [15] äussert sich auch über die Zinnschienen in diesem Sinne: „Durch die Einfachheit des Verfahrens gewinnen dieselben an Bedeutung für die Kriegs-

Digitized by Google
Original from UNIVERSITY OF MICHIGAN
Generated on 2019-10-18 20:19 GMT / http://hdl.handle.net/2027/mdp.39015060277277
Public Domain in the United States, Google-digitized / http://www.hathitrust.org/access_use#pd-us-google

chirurgie; die erwähnten Materialien dürften, soweit sie nicht schon vorhanden sind, für jedes grössere Feldlazarett leicht

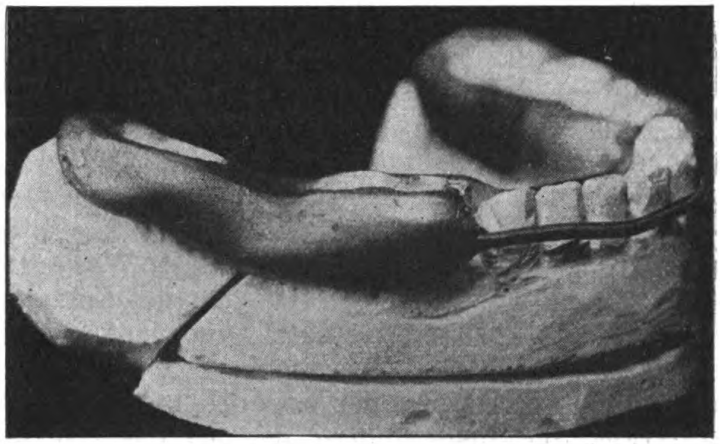

Fig. 7.

zu beschaffen sein. Wir sind damit in die Lage gesetzt, auch im Kriege mit den einfachsten Mitteln das Höchste zu leisten".

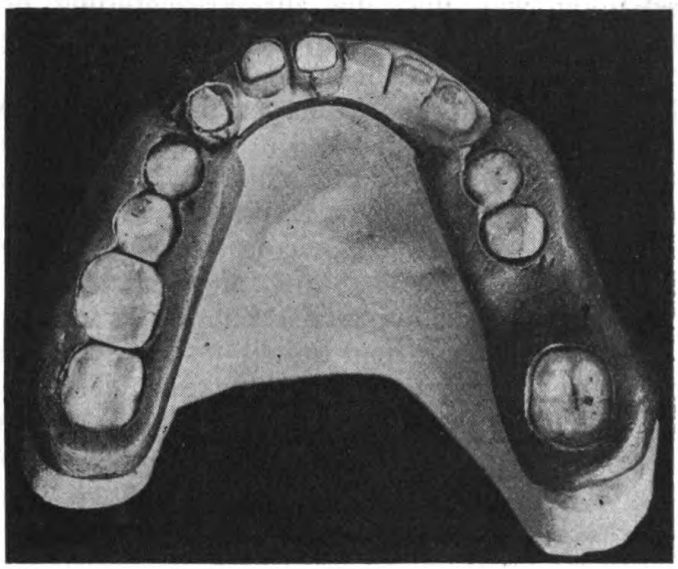

Fig. 8.

Als ein besonders begünstigendes Moment muss der Umstand gekennzeichnet werden, dass gerade an der Kieferbruchstelle $\overline{7\,6}|$ fehlten und so dieser wichtige Teil der Schiene, der auch breiter und massiver gebaut werden konnte, im chi-

Digitized by Google
Original from UNIVERSITY OF MICHIGAN
Generated on 2019-10-18 20:19 GMT / http://hdl.handle.net/2027/mdp.39015060277277
Public Domain in the United States, Google-digitized / http://www.hathitrust.org/access_use#pd-us-google

rurgischen Sinne des Wortes als Schiene seine Bestimmung erfüllte (Fig. 7 und 8).

Durch die an Stelle des Mittelstückes getretene Galerie war die Uebersichtlichkeit bei der lokalen Nachbehandlung des Zahnfleisches und der zwischen $\overline{2}$ und $\overline{3}$ angelegten tiefen Zahnfleischnähte — deren ausgiebige Verwendung von Williger empfohlen wird — ermöglicht, wobei das vollkommene Unbedecktlassen der Schneide- und Eckzähne, wie auch der Bicus- und Molarkronen als nicht nebensächlich zu betrachten war.

Die Schiene wurde nach Adaptierung der in Fig. 4, 5 und 8 ersichtlichen Ringe und deren Fixation in der Weise angelegt, dass die Galerie vorerst unter das Häkchen des Eckzahnes gestülpt und dann mit einem kräftigen Druck auf die Häkchen der Schneidezähne und sämtliche Zahnkronen in ihre bleibende Lage gebracht wurde, in welcher sie auch tadellosen Sitz und Halt hatte (Fig. 8). Insbesondere war es das Häkchen des Eckzahnes, welches dem eventuellen Abrutschen der Schiene im Schlafe wirksam vorbeugte.

In der ersten Woche wurde zur Unterstützung eine Kinnschleuder angelegt, die in unserem Falle infolge der im Status loci erwähnten Quetschwunde ohnehin zum Festhalten des Verbandes nötig war und die zur Erleichterung des Kaugeschäftes stets abgenommen wurde.

Schon nach einer Woche ermöglichte der oben beschriebene Schienenverband dem Patienten das Kauen und nach weiteren drei Wochen war der Unterkiefer ohne Deformität und sonstige für das Kaugeschäft nachteilige Folgezustände konsolidiert und der Mann als geheilt und kriegsdiensttauglich aus der Heilanstalt zu seinem Truppenkörper einrückend gemacht.

Bemerken will ich noch, dass die Vitalität, beziehungsweise die Intaktheit der Pulpa der Zähne des abgesprengten Alveolarfortsatzes sich mit dem Induktionsapparat nach Dozent Dr. Wunschheim durch die Fraktur und deren Heilungsprozess (Kallusbildung) als unbeeinflusst feststellen liess[1].

Ein ganz besonderes Augenmerk wurde während der ganzen Behandlungsdauer der Hygiene des Mundes zugewendet,

---

[1] Prof. Schröder (Berlin): Der Induktionsstrom als Diagnostikum in der zahnärztlichen Praxis. Deutsche Zahnheilkunde, Heft 2, 1907.

„Zähne mit gesundem Schmelzmantel und lebender Pulpa reagieren auf einen gewissen, der Empfindlichkeit des Individuums angepassten elektrischen Reiz, mag er nun durch Oeffnung oder Schliessung eines Gleichstromes oder durch Induktionsstrom erzeugt sein, mit einem prickelnden, mehr oder minder schmerzhaften Gefühle. Zähne mit irritierter oder entzündeter Pulpa reagieren bereits auf einen schwächeren elektrischen Reiz, der im korrespondierenden gesunden Zahn derselben Gattung nicht mehr wahrgenommen wird."

Digitized by Google
Original from UNIVERSITY OF MICHIGAN
Generated on 2019-10-18 20:19 GMT / http://hdl.handle.net/2027/mdp.39015060277277
Public Domain in the United States, Google-digitized / http://www.hathitrust.org/access_use#pd-us-google

da bekanntermassen bei Kieferbrüchen und deren Schienenbehandlung auf dieselbe der grösste Wert zu legen ist, denn „unser Operationsfeld ist äusserst septisch; deshalb sollte unsere erste Massregel darin bestehen, es so aseptisch wie möglich zu machen". (H. Clay Ferris, D. D. S., Brooklyn.) Wenngleich es ganz unmöglich ist, aseptische Verhältnisse in der Mundhöhle herzustellen, verläuft bekanntermassen — nach Professor Williger [27] — die Wundheilung gerade hier gemeinhin ausserordentlich günstig.

Ist schon unter normalen Verhältnissen die Durchführung einer rationellen Mundhygiene Pflicht eines jeden Menschen, so steigert sie sich zu einer gebieterischen Notwendigkeit, wenn in der Mundhöhle — wenn ich mich allgemein ausdrücke — Fremdkörper (Prothesen, Schienen etc.) vorhanden sind und der rigorose Gebrauch der Zahnbürste und des Zahnpulvers behindert, beziehungsweise durch Schmerzhaftigkeit und mechanische Läsion undurchführbar ist.

Die Schiene wurde täglich mit Leichtigkeit vom Patienten selbst abgenommen, ausgekocht und mit konzentriertem Alkohol gereinigt. Spülungen mit 3prozentigem Merckschen Wasserstoffsuperoxyd[1]; Zahnfleischmassage mit dem gelben Pyoktanistifte[2] und Stomantabletten[3] verhinderten in unserem Falle peractis peragendis jegliches Auftreten von stomatitischen Entzündungserscheinungen.

Insbesondere wirksam erwiesen sich während der ganzen Behandlungsdauer Spülungen mit der oben erwähnten 3prozentigen H_2O_2-Lösung, indem der hervorquellende Schaum für die mechanische Wundreinigung grosse Dienste geleistet hat, ohne die Mukosa irgendwie zu reizen. Wir besitzen im H_2O_2 ein Mittel, dessen Geschmack nicht unangenehm empfunden wird, das nicht ätzend wirkt und noch dazu gänzlich ungiftig ist, so dass man den Patienten ohne Bedenken grosse Mengen davon überlassen kann.

Unsere ganze Aufmerksamkeit müssen wir der Pedanterie bei der Behandlung zollen, denn nur dann können wir dem

[1] Für die Praxis empfiehlt sich das Perhydrolmundwasser von Krewel & Comp., G. m. b. H., Köln a. Rh., welches nach Prof. Koerner (Aerztliche Vierteljahrsrundschau, Nr. 1, 1906) einen energischen entwicklungshemmenden und antibakteriellen Einfluss ausübt. Miquel hat nachgewiesen, dass H_2O_2 in der starken Verdünnung von 1 : 20.000 noch das Wachstum der Fäulniserreger verhindert.

[2] Zilz: Ueber die Pyoktaninbehandlung eiteriger und ulzeröser Krankheitsformen der Mundhöhle. (Ash' Wiener Vierteljahrs-Fachblatt Nr. 2, 1910.)

[3] Eine Verbindung von Formaldehyd mit Maltose. Das Präparat kommt in Form geruchloser, angenehm und erfrischend schmeckender Tabletten in den Handel, deren jede 0·01 Gr. Formaldehyd enthält. (Chem.-pharm. Laboratorium „Sahir", G. m. b. H., München.)

Digitized by Google
Original from UNIVERSITY OF MICHIGAN
Generated on 2019-10-18 20:22 GMT / http://hdl.handle.net/2027/mdp.39015060277277
Public Domain in the United States, Google-digitized / http://www.hathitrust.org/access_use#pd-us-google

Ausspruche v. Eiselsbergs gerecht werden: „Der Arzt halte sich stets vor Augen, dass die Behandlung der Frakturen in der Mehrzahl keine unüberwindlichen Schwierigkeiten bietet, jedoch viel Geduld und Genauigkeit erfordert."

Nicht unerwähnt will ich den von Geh. Medizinalrat Prof. Dr. L. Warnekros [8] in seinem am 7. Juli 1910 in der Berliner medizinischen Gesellschaft gehaltenen Vortrage gemachten Ausspruch lassen: „Es erscheint mir daher der Hinweis gerechtfertigt, dass bei allen Verletzungen der Kiefer, auch im Kriege, so schnell wie es möglich ist, zuerst zahnärztliche Hilfe von den Chirurgen hinzugezogen wird. Die meisten Chirurgen beschreiten schon im Frieden diesen Weg und die Erfolge sind dann auch ungleich besser als früher."

*

Wir leben in einer Zeitepoche, die, das Gepräge rastlosen Fortschrittes an sich tragend, täglich der klinischen Medizin neue Bahnen eröffnet und glänzende Erfolge zeitigt.

Neue Forschungsgebiete erschliessen uns ganze Serien von therapeutischen Methoden, die auf einem geschulten Denken, genauer Arbeit und einem gründlichen ärztlichen Verständnis fundieren.

„Denn gerade aus der Durchdringung mit der Methodik exakter naturwissenschaftlicher Arbeit", meinte v. Leyden, „sind die meisten Fortschritte der Therapie erwachsen."

„Diese gehören ganz unserer Werkstatt und unsere Werkstatt", sprach Prof. v. Strümpell, „ist das Volk."

Literatur.

1. Prof. Eduard Albert: Lehrbuch der Chirurgie und Operationslehre.
2. Prof. Dr. Julius Scheff: Handbuch der Zahnheilkunde.
3. Karl Witzel: Chirurgie und Prothetik bei Kiefererkrankungen, 1905
4. Dr. Karl Seydel: Lehrbuch der Kriegschirurgie.
5. Dr. G. Preiswerk: Lehrbuch und Atlas der Zahnheilkunde.
6. — Lehrbuch und Atlas der zahnärztlichen Technik.
7. Dr. Karl Röse: Ueber Kieferbrüche und Kieferverbände. Jena, 1893.
8. Prof. Dr. Warnekros: Einige Fälle aus der technischen Zahnheilkunde und Erläuterung der normalen Stellung der Zähne im Kiefer.
9. Kersting: Behandlung von Unterkieferbrüchen. Deutsche medizinische Wochenschrift, Nr. 11, 1904.
10. Löhers: Siehe 7.
11. Warnekros: Abnehmbare Verbände bei Kieferbrüchen. Deutsche medizinische Wochenschrift, 1905.
12. Haun: Ueber die Behandlung von Unterkieferbrüchen und Kieferdefekten. Deutsche Monatsschrift für Zahnheilkunde, 1890.
13. Sauer: *a*) Deutsche Vierteljahrsschrift für Zahnheilkunde, 1881, Heft 4, S. 369.
    b) Deutsche Monatsschrift für Zahnheilkunde, 1887, Heft 6; 1888, S. 189; 1889, S. 381.
    c) Die Zahnheilkunde im Dienste der Chirurgie. Langenbecks Archiv, Bd. XLIII, Heft 1.

Digitized by Google
Original from UNIVERSITY OF MICHIGAN
Generated on 2019-10-18 20:22 GMT / http://hdl.handle.net/2027/mdp.39015060277277
Public Domain in the United States, Google-digitized / http://www.hathitrust.org/access_use#pd-us-google

14. Weber: Deutsche Vierteljahrsschrift für Zahnheilkunde, 1865, S. 290 bis 292.
15. Hauptmeyer: Ueber die erfolgreiche Verwendung von Kieferschienenverbänden bei Frakturen und Resektionen, mit besonderer Berücksichtigung der Zinnscharnierschiene. Leipzig 1908.
16. Prof. Lexer: Lehrbuch der allgemeinen Chirurgie, 1910.
17. Prof. Leser: Lehrbuch der allgemeinen Chirurgie, 1908.
18. Bergmann, Bruns, Mikulicz: Handbuch der praktischen Chirurgie, 1903, Bd. I.
19. Hamilton: Traité pratique des fractures et des luxations traduit et argumenté par poinsot.
20. v. Eiselsberg: Die heutige Behandlung der Knochenbrüche. Deutsche Klinik am Eingang des 20. Jahrhunderts, Bd. VIII, S. 536.
21. Prof. König: Lehrbuch der speziellen Chirurgie.
22. Prof. Brandt (Berlin): Beiträge zur Chirurgie der Mundhöhle. Korrespondenzblatt für Zahnärzte, Nr. 4, 1906.
23. Prof. Schröder (Berlin): Der Induktionsstrom als Diagnostikum in der zahnärztlichen Praxis. Deutsche Zahnheilkunde, Heft 2, 1907.
24. Prof. Georg Perthes: Deutsche Chirurgie. Lieferung 33a: Die Verletzungen und Krankheiten der Kiefer. Stuttgart, 1907.
25. Dr. Port (München): Kieferbruchschienen aus Zinn. Deutsche Monatsschrift für Zahnheilkunde, 1898, Heft 5, S. 201.
26. Doz. Dr. R. Weiser (Wien): Zur Behandlung der Kieferbrüche. Oesterr. Zeitschrift für Stomatologie, 1905, Heft 3, S. 88.
— Ein instruktiver Fall von komplizierter Fraktur des Alveolarfortsatzes am Ober- und Unterkiefer. Oesterr.-ungar. Vierteljahrsschrift für Zahnheilkunde, 1905, Heft 4, S. 482—491.
27. Prof. Dr. Fritz Williger: Zahnärztliche Chirurgie. Leipzig 1910.

Nachdruck nur mit genauer Quellenangabe gestattet.

Der Musculus temporalis und seine Beziehung zur inneren Alveolarwand des unteren Weisheitszahnes.

Von Dr. *Alfred Neumann-Kneucker*, Zahnarzt in Wien.

Vortrag, gehalten am 23. Februar 1910 im Verein Wiener Zahnärzte.

Folgende zwei mir in der Praxis vorgekommenen Fälle veranlassten mich, der Anatomie der Muskeln in der Gegend der inneren Alveolarwand des letzten unteren Molaren nähere Aufmerksamkeit zu widmen.

In dem einen Falle handelte es sich um die Extraktion eines stark kariösen letzten Molaren rechts unten bei einem etwa 60jährigen Mann. Die vor der Extraktion vorgenommene Inspektion und Palpation ergab, dass die Linea obliqua ausserordentlich stark entwickelt war. Um die Fraktur bei der Extraktion zu vermeiden, stürzte ich nach der bekannten Methode den Zahn stark nach innen; durch diese Luxationsbewegung wurde der Zahn aus der Alveole gehoben, doch zu gleicher Zeit, während diese Bewegung geschah, vernahm ich ein

Digitized by Google
Original from UNIVERSITY OF MICHIGAN
Generated on 2019-10-18 20:22 GMT / http://hdl.handle.net/2027/mdp.39015060277277
Public Domain in the United States, Google-digitized / http://www.hathitrust.org/access_use#pd-us-google

Knacken, so wie man es hört, wenn ein Zahn frakturiert wird. Bei der ruhig und ohne jede Hast durchgeführten Manipulation liess es sich konstatieren, dass der Zahn in toto ohne Fraktur luxiert worden, dass aber seine innere Alveolarwand ungefähr 4 bis 5 Mm. breit und 1 Cm. lang frakturiert worden war. Diese Sache wäre nun nicht der Beschreibung wert, wenn nicht folgendes zu erwähnen wäre: Die völlige Entfernung des Zahnes, an dem das eingebrochene Alveolarstück fest haftete, liess sich nicht durchführen, weil an diesem Stück, deutlich sich mit einer Sehne inserierend, ein Muskel fest haftete, der sich, sowie der Zahn nur wenig nach vorne gezogen wurde, stark spannte. Erst nach Durchschneidung der Sehne knapp an der Alveolarwand und Loslösen des frakturierten Knochenstückes aus dem umgebenden Zahnfleisch mit der Schere wurde die völlige Entfernung des Zahnes möglich. Sofort nach Durchtrennung der Sehne kontrahierte sich der durch das Heben nach vorne straff gespannte Muskel und entschwand in der Wunde den Blicken.

Ich betone, dass während der ganzen Manipulation der untere Teil des schlanken Muskelbauches samt seiner Sehne und ihre Insertion an der frakturierten lingualen Alveolarwand klar und deutlich zu sehen war.

Der zweite mir vorgekommene Fall war im grossen und ganzen dem eben beschriebenen analog, so dass man sich die vom anatomischen und schliesslich auch vom zahnchirurgischen Standpunkte wichtige Frage vorlegen muss:

Welcher Muskel kann das sein, der sich an der inneren Alveolarwand des unteren Weisheitszahnes inseriert?

Ich versuchte, mich auf Grund der in den Lehrbüchern der Anatomie und dem entsprechenden Atlanten enthaltenen Kapitel über die Muskeln zu orientieren, ohne dabei, weil ich diesbezüglich nichts erwähnt fand, zu einem sicheren Resultat zu kommen.

Ich wendete mich darum an den Professor der Anatomie an der Wiener Universität Dr. Tandler und ersuchte um Aufklärung.

Nach den dabei mir gegebenen Informationen, für die ich an dieser Stelle bestens danke, konnte es sich nur um den Musculus temporalis handeln. „Dieser schiebt sich mit seiner inneren Insertion längs der Crista buccinatoria regelmässig über das Planum retromolare nach vorne und unten bis in die Gegend der lingualen Alveolarwand des dritten unteren Molaren. (Nebenbei sei erwähnt, dass die Crista buccinatoria jene Leiste ist, welche an der medialen Fläche des Processus coronoideus zum medialen Rand des Zahnfaches des letzten

Digitized by Google
Original from UNIVERSITY OF MICHIGAN
Generated on 2019-10-18 20:22 GMT / http://hdl.handle.net/2027/mdp.39015060277277
Public Domain in the United States, Google-digitized / http://www.hathitrust.org/access_use#pd-us-google

unteren Mahlzahnes zieht." (Toldt: „Lehrbuch der Anatomie" 1897.)

„Ist nun diese linguale Alveolarwand in grösserem Umfange eingebrochen, so kann es passieren, dass das vorderste sehnige Bündel des Musculus temporalis, an dieser Wand hängend, beim Nach-vorne-ziehen mit vorgezogen wird. Ohne Zweifel kommen Variationen in dem Nach-abwärts-reichen der Insertion des Musculus temporalis vor."

Prof. Tandler erwähnte, dass man häufig diese Verhältnisse am Muskelpräparat sieht und tatsächlich waren diese auch an den Präparaten der Lehrkanzel des Hofrates Zuckerkandl zu finden.

In Scheffs „Handbuch der Zahnheilkunde" sagt Zuckerkandl in dem Kapitel über die Kaumuskeln folgendes betreffs der Insertion des Musculus temporalis:

„Der Musculus temporalis nimmt das ganze Planum temporale in Anspruch; seine kräftige Sehne inseriert sich am Processus coronoides und entlang demselben bis an den Alveolarfortsatz hinab."

Interessanterweise sei erwähnt, dass Toldt in seinem „Lehrbuch der Anatomie" als untere Insertionsstelle des Musculus temporalis nur den Processus coronoideus angibt.

Zum Schlusse möge noch die Wichtigkeit der geschilderten anatomischen Verhältnisse vom Standpunkt des Praktikers, respektive Extrakteurs namentlich in zahnchirurgischer Beziehung hervorgehoben werden.

Weiser bespricht in seiner Arbeit über atypische Zahnextraktionen, Zahnfrakturen und Massnahmen bei solchen („Oesterreichische Zeitschrift für Stomatologie", Juli 1904), „dass bei der Extraktion oberer Weisheitszähne Fälle vorkommen, wo die Tuberositas maxillaris viel eher bricht, als dass die Zange den Zahn aus der Alveole löste. Sowie man diesen unerwünschten Zwischenfall an der Mitbewegung einer grösseren, unter dem mukös-periostalen Ueberzuge des Gaumens gelegenen Partie des Oberkiefers erkennt, hüte man sich davor, durch grössere Gewaltanwendung die Weichteile in grösserem Umfang abzuheben, sondern lasse sich die Wange durch den Patienten oder die Assistenz abziehen, halte den Zahn mittels der Zange in der Linken fest und schäle beide mittels Hohlschere oder eines krummen Messers aus den umgebenden Weichteilen heraus."

In analoger Weise soll man meiner Meinung nach bei einem eventuellen stärkeren Herabreichen der Insertion des Musculus temporalis vorgehen. Ereignet sich der Zwischenfall, dass eine Muskelpartie bei der Extraktion mit vorgezogen wird,

Digitized by Google
Original from UNIVERSITY OF MICHIGAN
Generated on 2019-10-18 20:22 GMT / http://hdl.handle.net/2027/mdp.39015060277277
Public Domain in the United States, Google-digitized / http://www.hathitrust.org/access_use#pd-us-google

dann ist auf jeden Fall grössere Gewaltanwendung zu vermeiden und der Zahn soll, wie zuvor geschildert, erst nach Durchtrennung der Weichteile mittels Schere oder Messer entfernt werden.

Was in meinen beiden Fällen die Wundbehandlung betraf, so liess ich nach der Extraktion nicht spülen, sondern sofort nach derselben durch zirka zehn Minuten die Patienten fest auf sterile, stark zusammengepresste Watte zum Zweck der rascheren Blutstillung und einer möglichst reaktionslosen Heilung zubeissen. Die Blutung stand bald. 2 bis 3 Tage noch nach der Extraktion klagten die Patienten über stärkere Schluckbeschwerden, nach Schwinden derselben trat völlige Heilung so wie nach jeder anderen normalen Zahnextraktion ein.

Nachdruck nur mit genauer Quellenangabe gestattet.

Neue Amalgamuntersuchungen und ihre Bedeutung für die zahnärztliche Praxis.[1]

Von Dr. *Adolf Fenchel,* Zahnarzt in Hamburg.

Die Konstitution der reinen Zinn-Silberamalgame: Zinn-Silber.

Die Beziehung der beiden Komponenten zueinander sind nach den verschiedensten Methoden von verschiedenen Forschern untersucht worden. Die Arbeiten finden sich im Literaturverzeichnis unter 1, 2, 5, 10, 15, 16, 17, 18, 19—22, 32, 34, 35*a*, 37, 38*b*, 42, 47, 49, 50, 56, 82.

In dieser Literatur finden wir folgende Verbindungen festgestellt: 1. $Ag\,Sn_4$, 2. $Ag\,Sn_3$, 3. $Ag\,Sn_2$, 4. $Ag\,Sn$, 5. $Ag_2\,Sn$, 6. $Ag_3\,Sn$, 7. $Ag_4\,Sn$, 8. $Ag_6\,Sn$.

Burchard [87] nimmt $Ag_2\,Sn$ an.

Ist dies an sich schon auffällig, so findet man bei näherer Untersuchung, dass die älteren Forscher sich jeweils auf einzelne Untersuchungsmethoden beschränkten. Wir wissen heute, dass jede der einzelnen physikalischen Methoden ihre Mängel aufweist. Die chemische Rückstandsanalyse der Mutterlauge ist aber bei den hohen Schmelzpunkten der Metalle eine mehr als heikle Aufgabe.

Ein grosses Verdienst hat sich um die Vervollkommnung der Metalluntersuchungen Tamman [77, 77*a*] erworben. Er

[1] Diese Arbeit befindet sich schon seit Oktober a. p. in den Händen der Redaktion und sollte im Jännerheft d. J. und gleichzeitig im „Dental Cosmos" publiziert werden. Durch Ueberfülle an Stoff hat sich die Veröffentlichung verzögert.

Digitized by Google
Original from UNIVERSITY OF MICHIGAN
Generated on 2019-10-18 20:22 GMT / http://hdl.handle.net/2027/mdp.39015060277277
Public Domain in the United States, Google-digitized / http://www.hathitrust.org/access_use#pd-us-google

hat gezeigt, wie man durch methodische Festlegung der Erstarrungsdiagramme im Verein mit mikroskopischer Beobachtung von Schliffen der Reguli und Bestimmung der Potentialdifferenzen in einer überwiegenden Zahl von Fällen Rückschlüsse ziehen kann auf die chemischen Affinitäten binärer und ternärer Metallegierungen.

Wir legen unserer Betrachtung die Arbeit von Petrenko [82] in erster Linie zugrunde, die mit den Arbeiten von Charpy [10], Gautier [15, 16] und Heycock und Neville [19—22] in-

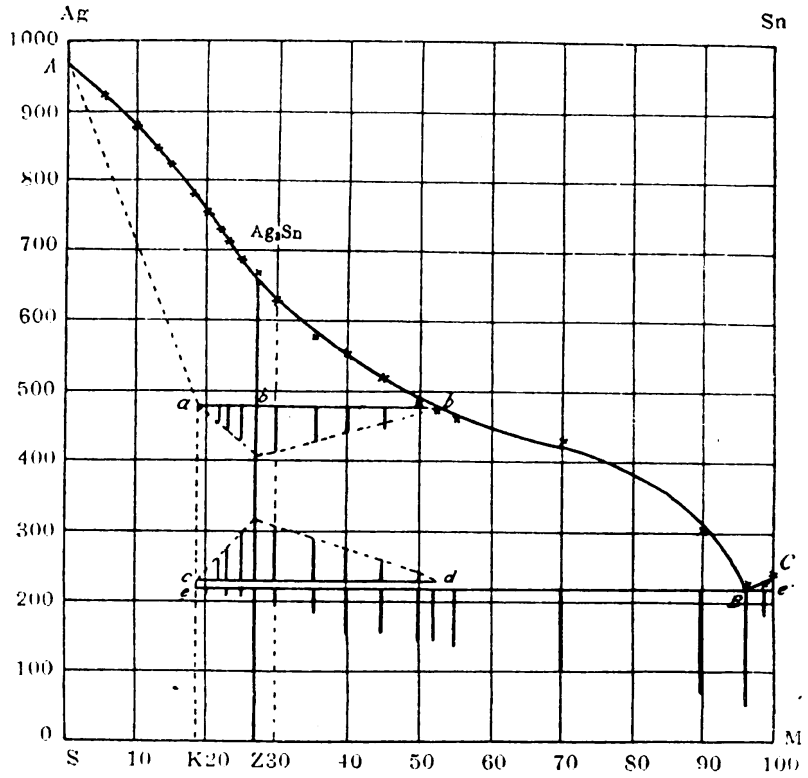

Diagr. 1. Erstarrungsdiagramm der Zinn-Silberlegierungen n. Petrenko.

haltlich gut übereinstimmt. Es bleibt uns alsdann von den acht *Ag Sn*-Verbindungen nur eine einzige übrig, nämlich $Ag_3 Sn$. (Abb. Diagramm 1.)

Tamman [79*a*] selbst nimmt freilich eine Verbindung $Ag_4 Sn$ an, ohne zu sagen, weshalb er von Petrenko abweicht [1].

Das Kristallisationsdiagramm Petrenkos lehrt uns ausser den Schmelzpunkten der einzelnen Konzentrationen verschiedene für unsere Kenntnis der Amalgame wichtige Tatsachen.

[1] Prof. Tamman hat mir inzwischen Nachricht zukommen lassen, dass es sich um einen Druckfehler handelt. Es soll heissen: $Ag_3 Sn$.

Digitized by Google
Original from UNIVERSITY OF MICHIGAN
Generated on 2019-10-18 20:22 GMT / http://hdl.handle.net/2027/mdp.39015060277277
Public Domain in the United States, Google-digitized / http://www.hathitrust.org/access_use#pd-us-google

Wir lernen die verschiedenen Zustände der *Ag Sn*-Legierungen je nach ihrer Behandlung beim Schmelzen kennen.

Die 73prozentige *Ag Sn*-Verbindung zeigt die Eigenschaft, mit den reinen Silberkristallen Mischkristalle zu bilden, die bis zu 25 Prozent Zinn enthalten können.

Dies bedeutet, dass bei der Auskristallisation in das Kristallgefüge eines einzelnen $Ag_3 Sn$-Kristalles sich Kristalliten von reinem Silber einfügen können, dass mithin die Verbindung in allen ihren kristallinen Eigenschaften dem reinen Silber völlig gleich ist: Beide sind isomorph.

Mikroskopisch sind daher die Legierungen von 75 bis 100 Prozent Silber nicht zu unterscheiden.

Die Mischkristalle bis zu 25 Prozent Zinn sind aber wiederum nicht völlig gleich. Je nach der Schnelligkeit der Abkühlung kann der zuerst sich bildende 25prozentige Mischkristall in den Temperaturen von 480° bis 220° C. sich spalten in die Verbindung $Ag_3 Sn$ und einen neuen Mischkristall mit 19 Prozent Zinn.

Auch die Verbindung $Ag_3 Sn$ ist nicht stabil, sondern spaltet sich bei langsamer Abkühlung in den verschiedenen Konzentrationen in die Verbindung und einen der beiden Mischkristalle oder in die Verbindung und das Eutektikum der Verbindung mit reinem Zinn.

Dieses besteht aus 96·5 Prozent Silber plus 3·5 Prozent Zinn.

Diese Verschiedenheiten des Verhaltens lassen sich bis zu der Konzentration 48 Silber 52 Zinn verfolgen. Diese Zusammensetzung zeigt eine reine Mischung der Verbindung $Ag_3 Sn$ und des genannten Eutektikums, ganz gleich wie die Schmelze oder die Abkühlung geschieht.

Wir ersehen hieraus, dass für die Konstitution der reinen Zinn-Silberlegierungen nicht allein die prozentuale Zusammensetzung massgebend ist, sondern auch die Behandlung der Schmelze, Dauer der Abkühlung, Beschleunigung derselben auf den kritischen Punkten, respektive Verlangsamung bei den Temperaturen der Auskristallisation.

Aus dieser Verschiedenheit des Verhaltens lassen sich auch die abweichenden Resultate in der oben genannten Literatur erklären. Wir kennen ja auch diese Vorgänge aus den bekannten Phänomenen bei den Eisenkohlenstoff-Legierungen etc. Die Bestätigung der obigen Ausführungen ergeben unsere Abbildungen nach Petrenko Fig. 1 bis 4.

Bei den verschiedenen Zusammensetzungen ergeben sich verschiedene Bilder.

Digitized by Google
Original from UNIVERSITY OF MICHIGAN
Generated on 2019-10-18 20:22 GMT / http://hdl.handle.net/2027/mdp.39015060277277
Public Domain in the United States, Google-digitized / http://www.hathitrust.org/access_use#pd-us-google

1. Bei einem Zinngehalt von 0 bis 5 Prozent grosse Mischkristalle bei langsamer Abkühlung, kleine bei Abschreckung.

Fig. 1.
Zinn 15 : Silber 85 n. Petrenko. Gewöhnlich abgekühlt, vergr. 24 mal. Geätzt mit NH_3 und H_2O_2.



Fig. 2.
Zinn 15 : Silber 85 n. Petrenko. Sehr langsam abgekühlt bis 400° C. und abgeschreckt, vergr. 68 mal, geätzt mit verdünnter HNO_3.

2. 5 bis 17 Prozent Zinngehalt bilden Mischkristalle mit der 72prozentigen Verbindung nur dann, wenn die Schmelze bis zur ersten Auskristallisation langsam abgekühlt und dann plötzlich abgeschreckt wird.

Digitized by Google
Original from UNIVERSITY OF MICHIGAN
Generated on 2019-10-18 20:22 GMT / http://hdl.handle.net/2027/mdp.39015060277277
Public Domain in the United States, Google-digitized / http://www.hathitrust.org/access_use#pd-us-google

3. 27 bis 53 Prozent Zinn erzeugen bei gewöhnlicher Abkühlung lange Verbindungskristalle, die von einem zweiten Element umhüllt sind. Bei sehr langsamer Abkühlung erhalten



Fig. 3.
Zinn 26·9 : Silber 72·1 n. Petrenko. Gewöhnlich abgekühlt, vergr. 200 mal, geätzt mit NH_3 und $H_2 O_2$.

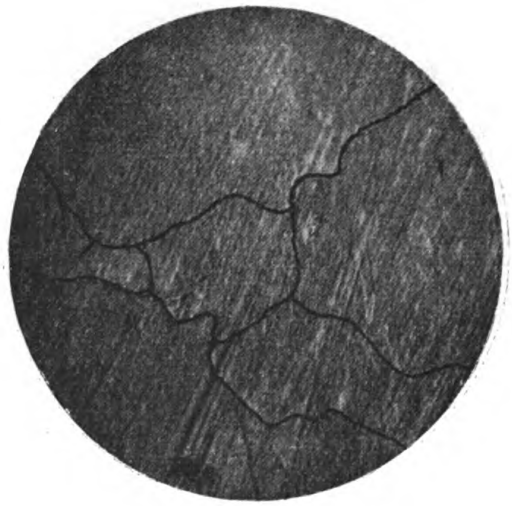

Fig. 4.
Zinn 26·9 : Silber 71·1 n. Petrenko. Nach langsamer Abkühlung abgeschreckt bei 480° C., vergr. 68 mal.

wir die Verbindung $Ag_3 Sn$ als primäre Ausscheidung im umgebenden Eutektikum.

4. 52 bis 96 Prozent Zinn ergibt immer Verbindung plus Eutektikum, ganz gleich, wie die Abkühlung vor sich geht.

Digitized by Google
Original from UNIVERSITY OF MICHIGAN
Generated on 2019-10-18 20:22 GMT / http://hdl.handle.net/2027/mdp.39015060277277
Public Domain in the United States, Google-digitized / http://www.hathitrust.org/access_use#pd-us-google

Das volumetrische Verhalten der *Ag Sn*-Legierungen.

Zu diesem Thema habe ich in der Jänner-Nummer des „Dental Cosmos" einen Beitrag gebracht, der einer Berichtigung bedarf. Ich war glücklich genug, selbst festzustellen, bei der Einsetzung der Berechnungsformel in meiner letzten Arbeit einen Fehler gemacht zu haben. Das von mir derzeit konstruierte Diagramm ist daher durch das nachfolgende zu ersetzen (Diagramm 2).

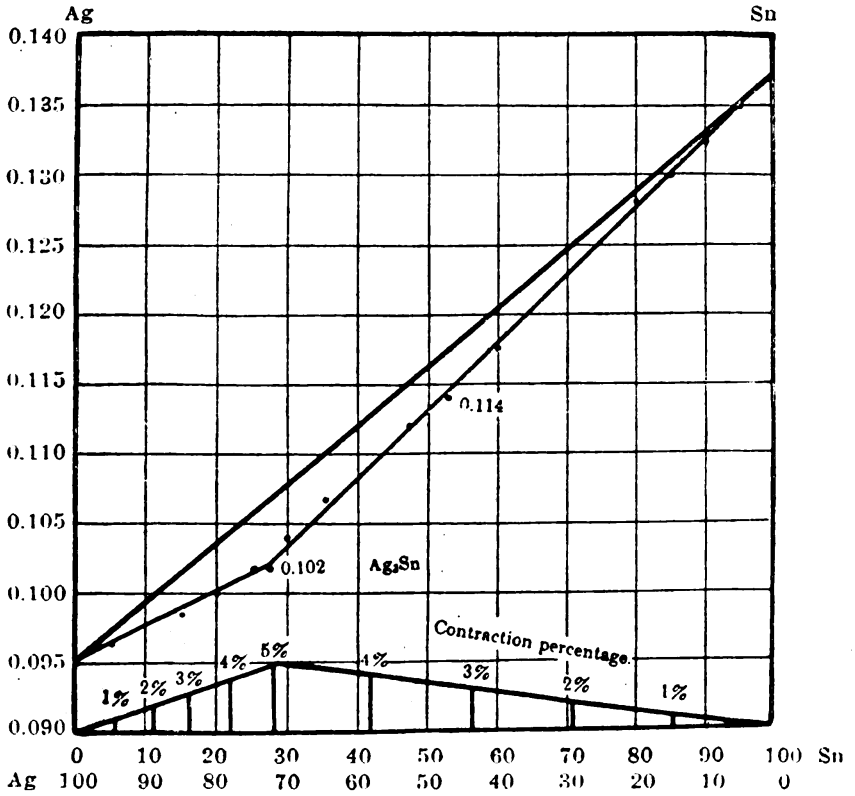

Diagr. 2. Spezifisches Volumen der Silber-Zinnlegierungen.

Ich muss auch an dieser Stelle den Vorwurf einer falschen Berechnung zurücknehmen, den ich Black gemacht habe, da nicht ihm, sondern mir selbst der Irrtum zur Last fällt.

Beim Studium der Literatur konnte ich ferner feststellen, dass über das Thema bereits eine Arbeit von May [32] vorlag, dessen Resultate beinahe dieselben sind wie die meinigen. Da meine Zahlen jedoch genau die Verbindung $Ag_3 Sn$ ergeben, während Mays Maximum ungefähr bei 70 Prozent liegt, habe ich mein eigenes Diagramm verwertet. May nimmt übrigens als wahrscheinliches Resultat selbst diese Verbindung an.

Digitized by Google
Original from UNIVERSITY OF MICHIGAN
Generated on 2019-10-18 20:22 GMT / http://hdl.handle.net/2027/mdp.39015060277277
Public Domain in the United States, Google-digitized / http://www.hathitrust.org/access_use#pd-us-google

Wir haben demnach bei der Bildung der chemischen Verbindung Ag_3Sn mit einer Kontraktion von 5 Prozent des Volumens zu rechnen.

Im Diagramm ist am Fusse aus der schematischen Verbindung der Höchstpunkte der Abweichung genau für jeden Prozentgehalt die resultierende Kontraktion einer Zinn-Silberlegierung einfach abzulesen.

Silber-Quecksilber.

Es würde zu weit führen, die gesamte alte Literatur durchzusprechen.

Es genügt, zu konstatieren, dass von früheren Autoren als chemische Verbindungen angesprochen wurden: 1. $AgHg_4$, 2. $AgHg_2$, 3. $AgHg_3$, 4. Ag_5Hg_{16}, 5. Ag_7Hg, 6. Ag_8Hg, 7. $Ag_{11}Hg$, 8. $Ag_{13}Hg$. Burchard [l. c.] nimmt Ag_3Hg an.

Im Literaturverzeichnis finden sich die Autoren und ihre Arbeiten unter: 3, 4, 6, 7, 8, 11, 12, 13, 17, 23, 24, 25, 26, 27, 28, 29, 30, 31, 33, 38, 39, 40, 43, 44, 45, 46, 48, 50, 51, 52, 53, 54, 83.

Ich werde mich darauf beschränken, die neuere Literatur heranzuziehen.

Es mag noch erwähnt werden, dass die Herstellung von Silberamalgam sehr schwierig ist wegen der grossen Differenz, die zwischen dem Schmelzpunkt des Silbers und der Verdampfungstemperatur des Quecksilbers besteht. Dieselbe beträgt 650° C. Wegen dieser Schwierigkeit der Behandlung wurden die verschiedensten Methoden der Darstellung von Silberamalgamen bei ihrer Untersuchung befolgt.

May [32, 33] löst das Silber in erwärmtem Hg, giesst alsdann die Mutterlauge ab und bestimmt den Hg-Gehalt der erzielten Kristalle durch Abdampfen.

Bis 10 Prozent Silbergehalt war die Masse breiig, später fest. Die weitere Hg-Entziehung erfolgte durch Abpressen in eiserner Presse mit Holzkolben. Durch Erwärmen der Presse kam May bis 39 Prozent Silbergehalt. Alle an Quecksilber ärmeren Amalgame wurden durch Abdampfen erzielt, hierauf durch Hämmern und Pressen des Amalgams kondensiert.

Ogg [43] brachte Quecksilber in eine wässerige Lösung von Silbernitrat ($AgNO_3$).

Hg fällt Ag aus und bildet mit ihm ein Amalgam durch Schütteln.

Es stellte sich heraus, dass Hg in wässeriger Lösung zweiwertig ist, also, wie Ogg folgert, nach der Formel bindet: $2Hg + 2Ag = Hg - Hg + 2Ag$.

Digitized by Google
Original from UNIVERSITY OF MICHIGAN
Generated on 2019-10-18 20:22 GMT / http://hdl.handle.net/2027/mdp.39015060277277
Public Domain in the United States, Google-digitized / http://www.hathitrust.org/access_use#pd-us-google

Bei Zimmertemperatur löste sich wenig Silber in *Hg* auf, daher wurde auf 82° C. erhitzt.

Die Bestimmung der resultierenden Verbindungen erfolgte durch *a)* Abpressen des Quecksilbers durch Leder, *b)* Bestimmung des Gleichgewichtes im Vakuum. Resultat: $Ag_3 Hg_4$.

Ogg [l. c.] ermittelte ferner die Dampfspannungsdifferenz zwischen Silberamalgam und reinem *Hg*. Es banden sich 71 *Hg* mit 29 *Ag*, oder das feste Amalgam hatte im Gleichgewicht mit überschüssigem Quecksilber die Formel $Ag_3 Hg_4$.

Hieraus folgert Ogg auch: Das Amalgam ist edler als jedes seiner Bestandteile *Ag* und *Hg*. Je edler aber ein Metall, desto schwerer geht es in Verbindung (mit *O* oder *S* im Munde; d. Verf.) und desto leichter verlässt es seine Verbindungen.

Je edler ein Metall ferner, desto geringere Stromstärken sind nötig zu seiner elektrolytischen Ausscheidung. Aus einer

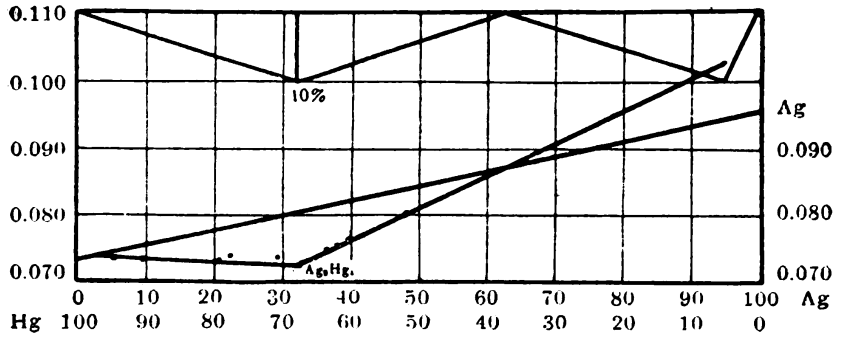

Diagr. 3. Spezifisches Volumen der Silber-Quecksilberlegierungen n. May.

gemischten Lösung von *Ag*- und *Hg*-Salzen scheidet das Amalgam nach Ogg bei kleinerer Spannung aus als seine Komponenten, es ist also edler.

Reinders [83] stellte durch Messung der Potentialsprünge zwischen den reinen Elementen und den resultierenden Amalgamen, die er ebenfalls aus Gemischen von $Ag\,NO_3$ und $Hg\,NO_3$ gewann, die chemische Affinität fest. Resultat: $Ag_3 Hg_4$ und $Ag_3 Hg_2$. Als wahrscheinlich spricht Reinders noch $Ag_3 Hg$ an. Wir haben demnach sicher mit den Verbindungen $Ag_3 Hg_4$ und $Ag_3 Hg_x$ zu rechnen.

$Ag_3 Hg_4$ entspricht einer Zusammensetzung von 71·2 Prozent *Hg*: 28·8 Prozent *Ag*. $Ag_3 Hg_2$ dagegen ist gleich: 44·7 Prozent *Ag*, 55·3 Prozent *Hg*.

Wir haben demnach zu erwarten, dass sich zuerst ein Amalgam bildet von der Formel $Ag_3 Hg_x$. Ist hiernach noch freies Quecksilber vorhanden, so wird ein Teil der gebildeten $Ag_3 Hg_2$ aufgelöst und $Ag_3 Hg_1$ neugebildet.

Generated on 2019-10-18 20:23 GMT / http://hdl.handle.net/2027/mdp.39015060277277
Public Domain in the United States, Google-digitized / http://www.hathitrust.org/access_use#pd-us-google
Digitized by Google
Original from UNIVERSITY OF MICHIGAN

Volumetrisches Verhalten.

Bei der Uebereinstimmung der Resultate Mays mit Reinders und Ogg dürfen wir annehmen, dass seine Tabelle korrekt ist.

Wir haben nach diesem Diagramm bei der Verbindung $Ag_2 Hg_2$ mit einer Kontraktion von 5 Prozent zu rechnen, während $Ag_3 Hg_4$ 10 Prozent Kontraktion aufweist.

Ich will noch hinzufügen, dass es mir trotz eifrigen Bemühens nicht möglich war, durch Reiben im Mörser und Schmelzen einwandfreie homogene Reguli von Silberamalgam herzustellen. Immer zeigte es sich, dass das Silber lediglich von aussen anamalgamiert war und dass das resultierende Amalgam einen grossen Teil freien Silbers enthielt. Die drohende Vergiftungsgefahr zwang mich schliesslich, von weiteren Versuchen abzustehen.

Andere zahnärztliche Metallurgen (Hasse, Witzel) geben an, auf leichte Weise Silberamalgam durch einfaches Verreiben im Mörser hergestellt zu haben. Ich muss auf Grund meiner Versuche die Homogenität ihrer Endresultate anzweifeln.

Zinn-Quecksilber.

Aeltere Autoren haben folgende Verbindungen festgestellt: 1. $Sn Hg_5$, 2. $Sn_2 Hg_5$, 3. $Sn Hg$, 4. $Sn_2 Hg$, 5. $Sn_8 Hg$. Burchard nimmt wie 3. $Sn Hg$ an. Die Autoren finden sich im Literaturverzeichnis unter 3, 4, 8, 12, 17, 23, 24, 26, 27, 28, 29, 34, 35, 37, 39, 40, 41, 46, 47, 51, 52, 54, 55, 57—64, 66, 67, 75, 78.

Aus der neueren Literatur kommen für uns namentlich in Betracht: Puschin [84] und Heteren [85]. Puschin folgerte aus dem Verlauf der Erstarrungkurven, dass Zinn und Quecksilber keine chemische Verbindung eingehen, sondern feste Lösungen (Mischkristalle) bilden.

Seine Bestimmung der Potentialdifferenzen zwischen den Legierungen und den einzelnen Komponenten bestätigten das Resultat.

Wenn die potentiale Differenz Null ergab, so schliesst Puschin, sind die Komponenten rein vorhanden. Der Punkt des potentialen Abfalles zeigt die Bildung einer Verbindung an.

Bei $Hg Sn$ ergibt sich im Diagramm eine einfache gerade Linie ohne Störung, daher das obige Resultat.

Puschin untersuchte auch die Mikrostruktur verschiedener Amalgame, konnte aber nur bei Kadmium Bilder erhalten. Er folgert trotzdem auch für das Zinnamalgam stets hexagonale Struktur. Falls ein *Sn*-Amalgam anders auskristal-

Digitized by Google
Original from UNIVERSITY OF MICHIGAN
Generated on 2019-10-18 20:23 GMT / http://hdl.handle.net/2027/mdp.39015060277277
Public Domain in the United States, Google-digitized / http://www.hathitrust.org/access_use#pd-us-google

lisiert, so müsste sich dieses auch in der Erstarrungskurve ausdrücken und eine Kurve des hexagonalen und eine des regulären Systems sich ergeben. Puschin nimmt an, dass *Hg* in den Legierungen mit *Sn* in das hexagonale System übergeht und beim Kristallisieren isomorphe Mischungen ergibt.

Im periodischen System steht *Hg* zusammen mit *Be, Mg, Zn, Cd,* alle zusammen zum hexagonalen System gehörig; es ist daher nicht ausserordentlich, wenn *Hg* gleich diesen kristallisiert. Aus der Aehnlichkeit der Amalgame aber von *Zn, Pb,*

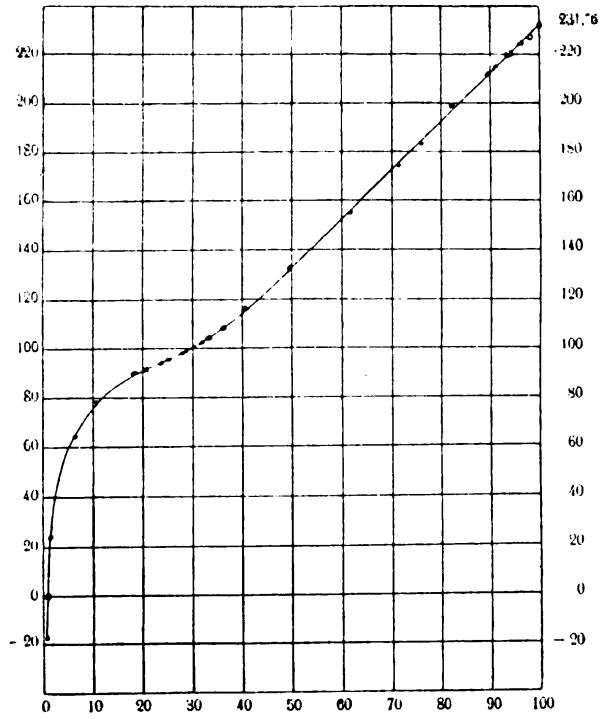

Diagr. 4. Erstarrungsdiagramm der Zinn-Quecksilberlegierungen n. Heteren.

Cd, Sn schliesst Puschin dann erneuert auf Abwesenheit chemischer Verbindung.

Heteren [l. c.], der ein vollständiges Erstarrungsdiagramm des Zinnamalgams aufstellte, kommt für die uns interessierenden höheren Zinnprozente und Erstarrungstemperaturen zu ähnlichen Schlüssen (Diagramm 4). Wir können seine Resultate für die hohen *Hg*-Gehalte vernachlässigen, da für uns nur Temperaturen über 16° C. in Betracht kommen. Heteren nimmt für Temperaturen unter 20° eine Umwandlung des Zinns in die graue Modifikation auch in Amalgamen an.

Diese von Cohen [88] an den Pfeifen der Kirchenorgeln festgestellte Umwandlung bei niederer Temperatur als 20° C.

Digitized by Google
Original from UNIVERSITY OF MICHIGAN
Generated on 2019-10-18 20:23 GMT / http://hdl.handle.net/2027/mdp.39015060277277
Public Domain in the United States, Google-digitized / http://www.hathitrust.org/access_use#pd-us-google

ist für uns für die Aufbewahrung unserer Amalgamvorräte im Winter von Wichtigkeit. Bei Erwärmung über 20° C. kehrt das Zinn in die weisse Modifikation zurück. Spezifisches Volumen, Ausdehnungs-, Kristallisations- und Schrumpfungskoeffizient des grauen Zinns sind verschieden von denen des weissen.

Aus seinen Versuchen über die verschiedenen Potentialdifferenzen und dem Erstarrungsdiagramm zieht Heteren S. 167 eine Anzahl von Schlüssen, von denen uns interessieren:

1. Im flüssigen Zustande mischen sich Zinn und Quecksilber vollkommen.

2. Bei 25° C. besteht die feste Phase aus 94 Atomprozent Zinn (analytisch) oder 99 Prozent Zinn (elektrisch bestimmt).

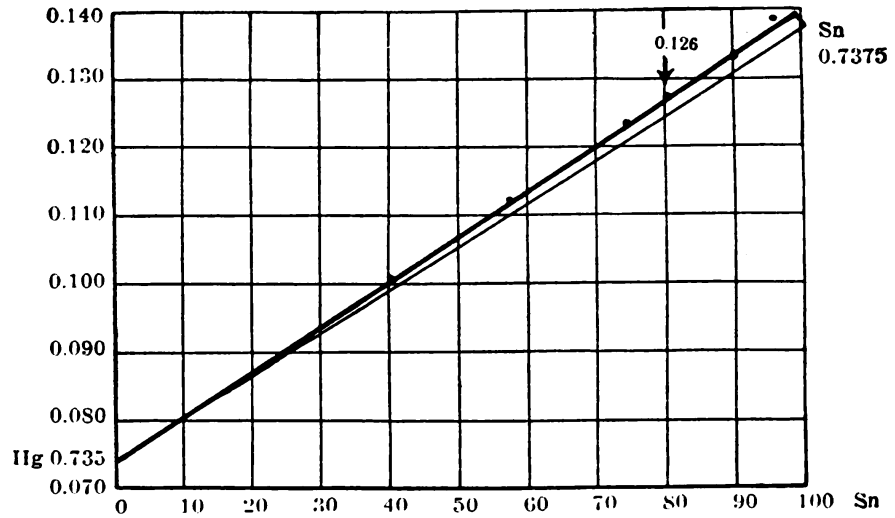

Diagr. 5. Spezifisches Volumen der Zinn-Quecksilberlegierungen.

3. Reines Zinn zeigt bei 20° Umwandlung in die graue Modifikation.

Interessant und erwähnenswert sind die Feststellungen Heterens der dilatometrischen Steigerung bei 1° C. Gehalt an *Sn* 75·61 Prozent:

Temperatur	Plus pro Grad Cels.	*Sn* 49·76 %	Temperatur	*Sn* 81·88 %	Reines Zinn
14·00°	0·66	0·10	11·2°	0·84	0·72
17·10°	0·54	0·09	16·2°	0·86	0·73
19·00°	0·50	0·11	20·2°	0·86	0·73
20·50°		0·09	25·0°	0·88	0·73
21·65°	0·60	0·09	—	—	0·74
23·60°		0·11	—	—	0·75 bei
26·00°	0·68	0·11	—	—	35·5° C.
27·50°	0·52	0·11	—	—	Steig. pro Grad Cels.

Digitized by Google
Original from UNIVERSITY OF MICHIGAN
Generated on 2019-10-18 20:23 GMT / http://hdl.handle.net/2027/mdp.39015060277277
Public Domain in the United States, Google-digitized / http://www.hathitrust.org/access_use#pd-us-google

Diese Zahlen geben uns einen Wink, dass wir bei Einführung unserer Amalgame in den Mund und einer Temperaturdifferenz von zirka 18° C. mit einer wenn auch geringen Ausdehnung zu rechnen haben.

Bei der Eichung meiner Dilatometer bestimmte ich die Ausdehnung von zirka 1·5 Ccm. gebrauchsfertigen Amalgams pro Grad Celsius im Vakuum mit 0·5 Cmm. zwischen 16 bis 40° C., das ist —0·00033 des Volumens (Diagramm 5). Die bezüglichen Daten in den Tabellen von Landolt und Bürnstein [89] und Ladenburg [90] mögen bei dieser Gelegenheit der Beachtung empfohlen sein.

Meine eigenen Bestimmungen des Kristallisationsdiagramms bestätigten die Resultate der beiden Autoren.

Meine mikroskopischen Untersuchungen zeigten hingegen Abweichungen. Es gelang mir, von den Konzentrationen 50 bis 95 Prozent *Sn* gute Bilder zu erhalten. Geschliffen wurde auf 100 Minuten Papier, poliert auf weichem Seidensammet, geätzt mit 10 Prozent Salzsäure, 24 Stunden.

Meine Bilder ergaben einen gesättigten homogenen Mischkristall bei 80 Prozent Zinn ($Hg\,Sn_7$), während Heteren einen solchen erst bei 96 Atomprozent annimmt. Die an Quecksilber reicheren Legierungen zeigen den Mischkristall umgeben von dem 3prozentigen Eutektikum, das bei minus 42° C. nach Heteren [l. c.] erstarrt.

Bis zu 50 Prozent herunter gelang es mir, Bilder zu erhalten, und wir sehen in denselben die Kristalle ständig abnehmen und das Eutektikum zu. Ueber 80 Prozent Zinn ergibt völlig veränderte Bilder (Fig. 5 bis 7).

Ein primär ausgeschiedenes dunkles Element ist von einem hellen umgeben. Mit steigender Konzentration nimmt das dunkle Element an Quantität zu, das helle ab (Fig. 8 und 9).

In dem dunklen Element haben wir es augenscheinlich mit primär ausgeschiedenem reinen Zinn, respektive mit einem möglichen zweiten Mischkristall zu tun, während das helle Element der gesättigte 80prozentige Mischkristall, eventuell die Verbindung $Hg\,Sn_7$ ist.

Diese Beobachtung deckt sich mit der älteren Bestimmung von Horsford [24], der durch Abheben von Quecksilber mit einem Zinnstab die von ihm als chemische Verbindung angesprochenen Kristalle $Hg\,Sn_7$ bestimmte. Diese Verbindung würde 80·8 Prozent Zinn enthalten. Es ist auch keineswegs ausgeschlossen, dass eine Nachprüfung unter allen Kautelen diese Zusammensetzung auch mikroskopisch ergebe. Für uns machen diese 0·8 Prozent praktisch kaum eine Differenz.

Digitized by Google
Original from UNIVERSITY OF MICHIGAN
Generated on 2019-10-18 20:23 GMT / http://hdl.handle.net/2027/mdp.39015060277277
Public Domain in the United States, Google-digitized / http://www.hathitrust.org/access_use#pd-us-google

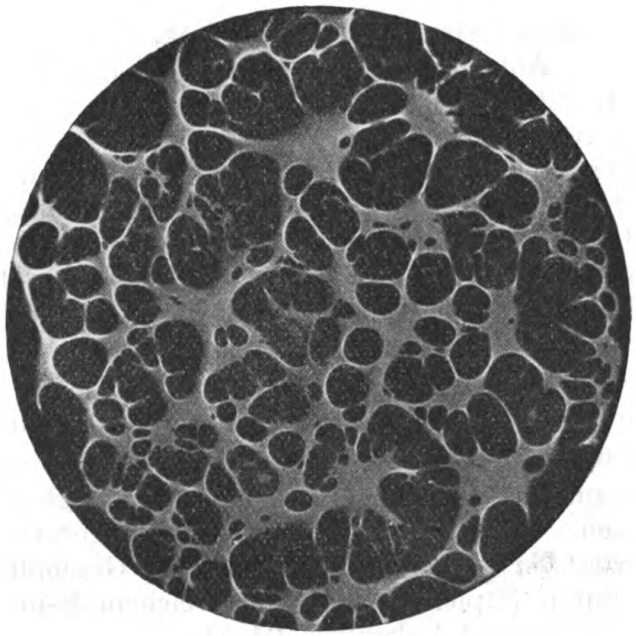

Fig. 5.

Zinn 50 : Quecksilber 50. Geschliffen und auf Relief poliert, vergr. 160 mal. Das Bild zeigt die grossen schwarzen Zinn-Quecksilber-Mischkristalle im hellen, flüssigen Eutektikum, das bei zirka —42 °C. erstarrt. Das Verhältnis der Mischkristalle zum Eutektikum 62·5 : 37·5.

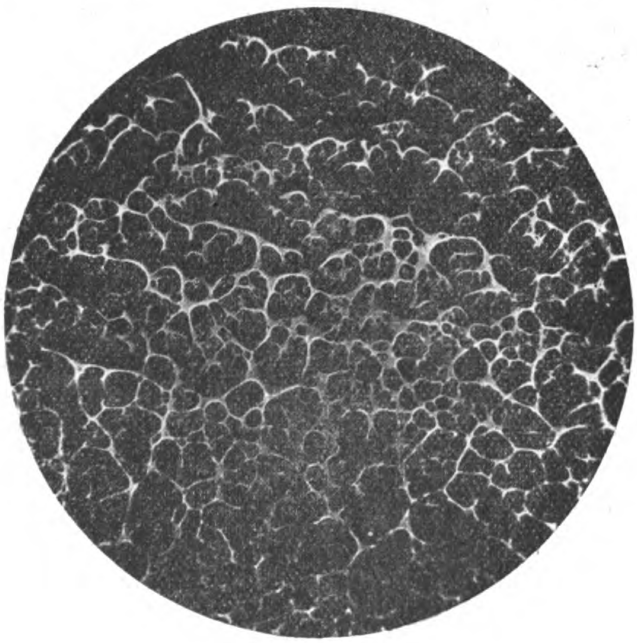

Fig. 6.

Zinn 70 : Quecksilber 30, behandelt wie Fig. 5. Dasselbe Bild mit vermehrtem Gehalt an Mischkristallen, vergr. 160 mal. Das Verhältnis der Mischkristalle zum Eutektikum 87·5 : 12·5.

Digitized by Google
Original from UNIVERSITY OF MICHIGAN
Generated on 2019-10-18 20:23 GMT / http://hdl.handle.net/2027/mdp.39015060277277
Public Domain in the United States, Google-digitized / http://www.hathitrust.org/access_use#pd-us-google

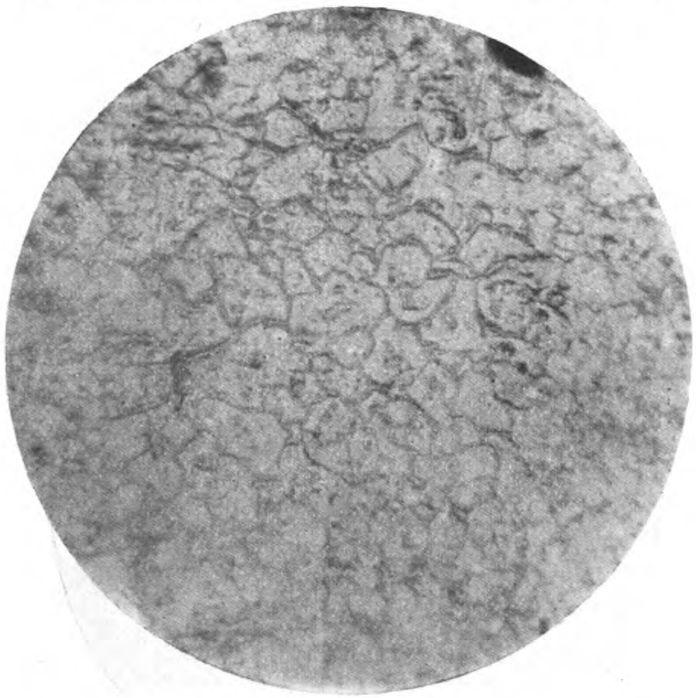

Fig. 7.
Zinn 80 : Quecksilber 20, vergr. 160 mal. Fast reine homogene Mischkristalle, deren Polygone deutlich hervortreten. Poliert auf Seidensammet, geätzt mit 10 prozentiger Salzsäure 24 Stunden Die Mischkristalle erscheinen jetzt grau.

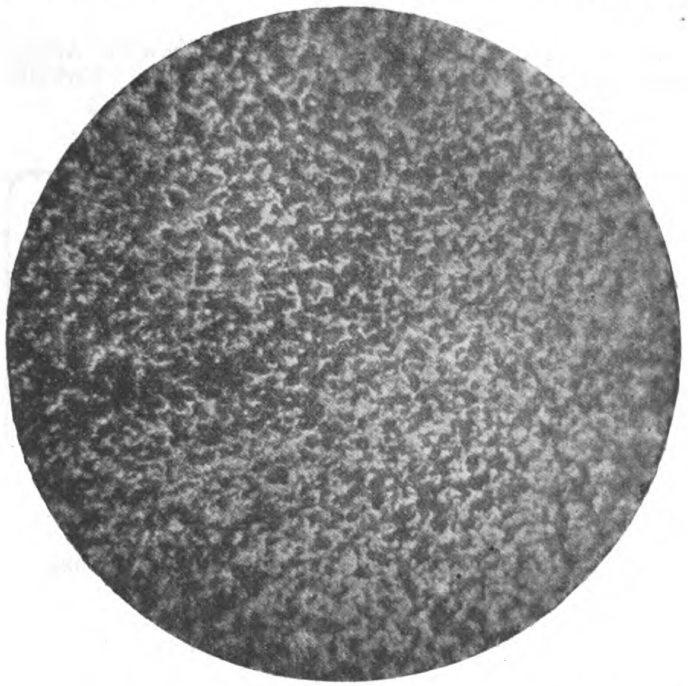

Fig. 8.
Zinn 85 : Quecksilber 15, vergr. 160 mal, behandelt wie Fig. 7. Zeigt ein primär ausgeschiedenes schwarzes Element, reines Zinn oder ein zweiter gesättigter Mischkristall und den 80 prozentigen gesättigten Mischkristall. Verhältnis 75 : 25.

Digitized by Google
Original from UNIVERSITY OF MICHIGAN
Generated on 2019-10-18 20:23 GMT / http://hdl.handle.net/2027/mdp.39015060277277
Public Domain in the United States, Google-digitized / http://www.hathitrust.org/access_use#pd-us-google

Volumetrisches Verhalten.

Die Volumenänderungen, soweit sie von der Temperatur abhängig sind, habe ich oben bereits berührt. Mein Diagramm

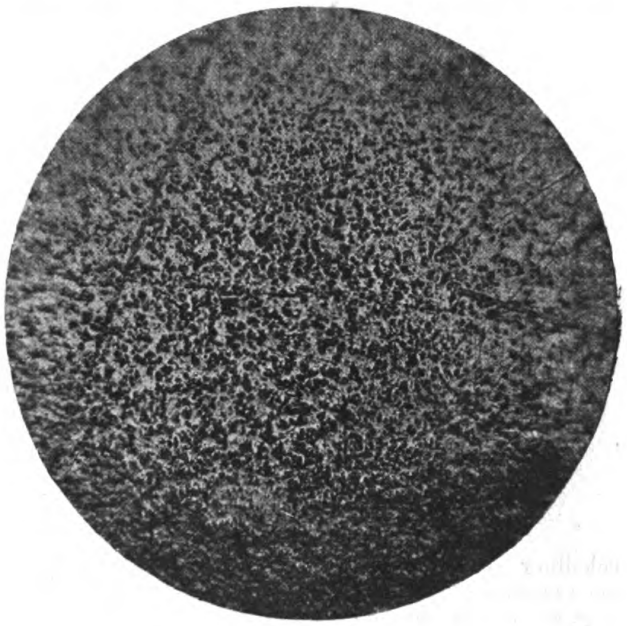

Fig. 9.

Behandelt wie Fig. 7, vergr. 160 mal. Die primäre schwarze Ausscheidung ist vermehrt zum Nachteil des 80prozentigen Mischkristalls. Verhältnis 50 : 50.



Diagr. 6. Potentialbestimmungen der Zinn-Quecksilberlegierungen n. Puschin.

des spezifischen Volums der *Hg Sn*-Legierungen zeigt einen Höhepunkt der Expansion bei 99 Prozent Zinn (Diagramm 5).

Diese Ziffer trifft zusammen mit dem Analysenresultat und dem Ergebnis der Potentialdifferenzen, die Heteren zu der

Digitized by Google
Original from UNIVERSITY OF MICHIGAN
Generated on 2019-10-18 20:23 GMT / http://hdl.handle.net/2027/mdp.39015060277277
Public Domain in the United States, Google-digitized / http://www.hathitrust.org/access_use#pd-us-google

Schlussfolgerung eines Mischkristalles von 96, respektive 99 Prozent Zinn veranlassten. Sollte dieses sich mit meinem Diagramm deckende Resultat zutreffen, dann würde die Erklärung meiner Bilder, wie oben angedeutet, zu modifizieren sein. Es würde alsdann zwischen 80 bis 100 Prozent *Sn* nicht freies Zinn, sondern der 99prozentige Mischkristall primär ausfallen.

Praktisch kommt für uns beides nahezu auf dasselbe heraus. Ich will daher heute auf eine nähere Erörterung und Entscheidung dieser Frage verzichten.

Resultat:

Die Verwertung der obigen Darlegungen führt zu folgenden Schlussfolgerungen:

Wir finden beim Aufbau unserer Amalgame folgende Stadien:

1. Aufbau der chemischen Verbindung $Ag_3 Sn$.
2. Abbau von $Ag_3 Sn$ bei Zuführung von Hg.
3. Aufbau der Verbindung $Ag_3 Hg_2$.
4. Aufbau der Verbindung $Ag_3 Hg_4$.
5. Aufbau des gesättigten Mischkristalls $Sn_{30} Hg_{20}$ ($Sn_7 Hg$).

Ad 1. Die Verbindung $Ag_3 Sn$ geht unter Kontraktion von 5 Prozent ihres Volumens vor sich.

Ad 2. Die Auflösung in ihre Komponenten führt die gleiche Expansion herbei.

Ad 3. Die Bildung $Ag_3 Hg_2$ bedingt 5prozentige Kontraktion.

Ad 4. Die Bildung von $Ag_3 Hg_4$ verursacht 10prozentige Kontraktion.

Ad 5. Die Bildung von $Sn_{30} Hg_{20}$ ergibt 1·5prozentige Expansion.

Wir haben die Wirkung dieser Zahlen an einem konkreten Beispiel zu betrachten. Wir mischen 400 Mgr. $Ag_3 Sn$ (Schmelzpunkt 670° C.) mit 600 Mgr. Quecksilber.

Dieser hohe *Hg*-Gehalt ist erforderlich, um eine Legierung von so hohem Schmelzpunkt zahnärztlich verarbeitbar zu machen.

Die 400 Mgr. $Ag_3 Sn$ (spezifisches Volumen — 0·102) sind gleich 40·8 Cmm.

Diese werden durch das Quecksilber in ihre Komponenten aufgelöst unter Expansion von 5 Prozent ihres Volumens = 40·8 Cmm. Expansion: + 2 Cmm.

Jetzt sind die 400 Mgr. $Ag_3 Sn$ aufgelöst in 73 Prozent = 292 Mgr. *Ag* und 27 Prozent = 108 Mgr. *Sn*.

292 Mgr. *Ag* bilden mit dem *Hg* zunächst $Ag_3 Hg_2$. Die rund 300 Mgr. *Ag* binden 55 Prozent = 375 Mgr. *Hg*.

Digitized by Google
Original from UNIVERSITY OF MICHIGAN
Generated on 2019-10-18 20:23 GMT / http://hdl.handle.net/2027/mdp.39015060277277
Public Domain in the United States, Google-digitized / http://www.hathitrust.org/access_use#pd-us-google

Ferner binden die vorhandenen 108 Mgr. *Sn* 20 Prozent = 27 Mgr. *Hg* zur Bildung des gesättigten Mischkristalls $Sn_{80}\,Hg_{20}$.

Es sind mithin verbraucht zirka 400 Mgr. *Hg* und 200 Mgr. sind übrig. Diese lösen nun einen Teil der $Ag_3\,Hg_2$-Kristalle wieder auf und führen sie in $Ag_3\,Hg_4$ über mit 71·2 Prozent *Hg*-Gehalt.

In 100 Mgr. $Ag_3\,Hg_2$ befinden sich rund 44·8 Mgr. *Ag*. Diese bedürfen zu der Bildung von $Ag_3\,Hg_4$ = 112 Mgr. *Hg*. Vorhanden sind 55·3 Mgr. *Hg*. Jede überschüssigen 57 Mgr. *Hg* verwandeln also 100 Mgr. $Ag_3\,Hg_2$ in 157 Mgr. $Ag_3\,Hg_4$.

Von den gebildeten 675 Mgr. $Ag_3\,Hg_2$ können daher durch die überschüssigen 200 Mgr. *Hg* 350 Mgr. in die Verbindung $Ag_3\,Hg_4$ übergeführt werden und ergeben 550 Mgr. $Ag_3\,Hg_4$.

Das Endresultat nach Ablauf aller chemischen Reaktionen ergibt mithin in einer Mischung von 400 Mgr. $Ag_3\,Sn$ und 600 Mgr. *Hg.*:

1. 138 Mgr. $Sn_{80}\,Hg_{20}$
2. 325 Mgr. $Ag_3\,Hg_2$
3. 550 Mgr. $Ag_3\,Hg_4$ (13 Mgr. plus Differenz durch die annähernde Berechnung).

1013

Vor der chemischen Bindung hatten wir eine Expansion der aufgelösten Verbindung $Ag_3\,Sn$ mit 2 Cmm. plus festgestellt.

Hiezu kommt:

1. 138 Mgr. $Sn_{80}\,Hg_{20}$ (ideales spezifisches Volumen = 0·124) = 18 Cmm., hiervon 1·5prozentige Expansion, ergibt 0·27 Cmm. plus.

2. 325 Mgr. $Ag_3\,Hg_2$ (ideales spezifisches Volumen = 0·083) = 27 Cmm.; 5prozentige Kontraktion ergibt minus = 1·14 Cmm. Kontraktion.

3. 550 Mgr. $Ag_3\,Hg_4$ (ideales spezifisches Volumen = 0·08) = 44 Cmm.; 10prozentige Kontraktion ergibt minus 4·4 Cmm. Kontraktion.

Dies ergibt für eine Füllung von 1 Gr. Gewicht eine Ausdehnung von 2·27 Cmm. gegenüber einer Kontraktion von 5·54 Cmm., als Resultat also eine Kontraktion von 3·27 Cmm. Bei einem Gesamtvolumen von 129 Cmm. also rund 2·6 Prozent.

Man ersieht ferner aus diesen Zahlen, dass die Kontraktion erheblich vermindert oder ganz beseitigt werden könnte bei Verwendung geringerer Quecksilberdosen, jedoch ist zu betonen, dass der hohe Schmelzpunkt von 670° C. der Legierung $Ag_3\,Sn$ bei Zimmertemperatur überhaupt nicht erlaubt, die Reaktion zu Ende zu führen.

Digitized by Google
Original from UNIVERSITY OF MICHIGAN
Generated on 2019-10-18 20:23 GMT / http://hdl.handle.net/2027/mdp.39015060277277
Public Domain in the United States, Google-digitized / http://www.hathitrust.org/access_use#pd-us-google

Beim Anrühren solcher Amalgame wird immer nur ein Teil der Komponenten amalgamiert und die freien Reste der Metalle schwanken hin und her bis zum vollständigen Abspielen der Reaktion und müssen Formveränderung und Verfärbung hervorrufen, wie ich bereits früher in Wort und Bild gezeigt habe [91].

Betrachten wir dagegen den Ablauf der Reaktionen in der Formel 48 Silber : 52 Zinn. Diese bedarf zu ihrer zahnärztlichen Verarbeitung nur eines Verhältnisses von 400 *Hg* zu 600 Feilung.

Berechnung:

600 Mgr. der Legierung $Ag_{48}\,Sn_{52}$ enthalten 396 Mgr. Ag_3Sn und 204 Mgr. *Sn* (eigentlich Eutektikum $Ag_{96\cdot5}\,Sn_{3\cdot5}$).

1. 396 Mgr. Ag_3Sn = 40 Cmm. mit 5prozentiger Expansion ergeben 2 Cmm. plus.

2. 312 Mgr. *Sn* bilden mit 78 Mgr. *Hg* 390 Mgr. $Sn_{80}\,Hg_{20}$ (ideales spezifisches Volumen = 0·124) = 50 Cmm. bei 1·5 prozentiger Expansion ergibt = 0·75 Cmm. plus.

3. 288 Mgr. *Ag* binden rund 350 Mgr. *Hg* zu 638 Mgr. $Ag_3\,Hg_4$ (ideales spezifisches Volumen = 0·083)= 53·12 Cmm. Bei 5prozentiger Kontraktion resultiert 2·66 Cmm. minus.

Resultat: 2·75 Cmm. Expansion, 2·66 Cmm. Kontraktion ergeben 0·09 Cmm. Expansion auf 150 Cmm. Volumen oder 0·0006 prozentige Expansion.

Es ist hierzu zu bemerken, dass bei dem Verhältnis 400 *Hg* zu 600 Feilung 20 Mgr. *Hg* fehlen. Diese Mischung bedarf daher einer Korrektur zu völligen Amalgamation.

Die letzte Legierung hat aber vor der ersten den Vorzug eines um 200° C. niedrigeren Schmelzpunktes und ich habe in meinen früheren Arbeiten gezeigt, wie derselbe noch weiter erniedrigt werden kann und muss.

Hiermit dürften die grundlegenden Faktoren unserer Amalgamwissenschaft so weit geklärt sein, dass wir uns über die Vorgänge bei der Bildung der Amalgame ein klares und rechnerisch exaktes Bild zu machen vermögen.

Die Beantwortung der noch offenen Fragen über die Wirkung der als Korrigentien bei der Amalgambildung benützten Metalle sowie die etwaige Bildung ternärer und quarternärer Verbindungen bleibt der Zukunft vorbehalten.

Diese Untersuchungen wurden im Institut für physikalische Chemie der Universität Göttingen angestellt.

Herrn Geheimrat Prof. Tamman bin ich für Ueberlassung des Arbeitsplatzes und vielfache hilfreiche Beratung zu warmem Dank verpflichtet.

Digitized by Google
Original from UNIVERSITY OF MICHIGAN
Generated on 2019-10-18 20:23 GMT / http://hdl.handle.net/2027/mdp.39015060277277
Public Domain in the United States, Google-digitized / http://www.hathitrust.org/access_use#pd-us-google

Literatur:

[ ] bezeichnet Serie.
( ) bezeichnet Jahreszahl, die Hundert meist fortgelassen.
Einfache Zahl vor ( ) = Band.
Einfache Zahl nach ( ) = Seite.
C. r. = Comptes rendus de l'Académie française.
C. B. = Chemisches Centralblatt.
Beibl. = Beiblätter zu Wiedemanns Annalen.
Drudes Ann. = Fortsetzung von Wiedemanns Annalen.

1. Bachmetjeff: Das spezifische Gewicht von Amalgamen etc. Journ. russ. phys. chem. Ges. (1893), 25 (1. Phys. Abt., 219).
2. Battelli A.: Sulle proprietà termoelectriche delle leghe. Atti R. Institut, Veneto, VI. 5 (1886/87), 1137; J. B. (1888), 358.
2a. — Sulla termoelectricità delle amalgame. J. B. (1887.)
3. Mem. R. Accad. Linei Roma, 474 (1887), Beibl. 12, 587.
4. Bequerel: Mem. etc. Comptes r. de l'accad. Franc.
5. Behrens H.: Over de chem. constit. van alliages. Versl. kon. Akad. Wet. Amsterdam Wis- en nat. Afd., 2 (1893/94), 79; Beibl. 19, 986.
5b. — Mikroskop. Gefüge der Metalle und Legierungen. Leop. Voss, Hamburg (1894).
6. Berthelot: Études sur les comb. de l'arg. etc. C. r., 132 (1901), 241.
7. — Observ. sur la dissolution des métaux solides dans le merc. etc. C r. 132 (1901), 290; Beibl. 25, 240.
8. Böttger: Fernere Ergebnisse etc. Journ. für prakt. Chemie, 3 (1834), 278.
9. Campbell W.: Upon the structure of metals etc. Journ. Frankl. inst. 154 (1902), 1, 131, 201; Chem. Centralbl.
10. Charly: Études mikr. des all. mét. Bull. Soc. d'Encour., V, 2 (1897), 384.
10a. — Contr. à l'ét. des all. Paris 1901.
11. Coehn: Ueber kathod. Polar. und Bildung von Leg. Z. Phys. Chem., 38 (1901), 609.
12. Crookewitt: Specimen chem. etc. Diss. Amsterdam 1848.
13. Déville (St. Claire) und Debray H.: Du Platine et des mét. etc. An. Chem. phys., III, 56 (1859), 385.
14. Dumas E.: Amalg. d'arg. crist. artific. C. r., 69 (1869), 759; Z. f. Chem. (1869), 728.
15. Gautier H.: Sur les all. mét. C. r., 123 (1896), 172.
16. — Recherches sur la fusib. des all. mét. Bull. Soc. d'Encour, [V], 1 (1896), 1293. Paris 1901.
17. Gouy: Note sur quelq. Amalg. liq. sat. Journ. des phys., III, 4 (1895), 329.
18. Herschkowitz M.: Beitr. zur Kenntn. der Metall-Leg. Z phys. Chem., 27 (1898), 123.
19. Haycock C. und Neville: Proc. Chem. Soc., 5 (1889), 41.
20. — The lowering of the freez. point of Sodium by the addition of other met. Journ. Chem. Soc., 55 (1889), 666.
21. The mol. weights of met. in sol. Journ. Chem. Soc., 57 (1890), 376, 656.
22. — Compl. freezing course of bin. all. Phil. transact., 189A (1897), 25, 137.
23. Hockin C. und Taylor H.: On the elec. mot. force of merc. alloys. Journ. Soc. Tel. Eng., 8 (1879), 282.
24. Horsford: The permeability of met. to mercury. Journ. Americ. of Science, II, 13 (1852), 305.
25. Hünefeld: Ueber eine krist. Leg. a. Quecks. u. Silb. Schwigg. Journ., 61 (1831), 125; Berzel (1833), 112.
26. Humphreys W.: Sol. and diffusion of certain metals in mercury. Journ. Chem. Soc, 69 (1896), 243.

Digitized by Google
Original from UNIVERSITY OF MICHIGAN
Generated on 2019-10-18 20:23 GMT / http://hdl.handle.net/2027/mdp.39015060277277
Public Domain in the United States, Google-digitized / http://www.hathitrust.org/access_use#pd-us-google

27. Joule J.: On some amalgams rep Brit. Ass. (1850), 55.
28. — Journ Chem. Soc., 16 (1863), 578.
29. Lindeck S.: Ueber das elektromot. Verhalt. v. Amalg. Wied. Ann., 35 (1888), 311.
30. Littleton F.: Remarkable molecular change in a silver amalg. Journ. Chem. Soc., 12 (1896), 220.
31. — Note on the heat of formation of the silv. amalg. $Ag_2 Hg_8$.
32. May E.: Spec. Vol. als bestimm. Merkmal chem. Verb. Z. phys. Chem., 38 (1901), 299.
33. — Z. phys. Chem., 50, (1902), 200.
34. Mathiesen A.: Ueber Legierungen: 1. Ueber das spez. Gew. Pogg. Ann., 110 (1860), 21.
35. — Ueber elektr. Leitfähigkeit der Leg. Pogg. Ann., 110 (1860), 100.
36. — Rep. on the chem. nature of alloys. Rep. British Ass. (1863), 37.
37. — und Vogt C.: Ueber den Einfluss von Spuren fremder Metalle auf die elektr. Leitfähigkeit d. Quecks. etc. Pogg. Ann., 116 (1862), 369.
38. — Ueber den Einfluss der Temp. auf die elektr. Leitfähigkeit d. Leg. Pogg. Ann., 122 (1864), 19.
39. Merz V. und Weith W.: Ueber Amalgame. Ber., 14 (1881), 1438.
40. Meyer G.: Ueber die elektromet. Kräfte zu Glas und Amalgamen. Wied. Ann., 40 (1890), 244; J. B. (1890), 328.
41. — Bestimmung der molekul. Gew. einiger Met. Z. phys. Chem., 7 (1891), 477.
42. Mylius F. und Fromm O.: Ueber die Abscheidung der Met. aus verdünnt. Lösungen. Ber., 27 (1894), 630.
43. Ogg A.: Ueber das Lösungsgleichgewicht zwischen Amalgam und Elektrol. Z. Phys. Chem., 22 (1897), 536.
44. — Ueber das chemische Gleichgewicht zwischen Amalgam und Lösung. Z. Phys. Chem., 27 (1898), 285.
45. Rammelsberg C.: Ueber einige kristall. Zinnhüttenprodukte etc. Pogg. Ann. 120 (1863), 54.
46. Ramse H.: The mol. weights of the metals. Journ. Chem. Soc., 55 (1889), 521.
47. Roberts-Austen: On the diffusion of metals. Phil. Transact. 187a (1896), 383.
48. — Note on Mr. W. J. Humphrey etc. Proc. Chem., 36 (1890).
49. — Alloys Fourth rep. to the Alloy Res. Comm. Proc. Inst. Mechan. Eng. (1897), 3.
50. Sabine R.: Some remarks etc. Phil. Mag., IV, 23 (1862), 457.
51. Schumann: Untersuchung von Amalgam. Wied. Ann., 43 (1891), 101.
52. Siemens W.: Widerstandsmasse und die Abhängigkeit etc. Pogg. Ann., 113 (1861), 91.
53. Souza E de.: Zur Kenntnis der Amalgame. Ber., 8 (1875), 1616.
54. Weber G. L.: Ueber galvanische Leitungsfähigkeit und thermoelekt. Stellung von Amalgamen etc. Wied. Ann., 23 (1884), 447.
55. — Ueber das galvanische Leitungsvermögen von Amalgamen. Wied. Ann., 31 (1887), 243.
56. Wright C. A.: The comp. and constitution of certain alloys. Journ. Soc. Chem. Ind, 13 (1894), 1014.
57. Calvert F. C. und Johnson: On the spec. gravity of alloys. Phil. Mag., IV, 19 (1859), 541.
58. — On the spec. gravity of all oys. Phil. Mag., IV, 18 (1859), 354.
59. Cattaneo: Sulla dilatozione termica di alcune amalg. al stato liquido. Atti R. Acced. Torino, 25 (1889/90), 492.
60. Gerosa G.: Sulla resist. ell. dei miscugli delli amalg. liqu. etc. Mem. R. Acced. Linée Roma, IV, 4 (1887), 118.

Digitized by Google
Original from UNIVERSITY OF MICHIGAN
Generated on 2019-10-18 20:23 GMT / http://hdl.handle.net/2027/mdp.39015060277277
Public Domain in the United States, Google-digitized / http://www.hathitrust.org/access_use#pd-us-google

61. Gore: On changes of voltaic energy of alloys during fusion. Phil. Mag., V, 32 (1891), 27.
62. Guthrie F.: On certain mol. constants. etc. Phil. Mag., V, 16 (1883), 321.
63. Haber F.: Eine Bemerkung über Amalgampotentiale und über Einatomigkeit in *Hg* gelöster Metalle. Z. Phys. Chem., 41 (1900), 399.
64. Harrison G.: Comp. of mirror amalg. Amer. Chem. Journ., 8 (1886), 430.
65. Henrici: Untersuchungen über einige anormale und normale galvanische Erscheinungen, IV. Pogg. Ann., 58 (1843), 376.
66. Kupffer: Note sur la pésenteur spéc. des all. et leur point de fusion. Ann. chem. phys., II, 40 (1829), 285.
67. Larsen A.: Ueber den Einfluss der Temperatur auf die elektrische Leitfähigkeit etc. Drudes Ann., 1 (1900), 123.
68. Mathiesen A.: Einige Bemerkungen etc. Pogg. Ann., 114 (1861), 310.
69. Mazotto D.: Sulla solidificaz. delle amalg. Z. Phys. Chem., 13, 572.
70. — Sulla liqu. d. amalg. Z. phys. Chem., 13, 573.
71. Overbeck A. und Edler: Ueber die elektrom. Kräfte galvanischer Ketten. Wied. Ann., 42 (1891), 209.
72. Poggendorf: Ueber die auffallende Stromstärke der Zinkeisenkette etc. Pogg. Ann., 50 (1840), 255.
73. Puschin N.: Ueber die Legierungen des Quecksilbers mit Schwermetallen. Chem Z., 24 (1900), 950.
74. — Ueber Quecksilberlegierungen. C. B., 1 (1903), 562.
75. Regnauld J.: Nouvelles rech. C. r., 52 (1861), 533.
76. — Rech. sur la chaleur spec. des corps simples et des corps composés. Ann. Chim. phys., III, 11, 41.
77. Tamman G.: Zur Konstit. der Legierungen. Z. ph. Ch., 3 (1889), 441.
77*a*. — Ueber die im Göttinger Institute ausgeführten metallographischen Arbeiten. Z. elec. Chem. (1908), 49.
78. Vicentini G. und Cattaneo: Res. electr. etc. Mem. R. Acced. Linei Roma, IV, 7 (1882), 343.
80. Wiedemann E.: Ueber einige Eigenschaften der Metallegierungen. Wied. Ann., 3 (1878), 237.
81. Willows R.: On the val. of Resist. of cert. amalg. with temper. Phil. Mag., V, 48 (1899), 433.
82. Petrenko G. J.: Ueber die Legierung des Silbers mit Bei und Zinn. Z. f. anorg. Chem., 51 (1907), 200.
83. Reinders: Z. phys. Chem., 54 (1906), 609.
84. Puschin: Z. anorg. Chem., 36 (1903), 201; vgl. 1873/74.
85. Heteren: Z. ph. Ch., 42 (1909), 129.
86. Burchard: Amalg. as Chem. compounds. Cosmos, 37 (1895), 989.
87. Cohen: Phys.-chem. Studien an Zinn. Z. phys. Chem., 63 (1908), 625.
88. Landolt und Börnstein: Tabellen, 64*b* (1904).
89. Ladenburg: Handbuch 6, 403.
90. Fenchel: Dental Cosmos (1908/09) und Oesterr.-ungar. Vierteljahrsschrift für Zahnheilkunde (1908/09).

Digitized by Google
Original from UNIVERSITY OF MICHIGAN
Generated on 2019-10-18 20:23 GMT / http://hdl.handle.net/2027/mdp.39015060277277
Public Domain in the United States, Google-digitized / http://www.hathitrust.org/access_use#pd-us-google

Berichte aus Instituten und Vereinen.

Zur Ausgestaltung der zahnärztlichen Universitäts-Institute Oesterreichs.

Von Prof. Dr. *Julius Scheff*, Vorstand des k. k. zahnärztlichen Universitäts-Instituts in Wien.

Im April 1910 waren es 20 Jahre, dass das Wiener zahnärztliche Universitäts-Institut der öffentlichen Benützung und dem Unterricht übergeben wurde. Gegenwärtig befindet es sich nicht mehr in den ursprünglich für diese Zwecke gemieteten Räumen, aber noch immer in Miete, woraus wohl geschlossen werden kann, dass das Institut nicht entsprechend untergebracht ist. Bis zur Aktivierung mussten harte Kämpfe durchgemacht werden und nur durch ununterbrochenes Drängen und nach unzähligen Eingaben gelang es endlich der Zahnheilkunde, diesem seit jeher als Stiefkind behandelten Fache, ein wenn auch nur notdürftiges Heim zu schaffen. Vor dem obigen Zeitpunkte war die Zahnheilkunde obdachlos, blieb von der medizinischen Fakultät ausgeschlossen und wurde als eine nicht ernst zu nehmende Disziplin, die in steter Abhängigkeit von der Chirurgie geblieben ist, behandelt. All die Schwierigkeiten und Hindernisse, die in grosser Menge überwunden werden mussten, sind in der Festschrift, die im Jahre 1900 dem zehnjährigen Bestande des Wiener zahnärztlichen Universitäts-Instituts gewidmet wurde, in ausführlicher Weise dargelegt worden, weshalb ich hier verzichte, dieselben nochmals in Erinnerung zu bringen [1].

Es war eine an Kämpfen reiche und traurige Zeit und die Unterstützung blieb gerade dort aus, wo sie am werktätigsten hätte einsetzen sollen. Ein wahres Martyrium musste durchgemacht werden, weil man trotz des erkannten Bedürfnisses doch nicht die unbedingte Notwendigkeit einsehen und zugeben wollte —. 20 Jahre, eine Zeit, genügend lang, um sich die Ueberzeugung zu verschaffen, dass ein so wichtiges Fach, wie die Zahnheilkunde ist, nicht zurückgestellt bleiben darf, eine Zeit, doch nicht ausreichend, um die massgebenden Faktoren eines Besseren belehrt zu haben. Was ist während dieses Zeit-

[1] Bericht über die Entwicklung und Leistungen des k. k. zahnärztlichen Universitäts-Instituts im ersten Dezennium seines Bestehens, erstattet von Dr. Jul. Scheff, a. ö. Professor etc.

Digitized by Google
Original from UNIVERSITY OF MICHIGAN
Generated on 2019-10-18 20:23 GMT / http://hdl.handle.net/2027/mdp.39015060277277
Public Domain in the United States, Google-digitized / http://www.hathitrust.org/access_use#pd-us-google

raumes in beinahe den meisten Kulturstaaten Europas und was in den anderen Erdteilen für die Zahnheilkunde geschaffen worden und wie gross sind deren Leistungen, Errungenschaften, wie mannigfach ihre erfolgreiche Tätigkeit gegenüber jener Zeit, in welcher diese Disziplin mit bescheidenen Anfängen hervortrat. Nirgends ist die Wirkung ausgeblieben, überall haben die Erfolge Institutionen gezeitigt, die zum weiteren Aufblühen Veranlassung gaben und die das unleugbare Recht erwiesen, dass die Zahnheilkunde nicht nur lebensfähig sei, sondern auch berechtigt bleibe. ihre Ansprüche zu erhöhen, die aber auch verlangen darf, dass ihr unbedingt zugebilligt werde, was ihre Schwesterndisziplinen schon längst besitzen. Wir haben es nicht notwendig, weit über unsere Grenzen hinauszuschauen, wir blicken zu unseren in Sprache und Kultur verwandten Ländern und sehen mit Erstaunen, wie rasch der Aufschwung und die Entwicklung daselbst erfolgten und noch immer erfolgen, in einer Sache, die wir gleichzeitig erfasst und in Angriff genommen haben. Welche Gegensätze dort und hier. Beschämt und von begreiflichem Neid erfüllt, bleiben wir dort, wo wir angefangen mit leeren Händen stehen, ohne die geringste Aussicht auf eine Wendung zum Besseren, während im Deutschen Reich täglich gross und modern angelegte Neubauten erstehen, an kleineren Universitäten Erweiterungen und Ausgestaltungen des Vorhandenen erfolgen. Ueberall gehen diese Veränderungen mit erstaunlicher Rapidität vor sich und die Gedanken werden durch sofortige Umsetzung in Taten verdrängt. Die Zahnheilkunde feiert daselbst weitaus grössere Triumphe als im Staate ihrer Geburt. Eine kürzere Entwicklungsgeschichte wie die der Zahnheilkunde in Deutschland hat wohl kaum eine andere Disziplin durchgemacht und die gegenwärtige Gestaltung derselben lässt mit Gewissheit annehmen, dass ihre weitere Entwicklung eine vollkommen gesicherte ist. Wie sind die Verhältnisse demgegenüber bei uns in Oesterreich? Zuerst ein gewaltsames Abringen des Notwendigsten in der allerbescheidensten Form, dann ein dauernder Stillstand und gegenwärtig ein schon merklicher Rückschritt in den ohnehin unhaltbaren Zuständen. Wir hofften, dass die natürliche Folge eine wenn auch langsame, aber doch stetige Entwicklung und Ausgestaltung der Stätten sein werde, wo gelehrt, geschaffen und gebildet werden soll. Das wäre eine selbstverständliche logische Folgerung gewesen, der sich als Notwendigkeit und Abschluss entsprechende Institutsräume hätten anschliessen sollen. Dieses letztere, ohnedies in bescheidenen Grenzen sich bewegende Ziel, das nach den gegenwärtigen Verhältnissen in nebelhafte Ferne rückt, scheint demnach für die nächste Zeit unerreichbar zu werden, denn sonst

Digitized by Google
Original from UNIVERSITY OF MICHIGAN
Generated on 2019-10-18 20:25 GMT / http://hdl.handle.net/2027/mdp.39015060277277
Public Domain in the United States, Google-digitized / http://www.hathitrust.org/access_use#pd-us-google

würden nicht Fehler auf Fehler, Missgriffe aller Art gemacht werden, die dazu führen müssen, dass die Entwicklung der Zahnheilkunde in unserem Lande aufgehalten und eingedämmt wird. Kein vernünftiger Mensch kann leugnen, dass die derzeitigen Zustände unhaltbar sind und dass wir von anderen, sogar minderwertigen Staaten bereits überflügelt werden. Näher einzugehen in die Gründe des absoluten „Non possumus" oder zu untersuchen, warum gerade bei der Zahnheilkunde die zugeknöpfte Tasche beginnt, entzieht sich der weiteren Besprechung; es kann hier nur angedeutet, aber nicht ausgesprochen werden, was als eigentlicher Beweggrund vorliegt. Wir haben es mit einer ausgesprochenen Obstruktion der Unterrichtsverwaltung gegenüber den Bedürfnissen und Notwendigkeiten der zahnärztlichen Institute zu tun. Die oben erwähnten Uebelstände scheinen nach der eingeholten Darstellung an sämtlichen zahnärztlichen Universitäts-Instituten Oesterreichs zu bestehen, wobei die persönlichen Wünsche der Vorstände in bezug auf die von ihnen geübte Unterrichtsmethode nicht in Betracht gezogen sind. Die desolaten Zustände, unter welchen sämtliche Institute zu leiden haben, beziehen sich zunächst auf die Lehr- und Arbeitsräume und auf jene Lokale, welche mit ihnen in unmittelbarer Beziehung stehen, insbesondere auf den vollständigen Mangel jener Räume und Behelfe, die für wissenschaftliche Betätigung unbedingt notwendig sind. Kurz zusammengefasst ist die Zahnheilkunde nicht nur nicht entsprechend, sondern geradezu unwürdig untergebracht. Die spärliche Adaptierung der beschränkten Ubikationen, die unzulängliche wissenschaftliche Einrichtung dürften erst dann zur Besprechung reif sein, wenn die Lehr- und Arbeitsräume die entsprechende Erledigung gefunden haben.

Um der Hauptfrage — Herstellung von Neubauten — nähertreten zu können, um zu ermitteln, wie die einzelnen Institute der verschiedenen Universitäten beschaffen, beziehungsweise untergebracht sind, hat sich Prof. Lepkowski aus Krakau persönlich an mich gewendet und vorgeschlagen, dass sämtliche Vorstände der österreichischen zahnärztlichen Universitäts-Institute zu einer Besprechung einzuladen wären, bei welcher Gelegenheit alles erörtert werden sollte, woran die Institute Mangel haben und welche Uebelstände ganz besonders eine Beseitigung erheischen würden. In Einzelheiten will ich mich hier an dieser Stelle nicht einlassen, ich überlasse sie der Diskussion, die ich nachträglich anfügen werde. Hier soll im allgemeinen hervorgehoben werden, dass sämtliche Institute unter den traurigsten Verhältnissen, die Unterbringung anlangend, stehen, beziehungsweise ihre Einmietung eine derartige ist, dass man von einer Schule oder

Digitized by Google
Original from UNIVERSITY OF MICHIGAN
Generated on 2019-10-18 20:24 GMT / http://hdl.handle.net/2027/mdp.39015060277277
Public Domain in the United States, Google-digitized / http://www.hathitrust.org/access_use#pd-us-google

von einer Lehranstalt wohl nicht sprechen kann. Es erschien demnach dringend notwendig, eine vollständige Umgestaltung der an allen Instituten bestehenden unzulänglichen Verhältnisse anzustreben. Diesen letzteren Umstand vor Augen haltend, lud ich die gegenwärtigen Vorstände der österreichischen zahnärztlichen Universitäts-Institute nach Wien zu einer Besprechung ein. Am Tag der Zusammenkunft — 28. Mai — waren erschienen: Scheff (Wien), Lepkowski (Krakau), Nessel (Prag) und Trauner (Graz). Die Professoren Boennecken (Prag), Mayerhofer (Innsbruck) und Dozent Bohosiewicz (Lemberg) haben ihr Nichterscheinen krankheitshalber entschuldigt, erklärten sich jedoch mit den Beschlüssen der Versammlung einverstanden. Der Einberufer (Scheff) begrüsste die erschienenen Kollegen und schlug Assistenten Dr. Spitzer als Schriftführer vor, der auch einstimmig gewählt wurde. Scheff eröffnete die Sitzung mit einem Hinweise auf die vollkommen unzulängliche Ausgestaltung der bestehenden Institute, welche sämtlich in Mieträumen untergebracht seien. Die Ubikationen verfügen weder über Tageslicht, noch über entsprechende Ventilation. Er führt Klage, dass den Anforderungen nach keiner Richtung Folge gegeben werde, die wissenschaftliche Ausgestaltung ungenügend, die Zahl der Assistenten und das Wartepersonal unzureichend, dagegen das Patientenmaterial in ununterbrochener Steigerung begriffen sei. Er führte weiter aus, dass jährlich durchschnittlich im Wiener Institut 15.000 Ambulante behandelt werden (in den anderen Universitäts-Instituten 6000 bis 8000), die auf eine noch bedeutendere Zahl anwachsen würden, wenn die entsprechenden Räumlichkeiten und genügende Hilfskräfte vorhanden wären. Unter diesen Verhältnissen sei eine gedeihliche Arbeit und besonders eine wissenschaftliche Betätigung nahezu ausgeschlossen, weil für die letztere alle Anforderungen mit dem Hinweise auf Geldmangel kurz abgewiesen werden.

Lepkowski erstattete hierauf ein eingehendes Referat über die Bedürfnisse der zahnärztlichen Universitäts-Institute, welches wir im Wortlaut wiedergeben:

„Bevor ich an das Aufzählen der Leiden, an denen das mir unterstehende Institut seit seiner ersten Kindheit laboriert, herantrete, erachte ich es als meine Pflicht, in erster Reihe Herrn Regierungsrat Scheff für die Einberufung der heutigen Enquete meinen besten Dank auszudrücken. Es war wirklich bereits höchste Zeit, eine Konferenz zwecks Meinungsaustausch zwischen den Leitern der zahnärztlichen Universitäts-Institute Oesterreichs einzuberufen, um so mehr, als die Verhältnisse in denselben mit jedem Tage unhaltbarer werden und eine gründ-

Digitized by Google
Original from UNIVERSITY OF MICHIGAN
Generated on 2019-10-18 20:23 GMT / http://hdl.handle.net/2027/mdp.39015060277277
Public Domain in the United States, Google-digitized / http://www.hathitrust.org/access_use#pd-us-google

liche Abhilfe verlangen. Die Dotierung und Unterbringung unserer meisten Institute ist derart desolat, dass einem wirklich die Lust vergeht, unter derartigen Bedingungen noch weiter zu arbeiten. Wenn wir einen Vergleich zwischen unseren armseligen und den mustergültigen Anstalten des Auslandes ziehen, so ist es kein Wunder, dass wir mit denselben gleichen Schritt nicht halten können und besonders in wissenschaftlicher Beziehung weit hinter ihnen zurückbleiben mussten. Und dennoch liesse sich mit keinem grossen Kostenaufwande eine Besserung erzielen, wenn es unseren massgebenden Faktoren an Verständnis für die zeitgemässen Bedürfnisse unserer Institute nicht fehlen würde.

Ich für meine Person unterlasse keine Gelegenheit, die Aufmerksamkeit der hohen Regierung auf die misslichen Zustände der mir unterstehenden Anstalt zu lenken, muss aber offen gestehen, dass kein einziges der von mir seit Jahren aufgestellten Postulate in wohlwollende Erwägung gezogen, geschweige denn berücksichtigt wurde.

Die Kräfte eines einzelnen reichen nicht aus, um eine gründliche Abhilfe herbeizuschaffen und deshalb fühle ich mich glücklich, dass die geehrten Herren meiner Anregung gefolgt sind und durch ihr Erscheinen den Beweis erbracht haben, dass doch einmal diese unhaltbaren Verhältnisse ein Ende nehmen müssen.

Es unterliegt für mich keinem Zweifel, dass auch Sie viele Forderungen aufzuweisen haben und dieselben zur Sprache bringen werden und ich werde auch meinerseits die Gelegenheit benützen, auf die Zustände und Bedürfnisse der mir unterstehenden Anstalt hinzuweisen.

Das k. k. zahnärztliche Universitäts-Institut in Krakau befindet sich in einem für diese Zwecke von der hohen k. k. Regierung gemieteten und am Ringplatz Nr. 22 gelegenen Lokal. Dasselbe besteht aus einem Warteraum, einer Kanzlei für den Institutsleiter, einem Vortragssaal, der zugleich für Operationszwecke dient, zwei Plombierräumen und einer aus Zimmer und Küche bestehenden Wohnung für den Institutsdiener. Für dieses Lokal entrichtet die hohe k. k. Regierung einen Jahreszins von *K* 1800·—. Nachdem der Vertrag mit dem 30. September 1913 zu Ende geht, sah sich der Institutsleiter veranlasst, in einer am 25. Februar 1910 an das k. k. Kultus- und Unterrichtsministerium gerichteten Eingabe auf diesen Umstand die Aufmerksamkeit des Ministeriums zu lenken und bei dieser Gelegenheit auch einen Antrag wegen Erbauung eines modernen, mit allen nötigen Behelfen, wie Kanalisation, Wasserleitungs-, Gas- und Elektrizitätsanlagen, ausgestatteten Instituts zu unter-

Digitized by Google
Original from UNIVERSITY OF MICHIGAN
Generated on 2019-10-18 20:23 GMT / http://hdl.handle.net/2027/mdp.39015060277277
Public Domain in the United States, Google-digitized / http://www.hathitrust.org/access_use#pd-us-google

breiten, um so mehr, als der gegenwärtige Hausbesitzer nicht mehr gewillt ist, das Lokal um denselben Preis auch weiter zu belassen und das Lokal selbst wegen verschiedener Fehler und Mängel sich nunmehr bei dem Aufschwung, den das Institut in den letzten Jahren genommen hat, als zu klein erweist (1909: 4107 Kranke, Einnahmen *K* 4833·—, Hörerzahl 170), kein Licht besitze, so dass selbst am Vormittag mitunter bei künstlicher Beleuchtung gearbeitet werden muss — und ausserdem noch den Mangel eines Warteraumes für Hörer, die ihre Kleider infolgedessen im Operationszimmer ablegen müssen, welcher Umstand schon allein aus hygienischen Rücksichten tadelnswert ist — und den gänzlichen Mangel von Klosetträumen aufweist. Der Antrag erweist sich gegenwärtig als um so mehr gerechtfertigt und begründet, weil sich der Institutsleiter in einer Unterredung mit dem jetzigen Besitzer des Hauses die Gewissheit verschafft hat, dass sogar bei eventueller Erneuerung des Vertrages an eine Behebung der Mängel und Ausführung etwaiger Adaptationen wegen vollständigem Fehlen geeigneter Fundamente nicht zu denken ist und auch die Bemühungen wegen Ausfindung eines anderen passenden Lokales, für welches man bei der herrschenden Wohnungsteuerung in Krakau einen Jahreszins von wenigstens *K* 18.000·— bezahlen müsste, resultatlos verliefen.

In derselben Eingabe wurde auch auf die Notwendigkeit der Errichtung eines zahntechnischen Laboratoriums, ohne welches ein mustergültiges Institut sich nicht denken lässt, hingewiesen und die Schaffung von Wohnungen für zwei Assistenten, die unbedingt zu jeder Zeit von Patienten, bei welchen unangenehme Zufälle, wie auch Blutungen nach Extraktionen und anderen Operationen eintreten, anwesend gefunden werden müssen, verlangt, wie auch eine Vermehrung der Dienerzahl, die zur Verrichtung verschiedener Arbeiten und Aufrechterhaltung der Ordnung unentbehrlich sind.

Ein nicht geringeres Uebel besteht darin, dass die ganze Buchführung und Kasseverwaltung in den Händen der Assistenten liegt, welche infolgedessen viel Zeit verlieren und sich den Kranken nicht widmen können und noch dazu die Verantwortung für die Kassegebarung tragen, ein Uebel, welchem sehr leicht durch die Anstellung einer kautionsfähigen Manipulantin abzuhelfen wäre.

In zahlreichen, an das k. k. Kultus- und Unterrichtsministerium gerichteten Gesuchen wurde wegen Erhöhung der ordentlichen Jahresdotation eingeschritten, weil erstens die bewilligte Dotation von *K* 2·000·— in einem krassen Missverhältnis zu den im Jahre 1909 vom Institut an die Staatskasse

Digitized by Google
Original from UNIVERSITY OF MICHIGAN
Generated on 2019-10-18 20:25 GMT / http://hdl.handle.net/2027/mdp.39015060277277
Public Domain in the United States, Google-digitized / http://www.hathitrust.org/access_use#pd-us-google

abgeführten *K* 4833·— steht, und zweitens die Bestreitung aller Ausgaben (Bücher, Zeitschriften, Instrumente, Plombiermaterial, Arzneien, Verbände, Wäschewaschen usw.) aus dieser Dotation zur Unmöglichkeit wird. Infolge dieser so gering bemessenen Dotation muss sich der Institutsleiter auf die allernotwendigsten Ausgaben beschränken und darf sich an keine wissenschaftlichen Experimente und Untersuchungen heranwagen, weil bei der geringsten Ueberschreitung der Dotation ihm einerseits sofort mit Prozessen seitens der Lieferanten gedroht wird und anderseits wieder Unannehmlichkeiten seitens der vorgesetzten Behörde bevorstehen. Infolgedessen hat sich der Leiter an das Ministerium mit dem Ersuchen gewendet, wegen Bewilligung einer ausserordentlichen Dotation für wissenschaftliche Zwecke und Erteilung der Erlaubnis, die Bestreitung der Ausgaben für das Institut aus den von Kranken eingehobenen Taxen bestreiten zu dürfen und Zuwendung dieser Einnahmen an Dotationsstatt. Nachdem dem Institut die wichtigsten Apparate und Instrumente fehlen, wandte sich der Leiter an das Ministerium, mit der Bitte um Gewährung einer ausserordentlichen Dotation zum Ankaufe von zwei Operationsstühlen, eines Sterilisators, eines Röntgenapparates und Extraktionszangen.

Ausserordentliche Dotationen sollten den zahnärztlichen Instituten öfters gewährt werden, um so mehr, als kein einziger medizinischer Wissenszweig so viele Neuerungen und Erfindungen aufweisen kann, und es unterliegt keinem Zweifel, dass in erster Reihe ein Universitäts-Institut zur Erprobung und Begutachtung derselben berufen ist."

Lepkowski unterstützte sein mit Beifall aufgenommenes Referat mit nachfolgenden sachlichen Bemerkungen. Er sagte unter anderem: Hauptsächlich liegt ihm am Herzen die Schaffung neuer Institute, indem er eine Parallele zog zwischen den ausländischen und unseren Instituten; in erster Linie hob er das Dental Hospital in London, das Berliner Institut, für welches behufs Neubau 2 Millionen Mark bewilligt sind, und die neue Budapester Klinik hervor, Baulichkeiten mit entsprechender Einrichtung, wodurch es möglich wird, praktisch und wissenschaftlich arbeiten zu können. Hauptsächlich sei anzustreben eine reichlichere Dotation und nebenbei die Verwertung der Einnahmen für wissenschaftliche Zwecke und besonders für Anschaffung entsprechender Apparate und anderer für Lehrzwecke notwendiger Bedarfsartikel, Bücher und Instrumente. Er bekämpfte die unzulängliche niedere Dotation, die kaum hinreicht, die Füllmaterialien anzuschaffen, wofür Einnahmen erzielt werden, die der Staat für sich in Anspruch

Digitized by Google
Original from UNIVERSITY OF MICHIGAN
Generated on 2019-10-18 20:23 GMT / http://hdl.handle.net/2027/mdp.39015060277277
Public Domain in the United States, Google-digitized / http://www.hathitrust.org/access_use#pd-us-google

nimmt und die Institute dadurch benachteiligt, dass hiefür keine entsprechende Entschädigung erfolgt. Lepkowski bespricht ferner den Assistentenmangel und hebt hervor, dass er jährlich 8000 Patienten mit 1½ Assistenten zu behandeln habe, was wohl im Interesse der Patienten unausführbar ist. Er vergleicht unsere Institute, inbegriffen das Wiener, mit gewöhnlichen Buden, die zum Ueberfluss weder Licht noch Luft haben. Er bemerkt weiter, dass er im Beginn seiner Tätigkeit bloss 5 Studenten hatte, heute sind schon 160 bis 170 Hörer inskribiert. War das Institut zu Beginn unzureichend, ist es heute mehr als das. Er verfügt weder über Mikroskope, noch über einen Projektions- oder Röntgenapparat, Dinge, die für jeden halbwegs erspriesslichen Unterricht unbedingt erforderlich sind. Alle Gesuche, die er um Abhilfe eingegeben, werden abschlägig beschieden. Mit dem weiteren Zuwarten ist nichts erreicht, da wir schon zu lange gewartet haben, deshalb ist er für sofortiges energisches Handeln und für Hinaustreten in die Oeffentlichkeit.

Nessel (Prag) ist gleichfalls für energisches Handeln, er habe ein Institut, das zu zeigen er sich schämen muss. Alle seine Forderungen wurden bisnun abschlägig beschieden, er habe es aufgegeben, mit Gesuchen heranzutreten, da er immer die gleiche Erfahrung der Nichtbewilligung gemacht habe.

Trauner (Graz) ist mit den Ausführungen der beiden Vorredner vollkommen einverstanden und bemerkt noch, dass sein im Entstehen begriffenes Institut nicht dem Unterrichtsministerium, sondern der Munifizenz des Landes zu danken sei. Die Fertigstellung sei deshalb ins Stocken gekommen, weil sich das Ministerium weigert, einen entsprechenden Beitrag zu leisten. Er beschwert sich gleichfalls, dass seine Dotation kaum hinreicht, die für die Ambulanten notwendigen Materialien anzuschaffen und dass für Lehrmittel, Bücher und Apparate nichts erübrigt werden könne —.

Im weiteren Verlaufe der Diskussion wurden noch die notwendige Zahl der Arbeitskräfte, bzw. Assistenten, Dienstpersonal und die Taxenfrage zur Besprechung herangezogen. Alle waren darin einig, dass bei eventueller Verweigerung einer Erhöhung der Dotation die eingehenden Taxen zur Ausgestaltung herangezogen werden sollten.

Einen besonderen Punkt bildete die Frage der Lehrkräfte. Nur in Oesterreich besteht der Abusus, dass für sämtliche Fächer bloss ein Lehrer angestellt wird. In allen zahnärztlichen Instituten des Auslandes ist, da sich die Zahnheilkunde differenziert hat, für jedes Fach je eine Lehrkraft bestimmt, da jedes dieser Fächer eine tägliche Arbeitsleistung von mindestens 3 Stunden erfordert.

Generated on 2019-10-18 20:23 GMT / http://hdl.handle.net/2027/mdp.39015060277277
Public Domain in the United States, Google-digitized / http://www.hathitrust.org/access_use#pd-us-google
Digitized by Google
Original from UNIVERSITY OF MICHIGAN

Dies müsse, falls Neubauten bewilligt werden, gleichfalls in Oesterreich angestrebt und zur Durchführung gebracht werden. Als Minimum an Hilfskräften wurden bestimmt: zwei Assistenten und zwei Demonstratoren, ebenso eine geschulte Wärterin als Hilfe bei operativen Eingriffen, die gleichzeitig für die Instandhaltung des Instrumentariums zu sorgen hätte.

Nachdem in allen zur Diskussion vorgelegenen Fragen vollkommene Einigung erzielt worden ist, dankte der Einberufer den Herren für ihr Erscheinen und bat sie um ihre Unterstützung bei den in Aussicht genommenen Schritten. Alle versprachen, in Wort und Schrift für die durchzuführenden Reformen eintreten zu wollen.

*

Aus den obigen Ausführungen der einzelnen Institutsvorstände ist ersichtlich, wie kleinlich und engherzig unsere Unterrichtsverwaltung gegenüber der Grosszügigkeit anderer Staaten ist. Die meisten unserer Universitäts-Institute kranken schon seit langem an der Unzulänglichkeit ihrer Einrichtungen und an zu geringer Dotation. Wenn die Leidensgeschichten der verschiedenen Universitäts-Institute in die Oeffentlichkeit dringen würden, und es ist schade, dass dies nicht geschieht, dann würde die Unterrichtsverwaltung mit ihrer Unterstützung nicht so zurückhaltend sein, wie dies bisnun der Fall war. Es ist nicht nur Pflicht der obersten Unterrichtsbehörde, das Bestehende zu erhalten, weit mehr Aufgabe ist es, den Ruf vorhandener Institute durch entsprechende Massnahmen zu erhöhen.

---

82. Versammlung Deutscher Naturforscher und Aerzte.

Königsberg i. Pr., 18. bis 24. September 1910.

Abteilung: Zahnheilkunde.

Vorläufiges Programm:

1. Adloff (Königsberg): Die Therapie der Erkrankungen der Zahnpulpa.

2. Herbst (Bremen): *a)* Die Diagnose der Stellungsanomalien; *b)* Anatomie, Physiologie der Stellungsanomalien; *c)* Aktive Regulierung; *d)* Passive Regulierung.

3. Hübner (Breslau): Ueber Heterotopie (Transposition).

4. Kieffer (Strassburg): Gaumendefekte und deren prothetische Behandlung.

Digitized by Google
Original from UNIVERSITY OF MICHIGAN
Generated on 2019-10-18 20:24 GMT / http://hdl.handle.net/2027/mdp.39015060277277
Public Domain in the United States, Google-digitized / http://www.hathitrust.org/access_use#pd-us-google

5. Ritter (Berlin): Beitrag zur Behandlung in den Schulzahnkliniken.

6. Rosenberg (Berlin): *a)* Mandibularisinjektion; *b)* Welche Veränderungen hat die Injektionsanästhesie in die konservierende Zahnheilkunde gebracht?

7. Rumpel (Berlin): *a)* Die Plasmazellen bei Zahngranuloms, ein Beitrag zur Genese der Plasmazellen; *b)* Technische Neuheiten.

8. Wünsche (Berlin): *a)* Herstellung bandloser Kronen, speziell Porzellankronen; *b)* Beiträge zur Orthodontie.

9. Zielinsky (Berlin): Thema aus der Orthodontie.

Prof. Döbbelin,
I. Einführender.

Dr. Adloff,
II. Einführender.

Pankow,
I. Schriftführer.

Knospe,
II. Schriftführer.

V. Internationaler Zahnärztekongress, Berlin 1909.

Aus der soeben verschickten authentischen Mitgliederliste entnehmen wir, dass sich unter zirka 1100 Teilnehmern 130 Oesterreicher und 40 Ungarn befunden haben. —.—

Internationale Hygiene-Ausstellung, Dresden 1911

Aufruf.

Im Jahre 1911 findet vom Mai bis Oktober in Dresden eine grosse Internationale Hygiene-Ausstellung statt. Unter den zahlreichen Gruppen, welche alle Gebiete der Hygiene umfassen, befindet sich auch die Sondergruppe „Zahnerkrankungen". Die Unterzeichneten sind von dem Direktorium der Ausstellung beauftragt, die Organisation der wissenschaftlichen Ausstellung für dieses Gebiet in die Wege zu leiten. Nach dem Plane des Direktoriums sollen dabei vornehmlich die Ursachen, die Verbreitung, die Prophylaxe und die Bekämpfung der Zahnerkrankungen, insbesondere auch auf sozialem Gebiete berücksichtigt werden. Wir richten hiermit an unsere Fachgenossen in der ganzen Welt die Bitte, für die wissenschaftliche Ausstellung in unserer Gruppe geeignete Aus-

Digitized by Google
Original from UNIVERSITY OF MICHIGAN
Generated on 2019-10-18 20:24 GMT / http://hdl.handle.net/2027/mdp.39015060277277
Public Domain in the United States, Google-digitized / http://www.hathitrust.org/access_use#pd-us-google

stellungsgegenstände einzuliefern, um ein möglichst vollständiges, einheitliches Bild der Zahnerkrankungen und der augenblicklichen Leistungen der Zahnhygiene darbieten zu können. Die Unterzeichneten rechnen dabei ganz besonders auf die Unterstützung der zahnärztlichen wissenschaftlichen Vereinigungen aller Länder, welche ihre Mitglieder zur tatkräftigen Mitarbeit auffordern mögen.

Die Fédération dentaire internationale hat schon im allgemeinen ihre äusserst wertvolle Hilfe zugesagt. Für die Nationalkomitees der F. D. I. wird der Generalsekretär derselben, Dr. Schäffer-Stuckert (Frankfurt), für die Landeskomitees der H. C. F. D. I. Prof. Dr. Jessen (Strassburg) als Vermittler dienen. Für Deutschland hat Prof. Dr. Dieck (Berlin) den Verkehr mit den Ausstellern übernommen.

Folgendes Programm ist aufgestellt worden:

1. Ursachen der Zahnverderbnis: Mikroorganismen; Einfluss der Lebensweise und der Ernährung; Zusammenhang mit Allgemeinerkrankungen; Heredität.

2. Verbreitung der Zahnerkrankungen nach Alter, Geschlecht, Beruf; Bedeutung der Zahnkrankheiten für die Volksgesundheit.

3. Prophylaxe der Zahnerkrankungen.

4. Bekämpfung der Zahnkrankheiten in der Schule, beim Militär, in gewerblichen Betrieben und durch gemeinnützige Institutionen, durch die Versicherungsanstalten.

Die Ausstellungsobjekte müssen möglichst bis zum 1. Juli 1910 angemeldet und bis zum 15. Februar 1911 nach Dresden eingeliefert werden.

Der Vorsitzende der Gruppe „Jugendfürsorge“ hat unsere Gruppe gebeten, eventuell vorhandene Duplikate von Ausstellungsgegenständen, soweit sie das Gebiet „Schulzahnkliniken“ umfassen, auch in seiner Abteilung nochmals auszustellen. Der mitunterzeichnete Prof. Walkhoff (München) ist bereit, solche Meldungen von Duplikaten für diese oder eine andere Gruppe der Ausstellung sowie Fragen allgemeiner Natur bezüglich der Ausstellung dem Direktorium zu übermitteln. Anmeldungsformulare für die wissenschaftliche Ausstellung sind direkt von der Geschäftsstelle der Internationalen Hygiene-Ausstellung in Dresden, Zwickauerstrasse 35, zu beziehen und ausgefüllt einem der Unterzeichneten (innerhalb Deutschlands jedoch nur an Prof. Dr. Dieck, Berlin, Potsdamerstrasse 113) einzusenden.

Eine möglichst zahlreiche Beteiligung aller Fachgenossen wird, wie beim letzten internationalen Kongress in Berlin, so-

Digitized by Google
Original from UNIVERSITY OF MICHIGAN
Generated on 2019-10-18 20:24 GMT / http://hdl.handle.net/2027/mdp.39015060277277
Public Domain in the United States, Google-digitized / http://www.hathitrust.org/access_use#pd-us-google

wohl der Sache, wie dem gesamten zahnärztlichen Stande von grösstem Nutzen sein. Es gilt, der Welt zu zeigen, dass unser Fach auch auf diesem hygienischen Gebiete gegenüber den Ausstellungen der anderen Gruppen nicht zurücksteht.

Prof. Dr. **Walkhoff** (München)
Vorsitzender.

Prof. Dr. **Dieck** (Berlin) Prof. Dr. **Jessen** (Strassburg)
Dr. **Schäffer-Stuckert** (Frankfurt a. M.)
stellvertretende Vorsitzende.

Fédération Dentaire Nationale Belge, Weltausstellung Brüssel.

Das ideale zahnärztliche Operationszimmer, von der Fédération Dentaire Nationale Belge zur Ausstellung gebracht, wurde am 5. Juni der Besichtigung übergeben.

Das Komitee beehrt sich, den fremden Zahnärzten mitzuteilen, dass sich sämtliche Zahnärzte Brüssels ihnen zur Disposition stellen, betreffend Auskünfte professioneller Natur.

Anfragen sind zu richten an:
Maison des Médecins, Grandplace Nr. 17, oder an
Dispensaire Dentaire Belge, rue de la Charité Nr. 79.
An Sonntagen um 11 Uhr im Cabinet Dentaire Ideal.

Der Congress Dentaire Nationale wird am 25. bis 30. Juli stattfinden. —.—

Referate und Journalschau.

Die zahnärztlichen Kronen-, Brücken- und Porzellanarbeiten. Von *George Evans.* Einzige deutsche Bearbeitung von Albert Werkenthin, Zahnarzt in Berlin. Verlag von Hermann Meusser, Berlin.

Wie sich die Zeiten ändern. Als vor 15 Jahren das Werk des berühmten Amerikaners in deutscher Uebersetzung erschien, da nahm man es halb mit Neugier, halb mit Misstrauen in die Hand. Hatte man sich doch schon zuvor in Kronen- und Brückenarbeit versucht, um allmählich von der Sache wieder abzugehen, da die Erfolge keineswegs ermutigende waren.

Teils wollte das Publikum sich nicht an die obligate Entstellung durch sichtbare Goldfronten im Munde gewöhnen,

Generated on 2019-10-18 20:24 GMT / http://hdl.handle.net/2027/mdp.39015060277277
Public Domain in the United States, Google-digitized / http://www.hathitrust.org/access_use#pd-us-google
Digitized by Google
Original from UNIVERSITY OF MICHIGAN

teils waren zahlreiche Misserfolge zu verzeichnen, weil die Methodik der Wurzelbehandlung noch lange nicht bis zu annehmbarer Sicherheit entwickelt war.

Heute steht es anders. Sichtbares Gold im Munde zu tragen ist Hochmode, die Wurzelbehandlungstechnik ist weit fortgeschritten und Misserfolge von dieser Seite her sind für gewissenhafte und geschickte Operateure nicht zu befürchten. Wir halten eine gut konstruierte Brücke mindestens für weniger schädlich als ein Klammergebiss, und so ist das Evanssche Werk heute für uns ein unschätzbares Lehr- und Nachschlagebuch.

Wir können getrost sagen, dass die Bearbeitung durch Werkenthin dem Buche nur zum Vorteil gereicht. Wir Zisatlantiker wollen eine Sache anders dargestellt sehen, als die jenseits des grossen Wassers. Das hat Werkenthin mit so vielen anderen empfunden und sich der schwierigen Aufgabe mit Geschick unterzogen.

Ueberdies ist nicht nur die Form der Darstellung gegen die Ausgabe von 1895 verändert, sondern auch der Inhalt ist um ein erkleckliches gewachsen. Wenn wir noch einen Wunsch äussern dürfen, so ginge dieser dahin, dass auch die Kritik in das epochemachende Werk ihren Einzug halten möge. Es genügt nach unseren Begriffen nicht, bloss Methoden eine nach der anderen aufzuführen. Wir wollen auch die Vor- und Nachteile jedes einzelnen Kunstgriffs klipp und klar vor Augen geführt bekommen. Das ist nun freilich wieder eine Riesenarbeit. Aber wer A sagt, muss auch B sagen, und wir erwarten eine Umarbeitung der nächsten Auflage nach dieser Richtung hin. Die Ausstattung des Buches ist eine musterhafte. Dr. *Heller.*

Die Mundflüssigkeit und ihr Einfluss auf die in der Mundhöhle ablaufenden pathologischen Vorgänge. Von Professor Dr. *A. Michel,* Würzburg. (Deutsche Zahnheilkunde in Vorträgen, Heft 10.) Leipzig 1909. Verlag Georg Thieme.

Das von Michel verfasste Heft schliesst sich würdig den vorhergehenden an und lässt von den angekündigten weiteren Vorträgen das wertvollste erwarten. Der Speichel und sein Einfluss auf die Karies der Zähne ist ein Thema, das jeden denkenden Zahnarzt interessiert und wenn ein Forscher wie Michel die Ergebnisse der früheren und seiner eigenen Untersuchungen zusammenfasst, so kann man erwarten, dass diese Frage, die für Mundhygiene und Prophylaxe von eminenter Bedeutung ist, der Lösung näher gebracht wird.

Bekanntlich ist der Speichel das Produkt sämtlicher Drüsen des Mundes und des Epithels der Mundhöhlenschleimhaut, und

Digitized by Google
Original from UNIVERSITY OF MICHIGAN
Generated on 2019-10-18 20:24 GMT / http://hdl.handle.net/2027/mdp.39015060277277
Public Domain in the United States, Google-digitized / http://www.hathitrust.org/access_use#pd-us-google

zwar der reinen Speicheldrüsen mit albuminhaltigem Sekret, der hauptsächlich Mucin produzierenden Schleimdrüsen und der gemischten. Die Innervation besorgen teils Gehirnnerven (N. facialis, glossopharyngeus — dünnflüssig-wässeriges Sekret), teils Endigungen des Sympathicus (mucinhältiges Sekret von höherem spezifischen Gewicht). Das Zentrum liegt in der Medulla oblongata, die zentripetale Leitung besorgen der Trigeminus, Glossopharyngeus, Olfactorius und Vagus. Das spezifische Gewicht sowie die Reaktion sind schwankend und werden von der Beschaffenheit der Nahrung sowie der Tageszeit beeinflusst. Ebenso wechselnd ist das chemische Verhalten und der Gehalt an festen Stoffen. Das für die Verdauung wichtigste Ferment, das Ptyalin, entfaltet seine diastatische Wirkung am vollsten bei alkalischer oder neutraler Reaktion, ohne dass jedoch eine leichte Ansäuerung dieselbe ganz aufheben würde.

Im Tierreich finden wir bei den niedersten Gruppen keine speichelerzeugenden Organe, während bei manchen niederen Gruppen analog gebaute Organe verschiedene physiologische Funktionen erfüllen (Schleim-, Wachsbereitung). Die im Wasser lebenden Wirbeltiere haben verkümmerte oder keine Speicheldrüsen, die gut kauenden Tiergruppen gut entwickelte, die schlecht kauenden rudimentäre, wogegen die Magensäure stärker konzentriert ist. Beim Menschen finden sich die ersten Anlagen im zweiten Fötalmonat, aber erst mit Durchbruch der bleibenden Zähne beginnt die eigentliche Speichelsekretion.

Die pathologischen Veränderungen des Speichels betreffen einerseits das chemische und physikalische Verhalten, anderseits die Menge. Metallsalze, Jod, Quecksilber, Pilokarpin und viele andere Substanzen bewirken Vermehrung des Speichels, ebenso die Reibung der aufgenommenen Nahrungsmittel sowie psychologische Momente. Kokain, Atropin, Nikotin in grossen Dosen, Angst usw. wirken hemmend auf die Sekretion.

Steigerung der Speichelsekretion (Ptyalismus) ist häufiger wie die pathologische Verminderung. Chronische Reizzustände im Munde (Pulpitis, Reizung der Mundschleimhaut durch Prothesen, Neubildungen) sowie Substanzen, die die Drüsensubstanz reizen und durch dieselbe eliminiert werden, können die Speichelsekretion enorm steigern. Asialorrhoe ist seltener und beruht meist auf Herderkrankungen in der Nähe des Facialiskernes.

Die wichtigste Frage, welche Rolle der Speichel bei der Entstehung oder Verhütung der Karies spielt, wird von Michel eingehend erörtert, wobei er auf Millers Arbeiten zurückkommt, jedoch zum Teil zu anderen Resultaten gelangt. Nach Michel ist der Speichel imstande, bei normaler Menge

Digitized by Google
Original from UNIVERSITY OF MICHIGAN
Generated on 2019-10-18 20:24 GMT / http://hdl.handle.net/2027/mdp.39015060277277
Public Domain in the United States, Google-digitized / http://www.hathitrust.org/access_use#pd-us-google

und Zusammensetzung Zersetzungen und pathologische Zustände auf und an den Zähnen und der Mundschleimhaut zu verhindern. Sind solche schon im Gange, so hat der Speichel keinen Einfluss mehr. Er hat also nur Schutz- und keine Heilkraft. Alle Zustände, die den Speichel qualitativ oder quantitativ verändern, führen zum Verfall der Zähne (Chlorose, Anämie, Schwangerschaft, Quecksilber, Jod usw.). Die Schutzwirkung des Speichels beruht nach dem Verfasser auf der Spülwirkung des Speichels als Flüssigkeit, der Alkaleszenz, der Anwesenheit des Rhodans und seiner Säuren und schliesslich den in der Mundhöhle vorhandenen elektrischen Ladungszuständen. Trotzdem Laboratoriumsversuche keinen Anhaltspunkt für eine Desinfektionskraft der Rhodanverbindungen boten, glaubt Michel doch, dass im Munde eine Zersetzung derselben unter Bildung minimaler Mengen bakterizid wirkender Blausäure stattfindet. Michel hat auch zahlreiche Untersuchungen über das Verhältnis von Kariesfrequenz einerseits und Rhodanmenge und Alkaleszenz anderseits angestellt und die beigegebenen Tabellen lassen erkennen, dass Rhodanmenge und Karies im umgekehrten Verhältnisse stehen. Ebenso lehren die dreimal täglich angestellten Untersuchungen, dass nicht die Gesamtalkaleszenz für die Beurteilung herangezogen werden darf, sondern auch die oft im Laufe des Tages eintretende, vorübergehende saure Reaktion. Gleichzeitig ausgeführte quantitative Zuckeruntersuchungen lassen den Schluss zu, dass auch die Saccharofikationsgrösse zur Karies in einem bestimmten Verhältnis steht.

Michel hat konsequenterweise aus seinen Untersuchungen für die Prophylaxis die Folgerung gezogen, durch interne Darreichung von Rhodankalium die Schutzkraft des Speichels zu erhöhen. Leider sind die praktischen Versuche nicht in genügend grossem Umfange durchgeführt worden. Dr. *F.*

Ueber die Röntgenphotographie in der Zahnheilkunde. Von Prof. Dr. *Port* und Privatdozent Dr. *Peckert,* Heidelberg. (Deutsche Zahnheilkunde in Vorträgen, Heft 11.) Verlag Georg Thieme, Leipzig 1909.

Der Wert der Röntgenstrahlen für die Diagnostik in der Zahnheilkunde ist frühzeitig erkannt worden und die Technik der Aufnahmen wurde bald so ausgebildet, dass wir die wertvollsten Aufschlüsse über die Struktur des Kieferknochens und die Art und Beschaffenheit pathologischer Prozesse erhielten. Fast täglich braucht der Zahnarzt in zweifelhaften Fällen die Hilfe des Röntgenspezialisten, so dass es wirklich zeitgemäss

Digitized by Google
Original from UNIVERSITY OF MICHIGAN
Generated on 2019-10-18 20:24 GMT / http://hdl.handle.net/2027/mdp.39015060277277
Public Domain in the United States, Google-digitized / http://www.hathitrust.org/access_use#pd-us-google

ist, wenn der bestbekannte Verlag uns im 11. Heft eine Monographie über Röntgenphotographie in mustergültiger Ausstattung beschert.

Wer die Absicht hat, sich ein Röntgenlaboratorium einzurichten — und manche Zahnärzte in kleineren Städten werden wohl daran denken — dem sei dieses Heft angelegentlichst empfohlen. Der allgemeine Teil enthält in gemeinverständlicher Darstellung eine Erklärung des Wesens der X-Strahlen, Anleitung zur Einrichtung, Kostenüberschläge und die letzten technischen Verbesserungen, die die schwierigen Kieferaufnahmen auch dem Anfänger ermöglichen.

Der spezielle Teil erläutert an der Hand von gegen 100 klaren Abbildungen den diagnostischen Wert der Radiographie bei den verschiedensten pathologischen Zuständen (Dentitionsanomalien, Parulis, Granulome, Zahnwurzelzysten, Frakturen etc.). Eine besondere, für den täglichen Gebrauch geeignete Anwendung der Röntgenstrahlen besteht in Feststellung des Verlaufes der Wurzelkanäle, Konstatierung einer Fausse route, Kontrolle des Randschlusses am Zahnhalse, Aufschluss über abgebrochene Bohrer oder Nadelspitzen usw. Auch für die Frühdiagnose der Alveolarpyorrhoe ist die Radiographie mit Erfolg zu verwerten.

Da die meisten Zahnärzte die Hilfe eines Radiographen nur in zweifelhaften Fällen zur Feststellung der Diagnose in Anspruch nehmen werden, so liegt der Wert dieses Büchleins wohl darin, dass jeder imstande ist, an der Hand der Abbildungen die Deutung der Photographien selbst zu erlernen.

Dr. *F.*

Ueber Pulpaamputation. Von Prof. Dr. *Boennecken.* (Deutsche Zahnheilkunde in Vorträgen. Begründet von Adolf Witzel. Heft 12.) Leipzig 1910, Verlag Georg Thieme.

Seit Adolf Witzel im Jahre 1872 seine erste Pulpaamputation machte und sie zwei Jahre später den deutschen Zahnärzten demonstrierte, ist ein lebhafter Kampf für und gegen dieselbe entbrannt. Auch die eben erschienene klinische Studie von Boennecken wird die Frage kaum entscheiden, wenn auch Verfasser seinen Standpunkt mit grosser Ueberzeugungskraft und Eifer verteidigt und mit vielen anschaulichen Abbildungen und einer grossen Statistik belegt. Jedenfalls wird niemand, einerlei welchen Standpunkt er einnimmt, diesem Buche seine Aufmerksamkeit und Anerkennung versagen können.

Boennecken kam auf dem Wege über die Pulpaexstirpation zur Amputation, während der gewöhnliche Weg umgekehrt ist. Der junge Praktiker, dem die Perforation und

Digitized by Google
Original from UNIVERSITY OF MICHIGAN
Generated on 2019-10-18 20:25 GMT / http://hdl.handle.net/2027/mdp.39015060277277
Public Domain in the United States, Google-digitized / http://www.hathitrust.org/access_use#pd-us-google

abgebrochene Nadeln als Schreckgespenster drohend vorschweben, ist im Anfang eher geneigt, sich mit der Amputation zu begnügen und geht später, wenn er mehr Sicherheit und grössere Technik erlangt hat, vielleicht unter dem Eindruck mancher Misserfolge, die er auf die Unterlassung der radikalen Ausräumung zurückführt, zur Exstirpation über. Auch Boennecken erklärt zu Beginn seiner Studie, in der er so warm für die Amputation eintritt, dass nur die wirkliche Totalexstirpation der Pulpa mit nachfolgender antiseptischer Füllung der Wurzelkanäle ohne die geringste Verletzung des periapikalen Gewebes als einwandfreie Behandlung der Pulpitis zu betrachten ist. Ist die Totalexstirpation nicht durchführbar, so ist die Pulpaamputation dem Exstirpationsversuch vorzuziehen.

Diese Sätze dürfte wohl jeder unterschreiben, aber schon die nächste These, dass die Pulpaexstirpation mit sicherem Erfolge nur an den oberen Frontzähnen, den unteren Eckzähnen und Prämolaren durchzuführen sei, dürfte auf Widerspruch stossen, trotzdem Boennecken, auf den Arbeiten von Preiswerk und Fischer fussend, durch schöne Abbildungen von Korrosionspräparaten die Krümmungen, Knickungen und Unregelmässigkeiten, feine Verästelungen, Querbrücken und inselartigen Resorptionsbuchten der Wurzelkanäle der mehrwurzeligen Zähne zeigt und den Prozentsatz der Deformitäten bei den unteren Incisivi mit 53·5 Prozent, unteren Prämolaren mit 35 Prozent, ersten oberen Prämolaren mit 58 Prozent, zweiten oberen mit 40 Prozent, bei den Molaren mit 80 Prozent, den oberen Weisheitszähnen mit 94 Prozent und unteren Weisheitszähnen mit 58 Prozent angibt. So kommt es, dass eine Totalexstirpation in der Mehrzahl der Fälle nicht möglich ist, dass nur eine hohe Amputation stattfindet und die zurückgebliebene Pars apicalis der Pulpa und die bei den Exstirpationsversuchen erfolgte Verletzung der Regio apicalis können zu verschiedenen pathologischen Zuständen Anlass geben (Periodontitis traumatica bei aseptischem Verlauf, schwere Periodontitiden bei Infektion, chronische granulierende Periostitis mit progredienter Wurzelresorption und bei der Mehrzahl der Fälle von Misserfolgen, Ausgang in Gangraena pulpae, letztere selbst bei ganz aseptischem Verlauf infolge hämatogener Infektion). Kurz, Boennecken verzeichnet bei einer Statistik von 9000 Fällen 2·4 Prozent Misserfolge.

Nach Boennecken besteht der Hauptvorteil der Amputation in der Erhaltung eines gesunden Periodontiums, da durch dieselbe das Operationsfeld von der Regio apicalis in die Pulpakammer verlegt wird. Boennecken verwendet zur Nachbehandlung der amputierten Stümpfe ausschliesslich das

Digitized by Google
Original from UNIVERSITY OF MICHIGAN
Generated on 2019-10-18 20:25 GMT / http://hdl.handle.net/2027/mdp.39015060277277
Public Domain in the United States, Google-digitized / http://www.hathitrust.org/access_use#pd-us-google

Formalin in reinem Zustande, da es kräftig und rasch bis zur Wurzelspitze desinfiziert, das Gewebe koaguliert und den Zahn nicht verfärbt. Um auch eine desinfizierende Dauerwirkung zu erzielen, mengt Boennecken seiner Pasta fein pulverisiertes Thymol bei, das er übrigens auch zur Desinfektion von Kavitäten verwendet. Die rasche Diffusionsfähigkeit des Formalins wies Boennecken auch durch eine Reihe von Versuchen mit Hilfe der charakteristischen Reaktion, die gewöhnlich innerhalb sechs Stunden eintritt, nach und schliesst daraus, dass die sich bildenden Formalinalbuminate im Gegensatz zu den Quecksilberalbuminaten (Sublimat) ihre Durchlässigkeit behalten. Weiters liess sich nachweisen, dass Formalin durch eine lege artis gelegte Zementfüllung diffundiert, woraus für die Praxis folgt, dass mit Formaldehyd behandelte Zähne nicht mit Zement, sondern mit Amalgam zu füllen sind. Periapikale Reizungen hat Boennecken nie beobachtet, wie er annimmt, infolge des Umstandes, dass das Formalin mit dem Protoplasma der Pulpazellen Verbindungen eingeht. Die bei sehr sensiblen Wurzelpulpen manchmal auftretenden Schmerzen bekämpft er durch einen Zusatz von Kokain zur Paste.

Die amputierten Stümpfe zeigen eine starke Herabsetzung der Erregbarkeit gegen den konstanten und indizierten Strom, wobei Boennecken es noch für unentschieden hält, ob Schmerzempfindungen nicht auf Reizung des Periodontiums zurückzuführen sind.

Kontraindiziert ist die Amputation bei Pulpitis purulenta und bei allen nicht blutenden oder unempfindlichen Wurzelpulpen, indiziert bei allen Milchzähnen, bei Neurasthenikern, hysterischen Frauen und Bettlägerigen sowie bei älteren Personen (über 60 Jahre).

Die Technik der Pulpaamputation besteht nach Boennecken in vollständiger Entfernung der Kronenpulpa, 2 bis 3 Minuten dauerndem Formalinbad unter Kofferdam, Füllen der Pulpakammer mit einer Formol-Thymol-Kokainpaste, darüber Asbestwolle, Zementverschluss und definitive Füllung.

Boennecken hat eine Anzahl amputierter Stümpfe bakteriologisch und mikroskopisch untersucht. Die sehr instruktiven Mikrophotographien sind beigegeben. Schliesslich führt Boennecken noch eine grosse Sammelstatistik von über 112.000 Fällen mit nur $^1/_4$ Prozent Misserfolgen an.

Boennecken hat sein Thema erschöpfend und klar behandelt und jedenfalls das Verdienst, für die Amputation eine wissenschaftliche Basis geschaffen zu haben. Dennoch wird dieses Buch auf prinzipiellen Widerspruch stossen.

Digitized by Google
Original from UNIVERSITY OF MICHIGAN
Generated on 2019-10-18 20:25 GMT / http://hdl.handle.net/2027/mdp.39015060277277
Public Domain in the United States, Google-digitized / http://www.hathitrust.org/access_use#pd-us-google

Zunächst ist der Wert der Statistik bei dem privaten, vielfach fluktuierenden Patientenmaterial, das sich auf Jahre hinaus nicht gut kontrollieren lässt, problematisch. Ebenso sind die Untersuchungen von Preiswerk und Fischer, so wertvoll sie sind, an nicht genügend grossem Material durchgeführt, als dass die von ihnen gefundenen Zahlen absolute Gültigkeit hätten. Die Praxis spricht jedenfalls dagegen, da die Exstirpation, wie Boennecken selbst sagt, millionenfach als die ideale Behandlungsmethode erprobt ist, und zwar auch an Prämolaren und Molaren. Und was für die Pulpitis gilt, müsste auch für die Gangrän gelten. Wenn man aber die von Boennecken verfochtene These, dass nur die oberen Front- und die unteren Eck- und Backenzähne einer Wurzelbehandlung zugänglich sind, auf die Gangränbehandlung anwenden würde, so hiesse das an der konservativen Zahnheilkunde verzweifeln. Schon aus didaktischen Gründen, die für Boennecken als Hochschullehrer auch massgebend sein müssen, muss das Ideale gefordert werden, um das möglichst Beste zu erreichen. Jedenfalls sind einige von Boenneckens Schüler schon weiter gegangen als er selbst, indem sie selbst an oberen Frontzähnen die Amputation anwenden und haben damit den besten Beweis erbracht, wie überzeugend Boenneckens Darstellungsweise ist. Dr. *F.*

Zahnärztliches Lexikon. Die Kunstausdrücke der Zahnheilkunde und ihrer Hilfswissenschaften etymologisch erklärt und stofflich bearbeitet von *Ernst Müller-Stade,* Zahnarzt in Berlin. Verlag von Hermann Meusser, Berlin 1910.

Der Verfasser hat ein Nachschlagebuch geliefert, welches sich von den vorhandenen zahnärztlichen Terminologien wesentlich unterscheidet. Man findet nicht nur Fremdworte und deren Uebersetzung bearbeitet, sondern alle fachlichen Bezeichnungen wissenschaftlicher und technischer Natur etymologisch und sachlich erklärt. So z. B. sind unter dem Schlagworte Nervus nahezu sämtliche Nerven von N. abducens bis zum N. vagus auf $4\,^1/_2$ Druckseiten alphabetisch angeführt und deren Lage sowie Funktion erläutert. Ein weiteres Beispiel aus dem Gebiete der Technik: Manometer. Dieser Apparat wird auf 14 Zeilen in konziser Form beschrieben.

Jedem Fremdwort ist in Klammer eine sorgfältige etymologische Erklärung beigefügt; Chemikalien und Medikamente sind nicht nur durch Angabe der Formel und Zusammensetzung, sondern auch nach ihrer Verwendung in der Praxis behandelt.

Die typographische Ausstattung des Werkchens verdient alle Anerkennung. —*b*—

Digitized by Google
Original from UNIVERSITY OF MICHIGAN
Generated on 2019-10-18 20:25 GMT / http://hdl.handle.net/2027/mdp.39015060277277
Public Domain in the United States, Google-digitized / http://www.hathitrust.org/access_use#pd-us-google

Praktische Methoden der Kronen-, Brücken- und Porzellantechnik. Von *Fr. Krummnow*, Berlin. (Verlag Berlinische Verlagsanstalt, Berlin.)

Auf 131 Seiten zeigt Verfasser dem Anfänger die wichtigsten und praktischesten Methoden der modernen Kronen- und Brückenarbeit; jede einzelne vom Anfang bis zum Ende bis ins Detail durchgeführt. Auch der erfahrene Fachmann wird manche Anregung für seine Praxis finden, so z. B. den vom Verfasser modifizierten Abdrucklöffel von Dr. Eugen Müller, das Ueberkappen der Frontzähne und die auswechselbaren Zähne. Die neueren Methoden des Gussverfahrens hätte Referent gerne etwas genauer beschrieben gefunden, zumal dem Dr. Ollendorfschen Gussverfahren acht Seiten gewidmet sind. Verfasser ist aber jedenfalls seiner im Vorwort geäusserten Absicht „ein Werk zu bringen, das neben geringen Anschaffungskosten, frei von unnötigem Ballast nur die für die Praxis notwendige Kronen- und Brückentechnik ausführlich behandelt" vollauf gerecht geworden. Dr. *M. T.*

Zahnkaries, verursacht durch Artikulationsstörungen. Von Dr. *Adolf Müller*, Zahnarzt in Wien. (Wiener Stomatologische Blätter.)

Der bei der letzten Jahresversammlung der österreichischen Stomatologen gehaltene Vortrag ist nun auch im Druck erschienen und dürfte in der grösseren Oeffentlichkeit jedenfalls mehr Beachtung finden, während er damals, da er ganz neue Theorien oder vielmehr eine ganz neue Anwendung einer bekannten Theorie brachte, ohne Diskussion blieb. Es ist sicherlich kein Zufall, dass er von einem Wiener Autor stammt, denn er baut die Karolyische Theorie über die Artikulationsstörungen in konsequenter Weise weiter aus.

Trotzdem die Millersche chemisch-parasitäre Theorie über die Entstehung der Karies allgemein anerkannt ist, sind sich massgebende Autoren (Buckley, Johnson, Couzet) darüber klar, dass Millers Theorie keineswegs alle Zustände erklärt, welche wir täglich in der Praxis beobachten (Michel). Wir wissen noch wenig über die Zustände der Immunität und Empfänglichkeit der Mundhöhle und des einzelnen Zahnes.

Nach Müller schafft die Artikulationsstörung im Sinne der Ueberlastung eine Prädisposition zur Karies, das Auftreten derselben hat etwas Gesetzmässiges, deren Endzweck eine Selbstregulierung der Artikulation ist. Die durch zu grossen Druck erfolgte Kompression der Blutgefässe des Periodontiums führt zu trophischen Störungen, ähnlich wie Atrophie oder

Digitized by Google
Original from UNIVERSITY OF MICHIGAN
Generated on 2019-10-18 20:25 GMT / http://hdl.handle.net/2027/mdp.39015060277277
Public Domain in the United States, Google-digitized / http://www.hathitrust.org/access_use#pd-us-google

Gangrän dort entsteht, wo das das betreffende Gebiet versorgende Blutgefäss durch längere Zeit komprimiert wird. Die Karies tritt nach Müllers Untersuchungen stets dort auf, wo sich der Effekt des erhöhten Druckes äussert. Nach der Situation der Karies unterscheidet Müller vier Gruppen, und zwar:

1. Karies an den mesialen und distalen Flächen der Zähne bei den Schneide- und Eckzähnen, und zwar bei den oberen lingual-, bei den unteren labialwärts. In ähnlicher Weise bei den mehrwurzeligen Zähnen dort, wo ein Höcker stärker belastet wird.

2. Karies an den Kauflächen der Backen- und Mahlzähne, wenn der Druckaffekt direkt gegen die Mitte der Zahnkrone gerichtet ist.

3. Karies an der Bukkal- und Labialfläche der Zähne, entsprechend der Richtung des Ueberdruckes.

4. Karies an der lingualen Fläche.

Müller hat auch seine Theorie praktisch verwertet, indem er dieselbe zu diagnostischen (Konstatierung von Karies bei Gedrängtstellung der Zähne) und therapeutischen Zwecken (Verhütung von sekundärer Karies) benützt.

Ein Urteil über diesen Vortrag kann natürlich, da er hauptsächlich theoretischen Erwägungen gilt, noch nicht gegeben werden, jedenfalls verdient er Beachtung und sollte zu praktischen Nachprüfungen Veranlassung geben. Dr. *F.*

Klinische Erscheinungen im Munde bei allgemeinen Infektionskrankheiten. (Manifestazioni cliniche orali nelle forme infettive generali.) Von Dr. *E. Bellinzona.*

Der am XVI. internationalen Kongress in Budapest gehaltene Vortrag ist nun auch in Sonderdruck erschienen und bietet, da er ein streng stomatologisches Thema behandelt, besonderes Interesse. Der Uebersichtlichkeit halber teilt Bellinzona die pathologischen Erscheinungen im Munde ein in solche, die Symptome einer allgemeinen Infektionskrankheit sind, und solche, die den Ausgangspunkt einer allgemeinen Infektion bilden können.

Die für die verschiedenen akuten Infektionskrankheiten charakteristischen, in der Mundhöhle lokalisierten Symptome werden von Bellinzona einander scharf gegenübergestellt und differenzial-diagnostisch behandelt. Die Syphilis, sowohl die akquirierte als auch die hereditäre, werden entsprechend der Häufigkeit und der Wichtigkeit der Lokalisationen im Munde für die Diagnose und Therapie dieser Krankheit ausführlicher besprochen.

Digitized by Google
Original from UNIVERSITY OF MICHIGAN
Generated on 2019-10-18 20:25 GMT / http://hdl.handle.net/2027/mdp.39015060277277
Public Domain in the United States, Google-digitized / http://www.hathitrust.org/access_use#pd-us-google

Verfasser geht sodann auf die Untersuchungen von Gley und Charrin über, welche zeigten, dass manche Toxine die dilatatorischen Zentren lähmen, andere jedoch das Gegenteil bewirken, in beiden Fällen also eine tiefgreifende Ernährungsstörung herbeiführen, die sich natürlich zunächst an den Zähnen bemerkbar macht und bei der Entstehung von Karies eine Rolle spielen dürfte, im weiteren Verlauf aber auch zu Atrophie, Degeneration und anderen pathologischen Erscheinungen führt. Gourdon kommt in seinen Untersuchungen über das Ausfallen nichtkariöser Zähne zu ähnlichen Schlüssen. Bellinzona macht nach Gourdon folgende Faktoren dafür verantwortlich:

1. Die eigentlichen Ernährungsstörungskrankheiten (Diabetes, Schwangerschaft, Rhachitis, Osteomalacie).
2. Uratische Diathese und Syphilis.
3. Mikrobentoxine und Ernährungsstörungen (Eruptionsfieber, Typhus, Enteritis usw.).

Auf die Munderkrankungen, die ihrerseits zu einer allgemeinen Infektion führen können, übergehend, weist Bellinzona auf die Umstände hin, die bewirken können, dass Mikroben stärker oder schwächer pathogen wirken, erwähnt die nach Extraktionen auftretende Sepsis und die nach Galippe bei vielen Formen auftretende Albuminurie, die oft nichts anderes ist, als der Ausdruck der von der Stomatitis ausgehenden Allgemeininfektion. Einen am IV. stomatologischen Kongress in Bologna von Prof. de Vechi demonstrierten Fall zitierend, behauptet Bellinzona nach Ferre, dass zweifellos manche Formen von Meningitis dentalen Ursprunges sind, ebenso wahrscheinlich gewisse Formen von Broncho-Pneumonie und akuten Gelenksrheumatismus. Auch die Alveolarpyorrhoe dürfte viele bisher bekannte Sekundärinfektionen des Respirations- und Verdauungstraktes, der Leber und Nieren und Allgemeininfektionen, deren Schlussbild eine rapid verlaufende Endokarditis ist, verschulden. Bellinzona kommt zu dem Schluss, dass eine exakte Mundpflege für die Hintanhaltung von Infektionskrankheiten von der grössten Bedeutung ist und dass die Stomatologie mit der allgemeinen Medizin, von der sie ja ein vollwertiger Zweig ist, so Hand in Hand gehen muss, wie es die innigen Beziehungen der Körperorgane untereinander erfordern. Dr. *F.*

Künstliche Gebisse und ihre Gefahren. Von Prof. Doktor *Krönlein*, Zürich. (Schweizerische Vierteljahrsschrift für Zahnheilkunde, XIX, 3.)

Digitized by Google
Original from UNIVERSITY OF MICHIGAN
Generated on 2019-10-18 20:25 GMT / http://hdl.handle.net/2027/mdp.39015060277277
Public Domain in the United States, Google-digitized / http://www.hathitrust.org/access_use#pd-us-google

Der berühmte Chirurg, welcher bereits vor 16 Jahren einen Vortrag über dasselbe Thema hielt, veröffentlicht neuerdings seine Erfahrungen. Seine Sammlung künstlicher Gebisse, welche von Kranken verschluckt oder aspiriert wurden und von ihm durch blutige Operation, Extraktion oder auf dem Wege per anum wieder ans Tageslicht gefördert worden waren, zählt bereits 13 Stücke, an welche sich ebensoviele hochinteressante Krankengeschichten knüpfen. Daraus ist schon zu entnehmen, welche hervorragende Rolle die künstlichen Gebisse in demjenigen Kapitel der praktischen Chirurgie spielen, welches von den verschluckten und aspirierten Fremdkörpern handelt. In Krönleins Sammlung rangieren sie an erster Stelle; erst nach ihnen kommt in bunter Reihe die Zahl der anderen Fremdkörper, welche infolge eines Versehens oder beim Spielen der Kinder oder in selbstmörderischer Absicht verschluckt oder aspiriert worden sind — die Knochen, Fischgräten, Münzen, Nadeln, Nägel, Spielsachen, Perlen, Bohnen, Maiskörner usw. Alle diese Gebisse erweisen sich defekt und bekunden eine mangelhafte Technik. „Billig und schlecht", dieses Wort lässt sich auf alle diese Produkte der Zahntechnik anwenden. Dazu kommt die unglaubliche Gleichgültigkeit und Fahrlässigkeit, welche die Patienten beim Tragen ihrer Gebisse an den Tag legten. Nur ein Patient hatte von dem Zahntechniker oder Zahnarzt bei der Lieferung der Prothese den Rat erhalten, das Gebiss vor dem Schlafengehen jeweils aus dem Munde zu entfernen, allen anderen war eine solche Information niemals zuteil geworden und sie ahnten darum auch nichts von irgend einer Gefahr, welche durch Verschlucken des Gebisses etwa im Schlaf oder bei einer anderen Gelegenheit entstehen könnte. Achtmal ereignete sich das Verschlucken im Schlaf, viermal beim Essen, einmal beim Husten und Niessen. Viermal ging die Prothese durch den After ab (Kartoffelbreikur), fünfmal musste die Oesophagotomie, einmal die Tracheotomie und einmal ausserdem eine ausgedehnte Rippen- und Schlüsselbeinresektion ausgeführt werden, um die eitrig-jauchige Mediastinitis zu bekämpfen. Und wenn auch nur ein Fall letal endete, so kostete es doch in allen anderen viel Kunst, Mühe und Sorge, um die Kranken am Leben zu erhalten. Krönlein bringt daher neuerdings den Zahnärzten die ernste Pflicht in Erinnerung, ihren Patienten bei der Verabreichung von künstlichen Gebissen deren Gefahren in jedem Falle klar und eindringlich darzulegen. Dr. *R. Kronfeld.*

Digitized by Google
Original from UNIVERSITY OF MICHIGAN
Generated on 2019-10-18 20:25 GMT / http://hdl.handle.net/2027/mdp.39015060277277
Public Domain in the United States, Google-digitized / http://www.hathitrust.org/access_use#pd-us-google

Immobilisation bei Fällen weitvorgeschrittener Alveolarpyorrhoe. Von *W. Thiersch*, Basel. (Schweizerische Vierteljahrsschrift für Zahnheilkunde, XIX, 4.)

Die Therapie der Alveolarpyorrhoe führt Thiersch unter Berücksichtigung dreier Faktoren durch: Zunächst ist jedes konstitutionelle Leiden zu behandeln, sodann ein absolut hygienischer Zustand des Mundes herbeizuführen und schliesslich muss der Kaudruck gleichmässig auf den ganzen Kiefer verteilt werden, indem die fehlenden Zähne ersetzt und die lockeren immobilisiert werden. Solche Apparate wurden von Herbst, Sachs, Bryan, Watson, Rhein u. a. konstruiert. Thiersch beschreibt einen von ihm behandelten Fall, bei welchem im Oberkiefer nur noch die Frontzähne, ein Backenzahn und ein Weisheitszahn stehen. Sie sind alle stark gelockert, die Schneidezähne durch den auf ihnen lastenden übermässigen Kaudruck schon ganz aus ihrer normalen Lage herausgedrängt, denn ihre Antagonisten wirken auf sie im Sinne einer schiefen Ebene. Zur Verteilung des Kaudruckes auf den ganzen Kiefer baute Thiersch Sättel, welche er möglichst weit nach rückwärts reichen liess und so mit ihren Stützpfeilern verlötete, dass der Eiter aus den Zahnfleischtaschen stets freien Abfluss finden konnte. Die Schwierigkeit, welche durch das Fehlen eines hinteren Pfeilers auf der linken Seite entstand, überwand er durch den Bryanschen Transversalbügel. Bei allen Zähnen bemühte er sich, vom Zahnfleischrand möglichst weit entfernt zu bleiben und die Zwischenräume zwischen den Zahnhälsen freizulassen, damit diese Stellen sowohl der täglichen Reinigung als auch einer eventuellen Nachbehandlung unterzogen werden können. Dies erreichte er durch Goldeinlagen, mit welchen er bei den Frontzähnen Platinstifte im Wurzelkanal verband und so solide Stützpfeiler an diesen lockeren Zähnen gewann, welche den Anforderungen von Hygiene und Prophylaxe viel besser entsprachen als alle früher beschriebenen Apparate. Dr. *R. Kronfeld.*

Der Kontaktpunkt und seine Funktion in Beziehung zur Zahnkaries und deren Behandlung. Von *G. V. Black*. (The Dental Review, XXIII, 7.)

Der Kontaktpunkt ist jener Teil der proximalen Fläche, mit welchem die Zähne einander berühren, wenn diese und der Zahnbogen von normaler Gestalt sind. Bei stark gewölbten Zähnen hat er eine günstige, deutlich vorspringende und kleine Form, bei kubisch oder eckig geformten Zähnen ist er ungünstig geformt, breit und flach. Denn ein derartig breiter

Digitized by Google
Original from UNIVERSITY OF MICHIGAN
Generated on 2019-10-18 20:25 GMT / http://hdl.handle.net/2027/mdp.39015060277277
Public Domain in the United States, Google-digitized / http://www.hathitrust.org/access_use#pd-us-google

Kontaktpunkt reicht bis knapp an die Interdentalpapille und es entsteht hier eine sehr schmale Tasche, welche in keiner Weise gereinigt und vor Karies geschützt werden kann. Interproximalraum nennt Black das Dreieck zwischen Kontaktpunkt und Alveolarseptum, bukkale und linguale Oeffnung jenen Teil des Zwischenraumes, welcher sich nach aussen und innen vom Kontaktpunkt erstreckt. Je grösser das Dreieck und die Oeffnungen, desto leichter ist die Reinigung dieses Raumes, desto leichter der Schutz gegen Karies durchzuführen. Die Breite des Kontaktpunktes untersucht man mit Zahnseide. Dieselbe gleitet leicht zwischen den Zähnen durch, wenn der Kontaktpunkt eine günstige, abgerundete Form hat. Da die Zähne die Neigung haben, gegeneinander zu wandern — man denke an das allmähliche Verschwinden von Zahnlücken nach Extraktionen — werden die 30 Kontaktpunkte im Laufe der Jahre abgenützt. Im 40. bis 50. Lebensjahr beträgt die Summe dieser Abnützungen fast 1 Cm. Besonders stark zeigt sie sich an den Stellen, an welchen die Zähne beim Kauen zumeist in Anspruch genommen werden, das sind die Stellen zwischen zweiten Bikuspidaten und ersten Molaren und zwischen ersten und zweiten Molaren. Diese Stellen unterliegen daher am leichtesten der kariösen Zerstörung. Denn die wichtigste Funktion des Kontaktpunktes besteht darin, die Zahnzwischenräume weit offen zu halten und das interproximale Zahnfleisch zu schützen. Beginnt hier eine Karies, so zeigt sich zunächst ein weisslicher Fleck, in welchen eine feine, harte Sonde ein wenig eindringen kann. Die weitere Ausbreitung der Karies erfolgt sodann nach der Fläche und entsprechend den Schmelzprismen in die Tiefe, so dass die erkrankte Zone eine konische Form erhält, die Basis des Konus gegen die Zahnoberfläche gerichtet. Es ist nicht leicht, in diesem Stadium bereits die Karies zu entdecken. Ein Defekt besteht ja noch nicht. Zumeist gelingt es nur, wenn Kofferdam angelegt ist und die Zähne gehörig separiert und getrocknet werden. Die Separation ist überhaupt von grösster Wichtigkeit, wenn man den Kontaktpunkt wieder aufbauen und damit den Zahn für immer erhalten will. Nur wenn wir die Funktion und Beschaffenheit des Kontaktpunktes verstehen und berücksichtigen, wird es möglich sein, die Karies erfolgreich zu bekämpfen. Dr. *R. Kronfeld.*

Der Kontaktpunkt in Beziehung zu den Erkrankungen des Zahnfleisches. Von *E. Ma. Whinney,* Chicago. (The Dental Review, XXIII, 7.)

Der Interproximalraum ~~wird~~ ~~normalerweise~~ vom interproximalen Zahnfleisch ausgefüllt. Dessen muköses Sekret hat

Digitized by Google
Original from UNIVERSITY OF MICHIGAN
Generated on 2019-10-18 20:25 GMT / http://hdl.handle.net/2027/mdp.39015060277277
Public Domain in the United States, Google-digitized / http://www.hathitrust.org/access_use#pd-us-google

offenbar die Funktion, die Zahnhälse rein zu erhalten. Die geringste Veränderung dieses zarten Gewebes bedingt seine Erkrankung. Wenn der Kontaktpunkt, der natürliche Beschützer des interproximalen Zahnfleisches, zerstört wird, so dringen Speiseteile in den Zwischenraum, der Zahnstocher tut ein übriges und der pathologische Zustand ist fertig. Verfasser zeigt an einer Reihe von histologischen Präparaten, wie das Gewebe unter solchen Umständen seine Beschaffenheit ändert und wie die Erkrankung von hier auf Periost und Peridentalmembran fortschreiten kann. Er kommt zu dem Schlusse, dass zur Konservierung eines Zahnes keine Füllung, kein Inlay und keine künstliche Krone von solchem Werte ist, wie der richtig geformte Kontaktpunkt und ein gesundes interproximales Zahnfleisch; dies gilt in gleicher Weise für die Karies wie für Alveolarpyorrhoe. Dr. *R. Kronfeld.*

Bericht des Komitees für Gold- und Porzellaninlays. Von *J. F. Waltz.* (The Dental Review, XXIII, 9.)

Der Bericht erstreckt sich über nicht weniger als 225 Artikel, welche in den letzten sechs Jahren in den Zeitschriften: „Cosmos", „Review", „Digest" und „Items" erschienen sind. Man versuchte Inlayarbeit viel früher, als gemeinhin angenommen wird. Schon im Jahre 1820 empfahl Linderer Elfenbeinstückchen, welche in der Kavität durch Berührung mit dem Speichel aufquellen und halten sollten. Derzeit neigt die Mehrzahl der Autoren der Ansicht zu, dass die Porzellan-Inlayarbeit nicht gehalten hat, was sie versprach, und nur in bestimmten Fällen indiziert sei: in labialen und einfachen bukkalen Kavitäten, bei Frontzähnen in approximalen Kavitäten, wo Gold störend wirken würde, in proximo-inzisivalen Kavitäten, wenn der Biss nicht zu ungünstig ist, bei grösseren labialen und bukkalen Abrasionen und Erosionen; ferner in mesialen und mesio-okklusalen Kavitäten der Backen- und Mahlzähne ohne Nebenzahn und ohne Antagonisten. Weit ausgedehnter ist das Indikationsgebiet für Goldinlays, das sich fast über alle Kavitäten erstreckt; dazu kommen noch manche Fälle, wo man sonst Kronen verwendete und viele Brückenarbeiten. Die Präparation der Höhle muss so vorgenommen werden, dass durch die Höhlenform allein die Retention gesichert erscheint; auf die Klebekraft des Zements darf man sich nie verlassen, desgleichen wird die Befestigung durch Stifte zumeist missbilligt, ausser wenn es sich um ausgedehnte Zerstörung bei Frontzähnen (Porzellan) oder um Brückenarbeiten (Gold) handelt. Beim Abdrucknehmen hat Goldfolie sowie Platinfolie ihre

Digitized by Google
Original from UNIVERSITY OF MICHIGAN
Generated on 2019-10-18 20:25 GMT / http://hdl.handle.net/2027/mdp.39015060277277
Public Domain in the United States, Google-digitized / http://www.hathitrust.org/access_use#pd-us-google

Verehrer, desgleichen wird von den einen der direkte Abdruck, von anderen der indirekte Weg — nach einem durch Abdruck der Kavität gewonnenen Modell — bevorzugt. Das Zementproblem ist noch immer der wunde Punkt. Allerdings sind wir durch Taggarts Erfindung der Lösung des Problems viel näher gekommen. Während Porzellaninlays keinerlei Politur brauchen sollten, ist eine solche für Goldinlays direkt notwendig, weniger des schönen Aussehens wegen, als vielmehr aus dem Grunde, damit der Goldrand möglichst innig an die Kavitätenränder geschmiegt und das Zement so von der Berührung mit Speichel ferngehalten werde. Auf den in neuester Zeit beliebten Streit „Goldfüllungen gegen Goldinlays" einzugehen, hat wenig Zweck. Das Gebiet der Füllungen ist durch die Inlayarbeit im allgemeinen bedeutend eingeengt worden, doch bleiben immer noch genug Möglichkeiten für erstere bestehen. Was schliesslich die Technik der Herstellung anlangt, so gibt es bereits eine Menge von Apparaten, welche von den verschiedenen Autoren empfohlen werden, doch erfreut sich der von Taggart angegebene der grössten Beliebtheit. Die Hauptsache ist stets, dass das Gold in möglichst dünnflüssigen Zustand gebracht wird; je flüssiger und leichter beweglich es ist, desto exakter dringt es in alle Winkel der Hohlform ein.

Dr. *R. Kronfeld.*

Unteres Zahnersatzstück mit im Vestibulum oris verlaufendem Verbindungsbügel. (The Vestibule Bow Lower Denture.) Von *P. B. McCullough*, Philadelphia. (Items of Interest, June 1909.)

Der ganz allgemein in Verwendung stehenden Methode, unteren Zahnersatzstücken durch Klammern um die letzten Zähne der noch vorhandenen Zahnreihe einen besseren Halt zu geben, haftet, abgesehen von all den Nachteilen der Verwendung von Klammern im allgemeinen, vom rein mechanischen Gesichtspunkt der Hauptfehler an, dass diese Zähne dadurch eine viel stärkere seitliche Belastung erfahren, als ihnen von Natur aus zugedacht war und den Folgen derselben rasch zum Opfer fallen. Zur Erzielung eines dauernden und zufriedenstellenden Erfolges dürfen untere Zahnersatzstücke bei grösstmöglicher vertikaler Belastung nur ein Minimum an seitlicher Druckwirkung aufweisen. Dem vertikalen Druck kann nur der Alveolarkamm entsprechenden Widerstand leisten, doch muss das Zahnersatzstück beim Kauakt auch gegen Bewegungen nach vorne, hinten, oben und seitwärts gesichert sein. Mit dem im Vestibulum verlaufenden Bogen in seiner einfachsten Form be-

Digitized by Google
Original from UNIVERSITY OF MICHIGAN
Generated on 2019-10-18 20:25 GMT / http://hdl.handle.net/2027/mdp.39015060277277
Public Domain in the United States, Google-digitized / http://www.hathitrust.org/access_use#pd-us-google

gegnen wir erfolgreich allen diesen Bewegungen, mit Ausnahme des Hebens der Pièce. Auch diesen Uebelstand können wir auf verschiedene Art beheben. Autor empfiehlt hiezu, je nach Opportunität des Falles, drei Methoden, die des näheren beschrieben werden, und zwar die Verwendung von Teleskopenklammern und Teleskopenkronen oder die Legung von entsprechend geformten Inlays mit einer Aufruhe, unter die ein von der Pièce ausgehender Stift greift, wodurch ein Heben derselben verhindert wird. Die Anfertigung der Pièce bietet keine Schwierigkeiten. Von den seitlichen Kieferhälften werden Gipsabdrücke genommen und die beiden Sattel gestanzt. Ebenso werden die beiden seitlichen Bügelhälften, die der bukkalen Zahnfleischwand anliegen, einzeln gestanzt. Diese beiden Bügelhälften belässt man anfänglich etwas breiter, um deren Lage an den bukkalen Zahnflächen zu sichern, wenn sie, vorerst einzeln, mit dem gleichseitigen Sattel an ihren Platz im Munde gebracht werden, um daselbst durch Gips in ihrer gegenseitigen Lage fixiert und verlötet zu werden. Ist dies für beide Kieferhälften geschehen, so wird behufs Verlötung der beiden Hälften in der Front nochmals ein partieller Gipsabdruck genommen. Nach erfolgter Verlötung in der Front und Anbringen von Haftpunkten für den Kautschuk gestaltet sich der weitere Vorgang des Bissnehmens und Vulkanisierens in bekannter Weise. (Dem Aufsatz sind drei erläuternde Abbildungen beigefügt.) Dr. *Opph.*

Erfahrungen und Winke für Gussarbeiten. (The Dental Summary, July 1909.)

Dieses Heft ist ausschliesslich der Goldgusstechnik gewidmet und sind in einer Reihe von Aufsätzen die Erfahrungen zahlreicher Autoren niedergelegt; ich will nur einzelne mir praktisch erscheinende Neuerungen aus der Menge bereits bekannter Tatsachen hervorheben und auf das Heft selbst verweisen, sollten einzelne Kapitel bei manchen ein regeres Interesse erwecken. Es kommen in diesem Heft Autoren von Ruf und Namen zu Wort, wie Hinman, Hutchinson, Brophy, Osborne, obwohl auch die Arbeiten der anderen 16 Referenten nicht jeglichen Interesses bar sind. Zur Besprechung gelangen die Kavitätenpräparation, die Herstellung solider und hohler Wachsformen für Molaren und Bikuspidaten, Methoden zum Aufbau tief frakturierter oder abgesteckter Wurzeln, die Gussmethoden bei Kronen- und Brückenarbeiten, Grenzgebiete der Goldinlays, Giessen von Klammern etc. Dr. Knight gibt eine ganz nützliche Methode an, um die bei der Herstellung

Digitized by Google
Original from UNIVERSITY OF MICHIGAN
Generated on 2019-10-18 20:25 GMT / http://hdl.handle.net/2027/mdp.39015060277277
Public Domain in the United States, Google-digitized / http://www.hathitrust.org/access_use#pd-us-google

von Formen für die Aufnahme von Porzellanzähnen eintretende Schrumpfung des Goldes zu kompensieren. An die Basis des Zahnes, die vom Gold eingefasst werden soll, wird vor dem Modellieren des Wachses ganz dünne Zinnfolie anpoliert. Ist das Wachs wunschgemäss modelliert und der Zahn entfernt, so gelingt es ohne viele Mühe, auch die Zinnfolie von der Wachsform zu entfernen, ohne letztere zu zerstören (wenn es nicht praktischer ist, die Zinnfolie am Zahn zu fixieren, so dass diese mit dem Zahn von der Wachsform entfernt wird). Der hiedurch gewonnene Raum entspricht ungefähr der Schrumpfung des Goldes und wird der Zahn nun fast immer ohne Schleifen und Bohren in die gegossene Form passen.

Albert le Gro liefert einen ganz interessanten Artikel über die letzten Fortschritte in der Goldgusstechnik. Er beschreibt das Giessen der Kauflächen an die Ringe, widmet der Kombination von Gold- und Porzellaninlays einige Worte, ebenso wie der Herstellung gegossener Kappen und Stifte bei stark konsumierten Wurzeln. Es werden noch einzelne Methoden für die Herstellung besonderer Kronen besprochen und auch die gegossenen Brückenarbeiten einer kurzen kritischen Betrachtung unterzogen. Er wiederholt nochmals eine bereits allgemein gewürdigte Tatsache, dass es unmöglich ist, Brücken in Verbindung mit den Stützpfeilern zu giessen, insbesondere wenn Inlays als solche verwendet werden. Es gibt kein Einbettungsmaterial, das sich genügend expandiert, um der Kontraktion des erstarrenden Goldes das Gleichgewicht zu bieten. Zur Erzielung zufriedenstellender Resultate müssen die Teile einzeln gegossen und verlötet werden. Ebenso widerrät er dringlich das direkte Angiessen an Porzellan.

Als Neuerung (!) beschreibt und empfiehlt Autor die Herstellung von Inlays in Teilen, für Fälle, in denen die Karies den Zahn derart zerstört hat, dass es, um nicht zu einer Krone Zuflucht nehmen zu müssen, geboten erscheint, von der noch vorhandenen Zahnsubstanz so viel als möglich zu erhalten. Angenommen, es handle sich um eine grosse approximale Kavität eines Molars, die auch auf die Kaufläche übergreift; der Durchmesser der Kavität sei in bukko-lingualer Richtung zervikal grösser als kauflächenwärts; um in solchen Fällen ein solides Inlay herzustellen, müsste man viel gesunde Zahnsubstanz opfern. Um dies zu vermeiden, ist die Verwendung der geteilten Inlays oder, wie sie Autor nennt, „der Zwei-Teil-Inlays“ angezeigt. Diese werden hohl hergestellt, und zwar zuerst der zervikale Teil bis zum kleinsten Durchmesser der Kavität und hierauf der Rest des approximalen Teils und der Kauflächenanteil. Die Oeffnungen der beiden hohlen Inlays passen nun so auf-

Digitized by Google
Original from UNIVERSITY OF MICHIGAN
Generated on 2019-10-18 20:25 GMT / http://hdl.handle.net/2027/mdp.39015060277277
Public Domain in the United States, Google-digitized / http://www.hathitrust.org/access_use#pd-us-google

einander, dass das die beiden Hohlräume ausfüllende Zement beim Einsetzen eine einzige solide Masse bildet. (So sehr im Widerspruch mit den neuesten Anschauungen der Kavitätengestaltung diese Art des Vorganges auch stehen mag, so habe ich deren Widergabe nicht gescheut, um wenigstens die Idee für andere praktischere Zwecke bekannt zu machen.)

W. B. Caldwell tritt für die Herstellung gegossener Klammern ein und bedient sich hiebei auch des bereits oben geschilderten Verfahrens der Verwendung von Zinnfolie. Um das genaue Gipsmodell des Zahnes wird Zinnfolie Nr. 40 anrotiert (und fixiert), auf dieser das Wachs wunschgemäss konturiert, vom Zahn entfernt und gegossen. (Auch der Appendix der Klammer kann mitmodelliert und gegossen werden.)

Mehrere Artikel befassen sich mit ganz allgemeinen Gesichtspunkten, deren Wiedergabe hier wohl keinem weiteren Interesse begegnen dürfte. Dr. *Opph.*

Präventive zahnärztliche Prophylaxis. (Preventive Dentistry-Prophylaxis.) Von *Alice G. Duden*, Indianopolis. (Dental Summary, Oktober 1909.)

Prophylaxe bedeutet heute Vollkommenheit in der praktischen Ausübung der Zahnheilkunde; in fast allen grösseren Städten Amerikas befassen sich einzelne oder mehrere Zahnärzte ausschliesslich mit diesem Spezialgebiete und sehen in der Verhütung der Karies durch zielbewusste Behandlung ihre schönsten Erfolge; Prophylaxe bedeutet aber nicht eine ein-, zwei- oder dreimalige Behandlung im Laufe des Jahres, sie bedingt eine kontinuierliche Kontrolle in vierwöchentlichen Intervallen; folgt der Patient unseren Intentionen, dass wir Karies verhüten, nicht erst bereits entstandene Defekte wiederherstellen wollen, so wird er sich gerne dieser schonenden und segensreichen Behandlung unterziehen.

Es ist eine bestbekannte Tatsache, dass die sich mechanisch selbstreinigenden Zahnflächen nie von Karies befallen werden; darin liegt die Lösung des Knotens, denn die Forderung der Prophylaxe geht dahin, die der mechanischen Selbstreinigung unzugänglichen Interproximalräume der Zähne, so glatt poliert und frei von allen Ablagerungen zu halten, wie die sich selbstreinigenden Flächen. Erfolgen die Besuche der Patienten in grösseren als vierwöchentlichen Pausen, so ist zu befürchten, dass an einzelnen Stellen durch die Milchsäurewirkung bereits Entkalkung stattgefunden hat. Die Patienten können an diesen schwer zugänglichen Stellen keineswegs die Reinigung so gründlich vornehmen, als dies zur Erreichung des beabsichtigten Zweckes nötig ist.

Digitized by Google
Original from UNIVERSITY OF MICHIGAN
Generated on 2019-10-18 20:25 GMT / http://hdl.handle.net/2027/mdp.39015060277277
Public Domain in the United States, Google-digitized / http://www.hathitrust.org/access_use#pd-us-google

Die für gewöhnlich in einem Zeitraum von 20 bis 30 Minuten vorgenommene „Reinigung" der Zähne ist eine absolut unnütze Arbeit; sie beschränkt sich auf die Reinigung der durch die Selbstreinigung sich selbst schützenden Zahnflächen und lässt die gefährdeten Partien unberührt; der Effekt in dem dem Patienten gereichten Spiegel ist ja glänzend; doch dies ist Täuschung und Irreführung beider Teile, sowohl des Patienten wie des Arztes.

Für eine lege artis durchgeführte prophylaktische Behandlung benötigen wir zwei volle Stunden; es ist jedoch angezeigt, in der ersten Sitzung nicht die ganze Behandlung durchzuführen, sondern sich mit einer Seite des Mundes zu begnügen. Eine prophylaktische Behandlung wird der Patient nicht einer Zahnreinigung gleich bewerten und wird gerne das für eine zweistündige Arbeit entfallende Honorar entrichten, sobald wir ihn über das Wesen derselben aufklären. Wir verwenden bei unserer Arbeit keine Bohrmaschine, bei deren Verwendung jedes taktile Gefühl verloren geht, auf das allein wir uns bei allen unseren Manipulationen verlassen; wir müssen fühlen, nicht sehen.

Wir geben unseren Patienten so strenge und strikte Anweisungen bezüglich der Mundpflege, dass sie schon hiedurch, sowie auch infolge unserer sorgfältigen Bemühungen zur Verhütung der Karies, das vollste Vertrauen in unsere Handlungsweise gewinnen. Bei einem zweiten und dritten Besuche des Patienten werden wir bereits einen tadellos gepflegten Mund finden, die Frucht unserer nicht vergebens erteilten Ratschläge, für die wir bei intelligenten Patienten immer ein williges Ohr finden werden. Der Patient versteht es wohl, dass unsere Bemühungen nur durch seine tatkräftige Unterstützung von Erfolg begleitet sein können. Eine zweimalige Zahnpflege, früh und des Abends ist dringend geboten; die Führung der Bürste quer über die Zähne kann nicht streng genug verurteilt werden; einem Zurücktreten des Zahnfleisches muss durch richtig angewandte und energische Massage begegnet werden, wodurch eine nahezu vollständige Restitution erfolgen kann und in vielen Fällen auch tatsächlich erfolgt.

Zur ersten groben Reinigung der Zähne verwendet Autor den Satz „Feilen nach Dr. D. D. Smith", zum Polieren derselben, das in der Längsrichtung der Zähne erfolgt, Holzstiftchen, die in eigene Träger eingespannt werden; als Poliermittel dient feinster Bimsstein, wie er in unerreichter Qualität von der Buffalo Dental Mfg. Co. geliefert wird; die Interproximalräume werden mit Bandstreifen, nicht gewöhnlicher Seide, und Bimsstein poliert; nun werden, und darauf legen alle Prophylaktiker grossen Wert, mit einem Sprayapparat, der Wasser unter hohem Druck

Digitized by Google
Original from UNIVERSITY OF MICHIGAN
Generated on 2019-10-18 20:25 GMT / http://hdl.handle.net/2027/mdp.39015060277277
Public Domain in the United States, Google-digitized / http://www.hathitrust.org/access_use#pd-us-google

führt, alle Zwischenräume und Taschen ausgespritzt, worauf noch die Massage des Zahnfleisches folgt, womit die Prozedur beendet ist.

Die prophylaktische Behandlung hat bei uns in Europa noch keine so einschneidenden Veränderungen, ja, Umwälzungen einer ganzen Praxis hervorzurufen vermocht wie in Amerika, wo stark beschäftigte Praktiker eigene Assistenten zur speziellen Durchführung dieser Behandlung anstellen; es wird jedoch auch bei uns die Zeit kommen, wo wir die Wahrheit der allgemein jetzt in Amerika gepredigten prophylaktischen Behandlung erkennen und uns zu eigen machen werden; denn unsere Patienten haben das Anrecht darauf, dass sie der Segnungen der neuesten Forschung und Erfahrung teilhaftig werden.

Dr. *Opph.*

Der Wurzelkanal. Von *J. R. Callahan*, Cincinnati. (The Dental Cosmos, 1909, 11.)

Wir müssen uns eingestehen, dass die gegenwärtigen Resultate der Wurzelbehandlung nicht zufriedenstellen können. Bei allen Methoden von Fauchard (1733) bis Buckley kommt man nicht über die Schwierigkeit hinweg, dass die Kanäle an einzelnen Stellen eng, gekrümmt und unwegsam sind. Callahans Schwefelsäuremethode bewährt sich seit 20 Jahren als sicherstes Mittel gegenüber dieser Schwierigkeit. Sein Verfahren besteht jetzt in folgendem: Ein Gates-Glidden-Kanalbohrer eröffnet den Eingang des Kanals. Ein feinerer derartiger Bohrer dringt bis etwa zur halben Wurzellänge vor. Dabei muss absolut im Trockenen gearbeitet werden, denn in einem nassen Kanal bricht der Bohrer leicht. Sodann wird mit einer Donaldson-Nadel ein kleiner Tropfen 40prozentiger Schwefelsäure eingepumpt, wenn nötig folgt noch eine zartere Donaldson mit frischer Schwefelsäure. Eine gesättigte Lösung von Natriumbikarbonat neutralisiert die Säure, die dabei freiwerdende Kohlensäure wirft explosionsartig alle Verunreinigungen aus dem Kanal und reinigt ihn besser als irgend ein anderes Mittel. In den erweiterten, gereinigten und durch den Verseifungsprozess geglätteten Kanal kann man überdies noch für 1 bis 2 Tage eine Kresol-Formalineinlage machen und dann mit Rosa-Guttaperchapoints und Chloropercha füllen. Die beschriebene Methode hält Verfasser unter allen von Broomells unlängst angegebenen 280 Wurzelbehandlungsmethoden für die sicherste. Drei Einwendungen werden ihm gemacht: Man fürchtet das Brechen der Nadeln unter dem Einfluss der Säure. Nadeln brechen aber nicht infolge der Säure, sondern durch die Ungeschicklichkeit des Operateurs, welcher in gekrümmten

Digitized by Google
Original from UNIVERSITY OF MICHIGAN
Generated on 2019-10-18 20:25 GMT / http://hdl.handle.net/2027/mdp.39015060277277
Public Domain in the United States, Google-digitized / http://www.hathitrust.org/access_use#pd-us-google

Kanälen zu energisch vordringen will. Geschieht es einmal, so ist das Unglück nicht so arg; man stopft Jodkrystalle in den Kanal, verschliesst ihn für 1 bis 2 Tage und kann dann, wenn sich Eisenjodid gebildet hat, das abgebrochene Stückchen leicht entfernen. Der zweite Nachteil wird darin gesehen, dass durch die Säure das Zahnbein zerstört wird. Das will man doch gerade, freilich unter genauer Kontrolle. Schliesslich fürchtet man die Reizwirkung auf das periapikale Gewebe. Dasselbe müsste aber auch bei allen anderen stark wirkenden Medikamenten der Fall sein. Callahan scheut dieses Event nicht, sucht es vielmehr oft herbeizuführen, wenn er eine besonders ausgiebige antiseptische und granulationshemmende Wirkung erzielen will. Dr. *R. Kronfeld.*

Die Behandlung des ersten bleibenden Mahlzahnes. Von *C. N. Johnson*, Chicago. (The Dental Review, XXIII, 3.)

Das Hauptproblem bei der Behandlung dieser Zähne besteht darin, dieselben möglichst frühzeitig und in regelmässigen Intervallen zu Gesicht zu bekommen. Die Zeit zwischen dem ersten Durchbrechen der Kauflächen und Erlangung der richtigen Okklusion ist oft verhängnisvoll. Besteht begründeter Verdacht auf bald auftretende Karies, so soll man, sobald die Kauflächen zum Vorschein gekommen sind, die Fissuren mit Alkohol reinigen, trocknen und mit Zement oder Kupferamalgam ausfüllen. Zement schützt die Fissuren oft auf Jahre hinaus vor Karies. Leider werden die Kinder gewöhnlich schon mit grossen Löchern in den ersten bleibenden Molaren zum Zahnarzt gebracht und wenn es auch richtig ist, dass man jede Füllung möglichst permanent machen soll, so lautet doch eine noch wichtigere Regel, dass man Kindern im Anfang nicht zu viel zumuten darf, um sie nicht auf Jahre hinaus abzuschrecken. Besser dient man solch ängstlichen Kindern durch öfters zu erneuernde Guttapercha- oder Zementfüllungen. In neuester Zeit leistet gerade hier die Goldgussfüllung ausgezeichnete Dienste, auch in desolaten Fällen, für welche früher Goldkronen indiziert waren. Dr. *R. Kronfeld.*

Wie erhält der Zahnarzt seine Gesundheit? Von *S. C. Sims,* Sterling. (The Dental Review, XXIII, 2.)

Neun Zehntel aller Menschen führen ein unvernünftiges Dasein, teils aus Ursachen, welche das Milieu mit sich bringt, teils aus solchen, welche vom eigenen Willen abhängen. Gegen die ersteren sind wir zumeist machtlos, um so mehr sollten wir gegen die letzteren ankämpfen. Der menschliche Körper

Digitized by Google
Original from UNIVERSITY OF MICHIGAN
Generated on 2019-10-18 20:25 GMT / http://hdl.handle.net/2027/mdp.39015060277277
Public Domain in the United States, Google-digitized / http://www.hathitrust.org/access_use#pd-us-google

gleicht einem Ofen. Führt man ihm mehr Nahrung zu als er verbrennen kann, so arbeitet er eine Zeitlang mit Hochdruck, um bald zu erlahmen. Daraus ergibt sich als wichtigste Regel, nur soviel Lebensmittel aufzunehmen, wie der Ausgabe an körperlicher und geistiger Energie entspricht. So ist es z. B. durch Experimente erwiesen, dass ein Sechstel unserer durchschnittlichen täglichen Eiweissaufnahme für unseren Körper reichlich genug wäre. Verfasser hat aus den letzten 13 Jahrgängen des „Review" die Todesfälle der Fachkollegen zusammengestellt und dabei das auffallend niedrige Durchschnittsalter von 56 Jahren gefunden. Als Todesursache standen Herzaffektionen obenan. In zweiter Linie pflegt das Nervensystem bei Zahnärzten zu versagen. Verfasser empfiehlt zur Erhaltung unserer Gesundheit: Nicht am Abend bei Lampenlicht arbeiten; nicht im technischen Laboratorium arbeiten; nicht am Sonntag arbeiten; alljährlich 2 bis 3 Wochen Urlaub; wenn jeder andere Arzt es zustande bringt, sich von seiner Praxis loszureissen, muss es auch dem Zahnarzt gelingen. Nach Schluss der Ordination fühlt man sich zumeist zu müde, um noch etwas zu unternehmen. Diese Müdigkeit betrifft aber nur einige wenige Muskelgruppen und gerade deshalb ist es wichtig, täglich alle Muskeln durch Sport (in der Grossstadt am bequemsten Tennis oder Turnen) zu üben und das Nervensystem zu entlasten. Gerade das Gegenteil erreicht derjenige, der seiner Müdigkeit nachgibt und sich ruhig hinsetzt oder legt. Das involviert dann gewöhnlich noch den Missbrauch von narkotischen Mitteln, Alkohol, Tee, Kaffee, Tabak, welche dem erschöpften Nervensystem den Rest geben. Dr. *R. Kronfeld.*

Reimplantation von vier Schneidezähnen. Von *F. Coopman.* (Revue de Stomatologie, 1908, 2.)

Ein zehnjähriges Mädchen fiel mit dem Gesicht nach vorne auf eine Sessellehne und schlug sich die vier oberen Schneidezähne sowie die zwei oberen Milcheckzähne aus. Erst am nächsten Tage wurde das Kind in das Spital gebracht, die Zähne brachte die Mutter in schmutziges Papier eingewickelt mit. Der Spitalarzt hatte keine zahnärztliche Hilfe zur Hand, versuchte aber gleichwohl die vier Zähne, nachdem er dieselben in kochendem Wasser gereinigt und den Mund nach Möglichkeit gesäubert hatte, die Reimplantation, welche unter grossen Schmerzen und Schwierigkeiten gelang. Die weit klaffenden Alveolen des $\underline{1}|$ und $\underline{2}|$ wischte er mit Wasserstoffsuperoxyd aus, die beiden kollabierten linksseitigen Alveolen dagegen nicht. Zur Befestigung verwendete er Seidenligaturen, welche

Digitized by Google
Original from UNIVERSITY OF MICHIGAN
Generated on 2019-10-18 20:25 GMT / http://hdl.handle.net/2027/mdp.39015060277277
Public Domain in the United States, Google-digitized / http://www.hathitrust.org/access_use#pd-us-google

er in Achtertouren um die Schneidezähne bis zu den Milchmolaren führte, und eine in aller Eile ziemlich roh hergestellte Guttaperchaschiene. Das Kind verblieb im Spital und wurde in der nächsten Zeit sorgfältig beobachtet. Anfangs zeigte sich fötider Geruch im Munde, am siebenten Tage fiel der $\underline{1}|$ aus. Nachher verschwand der Geruch, das Befinden besserte sich zusehends, die Zähne rückten zusammen, so dass die Lücke an Stelle des $\underline{1}|$ verschwand, gewannen auch ihre Festigkeit wieder, bis auf den $\underline{2}|$, welcher — vielleicht durch das rasche Hervorbrechen des $\underline{3}|$ — stark disloziert wurde und etwas locker blieb. Immerhin hat der Operateur alles getan, was ihm in diesem dringlichen Falle ohne zahnärztliche Hilfe zu tun möglich war, um das Mädchen vor hochgradiger Verstümmelung und Entstellung zu bewahren. Dr. *R. Kronfeld.*

Die Behandlung septisch gangränös zerfallener Zahnpulpen. Von *Th. Dependorf,* Leipzig. (Deutsche Monatschrift für Zahnheilkunde, 26. Jahrgang, Heft 8.)

Zur Behandlung der Pulpagangrän haben wir hauptsächlich drei Wege: Die mechanische Reinigung, das antiseptische Verfahren und die chemische Umwandlung der zerfallenen Massen. Elektrolyse und Kauterisation vermochten sich bisher am wenigsten einzubürgern. Am zweckmässigsten ist es, alle drei Methoden anzuwenden derart, dass der mechanischen Ausräumung die antiseptische und chemische Behandlung vorausgehen. Der wichtigste Grundsatz bei jeder Gangränbehandlung ist unbedingt Vermeidung des Berührens oder gar Sondierens der Wurzelkanäle, solange dieselben noch infektiöse Stoffe enthalten, weil man nur so die Ueberimpfung fauliger Stoffe auf das periapikale Gewebe vermeiden kann. Dieser bereits vor 20 Jahren von Ad. Witzel ausgesprochene Satz fand neuerdings durch Buckley entsprechende Würdigung und hierin liegt nach Dependorf der grosse Fortschritt der Trikresol-Formalinbehandlung. Ein weiterer Vorzug dieser Methode ist, dass sie allem Anscheine nach gestattet, ganz unzugängliche Partien der Pulpa in engen, gekrümmten, apikalen Teilen der Wurzelkanäle unberührt, das heisst unsondiert und unaufgewühlt, der penetrierenden Wirkung des Medikaments zu überlassen. Die wesentlichen Punkte der Gangränbehandlung sind nach Verfasser demnach folgende:

1. Fester antiseptischer Verschluss (jedoch nur so lange noch keine Wurzelhautentzündung besteht, welche ein mehrtägiges Offenhalten der Wurzelkanäle erfordert);

Digitized by Google
Original from UNIVERSITY OF MICHIGAN
Generated on 2019-10-18 20:25 GMT / http://hdl.handle.net/2027/mdp.39015060277277
Public Domain in the United States, Google-digitized / http://www.hathitrust.org/access_use#pd-us-google

2. schrittweises Reinigen der Kanäle unter unbedingter Vermeidung des Durchstossens der Sonde durch das Foramen apicale;

3. trichterförmige Vertiefung der Kanaleingänge;

4. zweite Einlage in die Kanäle selbst;

5. weiteres Ausräumen der Kanäle;

6. Ausfüllung derselben mit einer weichen Paste.

Das Verfahren ist zwar ziemlich umständlich, aber es führt sicher zur glatten Ausheilung der Pulpagangrän und vieler Komplikationen, ohne dass eine Resektion der Wurzelspitze nötig wird. Den chirurgischen Weg — Eröffnung der Alveole — empfiehlt Verfasser vornehmlich dann, wenn die Eiterung in den Vordergrund tritt und der Eiter sich nicht spontan durch den Wurzelkanal entleert, womit angezeigt wird, dass der Abszess nicht in nächster Nähe der offenen Wurzelspitze liegt. Dr. *R. Kronfeld.*

Ueber Fazialislähmung nach Zahnextraktion. Von Doktor *Ed. Williams,* Wien. (Wiener klinische Rundschau, XXII, 31.)

Nachdem bereits von anderen Autoren einzelne Fälle mitgeteilt worden waren, welche einen Zusammenhang der oberwähnten Dinge vermuten liessen, erbrachte Frankl-Hochwart den Beweis hiefür an sieben genau beobachteten Fällen. Er meinte, dass die Extraktion den Mikroorganismen eine Einbruchspforte bereite, von der aus sie ihre toxische Wirkung entfalten können. Williams berichtet über drei Fälle der Klinik Noorden. Diese drei Fälle zeigen das Auftreten von Fazialislähmung nach einer Zahnextraktion, und zwar der erste Fall in fast unmittelbarem Anschlusse an diese, der zweite zwei und der dritte sechs Tage nach dem Eingriff. Bei dem Fehlen anderer ätiologischer Anhaltspunkte muss man wohl in diesen Fällen der Zahnextraktion eine wichtige Rolle an dem Zustandekommen der Gesichtslähmung zusprechen. Nicht uninteressant erscheint, dass in einem Falle eine gewisse nervöse Disposition anzunehmen ist, da schon Hirnhautentzündung und Fraisen in der Jugend aufgetreten waren. Leider vermissen wir die Angabe, um welche Zähne es sich handelte und welche Erkrankung dieselben aufwiesen, was zur Erklärung der Lähmung post extractionem gewiss von Bedeutung wäre.

Dr. *R. Kronfeld.*

Ueber eine neue Methode der Bildung von Pessaren in der Scheide. Von Dr. *E. Kraus,* Brünn. (Wiener klinische Wochenschrift, XXI, 36.)

Digitized by Google
Original from UNIVERSITY OF MICHIGAN
Generated on 2019-10-18 20:25 GMT / http://hdl.handle.net/2027/mdp.39015060277277
Public Domain in the United States, Google-digitized / http://www.hathitrust.org/access_use#pd-us-google

Von der Erwägung ausgehend, dass es möglich sein müsse, nach einem Abdrucke der Portio vaginalis eine luftdicht anliegende Prothese herzustellen, welche ebenso nach dem Gesetze der Adhäsion haften würde, wie ein Gebiss im Munde, bediente sich Verfasser der zahnärztlichen Technik, um solche Pessare zu konstruieren. Zum Abdrucke wurde unter Anleitung des Zahnarztes Dr. Werner Stents und Gips verwendet, wozu Verfasser besondere Instrumente und Spiegelmodifikationen angibt. Das aus vulkanisiertem Kautschuk verfertigte Pessar ergibt in der Tat einen vollkommen luftdichten Verschluss der Portio. Abgesehen von der Möglichkeit, hiedurch in sicherer Weise die fakultative Sterilität zu erzielen, wird durch die Anbringung eines exakt sitzenden Pessars an der Portio ein fester Punkt in der Scheide gewonnen, an dem die verschiedensten Prothesen angebracht werden können. So wird es vielleicht möglich sein, mit Hilfe des Abdrucknehmens in der Vagina Lageveränderungen derselben und des Uterus exakter als bisher orthopädisch zu behandeln. Dr. *R. Kronfeld.*

Vorbereitung des Mundes, Abdruck und Modell für obere Gebisse. Von *J. A. Bullard,* Chicago. (Dental Review, XXII, 9.)

Die Technik der Adhäsionsgebisse hat in den letzten 25 Jahren geringe Fortschritte gemacht. Schon bei der Extraktion hat man auf den späteren Ersatz Rücksicht zu nehmen. Frakturierte Teilchen des Alveolarfortsatzes, scharfe, rauhe Kanten und lose hängende Zahnfleischläppchen sind zu entfernen. Bei Frontzähnen, zumal am Eckzahn, bricht häufig ein grösseres Stück der dünnen labialen Alveolarwand; dieses soll nicht entfernt werden, weil sonst tiefgehende, straffe Narbenzüge entstehen, sondern durch Nähte, eventuell durch sofortige Anfertigung einer provisorischen Prothese an seinem Platze gehalten werden. Bei einem durch längere Zeit zahnlosen Oberkiefer findet man oft vorne und an der Tuberositas maxillaris weiche, bewegliche Zahnfleischleisten, welche abgetragen werden sollen. Wurden festsitzende Wurzeln bei einem im übrigen gesunden Munde extrahiert, so kann man nach sechs Monaten an den Ersatz schreiten und sicher sein, dass er 5 bis 6 Jahre tadellos funktioniert; anders bei durch Pyorrhoe gelockerten Wurzeln, wo zwar die oberflächliche Heilung rasch erfolgt, aber der ganze Alveolarfortsatz kontinuierlich schrumpft, so dass schon nach 2 bis 3 Jahren eine Umarbeitung der Prothese nötig wird. Um für längere Zeit ein genaues Anliegen der Platte an dem sich allmählich verändernden Kiefer zu er-

Digitized by Google
Original from UNIVERSITY OF MICHIGAN
Generated on 2019-10-18 20:25 GMT / http://hdl.handle.net/2027/mdp.39015060277277
Public Domain in the United States, Google-digitized / http://www.hathitrust.org/access_use#pd-us-google

möglichen, empfiehlt es sich, an dem Abdrucke zu radieren, und zwar entsprechend der sagittalen Knochenleiste des harten Gaumens und beiderseits entlang den harten Partien des Alveolarfortsatzes. Das ergibt dann an der fertigen Platte drei seichte längs verlaufende Mulden und ist wirksamer als jede Saugkammer. Ist die Raphe am Gaumengewölbe besonders stark ausgebildet, so kann man, statt am Abdrucke zu radieren, am Modell Zinnfolie auflegen, 4- bis 5fach zusammengelegt in der Stärke Nr. 60. Dr. *R. Kronfeld.*

Einiges über das Aussehen künstlicher Zähne. Von *Ch. R. Turner,* Philadelphia. (Dental Cosmos, L, 8.)

Stellung, Form und Farbe der künstlichen Zähne müssen in jedem Falle den charakteristischen Merkmalen der Person entsprechen. Vor allem ist das Alter massgebend, von welchem die Farbe und der Grad der Abnützung abhängen. Besonders auf letztere nimmt die fabriksmässige Herstellung der Zähne gar keine Rücksicht, während doch gerade durch die Abnützung der Schneidekanten und Kauhöcker das Gebiss jedes Menschen sein charakteristisches Aussehen erhält. Man kann drei Grade der Abnützung unterscheiden, welche ausser vom Alter, auch von der Kaukraft und dem Temperament abhängen: beim ersten Grade ist das Email abgenützt, beim zweiten reicht die Abnützung bis ins Dentin, beim dritten bedingt sie eine deutliche Höhenverkürzung der Zähne. Man hat ferner darauf zu achten, dass jene Prozesse, welchen die natürlichen Zähne des Patienten zum Opfer fielen, an den künstlichen wenigstens angedeutet werden; man wird also an den Schneidezähnen, besonders an den lateralen, Approximalfüllungen legen, eventuell Erosionen, zervikale Füllungen an den Eckzähnen anbringen, sehr oft auch, um Alveolarpyorrhoe nachzuahmen, Zähne mit langen, freiliegenden Hälsen wählen und ihnen eine merkliche Dislokation erteilen. Eine solche eignet sich in geringem Grade für die meisten Gebisse, man dreht z. B. die zentralen oder lateralen Schneidezähne um ihre Längsachse, lässt einen zentralen etwas vorstehen und den anderen überragen, macht einen oder beide zentralen merklich länger als die lateralen, lässt die lateralen über die zentralen vorstehen oder man macht einen breiten Zwischenraum zwischen den zentralen. Eine solche Irregularität muss natürlich auch die Stellung der Antagonisten beeinflussen. Dr. *R. Kronfeld.*

Digitized by Google
Original from UNIVERSITY OF MICHIGAN
Generated on 2019-10-18 20:25 GMT / http://hdl.handle.net/2027/mdp.39015060277277
Public Domain in the United States, Google-digitized / http://www.hathitrust.org/access_use#pd-us-google

Prophylaxe der Malokklusion. Von *R. H. W. Strang,* Bridgeport. (Dental Cosmos, L, 8.)

Viele Fälle von Malokklusion liessen sich verhüten, wenn man die Eltern daran gewöhnen könnte, ihre Kinder vom frühesten Alter an regelmässig zum Zahnarzte zu bringen, auch ohne dass sie kariöse Stellen oder Zahnschmerzen bei ihrem Kinde beobachten. Um das Vertrauen der kleinen Patienten zu gewinnen, soll man erst nach zwei oder drei Sitzungen darangehen, wirklich etwas zu machen. Die Milchzähne sind mit derselben, vielleicht mit noch grösserer Sorgfalt zu behandeln, wie die Zähne Erwachsener. Arg zerstörte lassen sich oft durch ein aufzementiertes Band aus Gold, Platin oder Neusilber erhalten. Sollte gleichwohl ein Milchzahn verloren gehen, so muss man dessen Platz für den Ersatzzahn freihalten, respektive die Nachbarzähne am Zusammenrücken hindern, indem man sie mit Bändern versieht und dazwischen einen Balken anbringt, dessen Länge gleich ist dem mesiodistalen Durchmesser der verlorenen Milchzahnkrone. Bleibt ein Milchzahn über das normale Alter hinaus, so darf er nur dann entfernt werden, wenn eine Röntgenaufnahme des Kiefers den Ersatzzahn zweifellos zeigt. Andere Präventivmassregeln sind die Erziehung des Kindes zum richtigen, kräftigen Kauen, sorgfältigste Konservierung des ersten bleibenden Molaris, Entfernung adenoider Vegetationen und vergrösserter Tonsillen, Vermeidung gewisser Unarten, wie Fingerlutschen, Beissen auf harte Gegenstände usw. Dr. *R. Kronfeld.*

Eine Verbesserung an Bryans Ueberkieferbogen. Von *W. Thiersch,* Basel. (Schweiz. Vierteljahrsschrift, XX, 1.)

Von Bryan rührt der Gedanke her, schwache oder fehlende Stützen für Brücken durch einen quer über den harten Gaumen liegenden Bügel zu ersetzen. Diesem Transversalbügel haftet der arge Uebelstand an, dass im Falle einer notwendig werdenden Aenderung oder Reparatur das ganze komplizierte System von beiden Kieferseiten gleichzeitig entfernt werden muss. Schon Bryan verfertigte daher später diese Apparate wenigstens in zwei getrennten Teilen, indem er den Ueberkieferbogen nur mit einer Brücke fest verlötete, an der anderen dagegen verschraubte. Später ging Thiersch noch weiter, indem er die drei Teile getrennt konstruierte, so dass er die beiden Brücken unabhängig voneinander einsetzte und den Bügel dann erst an beiden Seiten verschraubte. Um die Schraubenverbindung, welche in der von Bryan angegebenen Modifikation den schwächsten Punkt des Systems bedeutete,

Digitized by Google
Original from UNIVERSITY OF MICHIGAN
Generated on 2019-10-18 20:25 GMT / http://hdl.handle.net/2027/mdp.39015060277277
Public Domain in the United States, Google-digitized / http://www.hathitrust.org/access_use#pd-us-google

solider zu gestalten, schraubt Thiersch nicht bloss die dünn auslaufenden Enden des Bügels an die Brücken an, sondern bringt in dem Körper der Brücke selbst eine Vertiefung an, in welcher der Bogen auf solide und stabile Weise verankert erscheint. Zur Herstellung eines derartigen Ansatzes gibt ihm das Goldgussverfahren, wie schon oft bei seinen Brückenarbeiten, ein einfaches Mittel an die Hand; die kastenförmigen Ansätze, in welchen die Enden des Bügels verschraubt werden, giesst er nach dem Wachsmodell und lötet sie innen an die Brücken an; desgleichen werden die den Kästchen entsprechenden Bügelenden gegossen. Selbstverständlich müssen die Ansatzstücke in den beiden Brücken parallelwandig hergestellt werden.

Dr. *R. Kronfeld.*

Ueber Brückenarbeiten. Von Dr. *R. Kronfeld,* Wien. (Deutsche Monatsschrift für Zahnheilkunde, 28, 1.)

Durch die Mitteilungen Bruhns und Weisers angeregt, spricht Verfasser über seine Erfahrungen und Ansichten bezüglich des Brückenbaues und verweilt namentlich bei der schwierigen Frage des Kostenpunktes, welchem zumeist ängstlich aus dem Wege gegangen wird; denn seiner Meinung nach verursacht gerade der Umstand, dass Brückenarbeiten oft ganz ungenügend honoriert werden, die meisten Fehler und Versager und wird allmählich diesen besten, schönsten und vollendetsten Zahnersatz gänzlich in Verruf bringen, wenn dem von unserer Seite nicht energisch Einhalt geboten wird. Verfasser steht, um nur eines zu erwähnen, prinzipiell auf dem Standpunkte, jeden Zahn, der als Brückenpfeiler dienen soll, zu devitalisieren. Denn nur in den seltensten Fällen kann man sonst von dem Zahne so viel abschleifen, dass die Golddecke darüber genügend stark und der Ring am Halse genau anliegen wird. Ist aber der Zahnarzt wegen ungenügender Honorierung nicht in der Lage, die Devitalisierung und Wurzelfüllung — eine ganz gehörige Mehrleistung an Arbeit — exakt durchzuführen, so stellen sich gewöhnlich nur zu bald arge Uebelstände ein. An einigen Fällen, welche Verfasser in seiner Praxis zu sehen Gelegenheit hatte, versucht er den Nachweis zu erbringen, dass das Misslingen von Brückenarbeiten immer wieder auf die an unrichtiger Stelle gemachten Ersparnisse an Zeit und Arbeit, d. h. also Geld, zurückzuführen ist und warnt davor, eine wirklich gute Sache durch Ausserachtlassung dieser wichtigen Kontraindikation zugrunde zu richten. —*o*—

Generated on 2019-10-18 20:25 GMT / http://hdl.handle.net/2027/mdp.39015060277277
Public Domain in the United States, Google-digitized / http://www.hathitrust.org/access_use#pd-us-google
Digitized by Google
Original from UNIVERSITY OF MICHIGAN

Ueber die Pathogenese der Zahnwurzelzysten. Von Dr. med. *N. A. Astachoff.* (Deutsche Monatsschrift für Zahnheilkunde.) Verlag von Julius Springer, Berlin.

Die pathologisch-histologische Untersuchung von 98 Kieferstücken führte den Verfasser zu der Erkenntnis, dass die von Grawitz für die Entstehung der Zahnwurzelzysten angenommene Erklärung nicht zu Recht bestehe, da dessen Behauptung, die Epithelauskleidung der Zysten erfolge von der Mundhöhlenschleimhaut aus, durch die Präparate des Verfassers widerlegt erscheint. Die Epithelauskleidung stammt vielmehr in den meisten Fällen aus Resten embryonalen Epithels, die stets in der Zahnwurzelhaut vorhanden sind.

Es kommt vorerst — meist als Folgeerscheinung chronisch-hyperplastischer Periodontitis — zur Entwicklung von eingekapselten, embryonale Epithelzüge enthaltenden Granulomen, die in der Folge durch eitrige Einschmelzung des Grundgewebes oder Zelldegeneration in Zysten umgewandelt werden. Das Wachstum dieser meist unilokulären Zysten ist in der Regel nicht bedeutend, schon deshalb, weil mit Bildung von Fisteln der Inhalt gegen die Mundhöhle zu entleert wird. Während in einzelnen Fällen spontane Rückbildung stattfindet, hält in anderen auch die Entfernung des erkrankten Zahnes die Progredienz nicht auf. In den vom Verfasser gesammelten 98 Kieferfragmenten mit gangränösen Zahnwurzeln fanden sich 36mal epitheliale Granulome, 52 Wurzelzysten, in den übrigen 10 Fällen wurden nur embryonale Epithelreste in der Wurzelhaut nachgewiesen. Dr. *Viktor Bunzl*, Wien.

Eine methodische Anwendung der arsenigen Säure zum schmerzlosen Abtöten der Pulpa. Von *M. Lipschitz* in Berlin. (Deutsche Monatsschrift für Zahnheilkunde, 1909, 11.)

Verfasser empfiehlt zur schmerzlosen Pulpaabtötung sein seit vielen Jahren geübtes und erprobtes Verfahren, das im wesentlichen darin besteht, vor Einführung der Arsenpaste einen mit konzentrierter Karbolsäure getränkten Wattebausch durch mindestens 10 Minuten auf die womöglich freigelegte Pulpa einwirken zu lassen. Die Arsenpaste selbst muss mit Karbolsäure gesättigt auf Watte appliziert werden, die Dauer der Einwirkung richtet sich nach den jeweiligen Verhältnissen, wie Art des Zahnes, Volumen und Beschaffenheit der Pulpa, Grösse der freigelegten Oeffnung etc., in keinem Falle aber darf die Paste auch bei grösstem Pulpavolumen länger als $2\,^1/_2$ Tage im Zahne belassen werden, da sonst Gefahr für Auf-

Digitized by Google
Original from UNIVERSITY OF MICHIGAN
Generated on 2019-10-18 20:25 GMT / http://hdl.handle.net/2027/mdp.39015060277277
Public Domain in the United States, Google-digitized / http://www.hathitrust.org/access_use#pd-us-google

treten einer Periodontitis besteht. Durch letzteres Postulat setzt sich Verfasser in Gegensatz zu anderen Autoren, z. B. Scheff, der angibt, dass die Arseneinlage, ohne unangenehme Begleiterscheinungen hervorzurufen, bis zu 8 Tagen im Zahne verbleiben kann, und dass auch in den ersten Tagen kaum noch jene histologischen Veränderungen in der Pulpa nachweisbar sind, die allgemein zur Erklärung der Schmerzabtötung herangezogen werden. Verfasser befindet sich aber auch im Gegensatz zu Witzel, der annimmt, dass durch den infolge Anwendung von Karbolsäure hervorgerufenen Aetzschorf eine Tiefenwirkung verhindert wird. Wenn also Verfasser trotzdem für die Richtigkeit seiner durch langjährige Erfahrung erprobten Anschauungen eintritt, so wird die endgültige Entscheidung über diese Fragen der systematischen Nachprüfung der Methode vorbehalten bleiben.

Dr. *Viktor Bunzl*, Wien.

Injektionsanästhesie bei konservativer Behandlung. (Injection anaesthesia in conservative operations.) Von *A. H. Parott.* (The Dental Record, März 1910.)

Verfasser führt aus, dass, während bei der Extraktion allgemeine oder lokale Anästhesie selbstverständlich sei, bei konservativer Arbeit im allgemeinen zu wenig Rücksicht auf die damit verbundenen Schmerzen genommen werde. Nun ist er der Ansicht, dass die gewöhnlich geübte subgingivale Injektion zur Anästhesierung der Pulpa und des Dentins in der Regel nicht ausreiche, da die die Wurzel umgebende Knochenalveole dem Eindringen der Injektionsflüssigkeit Widerstand leiste. Aus diesem Grunde hat Verfasser eine Methode ersonnen, die im wesentlichen darin besteht, dass er vorerst die Gingiva injiziert, hierauf mit einem kleinen Rundbohrer durch die Weichteile hindurch die äusseren harten Knochenschichten anbohrt und schliesslich mit einer festeren Nadel tiefer eindringend die Flüssigkeit nahe an der Wurzelspitze entleert. Wenn Verfasser auch darauf hinweist, dass — vorausgesetzt Asepsis und Unschädlichkeit des Injektionsmittels — die Methode gefahrlos sei, so glaubt Referent doch, dass sich letztere kaum viele Anhänger gewinnen werde, da sie im Verhältnis zum angestrebten Zweck einen doch etwas zu radikalen Eingriff erfordert.

Nur in Fällen, in denen alle anderen Mittel versagt haben und ein notwendiger Eingriff sich als schlechtweg undurchführbar erweist, wird man sich vielleicht an beschriebene Methode erinnern dürfen. Dr. *Viktor Bunzl*, Wien.

Digitized by Google
Original from UNIVERSITY OF MICHIGAN
Generated on 2019-10-18 20:25 GMT / http://hdl.handle.net/2027/mdp.39015060277277
Public Domain in the United States, Google-digitized / http://www.hathitrust.org/access_use#pd-us-google

Ersatz der Klammern an Zahnersatzstücken durch Platinbalken an der Basis derselben. (The Bar Extension in Prosthetic Dentistry; a Substitute for Clasps.) Von *Edw. C. Mills,* Columbus, Ohio. (Dental Summary, Jänner 1909.)

Für die noch immer nicht verlassene Methode der Klammerverwendung mit all ihren Nachteilen und Schäden empfiehlt Autor die Verwendung von viereckigen Platinbalken, die er an mehrere oder auch nur einzelne Pfeiler anlötet; entsprechend diesen Balken müssen im Zahnersatzstück Führungen vorhanden sein, um durch das gegenseitige Ineinandergreifen einen festen, unverschiebbaren Sitz der Piece zu erzielen. Selbst bei Verwendung nur eines Pfeilers wird derselbe durch den auf ihm lastenden Druck nicht gelockert, da bei sorgfältiger Ausführung der Arbeit der Druck der Piece auf dem Zahnfleisch ebenso stark wie auf dem Balken lasten muss. Sind mehrere Pfeiler zur Verfügung, so müssen die Platinbalken nicht parallel zueinander verlaufen, nur die senkrecht abfallenden Wände müssen absolut parallel zueinder sein, da sonst ein Einführen der Piece ohne Nachkorrektur unmöglich wäre.

Als Pfeiler können Richmondkronen, Vollkronen oder Inlays verwendet werden. Sind einzelne Wurzeln vorhanden, so können diese durch einen ihnen aufliegenden Platinbalken miteinander verbunden werden. Ist nur eine einzelne Wurzel vorhanden, so kann sowohl nach mesial, wie auch nach distal ein solcher Balken abgehen.

Glänzend bewährt hat sich diese Art der Piecenbefestigung bei unteren Zahnersatzstücken zum Ersatz verloren gegangener Molaren und Bikuspidaten, doch zeitigt sie auch bei Verwendung im Oberkiefer die glänzendsten Resultate.

Der nähere technische Vorgang gestaltet sich folgendermassen: Sind die Pfeiler fertiggestellt, so wird mit ihnen Abdruck genommen und das Modell in Lötgips ausgegossen; nach diesem werden jetzt die Platinbalken entsprechend der Form der Basis zurechtgebogen und unter Vermeidung jedes Druckes auf das Zahnfleisch mit etwas Wachs an den Pfeilern befestigt. Die entgegengesetzten Enden der Balken werden jetzt mit der gleichen Einbettungsmasse überbettet und Pfeiler und Balken durch Lot vereinigt. Der Balken kann auch etwas nach lingual verlegt werden, sobald die Bissverhältnisse es nicht gestatten, ihn in der Mitte des Kiefers zu belassen. Sind die Pfeiler und Balken miteinander verlötet, so werden sie wieder an ihren Platz im Mund gebracht und ein neuerlicher Gipsabdruck genommen, in welchem diese ihre genaue Lage finden müssen.

Der weitere Vorgang wickelt sich in der gewöhnlichen Weise ab, nur werden Pfeiler und Balken vor dem Stopfen

Digitized by Google
Original from UNIVERSITY OF MICHIGAN
Generated on 2019-10-18 20:25 GMT / http://hdl.handle.net/2027/mdp.39015060277277
Public Domain in the United States, Google-digitized / http://www.hathitrust.org/access_use#pd-us-google

mit Zinnfolie Nr. 40 überzogen, um eine Verbindung des Kautschuks mit diesen zu verhindern. Nach dem Vulkanisieren entfernt man jeden Ueberschuss von Kautschuk, der unter den Balken gedrungen ist, und kann die Pfeiler jetzt leicht lockern.

Beim Einpassen der Piece werden die Pfeiler mit Zement eingesetzt, die Piece rasch eingeführt und bis zum völligen Erhärten des Zementes die Kiefer aufeinander gehalten.

Obigen Ausführungen sind zahlreiche Illustrationen beigefügt. Dr. *Opph.*

Phlegmonöse Prozesse, ausgehend vom intakten unteren Weisheitszahn. Von Prof. *Williger,* Berlin.

Bei allen Fällen von sogenanntem erschwerten Durchbruch des unteren Weisheitszahnes handelt es sich stets um ein primäres Geschwür an der Unterfläche des den Weisheitszahn bedeckenden Zahnfleischlappens, während die übrigen klinischen Erscheinungen, die Periostitis, die Weichteilschwellung, die Lymphdrüsenentzündung und die Kieferklemme nur Sekundärerscheinungen sind. Der Zahnfleischlappen hat an seiner Unterfläche nur eine sehr dünne Epithelschicht, welche ungemein leicht verletzbar und stets Sitz des primären Geschwüres ist. Die Entzündungsprodukte finden unter dem geschwollenen Lappen keinen Ausweg und dringen den Seitenflächen des Zahnes entlang in die Tiefe, woselbst sie die bekannten bedrohlichen Symptome hervorrufen, gerade so, als ob es sich um eine Phlegmone von pulpenlosen Zähnen oder Zahnresten handelte. Die Therapie bezweckt Beseitigung des Leidens und Erhaltung des Zahnes, wenn er für den Kauakt notwendig ist. Steht er ausserhalb der Zahnreihe, ist er schief oder quer gelagert, so wird er entfernt, aber erst nach Ablauf der akuten Entzündung. Das souveräne Mittel zur Geschwürsheilung ist die von Partsch angegebene Tamponade mit Jodoformgaze. Dieselbe ist nicht immer leicht ausführbar und oft recht schmerzhaft; sie muss fortgesetzt werden, bis der Lappen hinter den Zahn zurückgewichen ist. Die Behandlung der Sekundärerscheinungen — Mundbodenabszess, Phlegmonen, Periostitis, Kieferklemme, Lymphdrüsenentzündung — eventuell später auch die Extraktion des Zahnes, wird nach chirurgischen Regeln vorgenommen. Dr. *R. Kronfeld.*

Digitized by Google
Original from UNIVERSITY OF MICHIGAN
Generated on 2019-10-18 20:25 GMT / http://hdl.handle.net/2027/mdp.39015060277277
Public Domain in the United States, Google-digitized / http://www.hathitrust.org/access_use#pd-us-google

Nekrolog.

Emil Zuckerkandl.

Zuckerkandl ist für immer von uns gegangen, ein Verlust, den wir heute noch nicht voll ermessen können. Wer ihn gekannt in seiner Jugendkraft, in seiner raschen Entwicklung, in seinem rastlosen Schaffen, in seinen wissenschaftlichen Bestrebungen, die immer von glänzenden Erfolgen begleitet waren, wird den tiefen Eindruck voll begreifen, den sein vorzeitiger, unerwarteter Tod auf alle, die ihm näherstanden, hervorgerufen hat. Er war ein leuchtendes Vorbild, ein Gelehrter und Forscher, eine Zierde der Wiener Universität, dessen Bedeutung weit über die Grenzen Oesterreichs hinausreichte. Er war aber auch ein guter Mensch im wahrsten Sinne des Wortes, deshalb verlieren wir in Zuckerkandl mehr als den hervorragenden Gelehrten, wir verlieren eine Stütze der Fakultät und einen Stern erster Grösse auf dem Gebiete der Anatomie. Zuckerkandl war allen, die er seiner Freundschaft würdig hielt, aufrichtig ergeben. Sein Herz öffnete sich jedem, der ihm nahte, er war hilfreich, edel und selbstlos dem gegenüber, der sich an ihn wandte, namentlich wenn er die Sache, um die er angegangen wurde, als gerecht erkannte. Zuckerkandl blieb trotz seiner Erfolge, die bei seinen grossen geistigen Fähigkeiten nicht ausbleiben konnten, bescheiden, denn er kannte nur ein Ziel, das er unentwegt und still verfolgte, das der Wahrheit in der Wissenschaft, der er alles, was er schuf und was ihm zur Begutachtung oder Ueberprüfung vorgelegt wurde, unterordnete. Dieser selbstlose, nie nach Ehren und Auszeichnungen, sondern nur nach der Liebe seiner Studenten und Lernenden geizende Mann, der konsequent darnach strebte, das Band zwischen sich und seinen Schülern immer fester und inniger zu knüpfen, ist durch ein grausames Geschick zu früh von uns geschieden und damit der einzigste genommen, zu dem wir in Ehrfurcht aufblickten, wenn er seine Stimme über Mundhöhle und Zähne erhob. Hat Zuckerkandl in der allgemeinen Anatomie Grosses geschaffen, so ist der Zahnheilkunde wohl das bedeutendste gesichert, was in bezug auf Anatomie der Zähne je veröffentlicht worden ist. Ich spreche nicht als Herausgeber jenes grossen Werkes, das er mit seiner Mitarbeiterschaft zierte, denn da würde es begreiflich erscheinen, wenn ich den Manen dieses bedeutenden Mannes besondere Ehren erwiese, nein, ich spreche als Zahnarzt und Lehrer der Zahnheilkunde, dem es nicht nur Pflicht, sondern Herzensbedürfnis ist, die unschätzbare Tätig-

Digitized by Google
Original from UNIVERSITY OF MICHIGAN
Generated on 2019-10-18 20:25 GMT / http://hdl.handle.net/2027/mdp.39015060277277
Public Domain in the United States, Google-digitized / http://www.hathitrust.org/access_use#pd-us-google

keit und die ausserordentlichen Leistungen Zuckerkandls auf dem Gebiete der Mund- und Zahnanatomie hervorzuheben. Was er sonst in der Anatomie geleistet, wurde und wird gewiss noch oftmals gebührend hervorgehoben werden, denn ich vermag ihn nach dieser Richtung nicht entsprechend seiner Verdienste einzuschätzen. Was er jedoch für die Zahnheilkunde geschaffen, was er ihr als bleibendes Vermächtnis hinterlassen hat, das kann nur derjenige ermessen, unter dessen Augen all das hervorgebracht wurde, was wir nach dieser Richtung besitzen und was mit zu den grossen Errungenschaften gerechnet werden muss, deren sich die schon zur gewaltigen Höhe emporgestiegene Zahnheilkunde erfreut. Wenn auch schon vorher über Anatomie des Mundes vieles und gewiss auch Gutes geschrieben worden ist, so hat doch niemand wie Zuckerkandl es verstanden, diesen Teil so einfach, übersichtlich, verständlich, anregend und doch wissenschaftlich darzustellen. Ihm ist es auch gelungen, System in dieses Spezialgebiet einzuführen, ihm war es vorbehalten, diesen Abschnitt der Zahnheilkunde nicht in trockener Art, sondern in umsichtiger und scharfsinniger Deutung darzustellen. Er hat sonst scheinbar geringfügige Einzelheiten, die, wenn ihre Beschreibung aus anderer Feder hervorgegangen wäre, gewiss ermüdend und langweilig gewirkt hätte, zu einem systematisch gruppierten Gesamtbild zusammengefasst, dass daraus Ergebnisse zutage gefördert wurden, die auch nebenbei den höheren Gesichtspunkt nicht ausser acht gelassen haben. Er war Künstler in der Auffassung und Meister in der Darstellung, so dass der Zahnarzt diesen Teil der Zahnheilkunde nicht nur nicht überschlagen hat, sondern immer wieder von neuem und mit Vergnügen zum Lesen vornahm, denn Langweile oder Unwillen stellte sich beim Studium seiner Arbeiten niemals ein.

Unter den vielen Arbeiten Zuckerkandls, die von besonderem Wert sind und als Bereicherung der Zahnheilkunde angesehen werden, seien hervorgehoben: „Zur Lehre des menschlichen Schädels", 1874; „Zur Anatomie des menschlichen Schädels", 1874; „Zur Morphologie des Gesichtsschädels", 1877; „Ueber rudimentäre Bildung der Jochbeine und Jochbogen im Gesichtsskelett des Menschen", 1880; „Ueber Zahnretention", „Ueber rudimentäre Zähne", 1885; „Ueber die Mahlzähne des Menschen", 1889; „Makroskopische Anatomie der Mundhöhle und der Zähne" in den drei Auflagen des „Handbuches der Zahnheilkunde" 1891, 1902 und 1909; „Ueber das epitheliale Rudiment eines vierten Mahlzahnes beim Menschen", 1891.

All dieses und noch vieles andere sind meisterhaft geschriebene Kapitel. Es war ein Hauptverdienst Zuckerkandls,

Digitized by Google
Original from UNIVERSITY OF MICHIGAN
Generated on 2019-10-18 20:25 GMT / http://hdl.handle.net/2027/mdp.39015060277277
Public Domain in the United States, Google-digitized / http://www.hathitrust.org/access_use#pd-us-google

dass er bei allem, was aus seiner Feder hervorging, sich stets das praktische Bedürfnis der Aerzte vor Augen hielt. Dies erklärt die ausserordentliche Beliebtheit, deren sich seine Arbeiten stets erfreuten. Sie werden künftighin und vielleicht für immer als Grundlage für jede auf diesem Gebiet zu erwartende Arbeit dienen. Und so kam es, dass Zuckerkandls Name nicht nur in der Gelehrten-, sondern in der ganzen Welt, wo immer Zahnheilkunde ausgeübt wird, die begeistertsten Verehrer gefunden hat.

Wie oft war es mir vergönnt, zahnärztliche Themen mit ihm besprechen zu dürfen — denn er war in unserer Literatur gut bewandert —, sein scharfer Geist regte an und immer konnte man aus einer solchen Unterredung Ideen zu neuem Schaffen gewinnen, die er dann gerne und bereitwilligst unterstützte. Wenn ich noch hinzufüge, dass Zuckerkandl alles, was er ergriff, mit Eifer, Liebe und hingebender Leidenschaft erfasste und nicht eher ruhte, bis er vollauf eindrang, nichts, was ihm bearbeitenswert erschien, ablehnte oder gleichgültig behandelte, so glaube ich von seiner Persönlichkeit wenigstens einen schwachen Umriss gezeichnet zu haben, der nicht nur den Gelehrten und Forscher, sondern auch den Menschen mehr als sympathisch erscheinen lässt.

Wir Zahnärzte bewahren dem Verstorbenen die höchste Verehrung und Ehrfurcht, er bleibt einer unserer Grössten und wird in der zahnärztlichen Literatur für immer den allerersten Platz einnehmen. *Scheff.*

Varia.

BERLIN. Auszeichnungen. Prof. Dr. Wilhelm Sachs und Zahnarzt Dr. Erich Schmidt wurde der Rote Adler-Orden 4. Klasse, Dr. Konrad Kohn und Zahnarzt Mamlok in Berlin der Preussische Kronen-Orden 3. Klasse verliehen.

BRESLAU. Auszeichnung. Geh. Med.-Rat Prof. Dr. Partsch wurde durch die Verleihung des Kronen-Ordens 3. Klasse ausgezeichnet.

LEIPZIG. Auszeichnung. Dem Zahnarzt und Redakteur der „Deutschen Monatsschrift für Zahnheilkunde", Julius Parreidt, ist der Titel und Rang eines Hofrates verliehen worden.

STRASSBURG. Auszeichnung. Prof. Dr. Jessen wurde der Rote Adler-Orden 4. Klasse verliehen.

HEIDELBERG. Ehrung. Der Zentralverein Deutscher Zahnärzte hat dem Direktor des zahnärztlichen Institutes, Prof. Dr. Port, die grosse goldene Medaille verliehen.

Digitized by Google
Original from UNIVERSITY OF MICHIGAN
Generated on 2019-10-18 20:25 GMT / http://hdl.handle.net/2027/mdp.39015060277277
Public Domain in the United States, Google-digitized / http://www.hathitrust.org/access_use#pd-us-google

Goldguss-Technik.

Dr. Eugen Müller, Direktor des zahnärztlichen Technikums in Zürich-Enge, wird am 29. und 30. August d. J. in dem genannten Institut einen

unentgeltlichen Demonstrationskurs über Goldguss-Technik

abhalten, zu welchem Interessenten freundlichst eingeladen sind.

Patente und Gebrauchsmuster-Eintragungen.

(Mitgeteilt von **Ing. V. Monath,** Patentanwalt, Wien. I. Jasomirgottstrasse 4.)

Zahnärztliches Instrument. Iver Johnson, Fitchburg.

Mundlöffel für die Zahntechnik mit abnehmbarem Griff. Karl Baum, Barmen.

Zahnmesser mit einer von einem Stiel getragenen, zur Aufnahme der Drahtschleife dienenden Platte o. dgl. Dr. A. D. Claud, New-York.

Tisch für Zahnärzte. R. Fröschke & Co., Berlin.

Aus Zylinder und Kolben bestehende Einfüllvorrichtung für Zahnpistolen, Fistelspritzen. Heinrich Noffke, Berlin.

Gebissplatten-Stanzapparat. Karl Sommer, Berlin.

Zahnbefestigung. Adolf Wolf, Göppingen.

Küvette mit zwischen Ober- und Unterteil eingesetztem Zwischenring. Martin Dressler, Ebersbach.

Kautschukwärmer. Franz Lederer, Bärenstein.

Sterilisationskapsel für Guttapercha-Abdruckmassen. Walter Zielinsky, Berlin.

Artikulator mit gelenkig angeordneten, feststellbaren Spannbacken. Georg Schopferer, Trossingen.

Spiralförmige Saugkammerschablone. Rich. Quaas, Leipzig.

Saugvorrichtung für künstliche Gebisse. C. Schmidt, Hamburg.

Kautschuksauger. Rudolf Rademann, Schönau.

Zahnärztliche Pinzettenzange. Reinhard Fickeisen, Zweibrücken.

Bohrer zur Entfernung von Stiften, die im Wurzelkanal eines Zahnes befestigt sind. Alfred Rohrer, Freiburg.

Artikulator für zahnärztliche Zwecke. Kurt Grätz, Hamburg.

Verfahren zur Darstellung bei der Benützung Sauerstoff abgebender Zahnputz- und Poliermittel. Dr. C. Freiherr von Girsewald, Halensee.

Handstück für zahnärztliche Maschinen mit biegsamem Antriebskabel. The S. S. White Dental Mfg., Co. m. b. H., Berlin.

Generated on 2019-10-18 20:25 GMT / http://hdl.handle.net/2027/mdp.39015060277277
Public Domain in the United States, Google-digitized / http://www.hathitrust.org/access_use#pd-us-google
Digitized by Google
Original from UNIVERSITY OF MICHIGAN

Empfangene Zeitschriften.

Amerika:

Dental Cosmos.
Dental Digest.
Western Dental Journal.
Dental Review.
Dental Brief.
Dental Summary.
Items of Interest.
Dental Era.
Xi-Psi-Phi-Quarterly.
Revista Dental (Havanna)
La Odontol. Columbiana.

Australien:

Australian Journal of Dentistry.

Belgien:

Revue trimestrielle de Stomatologie.
Le Journal Dentaire Belge.

Dänemark, Schweden und Norwegen:

Odontologisk Tidskrift.
Svensk Tandläkare Tidskrift.
Tandlägebladet.

Deutschland:

Zeitschrift für Zahnheilkunde.
Deutsche zahnärztl. Wochenschrift.
Deutsche zahnärztliche Zeitung.
Deutsche Monatsschr. f. Zahnheilk.
Korrespondenzblatt für Zahnärzte.
Zahnärztliche Rundschau.
Archiv für Zahnheilkunde.
Zeitschrift für zahnärztl. Orthopädie.
Zahntechnische Wochenschrift.
Zahntechnische Reform.
Zahnärztliches Zentralblatt.
Journal für Zahnheilkunde und Zahntechnik.
Schulzahnpflege.

England:

British Dental Journal.
Dental Record.
Quarterly Circular.
Elliots Quarterly.

Frankreich:

Revue de Stomatologie.
Laboratoire.
La Province dentaire.
Revue Odontologique.
Revue Internat. de Prothèse Dentaire.
Bulletin du Syndicat des chirurgien.
Dentistes de France.
Le Monde Dentaire.

Holland:

Tijdschrift voor Tandheelkunde.

Italien:

Rivista Trimestrale di Odontojatria.
La Stomatologia.
La Rassegna Dentistica.

Japan:

Shikwa-gakuho.

Oesterreich-Ungarn:

Österr. Zeitschrift für Stomatologie.
Zeitschrift für Zahntechnik.
Ash's Wiener Vierteljahrs-Fachblatt.
Stomatologiai Közlöny.
Fogorvosi Szemle.
A Fogtechnikus.
Zubní lékařství.

Russland:

Zubowratschebni wjestnik.
Kronika dentysticzna.
Odontologitscheskoje Obosrenije.
Zubowratschebni mír.

Schweiz:

Schweizerische Vierteljahrsschrift für Zahnheilkunde.

Spanien:

La Odontologia.

Wir bestätigen den Empfang von Tauschexemplaren der genannten Zeitschriften und bitten um deren fernere Zusendung unter der Adresse:

JULIUS WEISS, Wien, I. Petersplatz 7.

Digitized by Google
Original from UNIVERSITY OF MICHIGAN
Generated on 2019-10-18 20:25 GMT / http://hdl.handle.net/2027/mdp.39015060277277
Public Domain in the United States, Google-digitized / http://www.hathitrust.org/access_use#pd-us-google

Empfangene Bücher und Broschüren

(Mit Vorbehalt weiterer Besprechung.)

Ergebnisse der gesamten Zahnheilkunde. Erster Jahrgang, 1. Heft. Herausgegeben von Prof. Dr. B. Mayrhofer, Innsbruck, und Doz. Dr. Guido Fischer, Greifswald. Verlag von J. F. Bergmann, Wiesbaden, 1910.

Zahnärztliche Chirurgie. Von Prof. Dr. med. Fritz Williger, Berlin. Leitfaden der praktischen Medizin. Berlin, 1. Band. Verlag von Dr. Werner Klinkhardt, Leipzig 1910.

Prinzipien einer rationellen Therapie der Pulpagangrän und ihrer häufigsten Folgezustände. Klinisch-bakteriologische Untersuchungen zur Pathologie und Therapie der faulen Zahnpulpa von Prof. Dr. B. Mayrhofer, Innsbruck. 1. Ergänzungsheft. Verlag von Gustav Fischer in Jena 1910.

Index der deutschen zahnärztlichen Literatur und zahnärztliche Bibliographie. Von Prof. Dr. Port in Heidelberg. 9. Lieferung (Schluss). Heidelberger Verlagsanstalt 1910.

Chemisch-pharmazeutische Praxis der Zahnheilkunde. Von Dr. Ludwig Kaufmann. A. Hartlebens Verlag, Wien und Leipzig 1910.

Chemisch-technische Rezepte und Notizen für die Zahnpraxis. Von Alfred Sedlacek. A. Hartlebens Verlag, Wien und Leipzig 1910.

Das Studium der Zahnheilkunde und die gesetzlichen Vorschriften für die Prüfung der Zahnärzte im Deutschen Reich. Herausgegeben von Otto Schröder, Sekretär der Universität Rostock. Verlag der Buchhandlung des Waisenhauses Halle a. d. S. 1910.

Teuerung, Nahrung, Entartung. Unsere heutige Ernährungsweise, eine schwere Gefahr für die Zukunft des Volkes. Von Ferdinand Baden, Zahnarzt in Altona. Berlinische Verlagsanstalt, 1910.

Die Leitungsanästhesie im Ober- und Unterkiefer auf Grund der anatomischen Verhältnisse. Von H. Bünte und H. Moral, Assistenten am zahnärztlichen Institut der kgl. Universität Greifswald. Verlag von Hermann Meusser, Berlin 1910.

Kritische Bemerkungen zur Aetiologie und Diagnostik der dentalen Trigeminusneuralgie. Von Dr. med. Oskar Weski, Arzt und Zahnarzt in Berlin. Sonderabdruck aus dem „Korrespondenzblatt für Zahnärzte", Band XXXIX, 2. Heft.

Digitized by Google
Original from UNIVERSITY OF MICHIGAN
Generated on 2019-10-18 20:25 GMT / http://hdl.handle.net/2027/mdp.39015060277277
Public Domain in the United States, Google-digitized / http://www.hathitrust.org/access_use#pd-us-google

Ein ringloser Stiftzahn. Von Prof. Dr. Wilh. Sachs, Berlin. Sonderabdruck aus dem „Korrespondenzblatt für Zahnärzte", Band XXXIX, 2. Heft.

Professor Lepkowskis neue Wurzelbehandlungsmethode. Von Dr. F. Jossé, Zahnarzt in Krakau. Sonderabdruck aus Ashs „Wiener Vierteljahrs-Fachblatt", Februar 1910, Nr. 1.

Ein Beitrag zur Rhachitis des Unterkiefers. Von Dr. E. H. Urbantschitsch, Graz. Sonderabdruck aus der „Oesterr. Zeitschrift für Stomatologie", 4. Heft, 1910.

Wesen und Wirkung der Pyocyanase und ihre Anwendung in der Zahnheilkunde. Von Felix Zimmermann in Leipzig. Sonderabdruck aus „Deutsche Monatsschrift für Zahnheilkunde", 3. Heft, 1910.

Die Biologie der menschlichen Zahnpulpa. Von Doz. Dr. Guido Fischer in Greifswald. Sonderabdruck aus „Deutsche Monatsschrift für Zahnheilkunde", 1. Heft, 1910.

Die Bleichung verfärbter Zähne mit H_2O_2. Von Doz Dr. Guido Fischer, Greifswald. Sonderabdruck aus „Deutsche Monatsschrift für Zahnheilkunde", 4. Heft, 1910.

Ueber Sensibilitätsprüfungen menschlicher Zähne mit Hilfe des konstanten Stromes. Von Doz. Dr. Guido Fischer, Greifswald. Sonderabdruck aus der „Deutschen zahnärztlichen Wochenschrift", XIII. Jahrg., Nr. 15.

Die Pyocyanase und ihre Anwendungsformen in der Zahnheilkunde. Von Zahnarzt Margoninski, Swinemünde. Sonderabdruck aus der „Zahnärztlichen Rundschau", XIX. Jahrg., Nr. 21.

Die Bindegewebsfibrillen der Zahnpulpa und ihre Beziehungen zur Dentinbildung. Von Arthur Masur, Breslau. Sonderabdruck aus den „Anatomischen Heften". 121. Heft, (40. Band). Verlag von J. F. Bergmann, Wiesbaden 1910.

Zubní Lékařství. Napsali Prof. Dr. Eduard Nessel a Doc. Dr. Jan Jesenský. I. Díl: Nauka o pleněni zubu. Část všeobecná napsal Doc. Dr. Jan Jesenský. V Praze Nakladem České grafické akc. společnosti „Unie" 1910.

NB. Bei Zusendung von Rezensionsexemplaren, Tauschexemplaren von Zeitungen etc. wolle man sich nur meiner Adresse bedienen.

Julius Weiss

Wien, I. Petersplatz Nr. 7

Digitized by Google
Original from UNIVERSITY OF MICHIGAN
Generated on 2019-10-18 20:25 GMT / http://hdl.handle.net/2027/mdp.39015060277277
Public Domain in the United States, Google-digitized / http://www.hathitrust.org/access_use#pd-us-google

Assistent, später Uebernehmer

wird für eine alte feine Praxis im Süden Oesterreichs gesucht.

Anträge unter „A. P. Nr. 421“ befördern die Herren Weiss & Schwarz, Wien, I. Petersplatz 7.

Assistent

für erstklassige Praxis in Wien, dauernde Stellung. Nur schriftliche Offerten erbeten durch die Herren Weiss & Schwarz, Wien, I. Petersplatz 7.

Alte gutgehende Praxis

in österreichischem Badeort abzugeben. — Jahreseinnahme 24.000 *K*. Einführung bis zu einem Jahre möglich.

Anfragen unter „Dr. U. Nr. 422“ befördern die Herren Weiss & Schwarz, Wien, I. Petersplatz 7.

Praxis in Alpenkurort

ist zu verkaufen oder zu vertauschen.

Anträge unter „L. W. Nr. 60“ befördern die Herren Weiss & Schwarz, Wien, I. Petersplatz 7.

Folgende gebrauchte, gut erhaltene Gegenstände

sind tief unter dem Kostenpreise abzugeben:

1 amerikanische elekrische Bohrmaschine für 110 Volt Gleichstr.
1 Klingelfuss' „ „ „ 110 „ „
1 deutsche „ „ „ 110 „ „
1 amerikanisches Lötgebläse für Spiritusflamme
1 Silbermanns Goldgussapparat und
viele zahntechnische Werkzeuge.

Anfragen befördern die Herren Weiss & Schwarz, Wien, I. Petersplatz 7.

Digitized by Google
Original from UNIVERSITY OF MICHIGAN
Generated on 2019-10-18 20:25 GMT / http://hdl.handle.net/2027/mdp.39015060277277
Public Domain in the United States, Google-digitized / http://www.hathitrust.org/access_use#pd-us-google

Zur Besetzung von offenen

Techniker-Stellen

empfiehlt sich die behördlich konzessionierte

Fach-Stellenvermittlung

des

Verbandes österr. Zahntechniker-Gehilfen und -Lehrlinge in Wien

VI. Mariahilferstrasse 99 (Hotel Palace).

Sprechstunden: an Wochentagen von 7—8 Uhr abends

Telegrammadresse: Zahnvermittlung Wien.

Gesucht:

Gebrauchter, gut erhaltener Operationsstuhl mit Oelpumpe. Anträge an die Herren Weiss & Schwarz, Wien, I. Petersplatz 7.

Hermann Meusser

Berlin W. 35/106, Steglitzerstrasse 58

Einzige Spezialbuchhandlung für Zahnheilkunde

ist bestrebt, durch solide, kulante und schnelle Bedienung ihren Kundenkreis zu erweitern. Zur Erleichterung der Anschaffung werden **monatliche Teilzahlungen** in der Höhe des zehnten Teiles des Kaufpreises eingeräumt.

Bei grösseren Aufträgen Ermässigung der Monatsrate auf den zwanzigsten Teil.

Vollständiges Lager. — Allerneueste Auflagen.

Fachkatalog gratis. **Portofreie Sendung.**

Digitized by Google

Original from UNIVERSITY OF MICHIGAN

Generated on 2019-10-18 20:25 GMT / http://hdl.handle.net/2027/mdp.39015060277277
Public Domain in the United States, Google-digitized / http://www.hathitrust.org/access_use#pd-us-google

Zahnärztlicher Unterricht
an den Universitäten in Oesterreich und Ungarn.

a) Oesterreich.

Wien. K. k. zahnärztl. Universitäts-Institut, IX. Türkenstrasse 9.

Vorstand: Reg.-Rat Prof. Dr. Julius Scheff.
Assistenten: I. Dr. Berth. Spitzer, II. Dr. Bruno Klein.
Demonstratoren: Stud. med. Ignaz Deutsch und Emanuel Stiksa.

I. **Semestralvorlesungen über operative u. konservierende Zahnheilkunde.** fünfmal wöchentlich von 4 bis 6 Uhr abends. Dieselben umfassen die gesamte Theorie in Verbindung mit Uebungen am Phantom und dauern als solche bis zu den Weihnachtsferien. Nach letzteren beginnen die praktischen Uebungen an Patienten bis zum Semesterschluss.

II. **Semestralvorlesungen für Mediziner** zweimal wöchentlich.

III. **Semestralvorlesungen über Zahnersatzkunde;** Herstellung von Ersatzstücken an Patienten, fünfmal wöchentlich von 8 bis 10 Uhr vormittags. Von 10 bis 12 Uhr praktische Uebungen in den Arbeitsräumen für Zahnersatzkunde.

IV. **Extraktionskurs** mit prakt. Uebungen, abgehalten von den Assistenten Dr. Spitzer und Dr. Klein unter Leitung des Vorstandes. Kursdauer: 4 Wochen. Honorar: Aerzte *K* 30.—, Studierende *K* 20.—.

V. Doz. Dr. Rud. Loos liest ein zweistündiges Kolleg mit Demonstrationen und prakt. Uebungen für Mediziner. Samstag von 3 bis 5 Uhr nachm.

V. **Ferialkurse:**

Instituts-Assistent Dr. B. Spitzer hält während der Weihnachts- und Osterferien, sowie anfangs September theoretische und praktische Ferialkurse über operative und konservierende Zahnheilkunde und Zahnersatzkunde in der Dauer von 6 bis 7 Wochen mit Uebungen am Patienten ab. Anfragen: IX. Türkenstrasse 9, Universitäts-Institut.

Wien. Zahnärztl. Abteilung d. allg. Poliklinik, IX. Höfergasse 1.

Vorstand: Doz. Dr. v. Wunschheim.
Assistenten: Dr. O. v. An der Lan und Dr. Nik. Schwarz.

I. **Semestralvorlesungen über Zahnheilkunde** für Mediziner, zweistündig, Dienstag, Donnerstag von 6 bis 7 Uhr abends, *K* 4 20.

II. **Praktische Uebungen in konservierender Zahnheilkunde** an Patienten für Vorgeschrittene, zehnstündig, fünfmal wöchentlich von 5 bis 7 Uhr abends, 50 *K*.

III. Weiser Rudolf, Privatdozent, Dr. med. univ.: **Semestralvorlesung über Zahnersatzkunde,** Donnerstag von 9 bis 12 Uhr mit praktischen Uebungen am Patienten und technischen Arbeiten am Modell, fünfmal wöchentlich von 9 bis 11 Uhr. Beginn 1. November. (Anmeldungen und Anfragen — nur schriftlich — an Dr. R. Weiser, IX. Frankgasse 2.) Zahnärztliche Abteilung der Poliklinik. Honorar *K* 200.—.

IV. **Ferialkurse:**

Die Abteilungs-Assistenten Dr. O. v. An der Lan und Dr. Nik. Schwarz halten während der Weihnachts- und Osterferien, sowie anfangs September praktische Kurse über konservierende Zahnheilkunde und Zahnersatzkunde mit Uebungen am Patienten ab. Anfragen: IX. Höfergasse, Allg. Poliklinik.

Doz. Dr. L. Fleischmann liest: Die normale und pathologische Histologie der Zähne, einschliesslich der Histogenese. Einstündig. Tag und Stunde nach Uebereinkunft im Histologischen Institut (Prof. Ebner).

Doz. Dr. W. Wallisch liest im Sommersemester nicht.

Digitized by Google
Original from UNIVERSITY OF MICHIGAN
Generated on 2019-10-18 20:25 GMT / http://hdl.handle.net/2027/mdp.39015060277277
Public Domain in the United States, Google-digitized / http://www.hathitrust.org/access_use#pd-us-google

Graz. K. k. zahnärztl. Universitäts-Institut.

Vorstand: Prof. Dr. Franz Trauner.

Assistenten: I. Dr. R. Benedikt, II. Dr. Kneschaurek.

I. **Semestralvorlesungen über Zahnheilkunde**: Montag, Mittwoch und Freitag von 5 bis 6 Uhr abends als 3stündiges Kollegium.

II. **Praktischer Kurs an Patienten für Vorgeschrittene**, 10 Stunden wöchentlich 8 Wochen hindurch, Montag bis Freitag von 5 bis 7 Uhr abends, gegen das Honorar eines 10stündigen Kollegiums.

III. **Zahnersatzkunde**: Montag bis Samstag von 8 bis 10 Uhr, verbunden mit Arbeiten im Laboratorium für Ersatzkunde von 10 bis 12 Uhr als 20stünd. Kollegium.

IV. **Ferialkurse** lesen die Assistenten.

Innsbruck. K. k. zahnärztl. Universitäts-Institut, Annichstr. 24.

Vorstand: Prof. Dr. B. Mayrhofer.

Assistenten: I. Dr. Eug. Pöll, II. Dr. W. Mitter.

I. **Klinische Vorlesungen über Pathologie u. Therapie der Zahnkrankheiten mit Praktikum**, 3 Stunden wöchentl.; Dienstag von 5 bis 7 Uhr und Donnerstag von 5 bis 6 Uhr.

II. **Praktische Uebungen an Patienten in der operativen Zahnheilkunde, verbunden mit Demonstrationen.** Gemeinsam mit Dr. Arnold. Montag bis Freitag von 2 bis 6 Uhr. Als 5stünd. Kollegium zu rechnen. Laboratoriumsgebühr 25 *K.* Teilnehmerzahl nach Massgabe der vorhandenen Arbeitsplätze beschränkt.

III. **Theoretisch-praktischer Semestralkurs über künstlichen Zahnersatz, verbunden mit Demonstrationen und Uebungen an Patienten.** Gemeinsam mit Dr. Mitter. Montag bis Freitag von 8 bis 12 Uhr. Als 5stünd. Kollegium zu rechnen. Laboratoriumsgebühr 50 *K.* Teilnehmerzahl nach Massgabe der vorhandenen Arbeitsplätze beschränkt.

IV. In den Weihnachts-, Oster- und Sommerferien werden operative und technische Assistentenkurse abgehalten.

Prag. Zahnärztl. Institut der k. k. deutschen Universität.

Prag, I. Obstmarkt 6.

Vorstand: Prof. Dr. H. Bönnecken.

Assistenten: I. Dr. A. Kerber, II. Dr. H. Fritsch, III. Dr. R. Kleiner.

I. **Semestralvorlesungen**: *a*) Theoretische und praktische Zahnheilkunde mit Demonstrationen und Uebungen an Zahnkranken: Montag, Mittwoch, Freitag 6 bis 7 Uhr; *b*) zahnärztlicher Operationskurs mit besonderer Berücksichtigung der Erhaltung erkrankter Zähne durch Füllung: Täglich 4 bis 6 Uhr; *c*) Kursus der zahnärztl. Technik: Täglich 2 Stunden nach Uebereinkunft. (Honorar 100 *K.*)

II. **Kurse**: Plombierkurse werden vom 1. Oktober bis 30. November und 7. Jänner bis 28. Februar und vom 1. Mai bis 15. Juni von Dr. H. Fritsch, Kurse über Zahntechnik zu denselben Terminen von Dr. R. Kleiner abgehalten. Ausserdem eventuell 4- bis 6wöchentliche Ferialkurse zu Ostern und in den Hauptferien. Nähere Auskünfte erteilen die Genannten.

Digitized by Google
Original from UNIVERSITY OF MICHIGAN
Generated on 2019-10-18 20:25 GMT / http://hdl.handle.net/2027/mdp.39015060277277
Public Domain in the United States, Google-digitized / http://www.hathitrust.org/access_use#pd-us-google

Prag. K. k. böhmisches Universitäts-Ambulatorium.

Vorstand: Prof. Dr. E. Nessel.
Assistent: Dr. Tereba. Zwei Demonstratoren.

Zahnheilkunde. Theoretische Vorträge mit Uebungen am Phantom, **Demonstrationen** im Plombieren der Zähne für Anfänger.

Klinik der Zahnkrankheiten mit Uebungen im Extrahieren und Plombieren der Zähne für Vorgeschrittene.

Doz. Dr. J. Jesensky liest im Wintersemester zweimal wöchentlich ein Kolleg mit praktischen Uebungen für Mediziner.

Privatkurse nach vorheriger Anmeldung und Verabredung mit dem Vorstand des Institutes.

Ferialkurse (Weihnachten, Ostern. Ferien) liest Dr. Tereba.

Krakau. K. k. zahnärztl. Universitäts-Ambulatorium.

Vorstand: Prof. Dr. W. Lepkowski.
Assistent: Dr. Podłęslei. — *Demonstrator:* Stefański.

Sechswöchentlicher Kurs, von 8 bis 9 Uhr früh, fünfmal wöchentlich. Uebungen im Plombieren und Extraktion der Zähne, 3 Stunden wöchentlich von 9 bis 10 Uhr früh.

Zahnersatzkunde, 3 Stunden wöchentlich von 8 bis 9 Uhr früh (Privat).

Lemberg. K. k. zahnärztl. Universitäts-Ambulatorium.

Vorstand: Unbesetzt.
Assistent: Unbesetzt.

Doz. Dr. Theodor Bohosiewicz.

b) Ungarn.

Budapest. Stomatolog. Klinik d. kgl. Universität, VIII. Mária utca.

Vorstand: Prof. Dr. J. v. Arkövy.
Honorar-Assistent: Dr. H. Salamon.
Assistenten: I. Dr. J. Sturm, II. Dr. E. Major.
Demonstratoren: Dr. D. v. Máthé, Dr. F. Faisztl, Dr. J. Kanitzer und Dr. E. Apáti.

Semestralvorlesungen:

I. **Stomatologische Poliklinik,** einmal wöchentlich von 5 bis ½7 Uhr abends (Montag) für die allgemeine Praxis.

Stomatologische Propädeutik, einmal wöchentlich von 5 bis ½7 Uhr abends (Dienstag) für zukünftige Spezialisten.

Stomatologische Operationslehre, einmal wöch. von 5 bis ½7 Uhr abds. (Donnerstag) für zukünftige Spezialisten. (Gehalten von Prof. J. v. Arkövy.)

II. **Zahnersatzkunde** unter Leitung des Doz. Dr. L. Hattyasy, zweimal wöchentlich von 5 bis ½7 Uhr abends (Mittwoch und Freitag).

III. **Zahnärztliche Operationslehre,** einmal wöchentlich von 5 bis 7 Uhr abends (Samstag), Doz. Dr. J. Szabó.

Die Klinik ist von 8 bis 12 Uhr vorm. und von 4 bis 8 Uhr abds. geöffnet.

Privatkurse werden von den Assistenten abgehalten.

Klausenburg. Königl. Universität.

Kurse: Doz. Dr. K. Hoenez: Mund- und Zahnkrankheiten, verbunden mit Extraktions- und Füllungs-Exerzitien.

Doz. Dr. G. Rudas: Histologie und Pathologie der Zähne.

Generated on 2019-10-18 20:25 GMT / http://hdl.handle.net/2027/mdp.39015060277277
Public Domain in the United States, Google-digitized / http://www.hathitrust.org/access_use#pd-us-google
Digitized by Google
Original from UNIVERSITY OF MICHIGAN

Institut für zahnärztl. Fortbildung Berlin, Bülowstrasse 22.

Geleitet von den Zahnärzten Dr. Konrad Cohn, Prof. Dr. Dieck, Prof. Guttmann, Prof. Hahl, H. J. Mamlok, Prof. Dr. Sachs, Dr. Erich Schmidt, Prof. Dr Schröder, Prof. Dr. Williger, Hofzahnarzt Willmer.

Im Institut finden in diesem Jahre folgende Kurse statt:

Gesamtgebiet der konservierenden Zahnheilkunde.

Vom 15. Juni bis 1. August.

Der Kursus zerfällt 1. in einen wissenschaftlich-theoretischen Teil über die Pathologie der harten und weichen Gewebe des Zahnes, die Prinzipien der Kavitätenpräparation für die verschiedenen Füllungsmaterialien, sowie die Grundsätze für die Wurzelbehandlung und 2. in einen praktischen Teil mit Behandlung von Patienten. Die praktische Arbeit wird sich auf alle Methoden der konservierenden Zahnbehandlung beziehen, im besonderen: Die Füllung mit plastischen Materialien. — Die Füllung mit Gold. — Goldgusseinlagen. — Porzellanfüllungen. — Porzellanschlifffüllungen. — Behandlung von Pulpa- und Wurzelhauterkrankungen. — Alveolar-Pyorrhoe. Daneben Demonstrationen und Uebungen in den klinisch-diagnostischen Methoden.

Die Röntgenphotographie im Dienste der Zahnheilkunde.

Vom 1. August bis 1. September.

a) Physikalisch-technischer Teil; *b*) Klinisch-diagnostischer Teil, mit Uebungen; *c*) Photographisch-technischer Teil, mit Uebungen.

Chirurgischer Kursus.

Vom 1. August bis 1. September.

1. Allgemeine Chirurgie, Operations- und Verbandslehre in täglichen Vorträgen. 2. Praktisch-chirurgische Arbeiten: *a*) Anästhesie (allgemein und lokal); *b*) Extraktionen; *c*) Ausmeisselungen; *d*) Wurzelspitzenresektion; *e*) Zystenoperationen; *f*) Antrumeröffnungen.

Allgemeinkurs.

Vom 1. August bis 28. August.

Praktische Uebungen am Patienten unter Leitung der Kurslehrer.

Technik-Kursus.

Vom 15. September bis 1. November.

1. **Plattenprothese.** Vorbereitung des Mundes. — Methoden des Abdruckes. — Artikulationsproblem. (Aufstellen des ganzen Gebisses.) — Herstellung von Metallprothesen. (Stanz- und Gussmethoden.) *a*) Metallarbeiten, kombiniert mit Kautschuk; *b*) und Porzellan.

2. **Kronen- und Brückenarbeiten.** Einführung in die Kronen- und Brückenarbeiten mit besonderer Berücksichtigung der Indikation. — Vorbereitung der Wurzeln und Zähne, konservierende, chirurgische und mechanische. — I. Der einfache Stiftzahn. II. Der Bandstiftzahn. III. Die Vollkronen und ihre Modifikationen. IV. Brückenarbeiten, freischwebende, Basis- und Plattenbrücken.

3. **Chirurgische Prothese.** Kieferbrüche-Behandlung. — Ankylose und Luxationen. — Resektionsprothetik, Ober- und Unterkiefer. — Gaumendefekte, angeboren, erworben.

Gesamtgebiet der konservierenden Zahnheilkunde.

Vom 1. November bis 15. Dezember.

Etwaige Aenderungen des Jahresprogrammes bleiben vorbehalten.

Das Honorar beträgt pro Woche Mk. 100.—.

Alle Anfragen sind zu richten an das Bureau des Instituts für zahnärztliche Fortbildung, Berlin, Bülowstrasse 22.

Digitized by Google
Original from UNIVERSITY OF MICHIGAN
Generated on 2019-10-18 20:25 GMT / http://hdl.handle.net/2027/mdp.39015060277277
Public Domain in the United States, Google-digitized / http://www.hathitrust.org/access_use#pd-us-google

Berliner zahnärztliche Poliklinik

Fernsprecher Amt VI, 731

Belle Alliancestrasse 87/88. BERLIN SW. Belle Alliancestrasse 87/88.

Gegründet 1902.

Institut für Fortbildungskurse

in den Fächern der operativen, prothetischen u. orthopädischen Zahnheilkunde.

Vorstand: Zahnarzt **Alfred Körbitz.**

Leiter der konservierenden u. chirurgischen Abteilung: Zahnarzt **Paul W. Simon.**

I. Konservierende Abteilung. Das Füllen der Zähne mit Gold-, Porzellan- und Metalleinlagen sowie plastischen Materialien. Behandlung pulpa- und wurzelkranker Zähne nach den Ergebnissen der neueren wissenschaftlichen Untersuchungen. Täglich 9—1 und 3—6 Uhr.

II. Chirurgische Abteilung. Extraktionsübungen. Unterricht in der lokalen und Leitungsanästhesie. Wöchentlich Demonstrationen operativer Eingriffe, wie Ausmeisselungen, Wurzelspitzenresektionen, Zystenexstirpationen etc. **Täglich** 12—1 und 3 - 4 Uhr.

Zahnärztliche Röntgenologie. Dienstag und Freitag 5—6 Uhr.

III. Prothetische Abteilung. Anfertigung von Kautschuk- und Metallersatzstücken, Stiftzähnen, Kronen und Brücken am Phantom und für Patienten. Täglich 9—1 und 3—6 Uhr.

IV. Orthodontische Abteilung. Mehrmals im Jahre 14tägige Demonstrationskurse mit beschränkter Teilnehmerzahl. Ferner praktische Uebungen in den Methoden von Angle, Case, Baker u. a. Montag und Donnerstag 6—8 Uhr.

Als Ergänzung des praktischen Unterrichtes finden in allen Abteilungen **ständig Vorlesungen und Demonstrationen** statt. Den Praktikanten steht die reichhaltige Institutsbibliothek zur freien Verfügung.

Ausser den allgemeinen Kursen werden auf Wunsch **Spezialkurse** von ein- oder mehrwöchiger Dauer erteilt, besonders in den Methoden des Goldfüllens, der Porzellan- und Metalleinlagearbeiten, Kronen- und Brückenarbeiten und Regulierungen.

Anmeldungen sind möglichst frühzeitig an das Bureau der **Berliner zahnärztlichen Poliklinik** zu richten, von dem alle Anfragen gern beantwortet und ausführliche Prospekte versandt werden. Der Eintritt kann jederzeit erfolgen. Aufnahme finden nur approbierte Zahnärzte und Aerzte aller Länder. Für Techniker ist ein besonderer Laboratoriumskurs eingerichtet.

Dr. Heinrich Höck

Zahnarzt

Wien, I. Volksgartenstrasse 5

empfiehlt sich den P. T. Kollegen zur Herstellung von

Röntgen-Aufnahmen

zu diagnostischen Zwecken.

Auskünfte werden mündlich und brieflich bereitwilligst erteilt.

Le Traducteur, The Translator, Il Traduttore,

drei Halbmonatsschriften zum Studium der französischen, englischen, italienischen und deutschen Sprache.

Diese Blätter verfolgen den Zweck, den jungen Deutschen, Franzosen, Italiener oder Engländer in der Erlernung der Fremdsprache zu vervollkommnen und ihm die Mittel in die Hand zu geben, sich eine gründliche und gediegene Kenntnis in der zu erlernenden Sprache anzueignen. Sie enthalten neben einer durchlaufenden grösseren Erzählung eine reichliche Auswahl anderer trefflicher Bildungsmittel: Eine schöne Auslese von Sprichwörtern, Gedichten, Uebersetzungsaufgaben, Gesprächen, die so recht dem Leben abgelauscht sind, Geschäftsbriefen, Rätsel, Adressennachweis usw. — Probenummern für Französisch, Englisch oder Italienisch kostenfrei durch den Verlag des „Traducteur“ in La Chaux-de-Fonds (Schweiz).

Digitized by Google

Original from UNIVERSITY OF MICHIGAN

Generated on 2019-10-18 20:25 GMT / http://hdl.handle.net/2027/mdp.39015060277277
Public Domain in the United States, Google-digitized / http://www.hathitrust.org/access_use#pd-us-google

XXVI. Jahrgang. Oktober 1910. Heft IV.

Oesterreichisch-ungarische

Vierteljahrsschrift für Zahnheilkunde.

Herausgegeben von

JULIUS WEISS, Wien, I. Petersplatz 7

unter ständiger Mitwirkung der Herren:

Prof. Dr. J. v. Arkövy, Budapest — Prof. Dr. H. Bönnecken, Prag — Prof. Dr. W. Bruck, Breslau — Doz. Dr. G. Fischer, Greifswald — Doz. Dr. L. Fleischmann, Wien — J. Grünberg, Berlin — Doz. Dr. L. Hattyasy, Budapest — Dr. H. Höck, Wien — Prof. Dr. C. Jung, Berlin — Dr. T. Kaas, Krems — Dr. M. Karolyi, Wien — Dr. R. Kronfeld, Wien — Dr. M. Kulka, Wien — Dr. J. Lartschneider, Linz — Doz. Dr. R. Loos, Wien — Prof. Dr. B. Mayrhofer, Innsbruck — Dr. A. Oppenheim, Wien — Prof. Dr. G. Port, Heidelberg — Dr. G. Preiswerk, Basel — Doz. Dr. C. Röse, Dresden — Doz. Dr. A. Rothman, Budapest — Prof. Dr. W. Sachs, Berlin — Prof. Dr. J. Scheff, Wien — Prof. Dr. H. Schröder, Berlin — Dr. E. Smreker, Wien — Dr. B. Spitzer, Wien — Doz. Dr. J. Szabó, Budapest — Prof. Dr. F. Trauner, Graz — Doz. Dr. W. Vajna, Budapest — Prof. Dr. O. Walkhoff, München — Doz. Dr. W. Wallisch, Wien — Doz. Dr. R. Weiser, Wien — Doz. Dr. G. v. Wunschheim, Wien.

Nachdruck nur mit genauer Quellenangabe gestattet.

Beitrag zur Therapie der erkrankten Zahnpulpa.[1]

Von Dr. *P. Adloff* in Königsberg i. Pr.

Wer die Entwicklung unseres Faches in den letzten Jahrzehnten mit aufmerksamen Blicken verfolgt hat, der wird, trotz der zum Teil staunenswerten Fortschritte in der zahnärztlichen Chirurgie und in der Technik, zugestehen müssen, dass gerade auf demjenigen Gebiete, das so recht eigentlich die Domäne des Zahnarztes bildet, in der Behandlung der Pulpakrankheiten positive Fortschritte nicht zu verzeichnen sind. Seit den bahnbrechenden Arbeiten Adolf Witzels, des genialen Begrûnders der modernen Zahnheilkunde, sind wir kaum einen Schritt vorwärts gekommen. Zwar ist die sogenannte antiseptische Wurzelbehandlung heute Gemeingut sämtlicher Zahnärzte geworden, dagegen hat die von Witzel inaugurierte spezielle Therapie der entzündeten Pulpa, die sogenannte Pulpaamputation, ausser bei seinen Schülern nur wenig Eingang gefunden, ja es hat ihr bis zum heutigen Tage nicht an Gegnern gefehlt, die diese unvergleichliche Methode als vollkommen verfehlt und unwissenschaftlich zurückwiesen. So war es denn kein Wunder, wenn auf diesem so überaus wichtigen Gebiete eine heillose Verwirrung herrschte. Was die Methode als solche nicht leisten konnte, das sollte durch die Anwendung immer neuer Medikamente erreicht werden, bis man schliesslich aber

[1] Vortrag, gehalten auf der 82. Versammlung Deutscher Naturforscher und Aerzte zu Königsberg i. Pr.

Digitized by Google
Original from UNIVERSITY OF MICHIGAN
Generated on 2019-10-18 20:25 GMT / http://hdl.handle.net/2027/mdp.39015060277277
Public Domain in the United States, Google-digitized / http://www.hathitrust.org/access_use#pd-us-google

immer wieder einsehen musste, dass auf diesem Wege eine endgültige Lösung des Problems nicht zu erreichen war.

Heute haben neueste einwandfreie Forschungen den Nachweis gebracht, dass der von Adolf Witzel eingeschlagene Weg zwar auch nicht unfehlbar ist, dass er aber doch jedenfalls die sicherste Gewähr gibt, die jeden Arzt so tief deprimierenden Misserfolge zu vermeiden.

Wenn ich nun heute ein schon lange gehegtes Vorhaben ausführe und mir erlaube, zu dieser Frage ausführlich Stellung zu nehmen, so glaube ich hierzu berechtigt zu sein, einmal weil ich als Schüler Adolf Witzels seine Methode seit 14 Jahren anwende und somit einige Erfahrungen zu haben glaube; es geschieht aber auch, weil ich von ihrer unbedingten Ueberlegenheit gegenüber sämtlichen anderen Methoden überzeugt bin und ihre allgemeine Annahme für einen unzweifelhaften Fortschritt auch auf diesem Gebiete der Zahnheilkunde halten würde.

Erst kürzlich ist auch Boennecken in einer ausgezeichneten ausführlichen Arbeit für die Pulpaamputation eingetreten. Da ich aber in einigen nicht unwesentlichen Punkten von ihm differiere, so erscheint es mir nicht überflüssig, meine abweichende Auffassung hier zu vertreten.

Die entzündlichen Erkrankungen der Pulpa haben von jeher besonderes Interesse erregt, und es ist verschiedentlich unternommen worden, dieselben von klinischen und pathologischen Gesichtspunkten aus zu klassifizieren. Besonders hervorzuheben ist die vortreffliche Arbeit von Arkövy, die auch noch deswegen von besonderer Bedeutung war, weil hier zum ersten Male eine Diagnostik der Zahnkrankheiten auf Grund klinisch pathologischer, pathologisch-anatomischer und pathologisch-histologischer Befunde gegeben wurde. Und wenn auch nicht alle der von Arkövy angenommenen Erkrankungsformen einer objektiven Kritik und Prüfung standgehalten haben, es muss unbedingt zugegeben werden, dass das Werk Arkövys die Aera der wissenschaftlichen Zahnheilkunde mitbegründen half und für alle Zeiten als klassisches Monument einen hervorragenden Platz in der Geschichte unseres Faches behalten wird.

In neuester Zeit hat Römer eine ausführliche Darstellung der pathologisch-anatomischen Veränderungen der Zahnpulpa und eine neue Einteilung der Pulpaerkrankungen gegeben, die wohl als endgültig betrachtet werden darf.

Römer unterscheidet darnach:

A. Pulpitis acuta:

1. Pulpitis simplex,
2. Pulpitis purulenta,
3. Pulpitis gangraenosa.

Digitized by Google
Original from UNIVERSITY OF MICHIGAN
Generated on 2019-10-18 20:25 GMT / http://hdl.handle.net/2027/mdp.39015060277277
Public Domain in the United States, Google-digitized / http://www.hathitrust.org/access_use#pd-us-google

B. Pulpitis chronica:
1. Pulpitis ulcerosa,
2. Pulpitis granulomatosa.

Römer hat vom pathologisch-anatomischen Standpunkt aus die Unterscheidung zwischen partieller und totaler Pulpitis fallen lassen, da alle drei Formen der akuten Entzündung stets als partielle Entzündung beginnen. Es erscheint mir diese Unterscheidung aber auch für den Praktiker unwesentlich, schon aus dem einfachen Grunde, weil es auch mit Hilfe der neuesten Untersuchungsmethoden unmöglich ist, in allen Fällen eine partielle Entzündung von einer totalen zu unterscheiden. Wichtiger aber scheint es mir zu sein, das von Witzel als „primäre Hyperämie", von Walkhoff als „kongestive Hyperämie" bezeichnete erste Stadium der Pulpaentzündung, als besondere Form unter der von Römer vorgeschlagenen Bezeichnung „Irritationshyperämie" auch fernerhin aus praktischen Gründen beizubehalten. Denn die Irritationshyperämie ist meines Erachtens die einzige Entzündungsform, die in jedem Fall günstige Aussichten auf Heilung bietet.

Ich weiss sehr wohl, dass die Grenze für die Möglichkeit der Ausheilung einer erkrankten Pulpa heute viel weiter gezogen wird. Ich kann mich jedoch dieser neuesten Richtung nicht anschliessen und ich fürchte, sie hat bereits Unheil genug angerichtet.

Die Blutgefässe der Pulpa nehmen, wie auch Römer hervorhebt, eine gesonderte Stellung im ganzen Gefässsystem ein. Die Gefässe treten durch das enge Foramen apicale ein und aus, so dass die Ausbildung eines kollateralen Blutkreislaufes bei Zirkulationsstörungen ausgeschlossen erscheint. Es liegt daher auf der Hand, dass im allgemeinen nur bei den leichtesten Erkrankungen der Pulpa auf therapeutischem Wege eine Restitutio ad integrum möglich ist, während alle schwereren Schädigungen zu einem Absterben führen werden. Dieses hatte schon Witzel richtig erkannt und er hatte die Regel aufgestellt, dass, sobald ein Zahn auch nur einmal spontan geschmerzt hat, der Erfolg einer konservierenden Pulpabehandlung zum mindesten sehr fraglich sei.

Es ist nun in neuerer Zeit von verschiedenen Seiten eine andere Auffassung vertreten worden. Darnach soll auch bei Pulpitis acuta partialis und totalis und bei Pulpitis granulomatosa die Erhaltung der Pulpa möglich sein. Diese Auffassung stützt sich auf Befunde, die unbedingt beweisen, dass auch in diesen Fällen schwerer Erkrankung die Erhaltung einer lebensfähigen Pulpa durch Bildung von Schutzdentin oder einer

Digitized by Google
Original from UNIVERSITY OF MICHIGAN
Generated on 2019-10-18 20:25 GMT / http://hdl.handle.net/2027/mdp.39015060277277
Public Domain in the United States, Google-digitized / http://www.hathitrust.org/access_use#pd-us-google

Abszessmembran in der Tat möglich ist; auch der Pulpapolyp ist in diesem Sinne als ein Selbstschutz der Pulpa aufzufassen. Diese Tatsachen stehen fest, aber ebenso feststehend ist, dass diese vereinzelten Fälle keinesfalls verallgemeinert werden dürfen. Gerade diese hochinteressanten Befunde sind ja ein Beweis dafür, dass im Grunde genommen nicht das therapeutische Eingreifen des Arztes die Erkrankung zur Heilung bringt, sondern dass die Natur selbst mithelfen muss, soll ein Erfolg zustande kommen. Der Arzt kann die Natur nur in diesem Bestreben unterstützen; aber alle Mühe wird vergebens sein, wenn die Grundlagen fehlen, von denen allein ein glücklicher Ausgang abhängt.

Fischer hat darauf aufmerksam gemacht, dass die Widerstandsfähigkeit der Pulpa durch lokale Indispositionen oder allgemeine Erkrankungen, ererbte wie erworbene, herabgesetzt wird, so dass sie dann keine Abwehrmassregeln zu treffen vermag und den auf sie eindringenden Schädigungen ohne Widerstand leisten zu können, erliegt. Bei der eigenartigen Gefässversorgung durch das Foramen apicale hindurch liegt ohne Frage die Gefahr vor, dass selbst solche leichtere Erkrankungen, die für den übrigen Körper kaum merkbar sind, für die Pulpa selbst von einschneidender Wirkung sein werden. Ja, es erscheint nicht ausgeschlossen, dass selbst normale Variationen in der Grösse des Foramen apicale in dieser Beziehung unheilvolle Bedeutung gewinnen können. So macht auch Römer das enge Foramen dafür verantwortlich, dass man so häufig in scheinbar ganz intakten Zähnen auffallende Veränderungen des Pulpagewebes, besonders Atrophie einzelner Teile desselben antrifft, und dass Infektionen des Pulpagewebes so häufig und schnell zur totalen Nekrose der Pulpa führen.

Für den Zahnarzt ist es aber unmöglich, in jedem einzelnen Falle festzustellen, ob die Umstände der Erhaltung einer erkrankten Pulpa günstig sind oder nicht. Er kann nur die immerhin sehr beschränkten und in ihrem Erfolge zweifelhaften Massnahmen treffen, um die Zufuhr neuen infektiösen Materials zu sistieren, alles weitere muss er der eigenen Tätigkeit der Pulpa überlassen.

Ich halte es daher auch nicht für zweckmässig, die Erhaltung einer Pulpa, die deutliche Anzeichen einer vorgeschrittenen Entzündung aufweist, auch nur zu versuchen, wie es verlangt worden ist, wenn nicht ganz besondere Umstände dieses angezeigt erscheinen lassen. Es ist gesagt worden, dieser Versuch müsste unter jeden Umständen gemacht werden, zur Entfernung der Pulpa käme man noch immer zur Zeit.

Generated on 2019-10-18 20:25 GMT / http://hdl.handle.net/2027/mdp.39015060277277
Public Domain in the United States, Google-digitized / http://www.hathitrust.org/access_use#pd-us-google
Digitized by Google
Original from UNIVERSITY OF MICHIGAN

Dieser Auffassung kann nicht energisch genug entgegengetreten werden. Sie wäre berechtigt, wenn ein missglückter Versuch sich bald oder doch wenigstens in absehbarer Zeit manifestieren würde. Das ist aber nicht der Fall, sehr häufig erscheinen die Patienten erst wieder, wenn schon umfangreiche Veränderungen an der Wurzelspitze und im Kieferknochen die Erhaltung des ganzen Zahnes unmöglich machen oder doch zum mindesten sehr erschweren. Ich bin auch überzeugt, dass ein grosser Teil der Fälle, bei denen noch nach ein bis zwei Jahren eine lebende Pulpa mittels des Induktionsstromes nachgewiesen ist, trotzdem Misserfolge sind. Schon Witzel hat, als er nach Amputation der Kronenpulpa die Wurzelpulpen nur überkappte, noch nach Jahren Lebenserscheinungen in ihnen feststellen können, eine Tatsache, die er zuerst als Beweis dafür ansprach, dass hier eine Vernarbung der amputierten Stümpfe eingetreten sei; später hat er sich davon überzeugt, dass lediglich eine sehr langsam verlaufende, regressive Gewebsmetamorphose diesen Lebensäusserungen zugrunde lag. Eine ähnliche Erklärung können wir fraglos auch für die angeblich geheilten Pulpen annehmen. Ich vertrete daher auch heute noch, selbst auf die Gefahr hin, für rückständig gehalten zu werden, den Grundsatz, jede Pulpa, die auch nur einmal spontan geschmerzt hat, abzuätzen und sachgemäss zu füllen. Ich bin überzeugt, dass wir auch unseren Patienten hiedurch mehr nützen, als durch einen Versuch, die Pulpa zu konservieren, der sich vielleicht erst dann als missglückt herausstellt, wenn es zur Erhaltung des ganzen Zahnes bereits zu spät ist.

Was nun die weitere Behandlung der abgeätzten Pulpa anbetrifft, so stehen sich hier bekanntlich zwei Richtungen gegenüber. Die eine grössere, die in jedem Falle eine Entfernung der gesamten Pulpa für unbedingt notwendig erklärt, und ein viel kleinerer Anhängerkreis der von Witzel angegebenen sogenannten Pulpaamputation, der eine Extraktion der Pulpa nur in den Fällen, in denen die Operation mit Sicherheit Erfolg verspricht, für angezeigt hält. Schon Witzel hatte aber die Amputationsmethode ersonnen, weil dieses seiner Erfahrung nach nur relativ selten möglich war, weil wir nicht imstande sind, aus engen und gekrümmten Kanälen — Witzel dachte in erster Linie an die Wurzeln der Mahlzähne — die Pulpa herauszuholen. Dass dem in der Tat so ist, ist heute unwiderleglich nachgewiesen und die Richtung der unbedingten Exstirpation nunmehr endgültig erledigt. Die ausgezeichneten Arbeiten Preiswerks, die dann in neuester Zeit von Guido Fischer vollauf bestätigt wurden, haben zur Evidenz er-

Digitized by Google
Original from UNIVERSITY OF MICHIGAN
Generated on 2019-10-18 20:25 GMT / http://hdl.handle.net/2027/mdp.39015060277277
Public Domain in the United States, Google-digitized / http://www.hathitrust.org/access_use#pd-us-google

geben, dass die Totalexstirpation der Wurzelpulpen mit sicherem Erfolge nur bei oberen Frontzähnen, bei unteren Eckzähnen und unteren Prämolaren jugendlicher Personen durchführbar ist. Bei allen anderen Zähnen ist ihre restlose Entfernung ausgeschlossen. Aus meinen eigenen Erfahrungen möchte ich noch hinzufügen, dass auch der zweite obere Schneidezahn nicht selten durch die Enge seines Wurzelkanals Schwierigkeiten bereitet.

In allen diesen Fällen ist die Amputation der Kronenpulpa die souveräne Methode. Bekanntlich führte Witzel dieselbe in den ersten Zeiten so aus, dass er nach Entfernung der Kronenpulpa, die selbstverständlich unter möglichster Antisepsis vorgenommen wurde, die Wurzelstümpfe lediglich mit einer antiseptischen Wurzelpasta bedeckte; er nahm an, dass die Schnittflächen vernarbten und die Stümpfe selbst noch lebens- und funktionsfähig blieben. Wenn dieser Ausgang vielleicht auch in seltenen Fällen möglich ist, in anderen die Wurzelpulpen unter der Pasta zu unschädlichen Fädchen zusammenschrumpfen, öfter kam es dann aber später doch noch zur Gangrän und die Behandlung manifestierte sich als Misserfolg. Ohne Frage hat diese Behandlungsart das Verfahren aber von vorneherein in Misskredit gebracht, trotzdem auch hiebei kein grösserer Prozentsatz von Misserfolgen aufzuweisen war als bei den sonstigen Methoden. Immerhin war dieses zweifellos die schwache Seite des ursprünglichen Verfahrens und Witzel selbst hat dasselbe später modifiziert, indem er die sogenannte „halbe Sondierung" hinzufügte, das heisst er brachte einen Tropfen eines starken Antiseptikums, zuerst Sublimat, dann die schwarze Chlorzinklösung, zuletzt Formalin auf die Stümpfe und ging mit einer feinen Sonde in die Wurzelkanäle langsam hinein. Beim Herausziehen drang dann das Medikament in die Tiefe und imprägnierte den Pulparest. Derselbe füllte als natürliche Wurzelfüllung den Kanal aus und konnte nunmehr keinen Schaden anrichten. Ich halte diese Modifikation für einen ganz eminenten Fortschritt und stimme hierin nicht mit Boennecken überein, der dieselbe wieder aufgegeben hat. Boennecken geht folgendermassen vor: Er bringt auf die amputierten Wurzelpulpen ein paar Tropfen 40prozentiges Formalin, das er 2 bis 3 Minuten einwirken lässt. In spätestens 24 Stunden soll dann nach den Versuchen Boenneckens der Formaldehyd bis zur Wurzelspitze diffundieren und so dasselbe erreicht werden, wie mit Hilfe der halben Sondierung, eine die Pulpaamputation unnötig „komplizierende Operation". Ich halte diese von Boennecken vorgeschlagene Abänderung für keinen Fortschritt. Zwar teile ich nicht die

Digitized by Google
Original from UNIVERSITY OF MICHIGAN
Generated on 2019-10-18 20:25 GMT / http://hdl.handle.net/2027/mdp.39015060277277
Public Domain in the United States, Google-digitized / http://www.hathitrust.org/access_use#pd-us-google

Bedenken anderer Kritiker, die von der konzentrierten Formalinlösung eine Schädigung des Periodontiums befürchten. Wenn auch zweifellos durch die Anwendung der 40 prozentigen Formalinlösung eine Reizung, respektive leichte Anätzung des periapikalen Gewebes erfolgen kann, so erscheint es mir ausgeschlossen, dass hiedurch eine dauernde Schädigung eintreten wird. Jedoch sprechen meines Erachtens noch andere Gründe für die halbe Sondierung. Schon Witzel machte darauf aufmerksam, dass sowohl die Kauterisation der Pulpakrone, wie die Amputation derselben durch die häufiger vorkommenden Dentikel sehr erschwert werden kann und es scheint mir nicht unmöglich, dass durch derartige Dentinneubildungen, ja vielleicht nur durch besonders enge Wurzelkanäle eine Diffusion des Formaldehyds bis zur Wurzelspitze verhindert wird; durch die halbe Sondierung können aber diese Hindernisse festgestellt und beseitigt werden. Vor allen Dingen ist es mir aber nicht ganz klar, wie Boennecken bei den oberen Molaren ein 2 bis 3 Minuten dauerndes Formolbad zur Anwendung bringen will. Schon die halbe Sondierung ist hier mit Schwierigkeiten verknüpft, weil ja die Flüssigkeit ihren Weg in die Höhe nehmen muss. Dieses ist auf keine andere Weise zu erreichen, als dadurch, dass die Patienten den Kopf so weit rückwärts beugen müssen, bis das Imprägnierungsmittel, auch hier dem Gesetze der Schwere folgend, in die Tiefe folgen kann. Jedoch hilft hiebei auch der Luftdruck mit, der beim Herausziehen der Sonde das Medikament in den hiedurch geschaffenen luftleeren Raum hineintreibt, so dass ein Minimum von Flüssigkeit für jeden Wurzelkanal genügt. Ganz anders bei dem von Boennecken empfohlenen Formolbad. Hier muss die Formalinlösung in nicht zu geringer Menge auf sämtliche drei Wurzelkanäle 2 bis 3 Minuten lang einwirken. Das ist meines Erachtens aber nur möglich, wenn die Patienten direkt auf dem Kopf stehen, denn sonst wird die Lösung sich selbstverständlich an dem tiefsten Punkt des Pulparaumes ansammeln, während der höher gelegene Teil, also zum mindesten der mesiale bukkale Wurzelkanal von der Flüssigkeit nicht erreicht wird. Auch dürfte eine so lange Dauer der höchst unbequemen Kopfhaltung nicht gerade zu den Annehmlichkeiten gehören, so dass auch aus diesem Grunde die halbe Sondierung den Vorzug verdienen dürfte, um so mehr, als die Schmerzhaftigkeit der kleinen Operation keineswegs so besonders bedeutend ist. Ausserdem brauchen wir uns dann auch nicht eines so konzentrierten Medikamentes zu bedienen, wie es die 40 prozentige Formalinlösung ist, geringere Konzentrationen erfüllen denselben Zweck. Ich gebrauche mit Vorteil

Digitized by Google
Original from UNIVERSITY OF MICHIGAN
Generated on 2019-10-18 20:25 GMT / http://hdl.handle.net/2027/mdp.39015060277277
Public Domain in the United States, Google-digitized / http://www.hathitrust.org/access_use#pd-us-google

seither eine Trikresol-Formalinlösung ana, die vollkommen ausreichend ist. Doch sind selbstverständlich auch andere Antiseptika durchaus anwendbar, wie ja auch Witzel die halbe Sondierung zunächst mittels der schwarzen Chlorzinklösung ausführte.

In dieser Beziehung weiche ich also von Boennecken ab und betrachte die von ihm angegebene Modifikation zum mindesten als keinen Fortschritt gegenüber der Methode Witzels. Als ein direkter Rückschritt muss es aber bezeichnet werden, wenn in einer in der „Zeitschrift für Zahnheilkunde" veröffentlichten und zu Reklamezwecken für die von Parke, Davis & Co. in den Handel gebrachten Adrenalin-Kokain-Tabletten zahlreich versandten Arbeit von Knoche unter Berufung auf die Arbeiten Fischers und anderer die bereits von Witzel aufgegebene Erhaltung der Wurzelpulpen nach Amputation der Kronenpulpa von neuem empfohlen wird. Hiernach soll nach Amputation der Kronenpulpa zunächst ein loser Verband angelegt und wenn dann nach 8 bis 14 Tagen die Stümpfe mit gesunden Granulationen bedeckt sind, der definitive Verschluss vorgenommen werden. Nun, es müssen schon ganz besondere Sehwerkzeuge dazu gehören, um die gesunden Granulationen auf den Pulpastümpfen oberer und unterer Molaren feststellen zu können; ich muss offen gestehen, dass ich dazu nicht imstande bin. Jedenfalls beweist die Arbeit, wie gefährlich es ist, wenn solche Tatsachen, wie die beobachtete Ausheilung erkrankter Zahnpulpen, deren Richtigkeit in einzelnen Fällen wohl unbestreitbar ist, die aber unter Voraussetzungen zustande kommt, die zu übersehen uns heute noch vollkommen unmöglich ist, den Fachgenossen als Richtschnur für eine neue Therapie mitgeteilt werden. Das führt dann zu derartiger kritikloser Verallgemeinerung, die alle bisherigen Erfahrungen über den Haufen wirft, und zu immer weiteren Irrtümern und Trugschlüssen. Wenn schon bei Entzündungen leichteren Grades eine Ausheilung der Gesamtpulpa unter allen Umständen sehr zweifelhaft ist, um so weniger ist es statthaft, die amputierten Stümpfe erhalten zu wollen.

Als wissenschaftliches Experiment ist ein Versuch nach dieser Richtung hin wohl zulässig, unbedingt zurückgewiesen muss es aber werden, wenn auf dieser mangelhaften Grundlage eine neue Therapie empfohlen wird. Bei dem gegenwärtigen Stande unserer Kenntnisse gibt es nur eine einwandfreie Therapie nach Amputation der Kronenpulpa: die Imprägnierung und Unschädlichmachung der Stümpfe durch die halbe Sondierung oder durch irgend eine andere brauchbare Methode.

Generated on 2019-10-18 20:25 GMT / http://hdl.handle.net/2027/mdp.39015060277277
Public Domain in the United States, Google-digitized / http://www.hathitrust.org/access_use#pd-us-google
Digitized by Google
Original from UNIVERSITY OF MICHIGAN

Was nun die allgemeine Indikationsstellung für die Pulpaamputation anbetrifft, so stimme ich den von Boennecken festgelegten Grundsätzen durchaus bei: „Hat der Zahn bereits auf warm geschmerzt, zeigt sich bei der Amputation des Pulpakopfes, dass aus den Wurzelkanälen eitriges oder gar übelriechendes Sekret sich ergiesst, bluten die Pulpastümpfe nicht und erweist die Sondenuntersuchung die völlige Unempfindlichkeit der Wurzelpulpen, so ist die Pulpaamputation kontraindiziert und die Gangränbehandlung tritt in ihr Recht.“ Hinzufügen möchte ich, dass dieses zweckmässig auch bei allen nur irgendwie zweifelhaften Fällen geschehen kann, auch wenn noch lebendes Pulpagewebe vorhanden ist. Hier ist die Schwefelsäure oder Aqua regia auf jeden Fall vorzuziehen.

Im speziellen ist die Pulpaamputation mit nachfolgender halber Sondierung im bleibenden Gebiss überall da indiziert, wo eine vollständige Exstirpation der Pulpa unmöglich ist; bei Personen höheren Alters trifft dieses infolge der durch die Bildung von Ersatzdentin eingetretenen hochgradigen Verengung der Wurzelkanäle für sämtliche Zähne, auch für die einwurzeligen Frontzähne zu.

Im Milchgebiss ist die Pulpaamputation bei sämtlichen Zähnen ohne Ausnahme indiziert, nur kann hier die halbe Sondierung fortbleiben. Ich pflege sie allerdings bei den zweiten Milchmolaren, falls eine Resorption der Wurzeln noch nicht anzunehmen ist, ohne Bedenken auszuführen.

Die weitere Behandlung nach Amputation und halber Sondierung ist wie üblich: Ausfüllung des Cavum pulpae mit einer antiseptischen Pasta. Ich gebrauche zu diesem Zwecke eine Trikresol-Formalin-Thymolpasta, die sich durchaus bewährt hat. Bedeckung der Pasta mit Kohlenwatte oder Asbestwolle und Abschluss durch Zement. Letzterer sollte nie unterlassen werden, schon im Hinblick auf die Möglichkeit, dass die wirkliche Füllung schadhaft werden könnte und so ohne den Zementabschluss auch die Wurzelkanäle infiziert werden würden.

In einer Besprechung der Arbeit Boenneckens bemängelt nun Höver, dass Boennecken das Verfahren der Pulpaamputation nur für die zentrale Kavität geschildert hat, und er erhebt daher die Frage, ob die Amputation auch bei grösserer Approximalkavität indiziert ist. Darauf ist zu erwidern, dass bereits Witzel empfohlen hat, in diesen Fällen die distale Kavität — solche hat Höver doch wohl nur im Auge — stets zu einer zentralen zu gestalten und lieber etwas mehr vom Zahne zu opfern, als im Dunkeln zu arbeiten.

Eine weitere Frage ist es, ob die Operation der Pulpaamputation sowie überhaupt jede Wurzelbehandlung unbedingt

Digitized by Google
Original from UNIVERSITY OF MICHIGAN
Generated on 2019-10-18 20:26 GMT / http://hdl.handle.net/2027/mdp.39015060277277
Public Domain in the United States, Google-digitized / http://www.hathitrust.org/access_use#pd-us-google

unter Kofferdam ausgeführt werden muss. Boennecken verlangt es und unter einigen Berichten, die Boennecken von Kollegen über die Erfolge bei Anwendung der Pulpaamputation erbeten und erhalten hat, erklärt Schreier wörtlich: „Freilich halte ich mit abgöttischem Vertrauen an dem Kofferdam fest und ich spreche jedem Kollegen das Recht ab, sich über Pulpabehandlungen zu äussern, der ohne Kofferdam arbeitet.“ Nun, das ist doch wohl etwas stark zu weit gegangen; man müsste demnach annehmen, dass Schreier jeden Zahn oder jede Wurzel, bei welcher es unmöglich oder nur mit grossen Schwierigkeiten verknüpft ist, Kofferdam anzulegen — und Schreier wird nicht leugnen können, dass derartige Fälle häufig genug vorkommen — lieber opfert. als die kleine Operation ohne Kofferdam vorzunehmen. Allerdings muss ich ja zugeben, dass das sogenannte 2 bis 3 Minuten währende Formolbad grössere Vorsicht verlangt, als die halbe Sondierung. Auch hierin liegt ein Vorzug der letzteren Methode.

Witzel selbst war keineswegs in dieser Beziehung rigoros; er hat sehr viele Pulpaamputationen ohne Kofferdam vorgenommen, mit demselben guten Erfolge, und ich hoffe nicht, dass Schreier ihm deswegen das Recht, die Pulpaamputation eingeführt zu haben, absprechen wird. Ein durchaus einwandfreier Standpunkt ist wohl der, überall da, wo es irgend angängig ist, schon im eigenen Interesse unter Kofferdam zu arbeiten; ist es aber nicht möglich, so ist nichts dagegen einzuwenden, wenn die kleine Operation auch trotzdem ausgeführt wird. Bei einiger Routine sind auch schwierigere Fälle auf diese Weise durchaus einwandfrei durchzuführen. Im übrigen lege ich persönlich dem etwaigen Zutritt sogar auch von Speichel nicht besonderes Gewicht bei. Die lokale Immunität der Mundhöhlengewebe, die sich wohl bis zu einem gewissen Grade auch auf die Pulpa erstreckt, und die relative Unschädlichkeit des Speichels lassen eine doch nur momentane Berieselung der Operationsstelle um so ungefährlicher erscheinen, als ja die Pulpastümpfe nicht zur Heilung gebracht, sondern nur unschädlich gemacht werden sollen. Ich möchte aber betonen, dass ich hiermit durchaus nicht etwa dafür Propaganda machen will, den Kofferdam als nutzlos beiseite zu lassen. Es ist selbstverständlich, dass sich unter Kofferdam viel exakter, sauberer und ruhiger arbeiten lässt. Es handelt sich eben nur um solche Fälle, bei denen die Anbringung des Gummis unbedingt unmöglich ist.

Ich stehe auch nicht auf dem Standpunkt, der gleichfalls von Schreier (Brünn) vertreten wird, die Pulpen der einwurzeligen Zähne nicht zu entfernen, sondern sie auch zu am-

Digitized by Google
Original from UNIVERSITY OF MICHIGAN
Generated on 2019-10-18 20:26 GMT / http://hdl.handle.net/2027/mdp.39015060277277
Public Domain in the United States, Google-digitized / http://www.hathitrust.org/access_use#pd-us-google

putieren. Ich halte hier die Extraktion der gesamten Pulpa doch für das Rationellste, gehe dann aber folgendermassen vor: Nachdem eine etwaige Blutung gestillt, wird der Wurzelkanal trocken geblasen, ein paar Tropfen Trikresol-Formalin hineingebracht und mit einer feinen Sonde vorsichtig bis zum Foramen apicale hineingegangen. Beim Hinausziehen dringt dann die Lösung nach. Es hat dieses einen zweifachen Zweck: Erstens etwa zurückgebliebene Reste der Pulpa unschädlich zu machen, zweitens den Wurzelkanal anzufeuchten, damit die Trikresol-Formalin-Thymolpasta auch wirklich den Kanal voll ausfüllt. Bleibt der Kanal nämlich trocken, so ist es bisweilen unmöglich, die weiche Pasta bis zur Wurzelspitze zu bringen; es bleibt dann oberhalb derselben ein leerer Raum, ein Umstand, der sich später unangenehm bemerkbar machen kann.

Immer aber ist als Wurzelfüllungsmittel meines Erachtens einzig eine weichbleibende Pasta zulässig, und zwar aus mehreren Gründen: Zunächst hat die Röntgenographie gezeigt, dass die Fälle, in denen die Guttapercha durch das Foramen apicale gepresst ist und hier die Veranlassung zu Erkrankungen des periapikalen Gewebes wurde, doch viel häufiger sind, als man anzunehmen geneigt war. Dann aber haben die ausgezeichneten Untersuchungen Mayrhofers über die Therapie der Pulpagangrän gezeigt, dass eine Dauersterilisation des infizierten Wurzelkanals unmöglich ist und dass das einzige, was wir tun können, um in diesem Falle Misserfolgen vorzubeugen, ist, ein Dauerantiseptikum in dem mechanisch und chemisch so weit als möglich gereinigten Wurzelkanal zu deponieren. Ich habe schon vor Jahren meiner Ansicht Ausdruck gegeben, endlich einmal den bis zum Ueberdruss wiederholten Ausspruch von Sachs, dass es mehr darauf ankommt, was man herausholt, als was man hineintut, der nunmehr wohlverdienten Vergessenheit zu übergeben. Er war zu einer Zeit angebracht, als die antiseptische Behandlung der pulpakranken Zähne noch in den Kinderschuhen steckte und der mechanischen Säuberung der Wurzelkanäle in der Tat nicht die Aufmerksamkeit geschenkt wurde, die sie erfordert. Heute können wir diese Manipulation aber bei jedem geschulten Zahnarzt als selbstverständlich voraussetzen und es entspricht nicht dem heutigen Stande unserer Kenntnisse, hievon allein den Erfolg einer Wurzelbehandlung abhängig zu machen. Das wussten einsichtige Praktiker schon lange und Mayrhofer hat nur das unbestreitbare Verdienst, auch bakteriologisch den Nachweis für diese Tatsache erbracht zu haben. Ist aber eine Sterilisation eines gangränösen Wurzelkanals unmöglich und ist die Anwesenheit eines Dauerantiseptikums im Wurzelkanal das sicherste Mittel, um etwaige Rezidiven, wenn auch nicht ganz

Digitized by Google
Original from UNIVERSITY OF MICHIGAN
Generated on 2019-10-18 20:26 GMT / http://hdl.handle.net/2027/mdp.39015060277277
Public Domain in the United States, Google-digitized / http://www.hathitrust.org/access_use#pd-us-google

zu verhindern, so doch wenigstens auf das geringste Mass zu beschränken, so muss es beinahe als ein Kunstfehler bezeichnet werden, wenn heute noch die Guttapercha zu diesem Zwecke Verwendung findet. Wir sollten auch froh sein, ihrer entraten zu können. Wer jemals sich abgemüht hat, aus dem Wurzelkanal eines periodontitischen Zahnes die Guttaperchafüllung herauszuschaffen, der wird sich ohne Vorbehalt der hier vertretenen Auffassung anschliessen. Unter diesen Umständen werden wir aber auch nach Extraktion der nur entzündeten Pulpa Guttapercha als Wurzelfüllungsmaterial nicht mehr anwenden dürfen. Denn auch in diesen Fällen wird vor allem nach Pulpitis acuta totalis die Deponierung eines Dauerantiseptikums durchaus indiziert sein, da man niemals wissen kann, weder wie weit die Infektionsträger vorgedrungen sind noch ob die Pulpa wirklich restlos entfernt ist oder ob nicht doch ein, wenn auch noch so kleiner Rest zurückgeblieben ist, der früher oder später zu einem Misserfolg führen kann. Wir werden die Guttapercha um so leichter entbehren können, als sie irgend einen besonderen Vorzug vor einer Pasta nicht besitzt.

Was nun schliesslich die Erfolge der von mir vorgetragenen Therapie, die ja durchaus auf der von Adolf Witzel angegebenen Methode beruht, anbetrifft, so bin ich ehrlich genug, zuzugestehen, dass auch bei sorgfältigster und exaktester Durchführung Misserfolge vorkommen und immer vorkommen werden. Es liegt das einmal an der menschlichen Unzulänglichkeit, dann aber auch an der Tatsache, dass wir mit anatomischen und pathologischen Anomalien rechnen müssen, die einen Erfolg vereiteln können. Wenn daher in Boenneckens Arbeit einige Kollegen „keine Misserfolge“ rubrizieren, so werden wir dieses mit der gebührenden Achtung anhören, wir werden uns aber nicht wundern, wenn wir in unserer eigenen Praxis eines Tages einen solchen Misserfolg zu Gesicht bekommen. Derartige, mit apodiktischer Sicherheit abgegebene Endurteile sind meines Erachtens schon deswegen unmöglich, weil es wohl keinen Zahnarzt geben dürfte, der seine Patienten stets unter den Augen behält. Selbstverständlich werden aber vereinzelte Misserfolge, mit denen man stets und überall rechnet, niemals den Wert einer Methode beeinträchtigen können, wenn sie ein bestimmtes Mass nicht überschreiten. In diesem Sinne leistet aber die von Adolf Witzel inaugurierte Therapie unvergleichlich mehr als jede andere Methode und es kann ihre rückhaltlose allgemeine Annahme nur aufs wärmste empfohlen werden.

Generated on 2019-10-18 20:26 GMT / http://hdl.handle.net/2027/mdp.39015060277277
Public Domain in the United States, Google-digitized / http://www.hathitrust.org/access_use#pd-us-google
Digitized by Google
Original from UNIVERSITY OF MICHIGAN

Nachdruck nur mit genauer Quellenangabe gestattet.

Beiträge zur Orthodontie.

Von Dr. *Wilhelm Wallisch*, Privatdozent an der Wiener Universität.

Den von mir unter obigem Titel im Aprilhefte 1910 dieser Zeitschrift veröffentlichten Anschauungen tritt Herr Kollege Kieffer mit einem Aufsatze „Zur Frage der Bissverschiebung", veröffentlicht im Julihefte dieser Zeitschrift, entgegen.

Bei meiner Widerlegung der Ansichten Kieffers beginne ich mit der Schlussfolgerung des Herrn Kollegen, welche das Resultat seiner Untersuchungen zusammenfasst: „dass durch eine langsam und gleichmässig wirkende Kraft wohl eine Veränderung im Kiefergelenk, nicht aber eine Streckung des Unterkiefers am Angulus mandibulae zustande kommt."

Die Untersuchungen Kieffers müssen also nachweisen:

1. Veränderungen im Kiefergelenk,
2. die Gründe angeben, warum der Angulus mandibulae nicht gestreckt werden kann.

Ad 1 verweist der Autor auf seine Arbeit „Beiträge zur Kenntnis der Veränderungen am Unterkiefer und Kiefergelenk des Menschen durch Alter und Zahnverlust", in der er auf Usuren am Processus post articularis aufmerksam macht. Diese Usuren hinter dem eigentlichen Kiefergelenk können eintreten, wenn der zahnlose Unterkiefer nach rückwärts rutscht — diese Usuren stehen aber in keinem Zusammenhang mit den Veränderungen, die im Kiefergelenk eintreten, wenn durch die von mir angeführte Methode das Kinn vorgeschoben wird. Nachdem nun aber ausdrücklich auf Veränderungen im Kiefergelenk hingewiesen wird und diese Veränderungen in Gegensatz zur Streckung des Unterkieferwinkels gebracht werden, so müsste der Autor Veränderungen im Kiefergelenk nachweisen, die beim Versuche der Streckung des Unterkieferwinkels eintreten oder eintreten könnten, der Autor macht aber nicht einmal den Versuch eines solchen Nachweises.

Ad 2 sagt der Autor, dass die Knochenbildung am Angulus mandibulae eine so mächtige ist, dass er an eine Beeinflussung dieses stärksten Knochenteiles durch unsere Regulierungsapparate nicht glaubt.

„Es findet vielmehr während des ganzen Kindesalters hindurch trotz oder wahrscheinlich infolge der Kauarbeit eine ständige Verkleinerung des Kieferwinkels statt. Das Mittel des Kieferwinkels beträgt: beim Neugeborenen 139·05°, im 5. Jahre

Digitized by Google
Original from UNIVERSITY OF MICHIGAN
Generated on 2019-10-18 20:26 GMT / http://hdl.handle.net/2027/mdp.39015060277277
Public Domain in the United States, Google-digitized / http://www.hathitrust.org/access_use#pd-us-google

127·15°, im 20. Jahre 121°, und geht diese ständige Verkleinerung in der Zeit vor sich, in der teilweise noch keine Molaren vorhanden sind (unter dem Einflusse der Kaumuskulatur)". Was der Autor damit meint, dass das Kauen den Kieferwinkel kleiner macht, habe ich anfangs überhaupt nicht verstanden, erst in der oben zitierten Arbeit habe ich auf Seite 21 die Aufklärung gefunden. „Die Verkleinerung des Unterkieferwinkels von der Geburt ab könnte man nun so erklären, dass unter dem Einfluss der beginnenden Kaubewegungen in der Gegend des Scheitelpunktes des Kieferwinkels (also in der Gegend des Masseteransatzes) sich durch die erhöhte Funktion neuer Knochen bildet." Sicher wird mit dem Wachsen des Masseters auch seine Ansatzstelle stärker werden, aber um den Winkel von 139 auf 121° durch Verdickung der Masseteransatzstelle zu bringen, müsste diese Stelle ja zolldick werden, wie müsste der Masseter ausschauen, der eine solche Ansatzstelle braucht. Hier scheint wohl ein Irrtum oder eine falsche Ausdrucksweise des Verfassers vorzuliegen; völlig unklar ist mir aber der Satz „und doch geht diese ständige Verkleinerung in der Zeit vor sich, in der teilweise noch keine Molaren vorhanden sind". Welche Zeit der Verfasser meint, ist mir ganz und gar unverständlich, beim Neugeborenen ist die Kaufläche des ersten bleibenden Molaren schon mit einzelnen Scherbchen besetzt, mit 18 Monaten ist bereits das Säckchen des zweiten Molaren vorhanden und im 5. Lebensjahr kann auch schon das Säckchen des Weisheitszahnes auftreten.

Das Kleinerwerden des Kieferwinkels ist eben bedingt durch das Längenwachstum des Unterkieferkörpers und dies ist wieder bedingt durch die Entwicklung und den Durchbruch der Mahlzähne. Zur Veranschaulichung dieser längst bekannten anatomischen Tatsache bringe ich beiliegende Photographie, welche einen ungefähr 7 Jahre alten Schädel darstellt. Der 12jährige Molar des Unterkiefers steckt noch von Knochen bedeckt und schiefgestellt im Unterkieferwinkel. Durch die weitere Entwicklung des Molaren wird der aufsteigende Kieferast im Bereiche des Angulus mandibularis auf dem Wege der Resorption und Apposition weiter nach rückwärts gedrängt: der Unterkieferwinkel wird kleiner. Dasselbe geschah bei diesem Schädel durch die Entwicklung des 6jährigen Molaren und wird auch beim Weisheitszahn geschehen, wenn er rechtzeitig durchbricht. Der Angulus mandibulae ändert sich also so lange, bis der Unterkiefer seine definitive Gestalt erhalten hat und in dieser Wachstumsperiode kann wohl durch eine langsam und gleichmässig wirkende Kraft Einfluss genommen werden auf die Gestaltung des Unterkieferwinkels.

Digitized by Google
Original from UNIVERSITY OF MICHIGAN
Generated on 2019-10-18 20:26 GMT / http://hdl.handle.net/2027/mdp.39015060277277
Public Domain in the United States, Google-digitized / http://www.hathitrust.org/access_use#pd-us-google

Weiters heisst es:

„Dass beim zahnlosen Kiefer eine Beeinflussung nicht des Kieferwinkels, wohl aber des Kiefergelenkes stattfindet, hat meines Erachtens seinen Grund in der spezifischen Physiologie der Kaufunktionen beim Zahnlosen (vergleiche meine eingangs erwähnte Arbeit, pag. 71 ff)."

Jetzt glaubt man endlich die Veränderungen des Kiefergelenkes zu finden, aber wir finden wieder nur die Usur des postartikulären Prozesses.

Auch die Erklärung der spezifischen Physiologie besteht nur in Behauptungen ohne Nachweis, z. B.: „Ich habe an

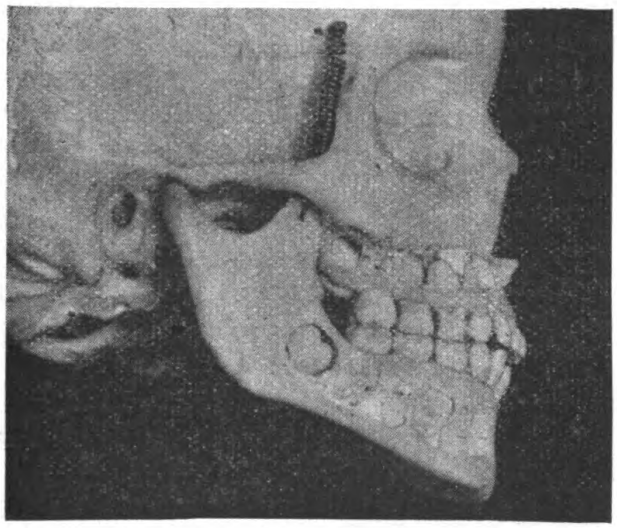

einer grossen Anzahl von zahnlosen Lebenden gefunden, dass das Oeffnen des Mundes fast keine Vorwärtsbewegung des Kondylus bedingt, sondern nur eine Drehung um eine Achse, die in ihm selbst gelegen ist", im Gegensatz zu dieser Behauptung steht ein paar Zeilen später ganz richtig: „so braucht beim Zahnlosen der Kondylus auch bei Oeffnungsbewegungen höchstens an diejenige Stelle zu rücken, die beim Normalen die Ruhelage darstellt". Die genügende Oeffnung „ist ihm schon gegeben durch den Zahn- und Alveolarfortsatzverlust".

Mit Hilfe des Parfittschen Instrumentes kann man ganz deutlich durch Aufzeichnung nachweisen, dass jede Oeffnungsbewegung auch beim Zahnlosen mit einem Vorrutschen des Kondylus kombiniert ist.

Der Autor sagt in dieser Physiologie auch, „dass sogar beim Normalen ein geringgradiges Oeffnen des Mundes (wie es z. B. bei unterdrücktem Gähnen geschieht) auch ohne Vor-

Digitized by Google
Original from UNIVERSITY OF MICHIGAN
Generated on 2019-10-18 20:28 GMT / http://hdl.handle.net/2027/mdp.39015060277277
Public Domain in the United States, Google-digitized / http://www.hathitrust.org/access_use#pd-us-google

rutschen des Kondylus auf die Höhe des Tuberculum articulare stattfinden kann", — wieder eine Behauptung ohne Beweis. Den Gegenbeweis kann sich jedermann sehr leicht erbringen, wenn er bei selbst nur auf einen Millimeter geöffnetem Munde den kleinen Finger möglichst tief in den äusseren Gehörgang einführt und dann die Zähne schliesst, so spürt er ganz deutlich das Zurückgehen des Kondylus.

„Ich habe also nicht bestätigt gefunden, dass, wie Wallisch sagt, ‚es muss also dasselbe eintreten wie im Greisenalter, wenn die Zähne ausgefallen sind, wird der Unterkiefer (-winkel? Der Verf.) abgeflacht'."

Bei der Erörterung dieses Punktes bin ich dem Autor gegenüber in grossem Nachteil, denn er hat Untersuchungen darüber angestellt, ich aber nicht. Leider verstehe ich in diesem Satze wieder etwas nicht, nämlich die Klammer mit dem Worte „Winkel". Der Leser muss sich da doch denken, dass ich in meinem Aufsatze das Wort „Unterkieferwinkel" hätte schreiben sollen, nun habe ich aber „Unterkieferwinkel" geschrieben, was bedeutet also das eingeklammerte Wort? Es scheint, dass der Autor mich wieder einmal nur halb gelesen und daher nur halb zitiert hat. Uebrigens gibt der Autor selbst zu, dass der Unterkieferwinkel bei Zahnlosen sich vergrössert: „etwa um 2°". Es wurden von ihm 38 normale Gebisse 39 zahnlosen Gebissen gegenübergestellt und dabei hat sich eine durchschnittliche Vergrösserung von 2·37° ergeben, es sollte also heissen: etwas über 2°. Nach den Messungen Kieffers schwanken die Grössen der Kieferwinkel ganz bedeutend. So fand Kieffer bei 12 Männern im Alter von 40 bis 50 Jahren Winkel von 107 bis 128·5°, bei 7 Weibern desselben Alters Winkel von 117·5 bis 130°; bei 8 Männern im Alter von 70 bis 90 Jahren 108 bis 131·5°, bei 15 Weibern dieses Alters 119 bis 137°. Da man bei den Kiefermessungen auf Mittelwerte angewiesen ist, die Winkel aber so gewaltige Differenzen aufweisen, so genügen nach meiner Meinung 38 Vergleiche nicht, um das Grösserwerden des Unterkieferwinkels nach Zahnverlust als eine „optische Täuschung" hinzustellen, während selbst die neuesten anatomischen Lehrbücher daran festhalten.

Zum Schlusse glaube ich nach meinen Ausführungen daran festhalten zu dürfen, dass durch die in meinem früheren Aufsatze erwähnte Methode ein Festhalten des vorgeschobenen Kinnes durch die verlängerten Backen- und Mahlzähne, sowie durch eine Streckung des Unterkieferwinkels stattfindet.

Generated on 2019-10-18 20:28 GMT / http://hdl.handle.net/2027/mdp.39015060277277
Public Domain in the United States, Google-digitized / http://www.hathitrust.org/access_use#pd-us-google
Digitized by Google
Original from UNIVERSITY OF MICHIGAN

Nachdruck nur mit genauer Quellenangabe gestattet.

Ein konservativ und orthodontisch behandelter Fall einer inäqualen Zwillingsbildung des rechten oberen seitlichen Schneidezahnes.

Von Dr. med. univ. *F. G. Riha,* em. k. k. Universitätsassistent, Zahnarzt in Innsbruck.

Eine junge Dame kam kürzlich in meine Ordination mit dem Verlangen, ihr einen Zahn zu ziehen, der sie beim Sprechen hindere.

Sie zeigte dabei auf den $\underline{2|}$, der auffällig aus dem Zahnbogen labial herausgedrängt erscheint (Fig. 1).

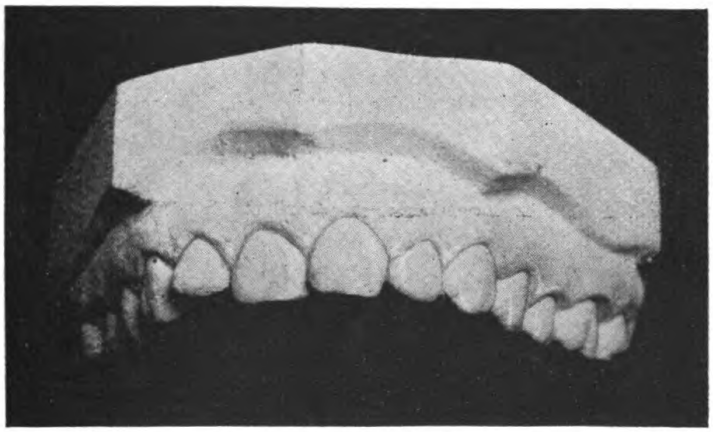

Fig. 1.

Bei näherer Untersuchung imponiert eine Anomalie der Form dieses Zahnes: denn beim Anblick palatinal lässt seine Krone deutlich die Zusammensetzung aus zwei Teilen erkennen, von denen der labialwärts gelegene das Aussehen einer normalen seitlichen Schneidezahnkrone, der palatinale dagegen das einer Zapfenzahnkrone hat.

Der rechte seitliche obere Schneidezahn tritt somit als Doppelzahn auf (Fig. 2 und 3).

Die Vereinigung der zwei Kronen zu einem Gebilde ist eine sehr innige, indem an der Vereinigungsstelle der Schmelz der einen in den der anderen übergeht.

Masse: Breite der vorderen Schneidekante 7 Mm., Länge der labialen Krone 7·5 Mm., Länge der Zapfenzahnkrone 5 Mm.

Digitized by Google
Original from UNIVERSITY OF MICHIGAN
Generated on 2019-10-18 20:28 GMT / http://hdl.handle.net/2027/mdp.39015060277277
Public Domain in the United States, Google-digitized / http://www.hathitrust.org/access_use#pd-us-google

Das Diagramm des ganzen Gebisses lautet:

$$\frac{7\ 6\ 5\ 4\ 3\ 2^{*}1}{7\ 6\ 5\ 4\ 3\ 2\ 1}\ |\ \frac{1\ 2\ 3\ 4\ 5\ 6\ 7}{1\ 2\ 3\ 4\ 5\ 6\ 7}$$

* Doppelzahn.

Ausser der Stellungs- und Formanomalie des $\underline{2}|$ ist sonst keine Abweichung von der Norm zu sehen.

Die Zähne sind im allgemeinen kräftig entwickelt und gesund, mit Ausnahme von $|\underline{4}$ ohne kariöse Defekte.

Auf Befragen erinnert sich die Untersuchte, eine etwa 20jährige Französin, dass der beschriebene Schneidezahn seit seinem Durchbruch hinsichtlich der Gestalt auffiel. Sie klagt

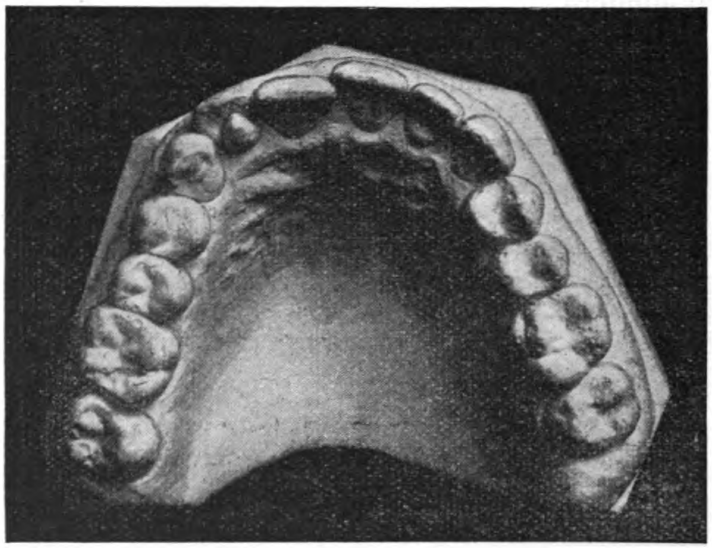

Fig. 2.

weiters, dass er sie beim Sprechen und auch sonst geniere, da sich ihre Zunge daran reibe.

Resümieren wir vorstehendes, so erscheint demnach $\underline{2}|$ als Doppelzahn, entstanden durch Verschmelzung des rechten seitlichen oberen Schneidezahnes mit der Krone eines Zapfenzahnes.

Aus dem Diagramm wird die Ueberzähligkeit dieses Zapfenzahnes in einwandfreier Weise durch Auszählung nachgewiesen.

Aus den zwei Hauptmerkmalen:

1. Befund der Verschmelzung zweier Zahnkronen zu einem Gebilde,
2. Konstatierung der Ueberzahl,

Digitized by Google
Original from UNIVERSITY OF MICHIGAN
Generated on 2019-10-18 20:28 GMT / http://hdl.handle.net/2027/mdp.39015060277277
Public Domain in the United States, Google-digitized / http://www.hathitrust.org/access_use#pd-us-google

lässt sich die Diagnose auf eine Zwillingsbildung des rechten oberen seitlichen Inzisivus stellen, und zwar handelt es sich um **einen inäqualen Zwillingszahn.**

Diese Bezeichnung entnehme ich meiner im Maiheft, XXV. Jahrg., 1907, der „Deutschen Monatsschrift für Zahnheilkunde" unter dem Titel: „Ueber Zwillingszähne" erschienenen Arbeit, in der ich nachstehende Determinationen vorgeschlagen habe:

A. Aequaler Zwillingszahn bedeutet als Terminus, dass ein normaler Zahn mit seinem überzähligen Nachbar von gleichem Typus zu einem Gebilde verschmolzen ist.

B. Inäqualer Zwillingszahn besagt als Terminus, dass ein normaler Zahn mit seinem überzähligen Nachbar vom Typus Zapfen- oder Höckerzahn zu einem Gebilde verschmolzen ist.



Fig. 3.

Bei dem Umstande, dass diese Fachausdrücke von den massgebendsten Stellen gebilligt und akzeptiert worden sind, habe ich keinen Anlass, eine andere Bezeichnung anzuwenden.

Ich zitiere da in erster Linie den von Dr. Klein erstatteten offiziellen Bericht des k. k. zahnärztlichen Institutes der Universität Wien (Chef: Regierungsrat Prof. Dr. Scheff) im Oktoberheft 1907 der „Oesterr.-ungar. Vierteljahrsschrift für Zahnheilkunde", pag. 675: Der Autor beschreibt daselbst unter anderen Anomalien einen schönen Fall einer Zwillingsbildung des $\underline{1|}$, deren Registrierung als äqualer Zwillingszahn erfolgt.

Des weiteren hebe ich an dieser Stelle die sehr instruktive Arbeit aus dem zahnärztlichen Institute der königl. Universität Würzburg (Chef: Prof. Dr. Michel) hervor: Assistent Zahnarzt Stettenheimer beschreibt im Maiheft 1910 der „Monats-

Digitized by Google
Original from UNIVERSITY OF MICHIGAN
Generated on 2019-10-18 20:28 GMT / http://hdl.handle.net/2027/mdp.39015060277277
Public Domain in the United States, Google-digitized / http://www.hathitrust.org/access_use#pd-us-google

schrift für Zahnheilkunde" das reichhaltige Material des Institutes an überzähligen und Zwillingszähnen in mustergültiger Weise, wobei er ebenfalls meine Nomenklatur erwähnt.

Die Veröffentlichung des vorliegenden Falles hielt ich auch noch aus einem anderen Grunde für angezeigt, nämlich aus dem Umstande, dass eine Behebung, beziehungsweise Behandlung der Missbildung gefordert wurde und somit ein nicht allgewöhnliches Objekt für eine zahnärztliche Tätigkeit vorlag.

Wie schon in der Einleitung mit Absicht hervorgehoben wurde, verlangte die Patientin die Entfernung des Zahnes mit der Motivierung, dass er sie beim Sprechen hindere und ihr sonst schönes Gebiss verunstalte. Die nach dessen Extraktion zu befürchtende Lücke wollte sie sich durch einen künstlichen Zahn ersetzen lassen.

Diesem Wunsche nach Extraktion zu willfahren, wäre eine Sünde gegen den Geist der modernen Zahnheilkunde gewesen.

Es musste somit die Lösung der Aufgabe: Behebung der funktionellen und kosmetischen Störung ohne Extraktion des missgestalteten Zahnes mit Hilfe der konservierenden Heilmethoden angestrebt werden.

Von meiner früheren Arbeit war mir im Gedächtnis, dass in diesem Belange die einschlägige Literatur wenig Rat bietet.

Finden wir doch, ausser bei Melichar, „Der Zahnarzt", VI. Jahrg., 1847, der als erster die Beziehungen von Zahnvereinigungen zur praktischen Zahnheilkunde bespricht (er macht auf die kosmetische Störung des Zahnbogens und auf die gedrängte Stellung und dadurch bedingte Disposition zur Karies aufmerksam; die Therapie will er dem Einzelfall angepasst haben), nur einen einzigen Fall, in dem über eine Behandlung derartiger Form- und Stellungsanomalien berichtet wird. Es ist dies der von Lichtenberg in der „Schweizerischen Vierteljahrsschrift für Zahnheilkunde", VII. Jahrg., 1897, mitgeteilte: ihm zufolge durchsägte ein Zahnarzt die monströse Zahnkrone eines Verschmelzungsgebildes von lateralem Inzisivus und Kaninus, um eine Verbesserung des Aussehens zu erzielen. Leider wurde die in diesem Falle vorliegende gemeinsame Pulpa verletzt und infiziert, wodurch in Bälde die Extraktion notwendig erachtet und ausgeführt worden ist. (Bereits zitiert in „Ueber Zwillingszähne".)

Bestimmend für den Modus operandi in meinem Falle war der **Bau** der Zwillingszahnkrone.

Zunächst musste die palatinal gelegene, der Krone des überzähligen Zapfenzahnes gehörige Zacke weg, um das Hemmnis für die Zunge zu beseitigen.

Digitized by Google
Original from UNIVERSITY OF MICHIGAN
Generated on 2019-10-18 20:28 GMT / http://hdl.handle.net/2027/mdp.39015060277277
Public Domain in the United States, Google-digitized / http://www.hathitrust.org/access_use#pd-us-google

Unter Lokalanästhesie (tiefe Injektion von 2prozentiger, frisch zubereiteter Novokain-Suprareninlösung in der Gegend des Apex) wurde der palatinal gelegene Teil des Zahnzwillings mittels Bohrer und Schleifsteinchen bis ins Niveau des vorderen Kronenteiles abgetragen, drastisch gesprochen: Durchschneidung der Zahnzwillingskronen (zur Ergänzung meiner Ausführungen hinsichtlich des Gebrauches der Bezeichnung: Zwillingsbildung in unserem Fache ad vocem: Aehnlichkeitsmomente vide: „Ueber Zwillingszähne", pag. 274).

Bei dieser Prozedur wurde die wenig geräumige Pulpakammer des Zapfenzahnes eröffnet.

Mit einer Nadel sondierend, gelangte ich nach vorne in die Kronenpulpakammer des Schneidezahnes und konnte dann ohne Schwierigkeit die Nadel in den Wurzelkanal des letzteren vorschieben. Die Entrierung des Wurzelkanales des Zapfenzahnes gelang mir nicht.

Ich hatte mir bei diesem Vorgehen zugleich Aufschluss über die Pulpenverhältnisse verschafft, zu deren Erforschung in der Regel eine vorherzugehende radiologische Untersuchung indiziert ist. Bei der eigenartigen Lagerung der Kronen hätte jedenfalls die Aufnahme grosse Schwierigkeiten geboten.

Den weiteren Gang der Behandlung führe ich in Schlagworten an:

Abätzung der Pulpen mit Arsenpaste, Amputation der Kronenpulpen, Extraktion der zugänglichen Wurzelpulpateile, Wurzelkanalfüllung nach Boenneckens Methode, Verschluss der künstlich erweiterten Kavität durch ein Goldinlay mit Stift, Drehung des nunmehr einteiligen Zahnes mittels Siegfriedfeder.

Das Resultat der Behandlung war ein voller Erfolg, indem das Hemmnis für die Zunge beseitigt und der Zahn in den Bogen eingefügt war, ein Erfolg, dessen Wertung mir hauptsächlich in der weiteren Einengung der Indikation zur Extraktion zu liegen scheint.

Durch den vorliegenden Fall erfährt naturgemäss die in meiner früheren Arbeit: „Ueber Zwillingszähne" aufgestellte Uebersichtstabelle rücksichtlich der Frequenz der publizierten Zahnzwillingsbildungen die entsprechende Korrektur. Von den seither erschienenen, dasselbe Thema beinhaltenden Publikationen wurden bereits als die wichtigsten die Arbeiten der Wiener und Würzburger Schule geziemend hervorgehoben. Desgleichen sei noch auf das neubearbeitete Kapitel über Zwillingszähne in Scheffs „Handbuch", II. Halbband, 1909, 3. Auflage, hingewiesen.

Digitized by Google
Original from UNIVERSITY OF MICHIGAN
Generated on 2019-10-18 20:28 GMT / http://hdl.handle.net/2027/mdp.39015060277277
Public Domain in the United States, Google-digitized / http://www.hathitrust.org/access_use#pd-us-google

Aus Stettenheimers Zusammenstellung möchte ich noch den einwandfreien Nachweis des Vorkommens von überzähligem Eckzahn herausgreifen: Durch diese Entdeckung gewinnt die vielseits angefochtene, nach meinem Dafürhalten sehr plausible Hypothese von der Möglichkeit einer Zwillingsbildung des Kaninus eine gewichtige Fundierung.

Der Hinweis auf die ganz besondere Rarität eines solchen Fundes soll ein Ansporn sein für alle Kollegen, nach dieser Richtung hin bei Zahninspizierungen zu fahnden.

In einem gewissen Zusammenhange zu Vorstehendem bringe ich noch ein Bild, darstellend die Frontzähne eines Oberkiefers (Fig. 4; zweifache Vergrösserung). Es handelt sich da um das Gebiss eines ungefähr 16jährigen Mädchens, Fräulein v. W., dessen Diagramm lautet:

$$\frac{7\ 6\ 5\ 4\ 3^{*}1\ |\ 1\ 3^{*}4\ 5\ 6\ 7}{7\ 6\ 5\ 4\ 3\ 2\ 1\ |\ 1\ 2\ 3\ 4\ 5\ 6\ 7}$$

* Doppelzahn.

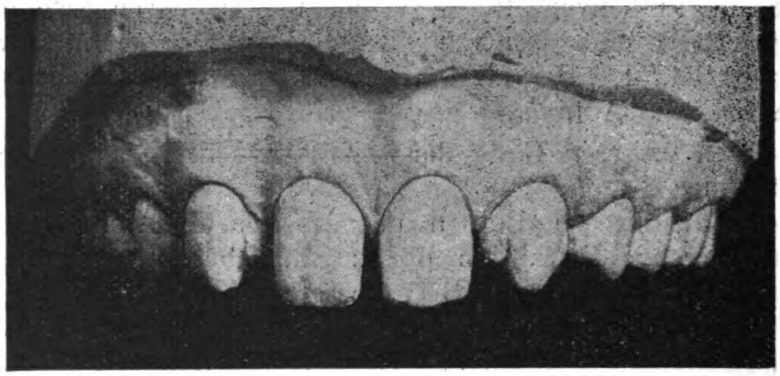

Fig. 4.

Durch Auszählen ist feststellbar, dass im Oberkiefer die seitlichen Schneidezähne fehlen, dagegen erscheinen die Eckzähne als Doppelzähne. Man sieht, dass sie aus zwei Teilen zusammengesetzt sind, aus einer normal geformten Eckzahnkrone und aus einem mesial gelegenen kleineren Teil, der einer Zapfenzahnkrone nicht unähnlich ist. Durch eine seichte Furche wird die Vereinigungsstelle der verschmolzenen Gebilde angedeutet. Auffallend ist das symmetrische Auftreten der Bildungen, wodurch eben keine Störung des Aussehens hervorgerufen wird.

Anamnestisch wird mit Bestimmtheit angegeben, dass die beiden seitlichen Schneidezähne nicht durchgebrochen sind, während das Milchzahngebiss vollzählig war.

Leider erscheint eine radiologische Untersuchung aus privaten Gründen untunlich.

Digitized by Google
Original from UNIVERSITY OF MICHIGAN
Generated on 2019-10-18 20:28 GMT / http://hdl.handle.net/2027/mdp.39015060277277
Public Domain in the United States, Google-digitized / http://www.hathitrust.org/access_use#pd-us-google

Dadurch entfällt die Möglichkeit der richtigen Diagnosenstellung in diesem Falle.

Nach dem makroskopischen Befunde handelt es sich um eine Unterzahl im Oberkiefer, kombiniert mit einer Formanomalie der Eckzähne, welche als Doppelzähne auftreten: subjektiv ist die Auslegung erlaubt, an eine Verschmelzung von normalem Eckzahn mit einem Zapfenzahn zu denken. Dieser Zapfenzahn wäre in diesem Fall nicht als überzähliger, vielmehr sozusagen als Stellvertreter des fehlenden seitlichen Schneidezahnes anzusehen.

Wesentlich anders müsste aber diese Anomalie gedeutet werden, wenn durch radiologische Untersuchung eine Retention der seitlichen Schneidezähne sichtbar gemacht werden könnte. Denn dann erschiene der Zapfenzahn als überzähliger Zahn, und der Doppelzahn, entstanden durch Verschmelzung einer normalen Eckzahn- mit einer überzähligen Zapfenzahnkrone böte ein Beispiel einer inäqualen Zwillingsbildung der Eckzähne beiderseits.

Nachdruck nur mit genauer Quellenangabe gestattet.

Osteomyelitis maxillaris.

Von Dr. *Albert Kerber*, I. Assistent des zahnärztlichen Institutes der k. k. deutschen Universität in Prag.

Die beiden hier beschriebenen Fälle erscheinen schon aus dem Grunde beachtenswert, dass es möglich war, eine Beteiligung der Zähne an der Entstehung der Erkrankung mit vollster Sicherheit auszuschliessen. Ausserdem befiel in beiden Fällen die Entzündung den Oberkiefer, wo sie nach Dependorfs Erfahrung viel seltener als am Unterkiefer beobachtet werden kann. Schliesslich ist auch der Umstand bemerkenswert, dass die durch längere Zeit ungemein lockeren Zähne der unmittelbaren Nachbarschaft des Krankheitsherdes nicht nur wieder fest und vollständig kaufähig wurden, sondern auch ihre lebende Pulpa behielten.

Fall I.

JUDr., 35 Jahre alt, leidet seit Kindheit an einer leichten Albuminurie, die nach einem Scharlach zurückgeblieben ist. Er sieht sehr anämisch aus und bezeichnet sich selbst als hochgradig nervös, weswegen er gezwungen ist, Brom zu nehmen. In den letzten Wochen traten Furunkel im Nacken auf. Seit

Digitized by Google
Original from UNIVERSITY OF MICHIGAN
Generated on 2019-10-18 20:28 GMT / http://hdl.handle.net/2027/mdp.39015060277277
Public Domain in the United States, Google-digitized / http://www.hathitrust.org/access_use#pd-us-google

einigen Tagen leidet er unter spontan auftretenden stichartigen Schmerzen, welche vom $\underline{|I_1}$ in die Nase ausstrahlen. Sie stellen sich einigemal im Tage ein, halten nur einige Sekunden an, nicht aber bestimmte Tageszeiten ein.

Alle Frontzähne tragen an ihren Berührungsflächen kleine, tadellos schliessende Goldfüllungen. Am Zahnfleisch ist weder labial noch palatinal eine Veränderung wahrzunehmen. Alle Frontzähne sind beim Beklopfen unempfindlich und der Perkussionsschall gleichmässig hell. Es besteht auch keine Druckempfindlichkeit, weder in der Gegend der Wurzelspitzen noch an den Austrittsstellen des Trigeminus.

Der Nasenarzt, dem der Patient überwiesen wurde, findet ebenfalls keine Veränderungen und verordnet Aspirin und Priessnitzumschläge.

Am dritten Tage erscheint der Patient wieder und klagt, dass die Schmerzen nun fast stündlich wiederkehren, einige Minuten anhalten und auch bei Nacht auftreten, so dass er kaum schlafen könne. An den Weichteilen ist nicht die mindeste Veränderung wahrzunehmen, bis auf eine Rötung des Zahnfleisches über dem $\underline{|I_1}$, die aber auf Pinselungen mit Jodtinktur, welche ein befreundeter Apotheker empfohlen, zurückzuführen ist. $\underline{|I_1}$, $\underline{I_2}$ und $\underline{|C}$ sind beim Beklopfen in der Richtung der Wurzelspitze leicht empfindlich, reagieren nicht auf kaltes Wasser, und sind bei der Durchleuchtung gleichmässig transparent. Der Perkussionsschall ist im Vergleich zu dem des gleichnamigen Zahnes der gesunden Seite bei $\underline{|C}$ leicht gedämpft. Fingerdruck auf die Gegend der Wurzelspitzen vom Vestibulum oris aus nur wenig empfindlich, Druck von aussen durch die Weichteile hindurch aber sehr schmerzhaft. Bei der Prüfung mit dem Induktionsstrom zeigt sich eine bedeutende Herabsetzung und Verzögerung der Reaktion. Auffallend ist die ausserordentliche Empfindlichkeit der Schleimhaut der Oberlippe; der Patient zuckt bei der leisesten Berührung derselben mit dem Spiegel heftig zusammen.

An den Austrittsstellen des Trigeminus besteht keine Druckempfindlichkeit.

Der Patient bezeichnet den $\underline{|I_1}$ als Schuldträger und verlangt dessen Extraktion; diese wird verweigert und heisse Kataplasmen und Spülungen verordnet. Zur Linderung der Schmerzen wird Aspirin verschrieben.

Zwei Tage später kommt er mit einer stark geschwollenen Oberlippe wieder. Er fiebert seit vorigen Abend bis 38°, hat aber keine so heftigen Schmerzen mehr. Trotzdem besteht er auf der Extraktion des $\underline{|I_1}$, was er schon vor der Untersuchung meldet. Heftigere Schmerzen empfindet er nur bei raschen

Digitized by Google
Original from UNIVERSITY OF MICHIGAN
Generated on 2019-10-18 20:28 GMT / http://hdl.handle.net/2027/mdp.39015060277277
Public Domain in the United States, Google-digitized / http://www.hathitrust.org/access_use#pd-us-google

Bewegungen, Bücken und beim Uebergang in die Horizontallage, wo er durch längere Zeit hindurch klopfende Sehmerzen fühlt.

Der grossen Empfindlichkeit der Weichteile wegen gestaltet sich die Untersuchung sehr schwierig. Die Oberlippe fühlt sich heiss an, ist hart, die überempfindliche Schleimhaut derselben trocken. Die der Gingiva gerötet und in der Uebergangsfalte vom $|\underline{I^1}$ an bis zum $|\underline{C}$ durch eine halbwalnussgrosse Geschwulst emporgewölbt. Diese selbst ist bis auf eine kleine Erweichung auf der höchsten Prominenz ebenfalls hart. Alle Frontzähne der erkrankten Seite sind verlängert, gelockert, gegen Berührung wenig, gegen kaltes Wasser und Induktionsstrom gar nicht empfindlich, aber noch völlig transparent.

Von einer Spaltung will der Patient nichts hören, verlangt stürmisch die Extraktion des $|\underline{I_1}$ und benimmt sich überhaupt so ungebärdig, dass ihm jede weitere Behandlung verweigert und er fortgeschickt wird.

Erst nach zehn Tagen stellt er sich wieder ein und bittet um Wiederaufnahme der Behandlung.

Die Schwellung der Weichteile ist bis auf einen geringen Rest im Bereiche der Nasolabialfalte geschwunden, die Schleimhaut der Lippe trocken, mit braunen Borken belegt und mehrfach gesprungen. Beim Oeffnen des Mundes macht ein grauenhafter Fötor die Untersuchung unmöglich und weicht erst nach wiederholter Spülung mit einem Desodorans. $|\underline{I_1, I_2, C}$ und $|\underline{P_1}$ fehlen. Den $|\underline{I_1}$ liess der Patient schon an dem Tage, wo er fortgeschickt wurde, durch einen befreundeten Arzt ziehen; da aber darnach die Schmerzen unerträglich wurden, musste derselbe noch die übrigen Zähne entfernen. Einige Tage hindurch ging es dem Patienten leidlich gut; nur das Fieber wollte nicht weichen und die Schwellung der Weichteile nahm so zu, dass er das linke Auge nicht öffnen konnte. Vor zwei Tagen stieg das Fieber bis 39° und in der vergangenen Nacht fand er keinen Schlaf, weil ihn der in den Mund abfliessende übelriechende Eiter belästigte. Seither sank die Temperatur und steht nun auf 37·2.

Das Zahnfleisch ist blaurot verfärbt, mit Epithelfetzen bedeckt und vom $\underline{I_1}|$ bis zum $|\underline{P_2}$ der ganzen Länge nach gespalten. Zwischen dem klaffenden labialen und palatinalen Blatt ragen mehrere Knochensplitter hervor. Unter dem palpierenden Finger raschelt allenthalben der in zahlreiche Trümmer zerfallene Alveolarfortsatz der extrahierten Zähne; dabei wird reichlich lichtgelber, dünnflüssiger, übelriechender Eiter entleert. $\underline{I_1}|$ und $|\underline{P_2}$ sind derart gelockert, dass sie beim Sprechen jeder Bewegung der Lippe und Zunge folgen.

Digitized by Google
Original from UNIVERSITY OF MICHIGAN
Generated on 2019-10-18 20:28 GMT / http://hdl.handle.net/2027/mdp.39015060277277
Public Domain in the United States, Google-digitized / http://www.hathitrust.org/access_use#pd-us-google

Es gelingt, die einzelnen Sequesterstücke mit der Pinzette zu entfernen, ohne dass die beiden Grenzzähne mitgehen. Zusammengelegt stellen die entfernten Knochenstücke fast den ganzen Alveolarfortsatz der drei extrahierten Zähne dar. Von einer gründlichen Auskratzung muss Abstand genommen werden, da die Gefahr besteht, dass $\underline{I_1}|$ und $|\underline{P_2}$ bei einer heftigeren Bewegung des sehr unruhigen Patienten zu Schaden kommen. Die Wunde wird tamponiert.

Von da an bleibt der Patient aus. Er kommt erst nach drei Monaten wieder, da ihn ein die Lippe schneidendes Sequesterstück hiezu zwingt. Unter dem Zahnfleischsaume des $|\underline{P_2}$ ragt ein scharfes Knochenstück hervor. Der Zahn selbst ist nur wenig gelockert und gegen Perkussion schwach empfindlich. Der Sequester lässt sich leicht entfernen und stellt das untere Drittel der bukkalen Alveolenwand des $|\underline{P_2}$ vor. Eine Woche später ist dieser Zahn fest und vollkommen kaufähig, ebenso $\underline{I_1}|$; beide reagieren auf Temperatur und Induktionsstrom fast normal, nur will sich die Extraktionswunde nicht recht schliessen. Es werden noch von Zeit zu Zeit kleine, feine Sequester abgestossen. Zur Anfertigung eines Ersatzstückes kann erst nach Verlauf fast eines Jahres geschritten werden, da erst um diese Zeit die Wunde stationär verheilt erscheint.

Fall II.

Der 30jährige Artist Sch. hat vor drei Wochen eine Influenza und Angina, die ihn mehrere Tage hindurch ans Bett fesselte, durchgemacht. Seit einer Woche verpürte er im $\underline{I_1}|$ Schmerzen; sie traten ohne jede Ursache auf, hielten nur ganz kurze Zeit an und waren am Abend am heftigsten. Da er am Tage viele schmerzfreie Stunden hatte, konnte er sich nicht dazu entschliessen, einen Arzt zu konsultieren, bis am vorigen Abend Fieber mit Schüttelfrost hinzukamen. Schon am Morgen stellte sich eine leichte Schwellung der Lippe und Wange ein, welche aber derart rasch wuchs, dass sie sich nun bis auf das Augenlid erstreckt. Die Schmerzen haben seither fast vollkommen aufgehört. Nur beim Bücken und Husten verspürt er klopfende Schmerzen in der Gegend der Geschwulst.

In der Uebergangsfalte über den $\underline{I_2}|$, $\underline{C}|$ und $\underline{P^1}|$ eine haselnussgrosse, harte Geschwulst; das Zahnfleisch darüber leicht gerötet, nur wenig empfindlich; dagegen besteht eine grosse Empfindlichkeit der Weichteile bei Druck von aussen und eine auffallende Ueberempfindlichkeit der Schleimhaut der Oberlippe bis über das Frenulum auf die gesunde Seite hinüber. Alle Zähne sind bis auf die Molaren, welche gute Goldfüllungen tragen, vollkommen tadellos. $\underline{I_1}|$, $\underline{I_2}|$ und $\underline{C}|$ sind

Digitized by Google
Original from UNIVERSITY OF MICHIGAN
Generated on 2019-10-18 20:28 GMT / http://hdl.handle.net/2027/mdp.39015060277277
Public Domain in the United States, Google-digitized / http://www.hathitrust.org/access_use#pd-us-google

sichtlich verlängert, ziemlich gelockert und bei Perkussion empfindlich, besonders der $\underline{I_2|}$. Der Perkussionsschall bei $\underline{I_2|}$ und $\underline{C|}$ deutlich gedämpft. Die Durchleuchtung ergibt volle Transparenz aller Zähne. Die drei genannten reagieren auf kaltes Wasser gar nicht und auf Induktionsstrom erst nach längerem Liegen der Elektrode und bei einem um mehrere Teilstriche stärkerem Strom.

Heisse Kataplasmen und Spülungen haben schon nach 24 Stunden die Erweichung des Tumors herbeigeführt, welcher jetzt deutliche Fluktuation zeigt. Die Schwellung der Weichteile ist noch gestiegen; $\underline{I_1|}$, $\underline{I_2|}$ und $\underline{C|}$ sind sehr locker, gegen Berührung fast total indolent, bei der Durchleuchtung vollkommen transparent. Ihre Reaktionsfähigkeit gegen kaltes Wasser und Induktionsstrom ist völlig erloschen. Breit eröffnet, entleert der Abszess reichlich dicken, gelblichen Eiter und es kommt in der Höhe der Wurzelspitze des $\underline{C|}$, medial von diesem gelegen, eine kreisrunde, linsengrosse Usur in der Kortikalis zum Vorschein. Sie stellt den Eingang einer etwas über erbsengrossen Abszesshöhle vor, welche allenthalben glatte Wandungen aufweist. Aus diesem Grunde wird von einer Auskratzung Abstand genommen und die Wunde tamponiert.

Zwei Tage später wird auch der Tampon weggelassen und der Patient angewiesen, fleissig mit einer antiseptischen Lösung zu spülen. Nun ist auch die Schwellung vollkommen geschwunden und der Patient empfindet keine Beschwerden mehr. Nach einer Woche sind die Zähne kaufähig, kaum mehr gelockert, nur weisen sie noch eine deutliche Herabsetzung der Reaktion auf kalt und Induktionsstrom auf.

Ein Vierteljahr später ist an Stelle der Wunde nur eine lebhafter gerötete seichte Delle im Zahnfleisch zu bemerken und die beiden Inzisivi sowie der Kaninus sind tadellos fest, gebrauchsfähig und transparent. Sie reagieren, wenn auch noch einigermassen abgeschwächt, auf kalt und Induktionsstrom.

Osteomyelitis maxillaris kommt gewiss nicht selten vor, auch dann nicht, wenn wir nur jene Fälle ins Auge fassen, welche nicht auf Erkrankung der Zähne zurückzuführen sind. Dass in der zahnärztlichen Literatur nur einige wenige Fälle verzeichnet sind, daran mag der Umstand schuld tragen, dass ihr der Zahnarzt in ihren Anfangsstadien, wo es noch nicht schwierig ist, sich über den Zustand der Pulpa der zunächststehenden Zähne ein richtiges Urteil zu bilden, nur selten begegnet. In den späteren Stadien, dem der Schwellung oder eitrigen Einschmelzung fällt dies recht schwer, weil die Pulpa um diese Zeit weder auf thermische noch auf elektrische Reize deutlich reagiert und die Glasstabdurchleuchtung, welche allein

Digitized by Google
Original from UNIVERSITY OF MICHIGAN
Generated on 2019-10-18 20:28 GMT / http://hdl.handle.net/2027/mdp.39015060277277
Public Domain in the United States, Google-digitized / http://www.hathitrust.org/access_use#pd-us-google

einen nur mangelhaften Behelf bietet, nur dann anwendbar erscheint, wenn die Zähne entweder keine oder nur solche Füllungen tragen, die die Transparenz des Dentins nicht stark beeinträchtigen. Selbst das Anbohren der Pulpakammer bietet keine diagnostisch mit Sicherheit verwendbaren Anhaltspunkte, indem der Bohrer oder die Sonde nicht auf stark schmerzhaftes Pulpagewebe stossen. Leichte Schmerzäusserungen des Patienten können leicht der Erkrankung des Periodonts oder des Knochens selbst zugeschrieben werden. Eine oder mehrere zweifellos tote Pulpen in der Nachbarschaft des Krankheitsherdes gestatten auch keinen Schluss auf das Entstehen der Erkrankung, wenn es nicht nachzuweisen gelingt, ob sie vor ihr oder erst in ihrem Verlaufe abgestorben.

Die Frühdiagnose dagegen bietet bei Anwendung der modernen Untersuchungsmethoden keine unüberwindlichen Schwierigkeiten und sie ist für die Therapie bestimmend.

Im folgenden Symptomenkomplex glaube ich alle für die Frühdiagnose wichtigen Erscheinungen der Osteomyelitis maxillaris, welche nicht auf Grund einer Zahnerkrankung entstanden ist, erschöpft zu haben:

1. Spontan vereinzelt auftretende, stichartige Schmerzen,
2. Herabsetzung der Reaktionsfähigkeit der Pulpa gegen thermische und elektrische Reize bei voller Transparenz und gänzlich fehlenden oder nur unbedeutenden periodontischen Erscheinungen, und
3. das von Trauner besonders gewürdigte, charakteristische Symptom der Ueberempfindlichkeit der Lippenschleimhaut auf der erkrankten Seite.

Das erste Symptom, heftige Stiche, die spontan, anfänglich nur einige Male im Tage auftreten und vom Patienten in einen Zahn, welcher oft ziemlich weit vom Krankheitsherde entfernt steht, verlegt werden, können nicht leicht als Erscheinung einer Pulpaerkrankung aufgefasst werden. Die Anamnese lässt jegliche Empfindlichkeit gegen kalte Speisen, Getränke oder eingeatmete kalte Luft vermissen. Im Gegensatze zu einer grossen Intoleranz der gereizten oder entzündeten Pulpa auf elektrische Reize (Induktionsstrom) begegnen wir hier einer herabgesetzten Reaktionsfähigkeit.

Die Schmerzen treten zwar später anfallsweise auf, halten aber keine bestimmte Tageszeit ein und die Valleixschen Druckpunkte sind selbst während eines solchen Schmerzanfalles nicht nachzuweisen, so dass eine Trigeminusneuralgie nicht in Betracht gezogen werden kann.

In den ersten Tagen fehlen periodontische Erscheinungen vollständig; in dem Augenblick ihres Eintreffens werden

Digitized by Google
Original from UNIVERSITY OF MICHIGAN
Generated on 2019-10-18 20:28 GMT / http://hdl.handle.net/2027/mdp.39015060277277
Public Domain in the United States, Google-digitized / http://www.hathitrust.org/access_use#pd-us-google

sie von einer auffälligen Ueberempfindlichkeit der Lippenschleimhaut[1] begleitet, welche sich vom Mundwinkel der erkrankten Seite bis zur Mittellinie und darüber hinaus erstreckt.

Ebenfalls auffällig ist das Ueberwiegen der Erscheinungen seitens der Weichteile über solche von seiten der Zähne selbst. Der Fingerdruck durch die Weichteile hindurch auf die Gegend der Wurzelspitzen wird weit schmerzhafter empfunden als Fingerdruck auf dieselbe Gegend vom Vestibulum oris aus, obgleich noch keine Schwellung der Weichteile besteht.

Mit dem Beginn der Erscheinungen von seiten der Wurzelhaut (gedämpfter Perkussionsschall, Schmerzen beim Beklopfen etc.) ändern die Schmerzen ihren Charakter; sie verlieren viel an Heftigkeit, werden aber kontinuierlich, klopfend und steigen bei heftigen Bewegungen sowie beim Bücken und in der Horizontallage. Die Reaktionsfähigkeit der Pulpa der beteiligten Zähne ist um diese Zeit bereits erloschen. Jetzt tritt auch eine rasch wachsende Schwellung der Weichteile und in der Uebergangsfalte über den Wurzelspitzen ein Tumor hinzu. Die Therapie, welche eine möglichst rasche Einschmelzung des Herdes bewirken soll und im wesentlichen aus heissen Kataplasmen und Spülungen mit nachfolgender Spaltung und Tamponade besteht, ist in Trauners „Osteomyelitis maxillae idiopathica" (Jännerheft 1909 der „Oesterr.-ungar. Vierteljahrsschrift für Zahnheilkunde") erschöpfend beschrieben.

*

Schmerzen in Zähnen mit intakter Oberfläche oder in solchen, die nur kleine, gut schliessende Füllungen tragen, mahnen von vorneherein zur vorsichtigen Diagnosenstellung, vorzüglich dann, wenn weder in der Anamnese noch bei der Untersuchung Empfindlichkeit gegen Kälte nachzuweisen ist. Auf diesen Umstand und die herabgesetzte Reaktion gegen elektrische Reize sowie auf die Transparenz der Pulpa kann nicht eindringlich genug hingewiesen werden.

Der von heftigen stichartigen Schmerzen, welche ihn förmlich überfallen, geplagte Patient drängt mit allen ihm zu Gebote stehenden Mitteln zu irgendeinem Eingriff, sei es „Nervtötung" oder Extraktion. Liesse sich der Zahnarzt zu einer Arseneinlage verleiten, hat er alle weiteren schweren Erscheinungen auf das Konto dieser oder der späteren Wurzel-

[1] In allen Fällen der Kiefermarkentzündung kann eine Beeinflussung der Sensibilität der Haut und Lippenschleimhaut nachgewiesen werden, welche je nach dem Stadium der Erkrankung und der Entfernung des Krankheitsherdes von der Lippe als Anästhesie („Taubsein" in der Sprache des Patienten), Parästhesie („Ameisenlaufen") und Hyperästhesie auftritt.

Digitized by Google
Original from UNIVERSITY OF MICHIGAN
Generated on 2019-10-18 20:28 GMT / http://hdl.handle.net/2027/mdp.39015060277277
Public Domain in the United States, Google-digitized / http://www.hathitrust.org/access_use#pd-us-google

behandlung zu schreiben. Unwillkürlich steigt da die Frage auf, ob nicht ein grosser Teil der nicht auf dem Boden einer Zahnerkrankung entstandenen Kiefermarkentzündung nur aus dem Grunde der Literatur verloren geht, weil ein solcher Kunstfehler seitens des Arztes das Krankheitsbild verwischt hat.

*

Bei der Ueberschrift dieser Publikation mit Osteomyelitis maxillaris wurde, trotzdem es gelang, eine Beteiligung der Zähne am Entstehen der Erkrankung mit vollster Sicherheit auszuschliessen, die übliche Bezeichnung „idiopathica" absichtlich vermieden. In ihrer wörtlichen Uebersetzung ist sie den heutigen pathologisch-anatomischen Anschauungen gemäss unhaltbar.

Nach Nessels Ansicht kann eine Kiefermarkentzündung nur auf Grund einer Zahnerkrankung oder der Erkrankung eines Teiles des Zahnsystems entstehen. Selbst dort, wo alle Zähne vorhanden und alle eine nachweisbar lebende Pulpa besitzen, kann ein abgesprengter Zahnkeim oder ein retinierter überzähliger Zahn den locus minoris resistentiae abgeben und anlässlich einer infektiösen Allgemeinerkrankung unter dem Bilde einer Kiefermarkentzündung vereitern. Im zahnlosen Kiefer müssen die nach einer Extraktion zurückgebliebenen Wurzelspitzchen, Granulome, Zysten oder Teile derselben, welche der extrahierten Wurzel nicht folgten, in der Alveole jahrelang reaktionslos liegen bleiben und erst bei einer Gelegenheitsursache zur Vereiterung gelangen, in Betracht gezogen werden. Im Kindesalter, wo wir der Kiefermarkentzündung am häufigsten begegnen, ist stets an die Vereiterung eines Keimes der bleibenden Zähne zu denken, abgesehen davon, dass es in dieser Lebensperiode recht schwer fällt, die Vitalität der Pulpa eines Milchzahnes festzustellen.

Für die im Gefolge eines akuten Exanthems auftretende Osteomyelitis maxillae besitzen wir in dem Beiworte „exanthematosa" eine präzise Bezeichnung.

Aus allen diesen Gründen wäre es vielleicht angezeigt, die Bezeichnung „idiopathica" überhaupt aufzugeben, um so mehr, als im Falle einer Publikation stets die Aetiologie möglichst genau angegeben werden dürfte.

Digitized by Google
Original from UNIVERSITY OF MICHIGAN
Generated on 2019-10-18 20:28 GMT / http://hdl.handle.net/2027/mdp.39015060277277
Public Domain in the United States, Google-digitized / http://www.hathitrust.org/access_use#pd-us-google

Nachdruck nur mit Zustimmung des Autors gestattet.

Neuerungen in der Gusstechnik.

Von Dr. med. *Otto Bertel,* Zahnarzt in Wien.

Wohl liegt die Zeit nicht weit hinter uns, als Ollendorff (Breslau) auch vor unseren fachlichen Kreisen hier in Wien sein Gold- und Silbergussverfahren demonstriert hat, und es ist nicht lange her, dass die Solbrig-Zange unser Interesse erregte, indem sie uns ganz neue Perspektiven eröffnete. Trotz dieser seitherigen relativ kurzen Frist, hat mittlerweile die Goldgusstechnik, die in Amerika durch Taggart inauguriert wurde, während der Weichguss (Zinn und Aluminium) schon vordem bekannt war, einen solchen Aufschwung genommen, dass sie sich schon jetzt zum Range einer tatsächlichen Unentbehrlichkeit erhoben hat.

Nicht gering ist die Zahl der Pioniere, die uns neue Bahnen in ein Gebiet eröffnet haben, welches vordem ausserhalb der Begrenzung unserer bis dahin geübten Metalltechnik gelegen war, und schon ziemlich erklecklich ist die Anzahl der Methoden, die uns lehren, uns in diesem neuen Gebiet zu betätigen. Wenn man dieselben, soweit sie uns zu Gehör, bzw. zu Gesicht gelangt sind, überblickt und deren Sichtung versucht, so nimmt man zunächst wahr, dass sich dieselben in zwei Gruppen scheiden.

Die eine Gruppe tendiert, das geschmolzene Metall passiv in die Gusshöhlung einzuleiten, d. h. unter dem Einflusse einer Vis à tergo (Druckmethoden), die andere Gruppe lässt es aktiv dorthin eindringen, d. h. unter Ausnützung der im flüssigen Metall selbst innewohnenden Kräfte (Schleudermethoden). Jede der beiden Gruppen diverser Methoden hat bei einmal erworbener Uebung und Geschicklichkeit, welche unser Fach ja immer verlangt, ihre Anhänger gefunden: soviel aber lässt sich schon jetzt erkennen, dass nachgerade die Schleudermethoden doch die Oberhand zu gewinnen scheinen, und zwar aus ganz bestimmten begreiflichen Gründen. Bei jeder Methode im Gussverfahren handelt es sich vor allem um die möglichste Erfüllung gewisser Bedingungen, die man wohl kurz in folgende Punkte zusammenfassen kann:

Digitized by Google
Original from UNIVERSITY OF MICHIGAN
Generated on 2019-10-18 20:28 GMT / http://hdl.handle.net/2027/mdp.39015060277277
Public Domain in the United States, Google-digitized / http://www.hathitrust.org/access_use#pd-us-google

1. Zeitsparende Einfachheit des Verfahrens.
2. Weitestgehende Verlässlichkeit desselben.
3. Tunlichste Materialsparung beim Gusse.
4. Regulierbarkeit desselben mit Ausschluss des Zufalles.
5. Vielseitige Anwendungsmöglichkeit.

Die bisher dargebotenen Methoden mochten wohl bestrebt gewesen sein, diesen Kardinalforderungen so gut als möglich zu entsprechen und manchen von ihnen gelang es hinsichtlich der einen oder der anderen Forderung oder auch deren mehreren zugleich gewiss befriedigend, aber allen fünf Punkten unter einem zu genügen vermochte eigentlich wohl noch keine so recht und ganz, was zur Folge hatte, dass immer wieder neue Apparate ersonnen wurden.

Die Druckzange von Solbrig (Paris) als Erstlingsvertreter der Gruppe des Druckverfahrens, sowie ihr Analogon in der Gruppe der Schleudermethoden, nämlich die Handschleuder von Bardet (Genf) sind gewiss einfache Instrumente und mögen in diesen und jenen Fällen ganz gute Resultate erzielt haben, ja sogar so gute, dass sie eben vermöge ihrer Einfachheit die Gusstechnik eigentlich erst so recht ins Rollen brachten; aber dass sie weiteren Anforderungen und Wünschen, die sich in der Folgezeit in uns zu regen begannen, nicht mehr zu entsprechen vermochten, ist wohl begreiflich. Wenn es auch gelingt, Inlays mit ihnen herzustellen, so sind doch diese allzu einfachen Instrumente für Kronen- und Brückenarbeiten vielfach unzulänglich. Gar manche Apparate wurden daher in der Folge erfunden und mit Verbesserungen ausgestattet, um ausser der Einfachheit des Verfahrens auch noch weiteren Kardinalforderungen entgegenzukommen, wie der Silbermannsche Dampfdruckapparat, der Kohlensäureapparat von Stössel, der Luftdruckapparat von Kitz, der Gummidruckapparat von Müller-Wädensweil einerseits, sowie anderseits wieder die Zentrifugen von Jameson, von Safron und der Rotaxapparat, das Wauersche Rad, die Homberger-Schleuder, von denen die ersteren drei darauf bedacht sind, einer unnützen Materialverschwendung vorzubeugen. Dieser Punkt muss bei diesen Apparaten mit Anerkennung festgehalten werden, denn er bedeutet bereits eine nachdrückliche Berücksichtigung der dritten aufgestellten Kardinalforderung.

In dieser Richtung verhalten sich die Druckapparate und die Zentrifugen überhaupt verschieden. Es wurde schon mehrfach und anlässlich der Jahresversammlung der Schweizerischen Odontologischen Gesellschaft in Bern (Mai 1910) auch von Dr. Eugen Müller-Wädensweil darauf hingewiesen, dass

Digitized by Google
Original from UNIVERSITY OF MICHIGAN
Generated on 2019-10-18 20:28 GMT / http://hdl.handle.net/2027/mdp.39015060277277
Public Domain in the United States, Google-digitized / http://www.hathitrust.org/access_use#pd-us-google

den Druckapparaten der Nachteil anhaftet, dass bei ihnen mehr Material eingeschmolzen werden muss, als zur vollkommenen Ausfüllung der Gusshöhlung erforderlich ist. Ein Ueberschuss ist aus dem Grunde nötig, weil auch der Gusstrichter wenigstens so weit gefüllt werden muss, dass sein Inhalt gleichsam als Druckstempel für die Vis à tergo zu dienen vermag, denn das Asbestplättchen genügt für diesen Zweck nicht. Diese Notwendigkeit liegt bei den Schleuderapparaten nicht vor. Allerdings kann bei diesen letzteren der Gusstrichter zwar auch gefüllt werden, aber er muss nicht gefüllt sein. Es genügt soviel Schmelzgut, als die Gusshöhlung zu ihrer Füllung erfordert. Selbstredend ist die Abschätzung in dieser Richtung keine Leichtigkeit, sondern eben Uebungssache. Jedenfalls ist es besser, zu viel als zu wenig Schmelzgut einzutragen, damit auf alle Fälle die Gusshöhlung vollkommen gefüllt werde. Der Ueberschuss lässt sich zwar nachträglich abtrennen und wieder verwerten, aber man hat sich, wie Dr. Eugen Müller richtig bemerkt, vor Augen zu halten, dass durch das wiederholte Umschmelzen des Goldes dieses seine Leichtflüssigkeit einbüsst und dass dessen häufige Reinigung durch Säuren schliesslich doch eine Verringerung bedeutet. Ein weitaus grösserer Verlust an kostspieligem Gussmaterial ist aber manchmal jener, der bei mangelnder Uebung einer Verschleuderung preisgegeben wird, wie es sowohl bei Druckapparaten, als auch bei Schleudervorrichtungen vorkommt. Es handelt sich um jenen allzu reichlich bemessenen Ueberschuss, der auch nicht einmal mehr im Gusstrichter Platz findet und in alle Winkel des Arbeitsraumes verstreut wird. Diesem Uebelstande suchen der Jameson-, der Rotaxapparat und der von Safron entgegenzutreten, indem sie das weggeschleuderte Gold auffangen und nicht über die Begrenzung des Apparates hinausgelangen lassen, so dass es wieder gesammelt werden kann.

Die vierte Kardinalforderung, welche man an einen Gussapparat zu stellen berechtigt ist, um sich von weiteren unerwünschten Zufälligkeiten zu emanzipieren, ist die Regulierbarkeit des Gusses. Es kann nicht erwartet werden, dass der Guss unter allen Umständen ein tadelloser werde, wenn es nicht möglich ist, den Guss entsprechend zu beeinflussen, bzw. zu regulieren. Unvollständigkeit des Gussstückes oder Sprünge in demselben infolge irgendwelcher Zufälligkeit während des Gusses müssen mit Berechnung vermieden werden können. Es ist klar, dass auch in dieser Richtung die Druckapparate im Nachteile sind. Bei ihnen liegt die schwierige Aufgabe vor, die Vis à tergo einerseits und anderseits die Grösse der Druckfläche, bzw. des

Digitized by Google
Original from UNIVERSITY OF MICHIGAN
Generated on 2019-10-18 20:28 GMT / http://hdl.handle.net/2027/mdp.39015060277277
Public Domain in the United States, Google-digitized / http://www.hathitrust.org/access_use#pd-us-google

Druckstempels, als welcher das flüssige Metall im Gusstrichter zu gelten hat, in Einklang zu bringen mit der Quantität und Qualität des Gussmaterials. Die Leichtflüssigkeit dieser letzteren ist ja sehr variabel, selbst unter den Goldlegierungen ändert sich diese je nach dem Feingehalt. Es ist einleuchtend, dass in derlei Dingen dem Zufall eine allzu grosse Rolle überlassen bleibt.

Eine bessere Emanzipierung vom Zufall gewähren wohl die Schleuderapparate. Bei ihnen ist gleichfalls wieder die Quantität und Qualität des Gussmaterials, welche ihren Ausdruck unter anderem in dessen Eigengewicht erhalten, mit der Geschwindigkeit in Einklang zu bringen, mit der sich die Zentrifugenachse dreht. Die Qualität des Gussmaterials ist zum Teil angedeutet durch sein spezifisches Gewicht und die Quantität durch das absolute Gewicht. Nachdem aber dieses durch ersteres mitbedingt ist, da es das Produkt aus jenem und dem Volumen ist, so genügt für unsere Zwecke, ausser der Leichtflüssigkeit das absolute Gewicht des verwendeten Gussmaterials zu berücksichtigen, mit einem Wort, es kommt vor allem die Grösse des herzustellenden Gussstückes (bei gleichem Material) in Betracht, der wir die Drehungsgeschwindigkeit anzupassen haben. Kleinere Gussstücke (Inlays) erfordern eine höhere Drehungsfrequenz als grössere Objekte (Brückenteile), denn das geringere Gewicht des zu schleudernden Materials vermöchte bei gleichbleibender Drehungsfrequenz eben mit weniger Intensität in die Gussform einzudringen. Um das Gelingen des Gusses zu sichern, muss dieser Mangel im Gewichte ausgeglichen werden durch höhere Drehungsfrequenz, ein Moment, welches man ja zu beherrschen, bzw. zu regulieren vermag.

Uebrigens regulieren die Schleuderapparate zum Teil den Guss meist schon spontan, indem eine höhere Belastung des Apparates durch ein grösseres Objekt und den hiedurch wieder bedingten grösseren Einbettungszylinder die Drehungsfrequenz (bei gleichbleibender Antriebskraft) mindert. Hiedurch erklärt es sich auch, dass selbst bei primitiven Schleuderapparaten relativ wenig Misserfolge auftreten. Ideal ist aber nur ein solcher Apparat, der bei richtiger Anwendung gar keine Misserfolge zeitigt. Ein solcher Apparat muss ermöglichen, die Drehungsfrequenz beliebig abzustufen und zu variieren. Das ist möglich auf zweierlei Art, einerseits durch willkürliche Steigerung oder Minderung der aktiven Drehungskraft, was bei elektrischem Antrieb leicht zu erzielen wäre, oder durch Variieren der passiven Gewalt, d. h. der schwingenden Last durch verstellbare Laufgewichte am Drehungsarm. Letztere Einrichtung erscheint im Gegensatz zur vorgenannten speziell bei Kreisel-

Digitized by Google
Original from UNIVERSITY OF MICHIGAN
Generated on 2019-10-18 20:28 GMT / http://hdl.handle.net/2027/mdp.39015060277277
Public Domain in the United States, Google-digitized / http://www.hathitrust.org/access_use#pd-us-google

schleudern notwendig, die mittels aufgewickelter Schnur durch Handzug in Bewegung gesetzt werden.

Ausser dieser beabsichtigten, theoretisch begründeten Beeinflussung der Rotation sollten andere ungewollte Einflüsse möglichst ausgeschaltet werden; vor allem sollte die Reibung, welche der Bewegung hemmend entgegenwirkt, gemindert werden. Die Rotation auf Kugellager ist natürlich ein ganz bedeutender Vorteil derart ausgestatteter Apparate, die durch ihren ruhigen sanften Lauf die Rotation vor störenden Ungleichmässigkeiten schützen und ausserdem die Drehungsfrequenz nach Aussetzung der Triebkraft viel länger in gleicher erwünschter Höhe zu halten vermag, was gerade für die Handzugapparate sehr von Bedeutung ist, wie später noch erörtert wird. Bezüglich der Drehungsfrequenz ist zu beachten, dass dieselbe eine allmählich ansteigende sei und nicht mit quasi plötzlicher Vehemenz einsetze, damit keine Hohlräume und Blasen im Gusse entstehen oder gar durch das allzu vehement eingeschleuderte Metall feine Konturen der Gussform abgesprengt werden. Nun ist es aber bekanntlich wohl niemals der Fall, dass der Uebergang aus der Ruhe in die Bewegung mit voller Phasenfrequenz erfolgt, sondern mit steigend einsetzender, bzw. mit zunehmend zur vollen Geltung kommender Kraft, die zuerst den Widerstand der Ruhe zu überwinden hat und, nachdem dieser bewältigt ist, seinerseits sogar durch die Zentrifugalkraft des schwingenden Gewichtes eine Steigerung erfährt. Somit sind auch schon wieder dadurch die Bedingungen grösstenteils spontan erfüllt, die ein richtiges In-Bewegung-setzen zum Gelingen des Gusses beizutragen vermag. Trotzdem dürfte es doch von Vorteil sein, dieses Moment bei der Handhabung der Schleuderapparate auch durch persönliches Hinzutun entsprechend zu berücksichtigen. Bei Kreiselschleudern, die durch Zugschnur mit der Hand anzuziehen sind, ist also zu beachten, dass der Zug mit allmählich ansteigender Kraft ausgeübt werde und bei allfällig elektrisch betriebenen Zentrifugen könnte man den Motorantrieb zunehmend steigern durch entsprechend mindernde Einstellung der Widerstände.

Der Vorteil elektrisch betriebener Apparate wäre vor allem der, dass man sie mit ungeminderter Kraft beliebig lange laufen lassen kann, was bei gewissen langsam erstarrenden Gussmaterialien mit niederem Schmelz-, bzw. Erstarrungspunkt (z. B. Magnalium) von besonderem Belang ist. Wenn irgend ein Schleuderapparat seine Drehungsfrequenz vermindert, bzw. ganz einstellt, ehe die Gussmasse völlig erstarrt ist, so ist das eben leider ein Nachteil, der begreiflicherweise recht missliche Folgen haben kann. Der Schnuranzug durch die

Digitized by Google
Original from UNIVERSITY OF MICHIGAN
Generated on 2019-10-18 20:28 GMT / http://hdl.handle.net/2027/mdp.39015060277277
Public Domain in the United States, Google-digitized / http://www.hathitrust.org/access_use#pd-us-google

Hand ist jedenfalls dem Antrieb durch irgendwelche Federkraft vorzuziehen, denn bei solchem setzt tatsächlich die Rotation allzuplötzlich mit grösster Gewalt ein, wenn die angespannte Feder bei ihrer Befreiung momentan in das Höchststadium ihrer Funktion tritt. Darum war es eine sehr richtige Besserung des Rotaxapparates gegenüber der Zentrifuge von Jameson, wenn er vom Federantrieb absah und den Antrieb durch ein Gurtband der Hand übertrug, welche denn doch viel feinfühliger arbeitet, als ein solcher automatischer Antrieb, der nicht abstufbar eingerichtet ist und ausserdem auch nicht einmal für den Dauerlauf Vorsorge trifft. Nur durch Erfüllung letzterer Momente könnte der automatische Antrieb dem Handzug den Vorrang abgewinnen.

Der Rotaxapparat hat den Handantrieb mit um so grösserem Rechte angesprochen, als er nach dem Vorbilde von Jameson

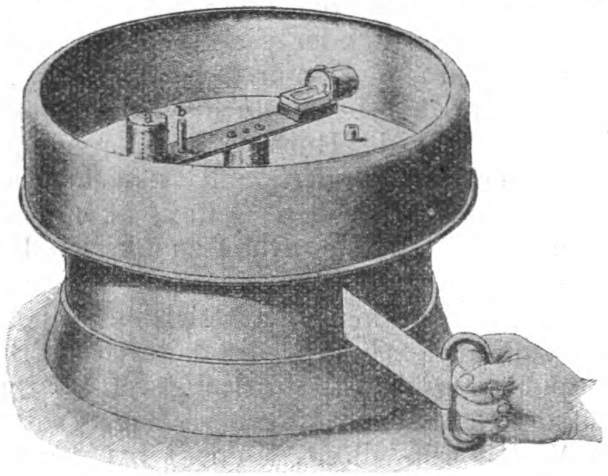

sich auf einer Kugel dreht und dadurch die Rotation, wie oben allgemein erörtert wurde, wesentlich erleichtert. Eine Förderung in dieser Richtung gewährleistet auch die schwere horizontal gestellte Schwungscheibe im Innern seiner Kammer, die wie ein Schwungrad dem Lauf eine gewisse Gleichmässigkeit sichert.

Durch die Vorrichtung eines verstellbaren Gegengewichtes aus Messing auf dem sonst leeren Ende des Drehbalkens ist die Möglichkeit geboten, die Last zu variieren und somit die Geschwindigkeit der Rotation im erwünschten Sinne zu beeinflussen, allerdings nur in vereinzelten Stufen, die vielleicht genügen. Immerhin handelt es sich hiebei um ein einsichtiges Bestreben, den Lauf der Zentrifuge und dadurch den Guss willkürlich zu regulieren. Vorstehende Abbildung zeigt den Rotaxapparat; bei *a* und *b* sind die Stifte für die Verstellbarkeit der Gegengewichte auf dem sonst leeren Ende des

Digitized by Google
Original from UNIVERSITY OF MICHIGAN
Generated on 2019-10-18 20:28 GMT / http://hdl.handle.net/2027/mdp.39015060277277
Public Domain in the United States, Google-digitized / http://www.hathitrust.org/access_use#pd-us-google

Drehungsarmes. Beim Jameson-Apparat dient als Gegengewicht, das nicht verstellbar ist, ein zweiter Gussnapf, welche Vorrichtung nach meiner unmassgeblichen Ansicht sich schon dadurch selbst richtet, als doch von den beiden Näpfen ja nur der eine beschickt werden kann oder soll. Die Benützung beider Näpfe zugleich wäre, abgesehen von der zweifelhaften Praktikabilität, theoretisch wohl nur angezeigt bei beiderseitiger gleichmässiger Belastung. Beim Rotax gibt es eben verschiedene Belastungsmöglichkeiten, indem er über verschieden grosse Einbettungszylinder verfügt, wie es das Bedürfnis erfordert. Demnach sind auch verschiedene Gegenbelastungen erforderlich.

Auch in der Verbindung des Gussnapfträgers mit dem schwingenden Arm unterscheidet sich der Rotax von Jameson. Bei letzterem sind die Gussnapfhälter in horizontal gelenkiger Verbindung mit dem Drehbalkenende und müssen, da die Schmelzmuffeln seicht gehalten sind und ein Ausspritzen des geschmolzenen Materials leicht möglich wäre, vor dem Anlauf der Zentrifuge rechtwinklig zum Schleuderarm eingestellt werden, was natürlich Jameson als sehr wichtig hervorhebt.

Während bei den meisten Zentrifugen, wie beispielsweise bei jener von Safron, der jedoch vor Jameson nicht die Priorität zukommt, die Schmelzgutträger zwar auch rechtwinklig, wenn auch im vertikalen Sinne, das heisst rechtwinklig herabhängend gelenkig verbunden sind, so ist das bei Jameson in horizontaler Art der Fall. Erst bei Rotation stellen sich bei allen diesen Apparaten die gelenkig verbundenen Anhängsel dann naturgemäss in die Achse des Schleuderarms ein, was aber nicht ruckweise, sondern glatt ansteigend erfolgen muss, wodurch das Gelingen des Gusses sehr bedeutend bedingt ist. Im Anstiege der Gewalt liegt das Hauptmoment des Schleuderns.

Beim Rotax erscheint auf die gelenkige Verbindung der Endstücke mit dem Schleuderarm ganz Verzicht geleistet, um sich von misslichen Zufälligkeiten in der Einstellung der Gelenkstücke in die Achse des Armes zu emanzipieren. Ob das nun gerade mit Vorteil geschah, kann nur die Praxis entscheiden. Jedenfalls musste sich der Rotax nun bedeutend vertiefter Muffeln bedienen, die ausserdem an der der Rotationsrichtung entgegengesetzten Seite eine Erhöhung und Einwölbung besitzen, welche ein Ausspritzen des Schmelzgutes verhindern sollen. Der Bau dieser Muffeln beweist, dass das erste Bestreben des geschmolzenen Metalls eine Direktion einnimmt, die nicht nach dem Ausführungsgange der Muffel gerichtet ist, sondern vielmehr rechtwinklig zu dieser Richtung. Erst bei

Digitized by Google
Original from UNIVERSITY OF MICHIGAN
Generated on 2019-10-18 20:28 GMT / http://hdl.handle.net/2027/mdp.39015060277277
Public Domain in the United States, Google-digitized / http://www.hathitrust.org/access_use#pd-us-google

zunehmender Rotation wird dieser Winkel abnehmend kleiner und schliesslich gelangt die Flugrichtung des Metalls in die gewünschte Direktion nach dem Ausführungsgang, dem somit dasselbe erst mit gebrochener, das heisst geringer, dann allmählich mit zunehmender Tendenz und schliesslich mit voller Kapazität zueilt, um in den dicht angeschlossenen Einlauftrichter des horizontal angeordneten Einbettungszylinders hineingeworfen zu werfen.

Dieses Hineinschleudern des Schmelzgutes in die Gussform unterscheidet sich ganz wesentlich von jenem bei anderen Gussapparaten, seien sie nun Zentrifugen oder Druckapparate, zu denen auch der Vakuum-Apparat von C. H. Fink, der durch Aspiration, also durch negativen Druck wirkt, gehört. Alle diese Apparate haben bekanntlich die Einrichtung, dass das Schmelzgut auf dem Trichter der Einbettungsmasse zur Schmelzung gelangt und somit während des Schmelzvorganges über dem Eingusskanal der Hohlform steht. Durch Erschütterung oder einen anderen Zufall kann es sich ereignen, dass infolge der Schwere des Metalls, welche ja bekanntlich Ollendorf in diesem Sinne zum Giessen ausnützen zu können glaubte, Schmelzgut in den Gusskanal hineinfällt, sofern dieser zufällig demnach gestaltet ist.

Dieses vorzeitige eigenmächtige Einfliessen noch vor Ausübung des Druckes, der Aspiration oder der Zentrifugalkraft ist ein sehr unliebsames Ereignis und wenn es sich auch nur um einen Tropfen handelte. Erstarrt[1] dieser daselbst, so bildet sich ein Pfropfen, welcher dem geschmolzenen Metall den Weg in die Hohlform verlegt. Dadurch erklärt sich auch, dass in einzelnen Fällen das gesamte Schmelzgut im Konus festsass, während die Hohlform leer blieb.

Dieser Uebelstand ist beim Jameson und Rotax behoben, weil bei diesen nicht im Trichter des Einbettungszylinders, sondern in einem diesem vorgelagerten Schamottschüsselchen, das heisst in den oben erwähnten Muffeln die Schmelzung erfolgt und erst während des Zentrifugierens in den horizontal dicht angeschlossenen Einbettungszylinder, bzw. in dessen Eingangskonus und Kanal hineingeschleudert wird. In diesem Hineinschleudern liegt aber auch anderseits eine gewisse nicht zu verleugnende Gefahr, wie ja jedes Ding seine Vor- und Nachteile hat. Wenn die Zentrifuge mit allzu grosser und allzu plötzlicher Vehemenz in Funktion tritt, so wirkt das einge-

[1] Diese Erstarrung eines vorzeitig eingefallenen Tropfens ist bei der später zu beschreibenden Kreiselschleuder von Müller, welche zwar diese Einrichtung auch hat, nicht wohl zu befürchten, da die rotglühende Gussform dies nicht zuliesse.

Digitized by Google
Original from UNIVERSITY OF MICHIGAN
Generated on 2019-10-18 20:28 GMT / http://hdl.handle.net/2027/mdp.39015060277277
Public Domain in the United States, Google-digitized / http://www.hathitrust.org/access_use#pd-us-google

schleuderte Metall gleichsam wie ein Geschoss und gefährdet allfällige zarte Konturen innerhalb der Gussform. Es kann daher nicht genug darauf hingewiesen werden, dass der Antrieb sacht, wenn auch nicht gerade träge oder langsam, sondern vielmehr rasch ansteigend erfolgen soll, wie man das ja vom Kinderkreisel her genugsam weiss. Im Anlaufenlassen liegt das Geheimnis des Gelingens.

Die horizontale Anordnung der Einbettungszylinder zu den Schmelzmuffeln erscheint also als ein nicht zu verkennender Vorteil der Vorrichtungen bei Jameson und Rotax vor anderen Apparaten und was ausserdem beide mit Einschluss der übrigen ähnlich konstruierten Apparate, z. B. jener von Safron, vor anderen Zentrifugen, z. B. jener von Bardet und Wauer, aus-

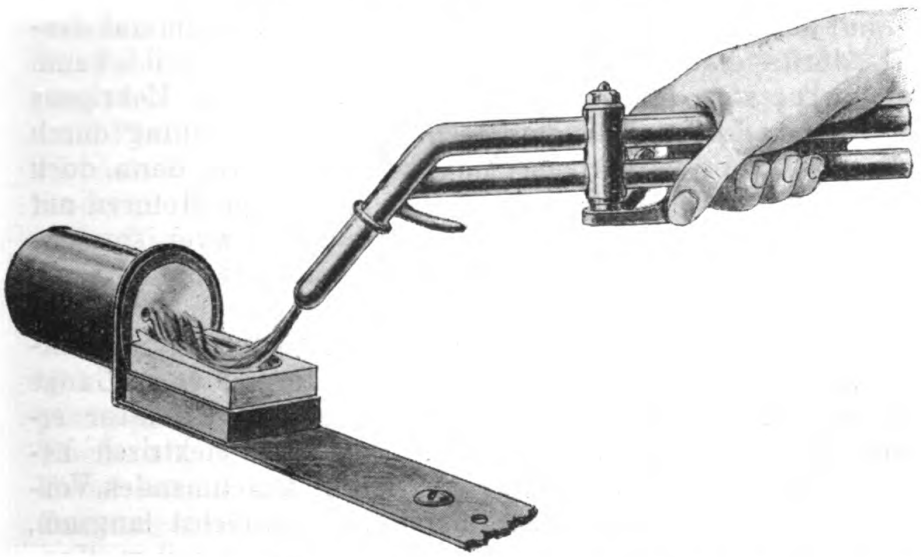

zeichnet, ist die Horizontalebene ihrer Schwungbahn, wodurch die Regulierung des Laufes wesentlich erleichtert wird, weil dabei die Zentrifugalkraft von der Schwerkraft unbeeinflusst bleibt.

Die Zentrifugalkraft wird aber ferner um so kräftiger und sicherer, je grösser der Kreis der Zentrifugalbahn gehalten ist. Auch in diesem Punkte ist der neuere Rotax dem älteren Jameson überlegen, und wenn sein Aktionsradius noch grösser wäre, so würde das durchaus nicht schaden, es wäre vielmehr ein weiterer Vorteil, speziell wegen des Laufes und dessen Regulierbarkeit, nicht bloss wegen der Möglichkeit, grössere Stücke giessen zu können. Von letzterer Erwägung ausgehend, hat Prof. Dr. Trauner in Graz, so viel mir bekannt wurde, eine weitere Verbesserung dieser Art von Zentrifugen getroffen. Sein Apparat soll im ganzen so gebaut sein wie der Rotax, nur dass er zwecks Herstellung von grösseren Stücken und Immediat-

Digitized by Google
Original from UNIVERSITY OF MICHIGAN
Generated on 2019-10-18 20:30 GMT / http://hdl.handle.net/2027/mdp.39015060277277
Public Domain in the United States, Google-digitized / http://www.hathitrust.org/access_use#pd-us-google

prothesen noch grösser gehalten ist als der Rotax, wiewohl man übrigens auch mit diesem ganze Stücke zu giessen vermag.

Ausserdem bekannte sich Trauner, so viel mir bekannt wurde, zum Antrieb durch einen kleinen Elektromotor, der aber nicht, wie zu wünschen wäre, in die Kammer des Apparates eingebaut sein soll, so dass die Achse des Apparates und des Motors eins ist und den direkten Antrieb herstellt, sondern eben nur indirekt durch eine Spannschnur als Uebersetzung.

Immerhin mag der Antrieb mittels Elektromotor mehrseitig als Ideal erscheinen, aber wohlbemerkt, wenn er abstufbar gedacht ist. Der Traunersche Apparat soll, wie ich höre, durch Wechsel der Uebersetzung zweierlei Laufgeschwindigkeiten zulassen, wie es eben das jeweilige Bedürfnis erheischt. Das bezieht sich offenbar auf den Lauf bei voller Kapazität, aber nicht auf den Beginn oder Fortgang des Laufes. Während desselben dürfte die Auswechslung der Uebersetzung wohl kaum durchführbar sein, ohne dass es ruckweise geschähe. Uebrigens muss ich bemerken, dass die Geschwindigkeitsabstufung durch Auswechseln der Schnurübersetzung wie diese selbst denn doch etwas veraltet erscheint, es gibt ja doch heutzutage Motoren mit eingebautem Tourenregulator, der nicht bloss für zwei, sondern auch mehr Geschwindigkeiten vorsorgt und hiezu nur einen Momentschalter erfordert.

Worauf es aber ausser dieser Frequenzabstufung noch ankommt, das ist die Variierung des Laufes während er im Gange ist, speziell im Beginn desselben. Bei einem Elektromotor erscheint das ohneweiters erreichbar. Bei jeder elektrisch betriebenen Bohrmaschine vermag man durch zunehmendes Vorschieben des Fusskontakthebels den Bohrer zunächst langsam, dann immer schneller rotieren zu lassen, bis bei vollem Kontakt die Tourenzahl des Bohrers die höchste Frequenz erreicht. In diesem Sinne müsste man auch den Zentrifugenmotor erst sachte und rasch ansteigend schneller laufen lassen können, wobei der Kontakthebel auf einer Rundskala spielen könnte, anzeigend, welche Tourenfrequenz jeweils erreicht ist. Selbstredend müsste der Hebel durch die Hand geleitet werden und nicht mit dem Fuss wie bei der Bohrmaschine.

In ähnlicher Weise, aber im umgekehrten Sinne liesse sich der Hebel eines allfällig anzuschliessenden Rheostaten für handliche Führung einrichten, so dass, wie schon früher erwähnt, das Variieren des Laufes während seiner Dauer entweder durch mindernde Einstellung der Widerstände oder durch steigernde Zuführung der aktiven elektrischen Triebkraft ermöglicht wäre. Man sieht, dass man sich von der Hand schwer emanzipieren kann.

Digitized by Google
Original from UNIVERSITY OF MICHIGAN
Generated on 2019-10-18 20:30 GMT / http://hdl.handle.net/2027/mdp.39015060277277
Public Domain in the United States, Google-digitized / http://www.hathitrust.org/access_use#pd-us-google

Der Handzug und der automatische Antrieb haben beide ihre gewissen Vor- und Nachteile. Was nun den ersteren betrifft, so lässt sich an demselben eine wesentliche Verbesserung erzielen, wenn die Rotation auf Kugellager erfolgt, wie oben erwähnt wurde. Auf solche Weise sind ja Geräte geschaffen, der die Vorteile feinfühlig angetriebener Drehungsintensität der Handapparate und den lange anhaltenden Lauf elektrisch betriebener Vorrichtungen in sich vereinigt.

Ein weiterer Apparat dürfte uns bald zur Verfügung stehen, angetan mit einer Reihe von Verbesserungen, die in ihrer Gesamtheit geeignet sind, wohl alle genannten Kardinalforderungen zu erfüllen mit Einschluss des fünften Punktes, betreffend die vielseitige Anwendungsmöglichkeit. Es können mit ihm alle möglichen Gussstücke, die unsere Technik derzeit zu schaffen hat, gegossen werden, angefangen vom kleinsten Inlay bis zu den grössten Platten. Ausserdem kann auch jedes praktisch verwendbare Material zum Gusse verwendet werden, auch Platin, soferne ein Knallgasgebläse zur Verfügung steht. Es sei daher gestattet, diese begrüssenswerte Neuerung in der modernen Gusstechnik, welche Schreiber dieser Zeilen in dem vortrefflich geleiteten und ganz modern ausgestatteten zahnärztlichen Technikum in Zürich im abgelaufenen Sommer in Funktion zu sehen Gelegenheit hatte, näher zu beschreiben.

Die verstellbare Kreiselschleuder von Dr. Eugen Müller-Wädensweil (Zürich) besteht, wie Figur zeigt, aus einem gusseisernen Standzylinder, dessen Fussplatte fest auf dem Tische angeschraubt erscheint. Seitlich ragt aus demselben ein Hebel hervor mit einem Zahnradsektor, welch letzterer in die Zahnung eines inneren Zylinders eingreift und denselben teleskopartig aus dem äusseren Zylinderrohre hoch zu stellen und in dieser Stellung festzuhalten vermag. In diesem erwähnten inneren, ebenfalls röhrenförmigen Zylinder rotiert eine vertikale Achse auf Kugellager, die an ihrem oberen hervorragenden Ende einen Querbalken trägt, dessen beide Arme einerseits durch ein grösseres, anderseits durch ein kleineres verstellbares Laufgewicht belastet sind. Auf der Seite des letzteren erscheint der Arm etwas länger und ist bestimmt, an seinem hakenförmig gekrümmten Ende einen einfachen Stahldrahtkorb (vide Abbildung) zu tragen, in den der Einbettungszylinder aufgenommen wird. In Bewegung gesetzt wird die Schleuder durch eine kräftige Darmsaite, die um die innen rotierende Achse aufgewickelt wird und mit ihrem anderen Ende, an dem sich ein Holzgriff befindet, durch ein zweites tiefer gestelltes seitliches Fenster im äusseren Zylinder hervorragt. Durch allmählich anwachsenden kräftigen Zug, wie bei einem Spielkreisel, setzt

Digitized by Google
Original from UNIVERSITY OF MICHIGAN
Generated on 2019-10-18 20:30 GMT / http://hdl.handle.net/2027/mdp.39015060277277
Public Domain in the United States, Google-digitized / http://www.hathitrust.org/access_use#pd-us-google

sich die vertikale Achse in rotierende Bewegung und der Querbalken an ihrem oberen Ende mit der seitlich angehängten Gussform beschreibt wie bei jeder Zentrifuge eine kreisförmige Bahn, die mit beliebig vor dem Lauf bestimmbarer Geschwindigkeit durchmessen wird, je nachdem die Belastung, bzw. die Laufgewichte vorher eingestellt wurden.

Ob dem Apparate zu wünschen wäre, dass er statt der Zugschnur elektrischen abstufbaren Antrieb erhalte, wodurch



es möglich wäre, den Lauf beliebig schnell und beliebig lang fortdauern zu lassen, wird wohl der längere Gebrauch ergeben.

Die übrigen Hilfsapparate, der Vorwärmkasten und der Heizapparat, werden elektrisch bedient, was ein sehr bequemes und reinliches Arbeiten ermöglicht. Dr. Müller gedenkt diese Hilfsapparate, um irgendwelchen Wünschen entgegenzukommen, auch für Gasgebrauch einzurichten.

Digitized by Google
Original from UNIVERSITY OF MICHIGAN
Generated on 2019-10-18 20:30 GMT / http://hdl.handle.net/2027/mdp.39015060277277
Public Domain in the United States, Google-digitized / http://www.hathitrust.org/access_use#pd-us-google

Technik des Verfahrens: Nachdem man das Wachsmodell in dem Einbettungszylinder, deren es verschiedene Grössen gibt bis zu solchem Umfange, dass man auch gewünschten Falles ganze Platten zu giessen vermöchte, eingebettet hat,[1] wird der Zylinder in den Vorwärmkasten gestellt, in welchem allfällig auch mehrere Zylinder gleichzeitig Platz finden. Dort wird das Wachs unter mässig steigender Temperatur, welche mittels Rheostaten entsprechend reguliert werden kann, ausgeschmolzen.

Es liegt in diesem regulierbaren Ausschmelzen ein ganz besonderer Vorteil dieser Apparate, weil bei ihnen der Zufallskobold keine Tücken mitzuspielen vermag. Das Wachs soll langsam ausgeschmolzen werden, damit keine plötzliche Dampfentwicklung erfolgt, welche unerwünschte Absprengungen zarter Konturen oder irgendwelche Eindrücke in der Gussform zur Folge haben könnte. Erst wenn nach genügender Frist anzunehmen ist, dass das Wachs ausgeschmolzen ist, wird allmählich die Temperatur erhöht, damit eine völlige Austrocknung der Gusshöhle erfolgt, deren Beendigung daran erkannt wird, dass kein Dampf mehr aus der Gusshöhlung aufsteigt.

Ist man so weit gekommen, so nimmt man den Gusszylinder mittels Greifzange aus dem Wärmekasten heraus, stellt ihn in einen passenden Anhängekorb aus Stahldraht, dessen Verbindungen nicht etwa genietet, sondern autogen geschweisst sind und somit genügende Sicherheit bieten. In diesen Korb eingebracht, wird der Einbettungszylinder samt jenem in den Heizapparat hineingestellt.

Letzterer ist, wie Figur zeigt, ein zylindrisches Gefäss mit äusserst voluminösen Wandungen, nicht aus Schamotte bestehend, sondern aus einem neuen porzellanartigen Quarzpräparat, welches von entsprechend starken Platindrähten in so viel Touren durchzogen wird, als die jeweilige Voltzahl der zur Verfügung stehenden Strassenstromleitung verlangt. Dieser Heizapparat von zylindrischer Form mit dem Eingangsloch von oben wird durch einen darunter gestellten verstellbaren Ständer genügend erhöht und durch Einschaltung in Funktion gesetzt. Nachdem hierauf also der Korb mit dem Einbettungszylinder eingebracht wurde, wird das Eingangsloch des Heizapparates mit einer Marienglasplatte, welche den Einblick gestattet, zugedeckt, damit keine Hitze verloren geht. Nun wird die Heizung erhöht und bis zur Rotglut getrieben und so lange fortgesetzt,

[1] Als Einbettungsmasse verwendet Dr. Eugen Müller Gips und Quarzmehl im Verhältnis 2 : 1.

Digitized by Google
Original from UNIVERSITY OF MICHIGAN
Generated on 2019-10-18 20:30 GMT / http://hdl.handle.net/2027/mdp.39015060277277
Public Domain in the United States, Google-digitized / http://www.hathitrust.org/access_use#pd-us-google

bis das Innere der Gussform durch das Gussloch hell durchleuchtet ist, sodann beginnt der Guss. Man nimmt den Marienglasdeckel weg, legt das Schmelzgut (Gold) auf den Gusstrichter des Einbettungszylinders und schmilzt es unter Boraxbestreuung mit der Lötpistole oder Wasserstrahlgebläse (bei Platinguss mit Knallgasgebläse). Ist das erfolgt, so hakt man den Henkel des Korbes, während dieser im Heizapparat steht, an den Arm der danebenstehenden Schleuder ein. Indem man den Hebel der Zentrifuge niederdrückt, geht ihr innerer Zylinder hoch und hebt den Korb samt dem darin befindlichen durchhitzten Einbettungszylinder und dem im Gusstrichter liegenden geschmolzenen Metall aus dem Heizapparat hervor. Durch gleich anschliessenden sachgemässen Zug an der Schnur setzt sich der Apparat in Tätigkeit.

Während der Rotation ist ein Verschleudern von kostspieligem Gussmetall nicht zu befürchten. Ein Probeversuch zeigt, dass ein mit Wasser vollgefülltes Gefäss, in einen Anhängekorb eingebracht und geschleudert, nicht einen Tropfen verliert. Ebenso wenig ist das der Fall beim Metallguss. Der Gusstrichter ist derart gross gehalten, dass sein Inhalt an flüssigem Schmelzgut für das herzustellende Gussstück reicht. Je grösser der erforderliche Einbettungszylinder, um so grösser gestaltet sich auch der Gusstrichter entsprechend der Grösse des Wachsmodells. Ein fehlerhaftes Zuviel an eingebrachtem Metall, dass der Gusstrichter etwa beim Schmelzen überfüllt werden könnte, fliesst eben ab und sammelt sich in der Kammer des Heizapparates, noch ehe der Korb gehoben wird. Metallvergeudung in diesem Sinne ist somit ebenso unmöglich, wie beim Rotaxapparat.

Die Rotation ist bei der Müller-Schleuder derart lange anhaltend, dass nicht nur Gold, sondern auch andere Materialien erstarrt sind, bis sie wieder zum Stillstand kommt.

Im Wasser abgekühlt lässt sich das Gussobjekt allsogleich auslösen, da eben Dr. Müller niemals die Porzellanzähne mit einbettet. Dieser technisch äusserst erfahrene Fachmann ist eben mit Recht darauf bedacht, sich unbedingt vom Zufalle zu emanzipieren und das Springen, bzw. Intaktbleiben der mit eingebetteten Zähne beim Giessen ist und bleibt trotz aller Vorsichtsmassregeln immer Zufallssache. Nachdem im Gussstücke das Bett für die Zähne laut Wachsmodell vorbereitet ist, werden letztere erst nachträglich in demselben montiert, wofür es ja verschiedene Methoden gibt. Dr. Müller hat gleichfalls eine solche demonstriert, die er in einem beabsichtigten Nachtrage zu seinem Werke über zahnärztliche Metalltechnik wohl näher beschreiben wird. Es würde zu weit führen,

Digitized by Google
Original from UNIVERSITY OF MICHIGAN
Generated on 2019-10-18 20:30 GMT / http://hdl.handle.net/2027/mdp.39015060277277
Public Domain in the United States, Google-digitized / http://www.hathitrust.org/access_use#pd-us-google

wenn sich die vorliegenden Ausführungen auch auf dieses Gebiet erweitern würden. Folgendes sei jedoch hinzugefügt, nämlich, dass Dr. Eugen Müller-Wädensweil für diese Zwecke eine neue Zahnform angegeben hat, auf die besonders aufmerksam zu machen ich nicht ermangeln möchte. Seine „Porzellanfacetten für Gussarbeiten" sind stiftlos mit Porzellangusskern versehen, welch letzterer als Verankerung im kongruenten Abklatsch, bzw. im präformierten Bette des Gussstückes dient. Die Facetten werden mit entsprechenden Verankerungsunterschnitten in das tiefgehende Bett einzementiert wie ein Inlay, nur ist der Vorgang für ein solches in diesem Falle umgekehrt. Es wird nicht das Inlay nach dem Bett, sondern eben das Bett nach dem tiefgreifenden Inlay, als welches eine solche modifizierte Facette anzusehen ist, gefertigt.

Dr. Müller-Wädensweil bezeichnet es geradezu als besonderen Vorteil der Gusstechnik, dass wir durch sie nicht mehr genötigt sind, Porzellanfacetten ins Feuer bringen zu müssen, sondern erst nachträglich aufmontieren zu dürfen, ein Vorteil, der auch für allfällige Reparaturen nicht zu unterschätzen ist. Eine nachträglich springende Facette, soferne das bei diesen sehr verstärkten Facetten überhaupt noch sich ereignen sollte, ist leicht wieder ersetzt auf dem Wege normaler Inlaytechnik, nach welcher jetzt allerdings die Facette nach dem Bett gefertigt wird. Es ist nicht nötig, die Brücke deshalb abzunehmen, was besonders bei nicht abnehmbaren Brücken so unendlich begrüssenswert erscheinen muss.

Als weiteren Vorteil der Gusstechnik nennt Dr. Müller mit Recht die Möglichkeit, dass Brückenzwischenteile, welche bekanntlich früher mühselig mehrteilig gestanzt und gelötet werden mussten, jetzt in einem Stück gegossen und mit den Pfeilern, die er stets separat anfertigt, unter einem verbunden werden können.

Ein dritter Vorzug liegt ferner in der vielseitigen Anwendungsmöglichkeit. Doch warnt Dr. Müller mit aller Entschiedenheit davor, die Gusstechnik in dieser Richtung zu übertreiben und sie durch Missbrauch zu diskreditieren. Nur in idealer Verbindung mit den bisher geübten Methoden des Lötens, Schmiedens und Stanzens kann das Gussverfahren geeignet erscheinen, unsere Technik auf immer höhere Stufen zu heben und zu vervollkommnen. Das Giessen von Klammern, wie es W. B. Caldwell empfiehlt, perhorresziert er, ebenso die Fassung von Wurzeln durch Ueberguss oder die Ueberkappung von Zähnen ohne vorherige Fassung des Halses mit Platinringen. Unvorteilhaft hält er auch das Giessen ganzer

Digitized by Google
Original from UNIVERSITY OF MICHIGAN
Generated on 2019-10-18 20:31 GMT / http://hdl.handle.net/2027/mdp.39015060277277
Public Domain in the United States, Google-digitized / http://www.hathitrust.org/access_use#pd-us-google

Goldplatten, da sie, wenn sie nicht ganz dick gegossen sind, sich leicht verbiegen lassen. Dieses Bedenken Dr. Müllers richtet sich allerdings zunächst gegen den Goldguss. Magnaliumguss kann nach seiner Aussage für Platten ganz gute Verwendung finden, doch ist diese Neuerung noch zu jung, um die Haltbarkeit dieser Platten im Munde schon als erwiesen zu betrachten[1]. Was aber die Goldplatten betrifft, so ist Doktor Müller trotz obiger Bemerkung kein absoluter Gegner der Anwendung des Goldgusses für Plattenzwecke. Bekanntlich vertritt Dr. Müller das System der Goldplattendoppelung, über welche Schreiber dieser Zeilen selbst die allerbesten Erfahrungen zu machen bereits seit Jahren vielfache Gelegenheit hatte. Eine dünne Feingold-, bzw. hochkarätige Goldplatte gibt selbstredend bei ihrer Stanzung ein ungleich deutlicheres Bild des Gaumens als irgend eine Hartgoldlegierung von normaler Plattendicke, die der Prägung mehr Widerstand entgegensetzt und höchstens noch die Stanzen während der Arbeit abstumpft. Diese Unliebsamkeit wird vermieden bei der Prägung dünner gehaltenen Bleches aus weichem, geschmeidigem Feingold. Die Stanzen behalten ihre Schärfe und eignen sich zur neuerlichen Stanzung einer zweiten Verstärkungsplatte aus harter Goldsorte (18 karätig) um so mehr, als auch diese letztere dünner sein darf als eine normale ungedoppelte Platte. Durch Verlötung der beiden kongruenten Platten erhält man eine einheitliche, viel widerstandsfähigere Gebissplatte, die nicht dicker sein muss als eine einschichtige gewöhnliche Goldplatte. Vor einer solchen hat sie aber vor allem auch den weiteren Vorzug einer genaueren Anpassung und somit besseren Adhäsion. Die dem Gaumen zugewendete Feingoldseite gewährleistet ausserdem für alle Zukunft ein reinliches oxydfreies Aussehen.

Seit Bestehen der Gusstechnik pflegt Dr Müller nunmehr die eine Platte zu giessen und durch eine zweite aufgeprägte dünne Hartgoldplatte zu verstärken, was natürlich einen Fortschritt insoweit darbietet, als ein guter Guss die Fältelung des Gaumens selbstredend viel schärfer und ausgesprochener wiedergibt, als die beste Stanzung.

Eine besonders wichtige Neuerung in der Technik Doktor Müllers ist das Giessen nach der geprägten Wachsplatte, also nicht nach einer etwa bloss mit den Fingern an das

---

[1] Wie mir Herr Dr. Müller nachträglich mitteilt, verwendet er Leichtguss-Metallegierungen inklusive Magnaliummetall nicht mehr. Auch von anderer Seite hört man über Magnalium keine günstigen Berichte, ebensowenig über Aluminium.

Digitized by Google
Original from UNIVERSITY OF MICHIGAN
Generated on 2019-10-18 20:31 GMT / http://hdl.handle.net/2027/mdp.39015060277277
Public Domain in the United States, Google-digitized / http://www.hathitrust.org/access_use#pd-us-google

Modell angedrückten Wachsplatte, welch letzterer Vorgang unmöglich jene Gleichmässigkeit oder gar die beiderseitige genaue Wiedergabe der Gaumenplastik gewährleisten könnte, wie das mittels der geprägten Wachsplatte erzielbar ist. Zu diesem Zwecke wird eine Stanze aus Spencemetall nach dem Gipsmodell gewonnen. Auf dieser Stanze wird ein entsprechend dickes Stanniolblech mittels Gummipressung aufgedrückt, eventuell auf dieses noch ein zweites in gleicher Weise, bis die Lage so dick ist, als man die anzufertigende Gussplatte eben wünscht. Für Goldguss genügt eine Stanniollage, weil die Gussplatte durch eine Prägeplatte noch verstärkt wird, für Magnalium, welches einfachere Technik erheischt, wären zwei Stanniollagen erforderlich. Letztere werden auf die Stanze gebracht und von diesem körperlichen Bild wird ein Abguss von leicht schmelzbarem Metall behufs Gewinnung der Gegenstanze gemacht. Die Stannioleinlagen werden sodann entfernt und es bleibt ein Hohlraum zwischen Matrize und Patrize, der bestimmt ist, die Wachsplatte aufzunehmen, welche zwischen ihnen gestanzt wird. Eine solche geprägte Wachsplatte ist nun die Grundlage für den Plattenguss und so recht ein Beleg dafür, welche Präzision Dr. Müller in seiner Technik beobachtet. Wenn dieser um unser Fach so überaus verdiente Pionier auch Umwege macht, so sind dieselben doch wohldurchdachte Bahnen, die sicher zum angestrebten Ziel führen und nicht in eine Sackgasse hineinleiten. Im übrigen bin ich natürlich genötigt, um vorliegende Ausführungen nicht allzuweit auszudehnen, auf den erwähnten Buchnachtrag Dr. Müllers hinzuweisen, zumal ich diesem nicht weiter vorgreifen möchte. Es erübrigt mir zum Schlusse nur noch der fertigen Arbeiten Erwähnung zu tun, deren ich mehrere im Munde seiner Patienten zu sehen Gelegenheit hatte, und zwar nicht nur solche, die vor meinen Augen entstanden und daselbst montiert wurden, sondern auch mehrere, die schon kürzere oder längere Zeit getragen wurden, darunter waren auch solche, die schon jahrelang mit Erfolg in Benützung standen und dem kontrollierenden Beschauer ein Musterbild zahnärztlicher Technik darboten.

Digitized by Google
Original from UNIVERSITY OF MICHIGAN
Generated on 2019-10-18 20:31 GMT / http://hdl.handle.net/2027/mdp.39015060277277
Public Domain in the United States, Google-digitized / http://www.hathitrust.org/access_use#pd-us-google

Nachdruck nur mit genauer Quellenangabe gestattet.

Unsere Kenntnisse vom Wesen der Pyorrhoea alveolaris und ihre erfolgreiche Behandlung.

Von Dr. *Hans Sachs*, Zahnarzt in Charlottenburg-Berlin.

Interessant und bezeichnend für die Auffassung vieler Aerzte von dem Wesen des Zahnsteines und der Rolle, die dieser bei der Entstehung der Pyorrhoea alveolaris, dieser bekannten Crux der Zahnärzte, spielt, war für mich die Demonstration eines Falles von sogenannter „natürlicher Zahnprothese", die ein bekannter Berliner Professor der Medizin vor wenigen Monaten in einer Versammlung der Berliner medizinischen Gesellschaft gab.

Es handelte sich bei dieser Demonstration um eine Patientin, die einen wahrscheinlich durch Pyorrhoea alveolaris locker gewordenen und ausgefallenen Zahn sich wieder eingesetzt hatte. Dieser befestigte sich nun von selbst mechanisch durch eine aussergewöhnlich starke Apposition von Zahnstein wieder in der Zahnreihe, so dass eine Art natürlicher Prothese entstand, die, nur aus Zahnstein bestehend, einen genauen Abdruck der Fovea sublingualis des Unterkiefers darbot und ebenso wie eine Kautschuk- oder Metallprothese entfernt und wieder eingesetzt werden konnte.

Der betreffende Herr zog aus diesem eigenartigen, für den Zahnarzt durchaus nicht so überraschenden Falle die Lehre, bei der Inhalationsnarkose nicht einfach nach dem künstlichen Gebiss zu fragen, sondern die Mundhöhle selbst genau zu inspizieren.

Ganz abgesehen aber von dieser zweifellos wichtigen Beobachtung schien es ihm selbst wohl nicht bekannt zu sein, welche enormen Schädigungen solche abnormen Zahnsteinablagerungen für das ganze Gebiss des Betreffenden im Gefolge haben. Leider wird gerade bei beginnender Lockerung von Zähnen, einem wichtigen Symptome bei der Erkennung einer Pyorrhoea alveolaris, selbst von vielen Zahnärzten empfohlen, Zahnsteinansammlungen, die sich im Munde vorfinden, stehen zu lassen, damit durch Entfernung dieses „natürlichen Haltes, den der die Zähne untereinander verkittende und verklebende Zahnstein verleiht, die Lockerung nicht stärkere Fortschritte mache". Nicht oft genug kann man solche Behandlungsweise widerraten, nicht energisch genug diese Anschauung

Digitized by Google
Original from UNIVERSITY OF MICHIGAN
Generated on 2019-10-18 20:31 GMT / http://hdl.handle.net/2027/mdp.39015060277277
Public Domain in the United States, Google-digitized / http://www.hathitrust.org/access_use#pd-us-google

bekämpfen. Denn wenn auch nach Entfernung der abgelagerten Zahnsteinpartien die Lockerheit der so freigelegten Zähne sich zunächst unangenehm fühlbar macht, so ist doch anderseits die vorherige mechanische Befestigung nur eine scheinbare gewesen: In der Tiefe der Alveole, vom Zahnfleischrande vorschreitend, haben eben diese Ablagerungen eine weitere Zerstörung des den Zahn umgebenden und fest aufhängenden bindegeweblichen Stranges, des Ligamentum circulare, bewirkt und das Lockerwerden und Ausfallen ganzer Zahnpartien (etwa der unteren Schneidezähne), das unfehlbar eintritt, vorbereitet.

Um mich über die Art dieser Schädigung eingehender auszulassen, bedarf es weiterer Erläuterungen über den bisherigen Stand unserer Kenntnisse vom Wesen dieser gefürchteten Erkrankung, der Alveolarpyorrhoe.

Dass der Patient meist nicht rechtzeitig zahnärztliche Hilfe nachsucht, erklärt sich einmal daraus, dass die Erkrankung auch heute noch beim Gros des Publikums, aber auch der Zahnärzte, für unheilbar gilt, dann aber auch aus dem Umstande, dass gerade hier die durch beginnende Alveolarpyorrhoe erzeugten subjektiven Beschwerden verhältnismässig gering sind. Beobachtet der Patient auch das allmähliche Zurücktreten des Zahnfleisches, fühlt er auch von Zeit zu Zeit die gesteigerte Sensibilität der vom Zahnfleisch entblössten Zahnhälse bei Einwirkung von kalten oder warmen Getränken, bemerkt er auch gelegentlich das Austreten eines Tröpfchens Eiter, so veranlassen doch diese Symptome nur verhältnismässig wenige Patienten, den Zahnarzt zu konsultieren. Erst starke Empfindlichkeit gegen Temperaturwechsel, gelegentliches Reissen oder Kribbeln, das am Morgen in den von der Alveolarpyorrhoe befallenen Alveolen auftritt, Schmerzhaftigkeit der gelockerten Zähne beim Aufbiss und die Unmöglichkeit des guten Zermalmens der Speisen machen ihn auf den Fortschritt des Leidens aufmerksam. Gelegentlich treten kleine Retentionsabszesse auf, z. B. an den palatinalen Wurzeln oberer Molaren, ja, ich habe solche bei einem 20jährigen Mädchen in rascher Aufeinanderfolge an der lingualen Fläche der unteren Schneidezähne beobachtet, wo durch die Spannung des durch die Pyorrhoea alveolaris erzeugten, durch irgend welche Ursachen am Austreten verhinderten Eiters starke Schmerzen erzeugt wurden, die erst nach Entfernung des Abszesses nachliessen.

Die Diagnose ist verhältnismässig leicht zu stellen, obwohl der objektive Befund ausserordentlich verschieden und von dem Stadium abhängig ist, in dem die Krankheit sich befindet.

Digitized by Google
Original from UNIVERSITY OF MICHIGAN
Generated on 2019-10-18 20:31 GMT / http://hdl.handle.net/2027/mdp.39015060277277
Public Domain in the United States, Google-digitized / http://www.hathitrust.org/access_use#pd-us-google

Als erstes Anzeichen der Krankheit, das der Patient meist selbst noch nicht wahrnimmt, kann in vielen Fällen ein weisser, manchmal zäher, manchmal halb harter Saumbelag an den Mahlzähnen festgestellt werden, der die lingualen und labialen Zahnhälse bedeckt. Dies ist das Stadium, in welchem eine prophylaktische Behandlung, die von der eigentlichen Kur vorgeschrittener Fälle sich nicht wesentlich unterscheidet, von grossem Gewinn für den Betreffenden ist. Nachdem dieser Saumbelag eine längere Zeit, manchmal jahrelang, bestanden hat, wird das Zahnfleisch an der Interdentalpapille locker, weich oder schwammig, wohl auch blaurot verfärbt, worauf sich, wie Tomes zuerst beobachtet hat, eine eigentümliche Verdickung und Zusammenwulstung des Zahnfleischsaumes zeigt. Schliesslich entsteht durch allmähliche Auflockerung des Zahnfleisches und durch teilweise oder völlige Ablösung, beziehungsweise Zerstörung des Ligamentum circulare eine reguläre Tasche, die oft nur auf einer Seite offen ist, und zwar mehr oder weniger tiefgehend, während die übrigen Seiten des Zahnhalses noch von straff anliegendem Zahnfleische bedeckt sind. Ein Ring von tiefdunklem Zahnstein umgibt oft den Zahnhals unmittelbar unter-, respektive oberhalb des gelockerten Zahnfleischrandes.

Beim Fortschreiten der Krankheit setzt die bekannte Eiterung ein: Auf Druck mit dem Finger von der Wurzelspitze zur Krone hin entleert sich aus der Tasche ein weissgelblicher, meist geruchloser Eitertropfen. Dringt man mit einem Instrument in die Tasche ein, so findet man das Ligamentum circulare zerstört und unterhalb der Stelle, an der es den Zahnhals umklammerte, also in dem Blindsack zwischen Alveolarwand und freigelegter Zahnwurzel, ein schwammiges, leicht blutendes Granulationsgewebe, das die Wand der Alveole bedeckt und in die Markräume des Alveolarfortsatzes hineinragt. Es zeigt sich bei näherer mikroskopischer Betrachtung mit pyogenen Elementen, Gewebsteilchen und Speiserestchen durchsetzt und führt in den Knochenlamellen zu atrophischem und nekrotischem Verfall. Harlan und Galippe sind wohl die ersten gewesen, welche geglaubt haben, einen besonderen spezifischen Krankheitserreger aus diesem Gewebe isolieren zu können, und auch Younger, einer der verdienstvollsten Forscher auf diesem Gebiete, hat früher diese Anschauung geteilt. Heute ist er der Ansicht der meisten anderen Forscher, welche eine Mischinfektion für vorliegend erachten, während andere wieder nur die bekannten Staphylo- und Streptokokken für den Prozess verantwortlich machen wollen.

Generated on 2019-10-18 20:31 GMT / http://hdl.handle.net/2027/mdp.39015060277277
Public Domain in the United States, Google-digitized / http://www.hathitrust.org/access_use#pd-us-google
Digitized by Google
Original from UNIVERSITY OF MICHIGAN

Die bei weitem genauesten und klarsten Untersuchungen verdanken wir indessen Römer in Strassburg, der an einer Anzahl von Objekten höchst interessante histologische Untersuchungen anstellte. Indem Römer quer durch die beiden Wurzeln eines von Alveolarpyorrhoe befallenen Zahnes eine Anzahl Serienschnitte legte und diese unter dem Mikroskop näher untersuchte, fand er, dass das Periodontium da, wo sich eine tiefe Tasche, eine Art Blindsack zwischen Zahn und Alveole gebildet hatte, von kleinzelliger Infiltration befallen war und sich in Granulationsgewebe umgewandelt hatte. Dieses Granulationsgewebe nun fand Römer von Epithel bekleidet; gleichzeitig aber sah er, dass diese Epithelmassen sich zapfenartig in das Granulationsgewebe hineindrängen und dieses völlig durchwachsen. Das Gewebe selbst enthält massenhaft eitererregende Bakterien, deren Produkte eben als Eiter teils spontan, teils bei Druck aus der Alveole hervortreten. Dort nun, wo dieses Granulationsgewebe bis an die ersten Knochenbälkchen des Alveolarknochens vorgedrungen ist, etabliert sich, wie Römer nachgewiesen hat, eine Art lokaler Osteomalazie oder Halisteresis, das heisst eine besondere Art von Auslaugung und Entziehung der Kalksalze, und zwar so, dass die Knochenbälkchen verschwinden und an ihrer Stelle derbe Bindegewebsstränge auftreten, die sich unmittelbar an die Sharpeyschen Fasern anschliessen. Diese Stränge lockern sich allmählich, werden von Rundzellen durchsetzt und gehen ebenfalls in das oben beschriebene Granulationsgewebe über. So schreitet dieser Prozess allmählich bis zur Wurzelspitze vor, erst an einer Stelle, später an mehreren, bis die den Zahn umgebende Alveole gänzlich zum Schwinden gebracht ist und der Zahn ausfällt.

Bevor ich auf die Aetiologie der Erkrankung selbst zu sprechen komme, will ich jedoch noch kurz erwähnen, dass die Diagnose nach dem weiter oben geschilderten Befunde fast stets mit Sicherheit zu stellen ist und eine Verwechslung mit einer Gingivitis marginalis purulenta seltener vorkommen dürfte, als dies der Fall zu sein pflegt. Einmal gibt oft die Lockerung einiger Zähne schon Aufschluss darüber, wo wir es mit einer Pyorrhoea alveolaris zu tun haben; aber auch in Fällen, bei denen dieses Symptom noch völlig fehlt, sehen wir, dass die eitrige Gingivitis bei entsprechender Behandlung — Entfernung des Zahnsteines, gründliche Reinigung der Mundhöhle und Massage des Zahnfleisches mit Wasserstoffsuperoxyd — in wenigen Tagen verschwindet, die Pyorrhoea alveolaris aber zu ihrer Heilung noch anderer Hilfsmittel bedarf.

Digitized by Google
Original from UNIVERSITY OF MICHIGAN
Generated on 2019-10-18 20:31 GMT / http://hdl.handle.net/2027/mdp.39015060277277
Public Domain in the United States, Google-digitized / http://www.hathitrust.org/access_use#pd-us-google

Was nun die Aetiologie dieser weitverbreiteten Krankheit betrifft, so weichen die Ansichten der Forscher, die sich eingehender mit diesem Zweige der Zahnheilkunde beschäftigt haben, auf den ersten Blick sehr voneinander ab, und wir können drei Gruppen unter ihnen unterscheiden:

Die erste sieht das Leiden als ein rein lokales an, hervorgerufen durch örtliche Reize. Die zweite setzt ein Allgemeinleiden voraus, das entweder besteht oder durch Alveolarpyorrhoe angekündigt wird; der dritten Gruppe gehören diejenigen an, welche beide Anschauungen gelten lassen oder sie gar vereinigt sehen wollen, also das Leiden als ein lokales betrachten, das eventuell durch prädisponierende Ursachen begünstigt und verstärkt wird. Ich bin indessen mit Römer der Ansicht, dass alle diese scheinbar so verschiedenen Anschauungen sich wohl vereinigen lassen. Bei näherer Betrachtung weicht selbst die Baumesche Anschauung über das Wesen dieser Krankheit nicht erheblich von den meisten anderen ab, und ich möchte sie kurz hier erwähnen, wenn sie heute auch nur noch wenige Verteidiger finden wird. Nach Baume ist die Alveolarpyorrhoe nichts anderes, als ein die Atrophia alveolaris praecox oft begleitendes, wenn auch nicht notwendiges Symptom.

Bei der gewöhnlichen Atrophia alveolaris werden bekanntlich die Zähne älterer Individuen locker, indem die Alveole langsam vom oberen Rande her resorbiert wird und Zahnfleisch und Knochen sich zurückziehen. Dieser im normalen Alter physiologische Alveolarschwund tritt pathologisch — praecox — oft in jugendlichem Alter ein. In diesem Falle will Baume ihn als eine besondere Krankheit ansehen und als Gingivitis pyorrhoica bezeichnet sehen, während bei der eigentlichen Pyorrhoea alveolaris eine Atrophie der Alveole als primäre Erkrankung vorhergehen müsse. Er begründet seine Ansicht mit Erscheinungen, die wir nach den Forschungen der letzten Jahre und unseren Heilerfolgen als hinfällig ansehen müssen. Es hiesse ja auch den Worten Gewalt antun, wenn wir diese Unterscheidung der physiologischen Pyorrhoea alveolaris und der pathologischen Gingivitis pyorrhoica aufrecht erhalten wollten, wo ihr Verlauf ein so ähnlicher, wenn nicht ganz gleicher ist. Wie dem auch sei, das Krankheitsbild ist schliesslich in beiden Fällen dasselbe, es handelt sich eben, das ist anerkannt, um einen infektiösen, meist eitrigen Prozess, der zur Einschmelzung des den Zahn umgebenden Gewebes führt.

Wende ich mich nun der ersten der vorhin erwähnten Gruppe von Forschern zu, so ist ihr ältester Vertreter der

Digitized by Google
Original from UNIVERSITY OF MICHIGAN
Generated on 2019-10-18 20:31 GMT / http://hdl.handle.net/2027/mdp.39015060277277
Public Domain in the United States, Google-digitized / http://www.hathitrust.org/access_use#pd-us-google

Amerikaner Rigg, von dem die Krankheit auch den Namen Riggsche Krankheit bekommen hat. Seine Ansicht von der rein lokalen Erkrankung teilen die meisten Amerikaner, wie Allan, Bonwill, Younger, Rhein und der Schweizer Senn. Sie sehen die Hauptursache meist in den durch den Zahnsteinansatz ausgelösten örtlichen Reizen. Traumatische, bakterielle, chronische und andere Reize bewirken nach ihrer Anschauung Entzündungen, wobei die Blutgefässe ein Exsudat abscheiden, aus dem sich Kalk niederschlägt, der nun seinerseits ein neuer Entzündungsreiz wird. Die Folge ist Lockerung und Auftreibung desselben, es hebt sich ab und in die entstehenden Taschen wandern nun Bakterien aus der Mundhöhle ein, die mit Eiterbildung ihr Zerstörungswerk beginnen. Diese Erklärung wäre überzeugend, wenn wir berücksichtigen, dass oft sowohl ein rapides Zurückgehen einer gewöhnlichen Gingivitis, welche oft eine Vorläuferin der Alveolarpyorrhoe ist, als auch eine Heilung der Pyorrhoe selbst beobachtet worden ist, nachdem der Zahnstein aufs sorgfältigste entfernt war. Jedoch sind jene Fälle nicht selten, in denen grosse Zerstörungen der Alveole ohne Vorhandensein von Zahnsteinablagerungen nachgewiesen werden können. Nun hat sich freilich öfter gezeigt, dass dort, wo Zahnsteinansatz nicht erkennbar war, man gelegentlich dennoch feste Konkremente beseitigen konnte, die unter-, respektive oberhalb des Zahnfleischrandes sassen, also für blosse Beobachtung unsichtbar waren und sich bei näherer Untersuchung von dem gewöhnlichen Zahnstein in gewissem Sinne unterschieden, z. B. hinsichtlich ihrer Farbe, ihrer Konstitution usw. Manche Autoren behaupten nun, dass bei solchen subgingivalen Ablagerungen lokale Behandlung nichts hilft und der Prozess durch sie nicht zum Stillstand gebracht wird, eine Auffassung, die ich auf Grund von etwa 250 mit Erfolg behandelten Fällen von Pyorrhoea alveolaris nicht teilen kann. Sie sehen jene eigenartigen Ablagerungen als Stoffwechselprodukte der krankhaft veränderten Gewebe an, nicht als den aus dem Speichel entstandenen abgelagerten Zahnstein und bezeichnen sie als Eiterstein oder Serumstein, welcher aus dem Blute stammt und durch seinen mechanischen Reiz die Vereiterung der Alveolarfächer anregt. Dass auch dieser sorgfältig entfernt werden muss, geben sie zu und gehen dadurch in der Behandlung der Krankheit vollkommen mit den anderen konform. Ihre Ansicht, dass nicht der rein lokale Zahnstein, sondern der aus krankhaft veränderten Geweben stammende Eiterstein die Ursache der Erkrankung ist, führt uns zu der zweiten Gruppe der Zahnärzte, die eine allgemeine Erkrankung des Organismus voraussetzen.

Generated on 2019-10-18 20:31 GMT / http://hdl.handle.net/2027/mdp.39015060277277
Public Domain in the United States, Google-digitized / http://www.hathitrust.org/access_use#pd-us-google
Digitized by Google
Original from UNIVERSITY OF MICHIGAN

Bevor ich mich zu ihnen wende, möchte ich noch mit einigen Worten auf die Ueberlastungs- oder Aufbisstheorie von Karolyi zu sprechen kommen. Nach Karolyi verursachen Störungen der Artikulation abnorme Belastung einzelner Zähne, z. B. beim geraden Biss, also anormale Erschütterung der Zahnzellen, eine Ueberreizung der Zahnwülste und Alveolen. Es treten dadurch teils Zirkulations- und Ernährungsstörungen im Periodontium und Alveolarknochen auf, teils gänzliche Vernichtung des Ligamentum circulare, mindestens an einem Punkte, die Bildung eines Spaltes, Eindringen von Speiseresten usf. und dadurch entstünde wieder eine Infektion in der Tasche. Wie bekannt, hat diese Theorie, die das Leiden demnach ebenfalls als ein rein lokales auffasst, dessen primäre (nicht etwa nur prädisponierende) Ursache die Ueberlastung der Zahnweichteile und Alveolen sei, in Oesterreich-Ungarn sehr viele Anhänger gewonnen.

Mancherlei Gründe sprechen gegen diese Theorie. Nach ihr müssten ja alle sogenannten „Knirscher", also Leute, die Nachts mit scharf aufeinander gepressten Zähnen schlafen, am häufigsten an Pyorrhoea alveolaris erkranken, weil bei ihnen am ehesten die Vorbedingung — Ueberlastung einzelner Zähne — gegeben ist, während man unter ihnen nicht mehr an dem Uebel erkrankte Patienten findet als bei der übrigen Menschheit. Auch müsste die Krankheit, die sehr selten vor dem 25. Lebensjahre auftritt, viel öfter bei den durch ausgeprägte Stellungsanomalien ausgezeichneten jugendlichen Individuen auftreten. Ferner möchte ich darauf hinweisen, wie oft man Patienten mit vollkommen tadellosem Gebiss und absolut normaler Okklusion findet, bei denen sämtliche Zähne an Alveolarpyorrhoe erkrankt sind, anderseits aber auch solche, bei denen trotz unregelmässigster Zahnstellung keine Spur von Pyorrhoea alveolaris nachzuweisen ist. Vor allem aber spricht die von Karolyi vorgeschlagene Behandlungsmethode doch wohl schon selbst gegen seine Theorie. Um die übermässig belasteten Zähne vom Biss auszuschalten, macht er sogenannte Aufbisskappen, die den Biss im Bereich der erkrankten Zähne sperren und auf den anderen gesunden Zähnen ruhen. Bestünde seine Theorie zu Recht, so müsste nun durch die dadurch hervorgerufene Ueberlastung der noch gesunden Zähne die Krankheit an diesen auftreten, sobald in dem betreffenden Munde überhaupt die Disposition dazu gegeben ist, eine Erscheinung, die Karolyi selbst nie beobachtet hat. Ich möchte Karolyis Behauptung auf den Kopf stellen: Primär ist die Erkrankung. Als sekundäre Erscheinung sehen wir, dass durch das Lockerwerden und Ausfallen von Zähnen Verschiebungen in der Zahn-

Digitized by Google
Original from UNIVERSITY OF MICHIGAN
Generated on 2019-10-18 20:31 GMT / http://hdl.handle.net/2027/mdp.39015060277277
Public Domain in the United States, Google-digitized / http://www.hathitrust.org/access_use#pd-us-google

reihe auftreten. Dadurch treffen jetzt gewisse Zahnhöcker anormal gegeneinander, werden in ungewohnter Weise vom Biss getroffen, werden seitlich, median- oder distalwärts zurückgedrängt und fallen nun weiterer Lockerung, Zerstörung des Ligamentum circulare etc. anheim.

Ich wende mich nun derjenigen Gruppe von Autoren zu, welche allgemeine Störungen in der Konstitution des Gesamtorganismus als Ursachen für die Erkrankung ansehen oder doch wenigstens sie für stark prädisponierende Momente erachten. Nachdem in neuerer Zeit die Frage des Stoffwechsels und der Ernährung eine erhöhte Bedeutung gewonnen hat, haben sich die Forscher auf dem Gebiete der Alveolarpyorrhoe ebenfalls eingehender mit dieser Frage beschäftigt. Dabei hat man feststellen können, dass das Auftreten destruktiver nekrotischer Entzündungen der Alveolarstrukturen sehr oft mit den verschiedensten Störungen des physiologischen Gleichgewichts zusammenfällt, dass also falsche Ernährung vielleicht die allgemeine prädisponierende Ursache gewisser Alveolarerkrankungen ist. Dabei wird das Alveolargewebe durch Vergiftung und Reizung geschwächt und der Bakterieninvasion preisgegeben.

Als interessant und lehrreich in dieser Hinsicht wird ja stets die Tatsache geltend gemacht, dass z. B. die Hindus, welche völlige Vegetarier sind, sehr stark an Pyorrhoea alveolaris leiden. Ihre Diät, die arm an stickstoffhaltigen, reich an kohlehydrathaltigen Stoffen ist, mache sie physisch schwächer, indem der verringerte Gehalt an Eiweissstoffen im Blute degenerative Veränderungen, besonders in den Nieren, bedinge. Die Folge sei häufige Diabetes und Pyorrhoea alveolaris. Es kann nun in der Tat nicht in Abrede gestellt werden, dass bei gleichzeitiger Erkrankung an Diabetes sehr oft die schwersten Formen einer eitrigen Alveolarpyorrhoe angetroffen werden, ja, auch bei Gichtikern, Luetikern etc. treffen wir oft auf die Zahn-, respektive Alveolarerkrankung. Zweifellos wird durch solche Erkrankungen die allgemeine Widerstandsfähigkeit der Gewebe herabgesetzt oder im Bereich der Alveole ein Locus minoris resistentiae gebildet werden, der sie für die Aufnahme eitererregender Bakterien geeigneter macht, zumal wenn gleichzeitig Zahnsteinansatz, Verletzungen oder Ueberlastung an diesem Punkte angreifen. Beispiele dafür finden wir ja täglich. Tomes und Bremer waren wohl die ersten, die im Anfang der siebziger Jahre des vorigen Jahrhunderts auf den möglichen Zusammenhang von Alveolarpyorrhoe und Allgemeinerkrankung hinwiesen und manche Forscher, wie Burchard, Marschall, Darby, und von deutschen Forschern Herrmann, vertreten diesen Standpunkt. Die Ameri-

Digitized by Google
Original from UNIVERSITY OF MICHIGAN
Generated on 2019-10-18 20:31 GMT / http://hdl.handle.net/2027/mdp.39015060277277
Public Domain in the United States, Google-digitized / http://www.hathitrust.org/access_use#pd-us-google

kaner Rhein und Richard wollen neuerdings sogar in sehr vielen Fällen beobachtet haben, dass die Symptome von Zucker und Eiweiss im Harn nach der lokalen Behandlung der Pyorrhoea alveolaris völlig verschwunden seien; wir dürften gut tun, diese Behauptung mit der allergrössten Skepsis aufzunehmen.

Neuerdings hat Paul sich eingehender mit dieser Frage befasst und kommt zu Anschauungen, die nur auf den ersten Blick etwas Einleuchtendes haben. Nach Paul ist die Alveolarpyorrhoe ein ziemlich häufiges Initialsymptom für verschiedene schwere Infektions- und Stoffwechselerkrankungen, ferner für Intoxikationen durch Medikamente und schliesslich für wesentliche Störungen des körperlichen Gleichgewichtes durch Unter- oder Ueberernährung, nervöse Ueberreizung usw., also für alle Einflüsse, die eine Veränderung der Blutbeschaffenheit oder eine solche der Körpersekrete herbeizuführen vermögen. Mit dieser Erklärung nähert sich Paul den Anschauungen der von mir erwähnten zweiten Gruppe von Autoren. Für ihn verdient die Pyorrhoe als ein pathognomonisches Zeichen eine ganz besondere Beachtung, da sie irgend welche Störungen des Gleichgewichtes, bereits vorhandene oder erst latente, voraussetzt. Dies lässt den Schluss zu, dass nun jeder gewissenhafte Zahnarzt verpflichtet wäre, den an Alveolarpyorrhoe erkrankten Patienten, welcher seine Hilfe nachsucht, darauf aufmerksam zu machen, dass der Verdacht eines Allgemeinleidens vorliege und dass nun Untersuchungen jedweder Art von einem Arzte vorgenommen werden müssten, eine Anschauung, die auch Herrmann teilt. Ich habe lebhafte Bedenken gegen diese Art der Diagnose, denn man wird gesunde Menschen ängstlich, ängstliche unglücklich machen, und es wird mancher vorher Frohe und Glückliche nun voller Besorgnis den Beginn eines Allgemeinleidens erwarten, das sich vielleicht sein ganzes Leben lang nicht bei ihm einstellen wird. Paul denkt sich den Vorgang folgendermassen: Unter dem Einflusse irgend einer Konstitutionsanomalie treten Veränderungen des Blutes auf, namentlich eine Ueberladung mit Kalksalzen, die der Körper mit den Sekreten auszuscheiden sucht und dabei in irgend einem Körperteil ablagert, ähnlich wie wir uns die Entstehung der Gicht, Arteriosklerose usw. zu denken haben. Nun nimmt Paul, nach meiner Ueberzeugung höchst willkürlich, an, dass im Falle der Alveolarpyorrhoe gerade das Zement der Zahnwurzeln die Ablagerungsstätte überschüssiger Kalksalze abgebe und dass hier der Serumstein als Produkt des Blutes entstünde. Nun trete durch ihn eine Entzündung des Periostes und der Alveole ein, im Anschlusse daran auf dem Wege der Metastase

Digitized by Google
Original from UNIVERSITY OF MICHIGAN
Generated on 2019-10-18 20:31 GMT / http://hdl.handle.net/2027/mdp.39015060277277
Public Domain in the United States, Google-digitized / http://www.hathitrust.org/access_use#pd-us-google

eine Infektion und Eiterung, die, an der Wurzelspitze beginnend, erst zu allerletzt auf das Zahnfleisch übergreife, nachdem kurz vorher das Ligamentum circulare zerstört sei. Durch die vom Periost ausgehenden lebhaften Granulationen würden nun Alveole und Septum eingeschmolzen. Als Beweis für diese Anschauung führt Paul die Tatsache an, dass sehr häufig, gewissermassen über Nacht, die Zähne locker werden und unter alveolarpyorrhoetischen Erscheinungen ausfallen, nachdem vorher Alveole und Septum zerstört seien, so dass erst zu allerletzt, eben über Nacht, der Halt des Ligamentum circulare, das den Zahn bis zum letzten Augenblicke hielt, dem plötzlichen Verfall unterliegt.

Ich kann Pauls Ansicht, so einfach und klar sie auf den ersten Blick erscheint, nicht beipflichten. Denn im strikten Widerspruch zu dem von ihm Gesagten steht die praktische Erfahrung und Beobachtung. Bekanntlich finden sich unterhalb des Ligamentum circulare eine grosse Menge von Bindegewebsfasern, die, von dem Periost der Alveole ausgehend, nach der Wurzel hinüberstrahlen und in deren Periodontium übergehen, die Wurzel umklammern und gewissermassen körbchenartig aufhängen. Je nach dem Fortschritt, den die Krankheit bei den einzelnen Individuen gemacht hat, kann man nun beobachten, dass teils nur das Ligamentum, teils schon die eben erwähnten Bindegewebsfasern zerstört sind, manchmal schon tief herunter, manchmal nur zum Teil, so dass man mit Instrumenten oft bis ans Ende der Wurzelspitze vordringen und dort durch Berührung des Nerven eine Schmerzempfindung des Patienten auslösen kann, oft aber einen recht energischen Widerstand vorfindet. Einmal zwingt mich diese Beobachtung, daran festzuhalten, dass die Infektion nach vorangegangenem Reiz vom Zahnfleischsaume allmählich bis zur Wurzelspitze vordringt und nicht umgekehrt, dann aber auch die Tatsache, dass ich in der gesamten Literatur über Alveolarpyorrhoe sowie in eigener Praxis auf keinen Fall gestossen bin, wo ein plötzliches, gewissermassen über Nacht vor sich gehendes Lockerwerden und Ausfallen eines Zahnes beobachtet wurde. Hatte ich mit feinen und feinsten Schabern jedweden Ansatz von der Oberfläche der Wurzel entfernt, und zwar genau so weit, wie ich vom Zahnfleischrande aus eindringen konnte, und die entsprechende medikamentöse Behandlung eingeleitet, so habe ich stets auch dort vollkommene Heilung erzielt, wo ich wegen des Widerstandes jener Bindegewebsfasern bei weitem nicht mit dem Instrument bis an die Wurzelspitze vordringen, also auch nicht den Serumstein ablösen konnte, der nach Pauls Ansicht sich zuerst an der Wurzelspitze niedergeschlagen

Digitized by Google
Original from UNIVERSITY OF MICHIGAN
Generated on 2019-10-18 20:31 GMT / http://hdl.handle.net/2027/mdp.39015060277277
Public Domain in the United States, Google-digitized / http://www.hathitrust.org/access_use#pd-us-google

haben soll. Es ist vielleicht möglich, dass auch diese Erklärung in einzelnen Fällen bewiesen werden kann, sie mag sich wohl auf die gelegentlich gemachte Beobachtung stützen, dass eine Alveolarpyorrhoe auch ohne Vorhandensein von Zahnstein auftreten kann. Als weitere Stütze für seine Theorie, dass nämlich nicht der gewöhnliche Zahnstein, sondern ein aus dem Blute stammender Serumstein die Ursache der Erkrankung bilde, führt Paul den Umstand an, dass bekanntlich solche kalkigen Ablagerungen, Petrifikationen, vorzugsweise absterbende oder abgestorbene Organe befallen, und dass der Prozess wohl meist an einem toten Zahn beginne, der sich ja auch in gut gepflegten Gebissen häufig genug zeige, und dann auf die anderen Zähne übergreife. Auch hier kann ich Pauls Meinung nicht beistimmen, denn gerade im Gegenteil zeigt die überwiegende Zahl der Beobachtungen, dass ganze Gebisse von der Krankheit befallen sein können, wo nachweislich kein toter Zahn im Munde ist, und anderseits haben Sachs, Senn u. a. wiederholt darauf hingewiesen, dass tote Zähne oft als einzige im Munde von der Pyorrhoe verschont bleiben. Ja, Rhein, Curtis und Müller gehen sogar so weit, Zähne, die an Alveolarpyorrhoe erkrankt sind, zu trepanieren und die Pulpa zu exstirpieren, wodurch sie schon häufig Heilung und Festwerden der erkrankten Zähne erzielten. Curtis nimmt dabei an, dass die Pulpa pyorrhoetischer Zähne eine Entzündung der Alveole durch Alteration ihres Nerveneinflusses herbeiführt, wenn beide nicht genügend ernährt werden und dass die Wurzelhaut zwischen beiden sich von der Wurzel trenne, Bakterien sich in der so entstehenden Furche sammeln, die Membran degeneriert, eine Behauptung, die erst des Beweises bedarf.

Ich selbst möchte Allgemeinleiden nicht ohne weiters als die primäre Ursache der Alveolarpyorrhoe verantwortlich machen, denn im Widerspruch hiezu steht die Tatsache, dass die Heilung des Allgemeinleidens durchaus nicht Heilung der Pyorrhoe zur Folge hat, wenn nicht zugleich Behandlung der örtlichen Erkrankung des Zahnfleisches und der Alveolen erfolgt, wie wir sie bei sonst gesunden Personen anwenden. Anderseits sehen wir oft, dass gesunde Personen, bei denen trotz allergenauester Untersuchung sich keine Spur eines Allgemeinleidens nachweisen lässt, die Zähne im Laufe der Jahre durch typische Alveolarpyorrhoe verlieren. Ich halte es daher für unzutreffend, wenn die Alveolarpyorrhoe als sicheres Anzeichen eines Allgemeinleidens angesprochen wird. Fälle, in denen Zahnärzte nachgewiesen zu haben glauben, dass wenige Monate nach Beginn einer Alveolarpyorrhoe sich auch ein

Digitized by Google
Original from UNIVERSITY OF MICHIGAN
Generated on 2019-10-18 20:31 GMT / http://hdl.handle.net/2027/mdp.39015060277277
Public Domain in the United States, Google-digitized / http://www.hathitrust.org/access_use#pd-us-google

schweres konstitutionelles Leiden einstellte, beweisen noch nichts für den ursächlichen Zusammenhang zwischen diesem Leiden und der Zahnerkrankung. Ich fasse meine Ansicht von der Entstehung der Erkrankung, ganz im Sinne Römers, folgendermassen zusammen: Als wichtigstes ätiologisches Moment haben wir zweifellos die Ansammlung von Zahnstein in der Zahnfleischtasche anzusehen, der immer tiefer in diese hineinwuchert, die Befestigungsbänder der Zahnwurzel zerstört und einen denkbar günstigen Nährboden für Bakterien abgibt. Solange die Gewebszellen nun normal, das heisst ungeschwächt sind, wird die Zahnsteinablagerung oft nur eine eitrige Gingivitis zur Folge haben, nicht aber eine eitrige Einschmelzung des Periodontiums und der Alveolarwand. Eine starke Begünstigung jedoch für das Entstehen sowie auch das Fortschreiten einer regulären Pyorrhoea alveolaris ist in dem Augenblick gegeben, wo die Widerstandsfähigkeit der Gewebszellen durch Ursachen allgemeiner Natur herabgemindert ist. Hieher gehören organische, konstitutionelle und chronisch-infektiöse Erkrankungen, wie Skorbut, Arthritis, Gicht und vor allem Diabetes, dann aber auch Chlorose, Syphilis, parasyphilitische Störungen und Tuberkulose. Sie sind mehr oder weniger stark prädisponierende, jedoch nicht ausschliesslich schuldige Ursachen; wissen wir doch z. B. wie sorgfältig jede Verletzung der äusseren Haut bei Diabetikern behandelt werden muss. So werden bei ihnen auch die Alveolarpartien viel leichter einer Infektion zugänglich sein als bei gesunden Individuen. Anderseits kann auch sehr häufig ohne diese Vorbedingungen, also bei völlig gesunden Individuen, durch blossen Zahnsteinansatz, durch geringfügige Verletzungen etc. und die dadurch bedingten Reize des Zahnfleisches den Spaltpilzen bereits die Pforte zum Periodontium eröffnet werden, so dass diese das Gewebe befallen und in kurzer Zeit vernichten können.

Verschwindend klein sind demgegenüber die Fälle von Pyorrhoea alveolaris, in denen weder die Spur einer Konstitutionsstörung noch auch Ansammlungen von Zahnstein, Verletzungen etc. gefunden werden. Ihre Aetiologie aufzuklären, ist Sache des einzelnen Falles, ihre Heilung hat auf demselben Wege stattzufinden wie alle anderen.

Was nun die eigentliche Behandlungsmethode betrifft, so muss ich mich hier natürlich mit kurzen Angaben und Erläuterungen begnügen. Vorweggenommen sei, um Irrtümern

Digitized by Google
Original from UNIVERSITY OF MICHIGAN
Generated on 2019-10-18 20:31 GMT / http://hdl.handle.net/2027/mdp.39015060277277
Public Domain in the United States, Google-digitized / http://www.hathitrust.org/access_use#pd-us-google

vorzubeugen, dass eine eigentliche restitutio ad integrum selbstverständlich ein Ding der Unmöglichkeit ist. Zerstörter Knochen lässt sich nicht ersetzen, zurückgewichenes Zahnfleisch nicht zurückbilden; aber wir können der Krankheit Einhalt gebieten, können die bestehende Infektion beseitigen, die Eiterung völlig sistieren, neue Infektion verhüten und die Lockerung der Zähne durch Anregen granulierender Tätigkeit des Bindegewebes aufhalten, ja, in den allermeisten Fällen die gelockerten Zähne wieder befestigen, und zwar meist ohne mechanische Hilfsmittel, kurz, die allgemeinen Mundverhältnisse und damit oft das physische und psychische Unbehagen des Patienten in einer früher nicht gekannten Weise günstig beeinflussen.

Geduld des Zahnarztes und des Patienten ist die Vorbedingung zu der in folgende 7 Etappen zerfallenden Behandlungsmethode:

1. Heilung der eventuell vorhandenen Allgemeinleiden;
2. Beseitigung lokaler Reize;
3. Entfernung der kranken Massen, Granulationen usw.;
4. Behandlung der Zahnfleischtaschen mit einem Medikament;
5. sorgfältigste Politur der Zähne;
6. Nachbehandlung und öftere Revision;
7. Fixierung der losen Zähne.

*

1. Ueber die Beseitigung des Allgemeinleidens hat sich der Patient naturgemäss mit seinem Hausarzt zu beraten. Wie ich schon vorhin ausgeführt habe, wird die erfolgreiche Behandlung eines Allgemeinleidens nur selten eine Heilung der Alveolarpyorrhoe zur Folge haben, trotzdem wird natürlich die Widerstandskraft des Organismus und die dadurch bedingte Heilungsfähigkeit der Alveolarpartien stets günstig beeinflusst werden und uns rascher dem gewünschten Ziele zuführen.

2. und 3. Die eigentliche zahnärztliche Behandlungsmethode stammt von dem in Paris lebenden Amerikaner Younger und ist von seinen Schülern Good, Smith u. a. weiter ausgearbeitet und vervollkommnet worden. Das allererste ist die mechanische Entfernung aller Zahnsteinmassen und Konkremente, die gar nicht gründlich genug sein kann und sich nicht bloss auf den supragingivalen Teil beschränken darf, sondern ganz besonders in der Tiefe der Alveole vorgenommen werden muss, und zwar so weit, bis alle bereits zerstörten Gewebs-

Digitized by Google
Original from UNIVERSITY OF MICHIGAN
Generated on 2019-10-18 20:31 GMT / http://hdl.handle.net/2027/mdp.39015060277277
Public Domain in the United States, Google-digitized / http://www.hathitrust.org/access_use#pd-us-google

teilchen, wuchernden Granulationen und abgestorbenen Epithelien, die sich zwischen Wurzel und Alveolarwand vorfinden, entfernt sind und man mit den Instrumenten auf gesundes, widerstandsfähiges Gewebe stösst. Die Beschreibung der dazu nötigen besonders konstruierten Instrumente, unter denen die Sätze von Younger und Senn die besten sind, würde mich heute zu weit führen. Gerade auf diesen ersten Teil der Behandlung ist die allergrösste Sorgfalt zu verwenden. Ein Misserfolg in der Behandlung — Fortdauer der Eiterung, weitere Lockerung der Zähne etc. — ist fast stets darauf zurückzuführen, dass in der Tiefe noch kleine Partikelchen von Ablagerungen stehen geblieben sind, die zum Ausgangspunkt neuer Zerstörung werden.

Römer geht in seinen Forderungen noch weiter. Er hat die Beobachtung gemacht, dass die Mikroorganismen nicht nur in dem die Wurzel umgebenden Eiter leben, sondern auch in den Granulationen, die bis in das Mark der Alveolarfortsätze hineinragen. Er will daher eine vollständige Zerstörung und Beseitigung dieser Granulationen erstreben und brennt nach gründlicher Beseitigung des Zahnsteines, wenigstens an den Frontzähnen, mittels eines Platinthermokauters das ganze Zahnfach zwischen Wurzel und Alveolarwand aus, brennt auch die affizierten Interdentalpapillen weg und wiederholt dies zwei- oder dreimal, eine Prozedur, die mir reichlich energisch erscheint Ich ziehe es vor, Zahnfleisch und Papille zu erhalten und durch die Behandlung in gesunden Zustand zurückzuführen. Andere Autoren, z. B. Berten, spalten, um das Wiederauftreten der Krankheit zu verhüten, die Zahnfleischtaschen der Länge nach auf. Man erreicht dadurch eine Vernarbung des gelockerten Gewebes, die bei Römer schon durch die vom Thermokauter verbrannten Wundflächen vor sich geht, legt aber dadurch die Zähne bis hoch hinauf zur Wurzelspitze frei, was aus ästhetischen Rücksichten oftmals zu widerraten ist. Eine gut gelungene Röntgenaufnahme halte ich für diesen Teil der Behandlung für unerlässlich. Sie wird uns stets am besten über den Grad der schon erfolgten Zerstörung des Alveolarseptums und -knochens aufklären und uns bei der Behandlung wirksam unterstützen.

4. Der nun folgende Teil der Behandlung, der medikamentöse, schliesst sich insofern unmittelbar an den vorhergehenden an, als man gleich nach der mechanischen Behandlung das Medikament in die betreffende Tasche hineinbringt. Die verschiedenartigsten Medikamente sind versucht worden. Man strebt mit ihrer Anwendung die endgültige Zerstörung der etwa noch zurückgebliebenen Partikelchen von Zahnstein oder anderen Konkrementen sowie eine Verätzung der vielleicht

Digitized by Google
Original from UNIVERSITY OF MICHIGAN
Generated on 2019-10-18 20:31 GMT / http://hdl.handle.net/2027/mdp.39015060277277
Public Domain in the United States, Google-digitized / http://www.hathitrust.org/access_use#pd-us-google

noch nicht vollständig beseitigten Granulationen an, wodurch auch eine neue Infektion verhindert werden soll. Von Medikamenten, welche mir ganz ungeeignet für diesen Zweck erscheinen, möchte ich die Schwefelsäure nennen, welche schon vor Jahren von Amerikanern, kürzlich wieder von einem Franzosen empfohlen wurde, denn gerade diese wird sofort mit dem Rest der Kalksalze, die sich in der Alveole vorfinden, das unlösliche Kalziumsulfat bilden. Ganz wirksam ist es, wie es Cook empfiehlt, die Alveolen mit heisser Luft auszutrocknen, um sie zur Aufnahme der Medikamente geeigneter zu machen. Die schönsten Erfolge erzielt man nach meiner Erfahrung mit der von Younger empfohlenen Milchsäure, welche in chemisch reiner Form, 50prozentig, vermittels einer Injektionsspritze mit feiner, vorn abgerundeter Platinkanüle in die Taschen eingeführt wird. Die Wirkung dieser Milchsäure stellt sich Younger folgendermassen vor: Durch den Entzündungsprozess ist zwar das Perizementum zerstört, nicht aber das Endosteum, das heisst die Fortsetzung des peridentalen Gewebes in die Zahnbeinkanälchen. Denn dieses ist durch die feine kalkartige Ablagerung vor dem Eindringen der Bakterien geschützt. Entferne ich diese sorgfältig, so beginnt eine Art Regenerationsprozess: Das Endosteum bildet neue Perizementfasern, das Alveolargewebe schickt, von ansteckenden Bakterien befreit, neues Plasma aus, und beides vereinigt sich wieder zu neuer Befestigung des Zahnes. Also soll die Milchsäure zweierlei Tätigkeit zu gleicher Zeit entfalten: einmal den Rest des Zahnsteines auflösen, um die Oeffnungen der feinen Kanälchen frei zu machen, anderseits die Alveolarwand durch die Abätzung ihrer Oberfläche zu granulierender Tätigkeit anregen. Inwieweit diese Auffassung das Richtige trifft, bedarf noch genauer Nachprüfung, soweit sie überhaupt möglich ist.

5. Es schliesst sich nun an diese zuerst mechanische, dann medikamentöse Behandlung unmittelbar die Politur des behandelten Zahnes an, welche den Zweck hat, dem Zahne selbst und auch der Wurzeloberfläche, soweit sie uns überhaupt zugänglich ist, eine möglichst glatte, glänzende Oberfläche zu geben, um neuen Ansatz und damit erneute Infektion zu verhüten. Sie geschieht zweckmässig mit Wasserstoffsuperoxyd und Bimsstein, die als fein gemischter Brei mit einem spitzen Orangenhölzchen auf allen zugänglichen Partien des Zahnes verrieben werden.

Haben wir in dieser Weise alle Zähne des Mundes, welche an Alveolarpyorrhoe erkrankt waren, behandelt, so sind wir mit der eigentlichen Behandlung fertig. Nach der Entfernung des Zahnsteines in der von mir beschriebenen Weise stellt sich

Digitized by Google
Original from UNIVERSITY OF MICHIGAN
Generated on 2019-10-18 20:31 GMT / http://hdl.handle.net/2027/mdp.39015060277277
Public Domain in the United States, Google-digitized / http://www.hathitrust.org/access_use#pd-us-google

oft Entzündung des Zahnfleisches, namentlich an den unteren Weisheitszähnen ein, die oft selbst bei sorgfältigster aseptischer Behandlung der Instrumente und ebensolcher Ausspülung des Mundes recht schmerzhaft sein kann und zu Schwellungen der umgebenden Weichteile führt. Man tut in diesem Falle gut, sobald die ersten Anzeichen solcher Entzündungsprozesse sich bemerkbar machen, die Zahnfleischtasche gründlich mit hochprozentigem Wasserstoffsuperoxyd auszuwaschen. Eine leichte Empfindlichkeit aller behandelten Zähne, insbesondere der Zahnhälse, stellt sich bei den meisten Patienten in den ersten Tagen nach der Behandlung ein; der Zahnstein hatte gewissermassen eine vor Temperatureinflüssen schützende Hülle abgegeben. Man hat in diesem Falle, selbst bei grösseren Beschwerden, nur ein wenig mit Jod zu pinseln oder auf die empfindlichen Stellen zwei Minuten lang eine (heiss gesättigte) Lösung von Kaliumkarbonat in Glyzerin wirken zu lassen.

6. Die nun folgende Nachbehandlung erstreckt sich vor allem darauf, eine neue Kalkablagerung sowie Infektion nach Möglichkeit zu verhüten und den reinlichen und gesunden Zustand der Zähne und des Zahnfleisches dauernd zu erhalten. In dem ersten halben Jahre ist es notwendig, alle 4 bis 6 Wochen eine gründliche Revision des ganzen Mundes vorzunehmen. Diese erstreckt sich nicht bloss auf eine rein äusserliche Visitation, sondern es ist erforderlich, jeden Zahn einzeln vorzunehmen und dort, wo sich auf energischen Druck mit dem Finger auf das Zahnfleisch noch ein Tröpfchen Eiter zeigt, das Abkratzen der Ablagerungen von neuem vorzunehmen, eventuell einige Tropfen Milchsäure abermals zu injizieren. Man darf nicht erwarten, dass schon nach kurzer Zeit, etwa nach einigen Wochen, die lockeren Zähne wieder fest geworden sind, wenn auch das Vorhandensein von Eiter vollkommen aufgehört hat, es bedarf meist Monate, bevor die Natur wieder neue Bindegewebsfasern, eine Art neues Ligamentum circulare gebildet hat, welches den Zahn umklammert und ihn wieder im Alveolarfache fixiert. Auch nach Ablauf des ersten halben Jahres muss aber der Patient sich alle 2 bis 3 Monate zur Revision einfinden, sollte überhaupt während der Dauer der ersten 2 Jahre nach erfolgter Behandlung nicht aus den Augen des Zahnarztes verschwinden.

Dass eine höchst sorgfältige Zahn- und Mundpflege durch den Patienten selbst nebenhergehen muss, ist eigentlich selbstverständlich. Als tägliches Zahnreinigungsmittel für den Patienten ist Solvolith sehr zu empfehlen, die von Herrmann zusammengesetzte Karlsbader Zahnreinigungspasta. Ist sie auch kaum imstande, grössere, schon angelagerte Massen von Zahnstein aufzulösen, so verhütet sie doch den Ansatz neuer

Digitized by Google
Original from UNIVERSITY OF MICHIGAN
Generated on 2019-10-18 20:31 GMT / http://hdl.handle.net/2027/mdp.39015060277277
Public Domain in the United States, Google-digitized / http://www.hathitrust.org/access_use#pd-us-google

Massen von Zahnstein oder beschränkt ihn doch stark und unterstützt dadurch die Behandlung der Alveolarpyorrhoe sehr wirksam. Um das teils durch die Erkrankung, teils auch durch die energische Behandlung lockere, schwammige oder entzündlich gereizte Zahnfleisch wieder auf den Normalzustand zurückzuführen, empfehle ich reichliche Spülungen mit adstringierenden Mitteln, insbesondere Myrrhentinktur. Auch Wasserstoffsuperoxyd ist zur dauernden Reinhaltung der Mundhöhle besonders geeignet, ebenso habe ich sehr gute Erfahrungen mit Pergenol (Zahnpulver und Mundtabletten) gemacht. Daneben lasse ich während und nach der Behandlung eine kräftige Massage des Zahnfleisches durch den Patienten selbst ausführen. Hat sich die Massage doch stets als höchst wirksames Hilfsmittel bei der Nachbehandlung vieler chirurgischer Krankheiten erwiesen! Auch in dem Spezialfach der Zahnheilkunde wird sie schon gelegentlich, nach meiner Meinung noch lange nicht oft genug, empfohlen zur Verhütung oder Beseitigung von Entzündungszuständen der Mundschleimhaut. Gerade das durch Alveolarpyorrhoe mitinfizierte Zahnfleisch zeigt fast stets ein bläulichrot verfärbtes Aussehen und einen schwammigen, zum Bluten geneigten, entzündlichen Zustand. Diesen zu bessern und eine restitutio ad integrum des Zahnfleisches, soweit solche möglich ist, wieder herbeizuführen, ist der Zweck der Massage. Die dazu verwendeten Mittel sind mehr oder weniger alle wirksam; ich empfehle am liebsten den bekannten, in eine verdünnte Lösung von Wasserstoffsuperoxyd getauchten „Wattefinger“ (nach Partsch) oder gereinigte gelbe Schwefelblüte, die ebenfalls mit dem angefeuchteten Finger aufgenommen und verrieben wird. Ich habe mit dieser Methode nicht bloss eine rapide Besserung des Zustandes des Zahnfleisches beobachtet, sondern auch von den Patienten die Bestätigung erhalten, dass sich das Gefühl der Entzündung der Mundweichteile rasch besserte.

Oft hört man die Extraktion von einzelnen durch Pyorrhoea alveolaris befallenen Zähnen befürworten, mit der Begründung, dass die Ansteckung sich dann nicht weiter auf die übrigen Zähne des Mundes ausbreiten könne. Das mag in vereinzelten Fällen richtig sein, doch ist diese Prozedur ein sehr zweischneidiges Schwert. Wir können nämlich oft die Beobachtung machen, dass kurze Zeit nach der Extraktion die benachbarten Zähne der Alveolarpyorrhoe anheimfallen: Bei dem durch die Extraktion bedingten Schwunde der Alveole nämlich senkten sich auch die approximalen Zahnfleischpapillen tief ein und legten die approximalen Wurzelflächen der Nachbarzähne frei. Hier sammelten sich von neuem Speisereste, Ablagerungen etc. an und drangen meist leichter in die Zahnfleischtaschen ein

Digitized by Google
Original from UNIVERSITY OF MICHIGAN
Generated on 2019-10-18 20:31 GMT / http://hdl.handle.net/2027/mdp.39015060277277
Public Domain in the United States, Google-digitized / http://www.hathitrust.org/access_use#pd-us-google

als an den lingualen und labialen Flächen der Zähne, neue Pyorrhoe erzeugend. Ich habe demnach noch stets die Erfahrung gemacht, dass eine geschlossene Zahnreihe der beste Schutz gegen das Vorschreiten der Erkrankung ist und demgemäss zu konservieren gesucht, was noch den geringsten Erfolg in Aussicht stellte.

7. In verzweifelten Fällen können wir auch noch zu anderen Mitteln greifen. Sehen wir auch nach Monaten an einzelnen Zähnen keinen Erfolg, also noch immer Eiteraustritt und dieselbe Lockerheit, so wird der Zahn extrahiert, gründlichst vom Serumstein befreit, der Wurzelkanal gefüllt, Zahn und Alveole desinfiziert, der Zahn sofort replantiert und in entsprechender Weise befestigt, um ein erneutes Herausbeissen zu verhüten. Gerade dieser letztere Punkt ist es, welcher so häufig übersehen und dadurch zur Quelle neuer Misserfolge wird, und zwar nicht bloss in Fällen der Replantation, die überhaupt nicht immer zum Ziele führen, sondern bei fast jeder Alveolarpyorrhoebehandlung. Denn ein alter Erfahrungsgrundsatz ist der, dass zur Bildung neuen Knochengewebes die Immobilisierung der Zähne ein notwendiges Erfordernis bildet. Fast alle Zähne sind, wie ich schon vorhin hervorhob, durch die infolge Alveolarpyorrhoe eingetretene Lockerung in abnormer, respektive anormaler Weise vom Kauakt beansprucht. Ihnen die nötige Ruhe zu geben, Gelegenheit zum Bilden neuer gesunder Granulationen, einer Art neuen Ligamentums zu bieten, ist eine wichtige Forderung bei der Heilung der Krankheit. Ob diese durch Brücken (in schwereren Fällen) oder durch einfache Ligaturen (in leichteren Fällen) erfüllt wird, ist Sache des Zahnarztes. Ich bediene mich in den letztgenannten Fällen fast immer nach Younger einer besonderen, sehr widerstandsfähigen Seide, welche die Eigenschaft hat, sich bei Zutritt von Feuchtigkeit zusammenzuziehen und nicht zu faulen. Mit dieser verbinde ich vermittels beliebiger Schlingen, etwa Achtertouren, die lockeren Zähne mit ihren Nachbarn und lasse die Seide etwa 4 bis 6 Wochen liegen, bevor ich sie erneuere. Man erreicht durch diese Fixierung schon in ganz kurzer Zeit, oft schon nach 2 bis 3 Wochen, ein erhebliches Festwerden der gelockerten Zähne, das immer weitere Fortschritte macht.

Neuerdings hat sich auch die Opsonintherapie der Alveolarpyorrhoe bemächtigt. Goadby in London hat abgemessene Dosen abgetöteter Keime der spezifischen Krankheitserreger, die er für Staphylokokken hält, also Staphylokokkenvakzine in das Zahnfleisch injiziert und will damit eine ansehnliche Reihe von Heilerfolgen erhalten haben. Wir müssen diesen Erfolgen noch skeptisch gegenüberstehen. Die Behandlung ist

Digitized by Google
Original from UNIVERSITY OF MICHIGAN
Generated on 2019-10-18 20:31 GMT / http://hdl.handle.net/2027/mdp.39015060277277
Public Domain in the United States, Google-digitized / http://www.hathitrust.org/access_use#pd-us-google

noch nicht durch eine genügende Anzahl von geheilten Fällen erprobt und auch andere Mittel zur Behandlung der Alveolarpyorrhoe mögen wohl in vereinzelten Fällen zum Erfolge geführt haben; mit der von mir eben geschilderten Methode jedoch habe ich zirka 250 Fälle behandelt, von denen zirka 220 eine frappante fast völlige Heilung zeigten, während die übrigen wesentlich gebessert wurden; nur in drei Fällen traten stärkere Rezidiven auf.

Die Behandlung erfordert Mühe und Geduld, nicht bloss vom Patienten, sondern auch vom Zahnarzt, aber wir haben in ihr ein Mittel, eine weit verbreitete Krankheit, an der mehr als 50 Prozent aller Menschen, die das 40. Lebensjahr überschritten haben, leiden, wirksam zu bekämpfen und das Heilbestreben der Natur zu unterstützen.

Nachdruck nur mit genauer Quellenangabe gestattet.

Kariöse Zahnhöhlen als Eingangspforten für den Erreger der Aktinomykose, veranschaulicht an einer Serie kasuistischer Beiträge.

Mit drei Tafeln.

Von Dr. *Juljan Zilz*, Regimentsarzt des Infanterieregimentes Friedrich Grossherzog von Baden Nr. 50 in Gyulafehérvár.

La vraie science et la vraie étude
de l'homme, c'est l'homme.
Charron (Traité de la Sagesse).

Wiewohl die bisher über die Strahlenpilzerkrankung zur Verfügung stehende Literatur eine erdrückende Fülle und Mannigfaltigkeit und einen erklecklichen Umfang aufweist, und wiewohl die Publikationen über Aktinomykose in der zahnärztlichen Literatur der jüngeren Zeit sehr rege geworden sind und eine Reihe bemerkenswerter und gediegener Arbeiten geliefert wurden, so bildet diese Krankheit nichtsdestoweniger stets das Substrat eines Themas, das sowohl den Praktiker als auch den Theoretiker interessieren muss.

Schlagwortartig, ohne mich in eine bei der Vielseitigkeit der sich aufdrängenden Fragen alles umfassende Erörterung der pathologisch-anatomischen, bzw. histologischen Vorgänge einzulassen, will ich einleitend die Geschichte dieser Krankheit, denn auf eine solche hat sie bei ihrem reichen Literaturschatz wohl einen Anspruch, wiedergeben.

Trotzdem Prof. Sebastian Rivolta[1] in den Jahren 1868 und 1875 in einem Sarkom des Rindskiefers gewisse Elemente

[1] Virchows Archiv, 1882, Bd. 88, pag. 389.

Digitized by Google
Original from UNIVERSITY OF MICHIGAN
Generated on 2019-10-18 20:31 GMT / http://hdl.handle.net/2027/mdp.39015060277277
Public Domain in the United States, Google-digitized / http://www.hathitrust.org/access_use#pd-us-google

von der Form kurzer Stäbchen, die er mit denen der Retina verglich, beobachtet hatte und trotzdem zur selben Zeit Prof. Ed. Perroncito in der „Encyklopedia agraria“ (1879) eine Beschreibung des Kieferosteosarkomes beim Rinde brachte, bei welch ersterem er mikroskopisch eigentümliche Depots unter der Form kalkiger Konkretionen und besonders gebildeter Verzweigungen, welche gleich Strahlen rings um ein gemeinsames Zentrum gelagert, gefunden, die er für Kryptogramenprodukte hielt, so gebührt doch Bollinger [43] das Verdienst, im Jahre 1877 als erster Herold in den chaotischen Wirrwarr der im Bereiche der Kiefer und deren Umgebung auftretenden Geschwülste bei Tieren, die bis dahin mit allerlei Namen belegt und für die verschiedenartigsten Krankheiten gehalten wurden, durch die Entdeckung der von ihm mit dem Namen „Aktinomykosis“ belegten Erkrankung Klarheit gebracht zu haben. Bollinger war es, welcher nachwies, dass in der Mitte scheinbar sarkomatöser Tumoren, welche bei Rindern so häufig am Unterkiefer vorkommen, eigentümliche Formbestandteile konstant angetroffen werden. Er folgte hiebei dem wissenschaftlichen Impulse des Botanikers Harz [44], welcher im Jahre 1874 den, ein dichtes Myzel bildenden, von kolbig aufgetriebenen Endstücken (degenerative Involutionsformen) umrandeten Strahlenpilz (Aktinomyces bovis) entdeckte.

Bollingers Publikationen haben die wissenschaftliche Aufmerksamkeit auf diese von ihm benannte und in die parasitären Affektionen eingereihte Krankheit gelenkt und die Beobachtungen der Aktinomykose des Rindes häuften sich von nun an. In derselben Zeit steigerte sich auch das Interesse für das Studium dieser Krankheit, zumal in Deutschland gemachte Beobachtungen lehrten, dass die gleichen parasitären „Konkretionen“, welche bisher nur beim Rinde gesehen wurden, auch beim Menschen unter allerdings etwas differenten Bedingungen angetroffen wurden.

Und wiewohl der Strahlenpilz beim Menschen schon im Jahre 1845 von Langenbeck in dem körnigen Eiter eines Senkungsabszesses bei Wirbelkaries, dann 1853 von Laboulbéne, ferner von Lebert[1] und 1871 von Robin[2] beobachtet wurde, wobei diesen Autoren der pflanzliche Charakter des Krankheitserregers unbekannt war und sie, ohne sich in das Wesen der Körner einzulassen, diese als „Kristalloide

[1] Pathologische Anatomie, I. Bd., pag. 54, und Atlas der pathologischen Anatomie. Paris 1887.

[2] In der Traité de microscopie (1871) finden wir diese strahligen Massen, die Robin einigemale im Eiter alter, tiefgelegener Abszesse gefunden hatte, abgebildet.

Digitized by Google
Original from UNIVERSITY OF MICHIGAN
Generated on 2019-10-18 20:31 GMT / http://hdl.handle.net/2027/mdp.39015060277277
Public Domain in the United States, Google-digitized / http://www.hathitrust.org/access_use#pd-us-google

Konkretionen des Eiters" bezeichneten, ist es James Israel gewesen, welcher uns im Virchowschen Archiv im Jahre 1878 eine ausführliche Beschreibung der von ihm beobachteten Fälle, die er als Mykosen des Menschen bezeichnete, brachte, wobei er die pathogene Rolle der Pilze feststellte.

In der von Ponfick [26] im Jahre 1882 erschienenen Arbeit: „Die Aktinomykose des Menschen, eine neue Infektionskrankheit", wurde das Vorkommen derselben auch beim Menschen und die Identität der ursächlichen Erreger dieser Krankheit beim Tier und beim Menschen sichergestellt.

Oskar Israel ist im Jahre 1884 die erste Reinzüchtung gelungen.

Ich verweise noch auf den „Beitrag zur Klinik der Aktinomykose" von Illich [17] (Wien 1892), welcher uns nebst einer sehr reichen Anzahl von Aktinomyzesfällen (421 Fälle) eine nahezu erschöpfende Zusammenstellung der Literatur bis zum Jahre 1892 lieferte.

Nach Prof. A. Nicolaier [1] ist die Aktinomykose, die unter den chronischen Infektionskrankheiten der Kiefer an Häufigkeit die erste Stelle einnimmt, eine durch einen pflanzlichen Parasiten, den Aktinomyzespilz (Streptothrix Aktinomyces) verursachte Infektionskrankheit, bei welcher es unter dem Einflusse des Infektionserregers zur Bildung von Granulationsgewebe kommt, welches eine grosse Neigung zu fettigem oder eiterigem Zerfall hat, so dass sich bald aus ihm Abszesse entwickeln, die nach erfolgtem Durchbruch durch die Haut oder in Hohlorgane schwer heilende Fisteln hinterlassen.

So werden zahlreiche fistulöse Eiterherde auf einer bretthart infiltrierten, wenig schmerzhaften Hautpartie zu klinischen Merkmalen der Aktinomykose. Kennzeichnend ist noch der Umstand, dass die reine Aktinomykose die Lymphbahnen unbeteiligt lässt, an den Lymphdrüsen keinerlei pathologischen Veränderungen hervorruft und per contiguitatem fortschreitet.

Dass sie aber auf dem Blutwege metastasierend, durch Bildung zahlreicher sekundärer Herde im Körper ganz das Bild einer chronischen Pyämie hervorrufen kann, ist uns aus der Literatur zur Genüge bekannt.

Dank den ausgiebigen Forschungen liegen über den ursächlichen Erreger der Aktinomykose genaue Befunde vor und wissen wir, dass er ausserhalb des tierischen Organismus vorkommt, u. zw. den Getreidespelzen und Grannen anhaftend, wobei die letzteren in der Aetiologie der menschlichen Aktinomykose eine wichtige Rolle spielen.

Insbesondere sind es, wie schon Boström [45] festgestellt hat, die mit Aktinomyzesrasen dicht besäten Gersten-

Digitized by Google
Original from UNIVERSITY OF MICHIGAN
Generated on 2019-10-18 20:31 GMT / http://hdl.handle.net/2027/mdp.39015060277277
Public Domain in the United States, Google-digitized / http://www.hathitrust.org/access_use#pd-us-google

grannen, welche die Infektion am leichtesten vermitteln. Die Unart des Kauens von Getreidekörnern[1] oder Aehren und Baststücken oder gar wie in einem unserer Fälle von Sonnenblumensamen mag wohl schon genug oft die Infektion mit Aktinomykose im Gefolge gehabt haben[2].

Und wiewohl uns über das ektogene Stadium des Strahlenpilzes biologisch nichts bekannt ist, müssen wir doch in den oben angeführten Trägern die gemeinsame Infektionsquelle für Mensch und Tier suchen.

Bevor ich nun auf die Schilderung der einzelnen Krankheitsfälle übergehe, will ich in Kürze die morpho- und biologischen Eigenschaften dieses Pilzes beleuchten.

Der Aktinomyzespilz gehört zu den Streptotricheen[3], also zu jenen Mikroorganismen, welche den Uebergang von den Fadenpilzen, zu denen alle unsere Schimmelpilze gehören, zu den Bakterien in absteigender Richtung bilden. Die Hauptmerkmale dieser niedrigen Klasse von Organismen sind:

a) Bildung von strahlig angeordneten Myzelien, welche aus dichotomisch sich verzweigenden Fäden zusammengesetzt sind;

b) echte dichotomische, aus seitlicher Sprossung hervorgegangene Verzweigung;

c) Bildung von homogenen, nicht doppelt konturierten Fäden, welche, nachdem sie ein gewisses Alter erreicht haben, in kurze bazillen- oder kokkenartige Segmente zerfallen;

d) die Bildung von keulenförmigen Involutionsformen, welchen wir übrigens auch schon bei einigen Bakterienarten begegnen und welche den Anfang der Degeneration, der mit vollständigem Zerfall und Verkalkung abschliesst, bilden.

Was nun den Aktinomyzespilz selbst anbelangt, so muss im vorhinein betont werden, dass derselbe nicht immer in der klassischen Weise vorkommt, wie uns von verschiedenen Forschern in besonders gelungenen Präparaten und Abbildungen vorgeführt wird.

Die typische Art besteht darin, dass der Strahlenpilz ein Fadengeflecht bildet, welches von einem aus demselben hervorspriessenden Kranze eingesäumt ist.

---

[1] Nach Schlegel [46, 47] bleibt der Aktinomyzespilz auf den Getreidekörnern über ein Jahr entwicklungsfähig.

[2] Prof. Dr. Soltmann berichtet in der Breslauer ärztlichen Zeitschrift (1885, Heft 3) über einen Aktinomyzesfall, bei dem ein Knabe beim Maulbeerenpflücken auf dem Friedhofe aus Versehen eine Garbe von Hordeum murinum (Mäusegerste) mit ergriffen und verschluckt hat.

[3] R. Paltauf: Sitzungsberichte der k. k. Gesellschaft der Aerzte (Wien) vom 29. Jänner 1886.

Digitized by Google
Original from UNIVERSITY OF MICHIGAN
Generated on 2019-10-18 20:31 GMT / http://hdl.handle.net/2027/mdp.39015060277277
Public Domain in the United States, Google-digitized / http://www.hathitrust.org/access_use#pd-us-google

Sehr häufig weicht aber der Bau der Aktinomyzeskörner von diesem Typus ab. Es können die Keulen, der markanteste Bestandteil der Drüsen, entweder ganz fehlen oder nur rudimentär entwickelt sein. Die Anordnung des Geflechtes kann statt der regelmässig strahligen eine unregelmässig verworrene, die Fäden nicht wellig, wie die Norm, sondern gerade gestreckt sein, es kann die typische Dichotomie der Fäden fehlen.

Die Kolben des Aktinomyzespilzes, welche nunmehr allgemein für Degenerationsformen der Fäden gehalten werden, zeigen eine ausserordentliche Mannigfaltigkeit in ihrer Grösse und auch Form. In der Regel zeigen sie eine reine Keulengestalt, sehr oft aber auch fingerförmige Verästelungen, mitunter auch seitliche Einschnürungen. Auch finden sich häufig genug keine Keulen, sondern ovale und runde Elemente, wahrscheinlich Bruchstücke der Kolben. Bei entsprechender Färbung findet man, dass diese Kolben keineswegs aus einer homogenen Substanz bestehen, sondern eine bestimmte Struktur zeigen, indem an denselben ein Kern, welcher die Fortsetzung des Fadens darstellt, und eine den Kern umgebende Kapsel wahrgenommen werden können.

„Die Kolben sind die Hauptmerkmale der Aktinomyzeskörner aus tierischen und menschlichen Geweben und sichert ihr Nachweis die Diagnose selbst dann, wenn man im Präparate keine Myzelfäden oder ganze Drüsen vorfindet."

*

Das klinische Bild der Aktinomyzeserkrankung wechselt je nach dem Sitze, bzw. je nach der Eingangspforte der Krankheit.

Darnach teilt man diese Erkrankungen in 5 Gruppen ein, u. zw. wird die Eintrittspforte gebildet:

1. durch die Mund- und Rachenhöhle;
2. durch den Respirationsapparat;
3. durch den Intestinaltrakt;
4. durch die Haut;
5. Fälle mit unbekannter Eintrittspforte.

Nach der von Illich [17] verfassten Zusammenstellung von 421 Fällen entfallen auf Kopf und Hals 218, Zunge 16, Lunge 58, Bauchorgane 89, Haut 11 Fälle, mit unbekannter Eintrittspforte 29 Fälle[1].

Es liegt nicht in meiner Absicht, all die Krankheitsformen der Aktinomykose nebst all ihren Lokalisationen eingehend zu

[1] Nach Poncet [18] wurden in Frankreich bis zum Jahre 1902 insgesamt 146 Fälle beobachtet, darunter 79 mit primärer Lokalisation im Munde und 67 mit primärer Lokalisation in den inneren Organen.

Generated on 2019-10-18 20:31 GMT / http://hdl.handle.net/2027/mdp.39015060277277
Public Domain in the United States, Google-digitized / http://www.hathitrust.org/access_use#pd-us-google
Digitized by Google
Original from UNIVERSITY OF MICHIGAN

beschreiben, vielmehr will ich nur die für das zahnärztliche Gebiet am meisten in Betracht kommenden Formen der Aktinomykose der Mundhöhle, welch letztere die weitaus häufigste Eingangspforte und Ablagerungsgegend des Strahlenpilzes bildet, an der Hand der kasuistischen Beiträge beleuchten.

Es gibt wohl kaum eine Krankheit, die ein so schwer lösbares Problem aufrollte, als die Aktinomykose, ein Problem, das in der Frage bestand: Wie sind die Zähne mit der Entstehung, beziehungsweise Infektion mit Aktinomykose in Zusammenhang zu bringen?

Und da war es Geh. Med.-Rat Prof. Partsch [11—15], der uns als berühmter Forscher und Kenner der Aktinomykose in diese Frage volles Licht brachte.

Ihm reihte sich sein Schüler Stabsarzt Dr. Jaehn [16] an, der durch seine ganz hervorragende Arbeit, in welcher der Autor, der uns bis ins geringste Detail in das Wesen, die Symptomatologie und Therapie der oralen Aktinomykose einführt und dabei die pathohistologische Seite dieser Krankheit erschöpfend beleuchtet, sich um die Stomatologie grosse Verdienste erworben hat. Jaehn [16] bietet uns an der Hand eines reichen klinischen Materials und der pathologisch-anatomischen Ergebnisse ein positives Forschungsresultat, indem er in der Zusammenfassung seiner Arbeit sagt: „Der positive Nachweis aktinomykotischer Drüsen innerhalb des Pulpenkanals ist erbracht: Die kariöse Zahnhöhle als eine der Eingangspforten für den Aktinomyzes damit als sicher befunden."

Beim Durchblättern der Literatur rollte sich bis dahin vor unseren Augen immer dasselbe Bild auf:

Während auf der einen Seite zugegeben wurde, dass der Strahlenpilz durch kariöse Zähne in den menschlichen Organismus eindringen kann, wurde auf der anderen Seite gegen diese Ansicht ein Veto eingelegt. So lesen wir im Werke: „Die Verletzungen und Krankheiten der Kiefer" von Prof. Perthes [2] (pag. 223): „Beim Abwägen dieser von beiden Seiten vorgebrachten Gründe muss zunächst die Infektion durch Zahnfleisch und Schleimhaut unter Vermittlung der pflanzlichen Fremdkörper als sicher bewiesen anerkannt werden, und es spricht alles dafür, dass dieser Infektionsweg der gewöhnliche ist. Andererseits liegen nicht genügende Gründe vor, um — so wie es Baracz tut — die Möglichkeit des Zustandekommens der Infektion auf dem Wege kariöser Zähne absolut zu verneinen."

Mit einer grossen Skepsis äussert sich Prof. Nicolaier [1] („Die deutsche Klinik am Eingange des zwanzigsten Jahr-

Digitized by Google
Original from UNIVERSITY OF MICHIGAN
Generated on 2019-10-18 20:31 GMT / http://hdl.handle.net/2027/mdp.39015060277277
Public Domain in the United States, Google-digitized / http://www.hathitrust.org/access_use#pd-us-google

hunderts", II. Bd., pag. 813): „Eine grosse Rolle in der Aetiologie der Aktinomykose hat J. Israel[1] und ebenso auch Partsch der Karies der Zähne zugeschrieben. Dass ein solcher Zusammenhang besteht, dafür spricht die Beobachtung, dass bei Menschen, die an Hals- und Kieferaktinomykose leiden, kariöse Zähne ein verhältnismässig häufiger Befund sind. Aber dieser Zusammenhang ist doch wohl nicht, wie diese Forscher annehmen, ein direkter, der Art, dass der Aktinomyzespilz gerade in den kariösen Zähnen eine besonders günstige Entwicklungsstätte hat und von hier aus in das Gewebe eindringt.

Vielmehr werden wir mit Boström, der eine Entwicklung des Strahlenpilzes in den kariösen Zähnen nicht für erwiesen hält, annehmen müssen, dass die Karies der Zähne nur ein prädisponierendes Moment für die Entstehung der Aktinomykose ist, insofern als die defekten Zähne häufiger Veranlassung zu Schleimhautverletzungen geben und die Zahnkaries oft das Zahnfleisch auflockert, so dass die Einwanderung der Infektionserreger erleichtert wird".

Eine analoge Ansicht vertritt auch Prof. Schlatter [5] in Zürich („Handbuch der praktischen Chirurgie", Bergmann, Bruns, Mikulicz, I. Bd., pag. 722): „Die Annahme Israels, den kariösen Zähnen falle eine bedeutende Rolle bei der Kieferinfektion zu, begegnet gegenwärtig stärkeren Zweifel. Immerhin scheint sie neuerdings eine wertvolle Stütze in einer Beobachtung Silberschmidts zu finden, welcher aus dem Inhalte des eröffneten Wurzelkanales eines kariösen Zahnes Kulturen von Aktinomyzes erhielt. Freilich lässt sich auch in diesem Falle eine Infektion vom Zahnfleischrande und dem Alveolarperiost nicht strikte ausschliessen".

Und wenn auch andere Forscher, wie Williger[2] [37, 56], Schmaus[3] [22], Lexer [9], Leser [4], Strümpell[4] [8],

---

[1] Israel ist es gelungen, bei einem an Lungenaktinomykose verstorbenen 26jährigen Kutscher aus Russland zu einer Zeit, wo die Provenienz der Keime aus der Mundhöhle noch eine Hypothese war, ein kariöses Zahnfragment als Krankheitsursache im aktinomykotischen Lungenherd nachzuweisen. (XV. Kongress der deutschen Gesellschaft für Chirurgie in Berlin, 7. bis 10. August 1886.)

[2] „... dass entsprechend den Angaben von Partsch der Aktinomyzes in den Wurzelkanälen tiefzerstörter, pulpaloser Zähne eine Eintrittspforte in den Körper finden kann". ([56], I. Jahrg, II. Heft, pag. 465.)

[3] Pag. 340 [22]: „Eingangspforten stellen die Mund- und Rachenhöhle die Luftwege, besonders kariöse Zähne".

[4] „Bemerkenswert ist, dass der Pilz sich zunächst namentlich oft in kariösen Zähnen anzusiedeln scheint".

Digitized by Google
Original from UNIVERSITY OF MICHIGAN
Generated on 2019-10-18 20:31 GMT / http://hdl.handle.net/2027/mdp.39015060277277
Public Domain in the United States, Google-digitized / http://www.hathitrust.org/access_use#pd-us-google

König[1], Fischer[2] [56] u. v. a., den direkten Zusammenhang der Aktinomykose mit kariösen Zähnen zugeben, so erscheint uns die Arbeit Jaehns [16] um so wertvoller, als wir in ihr eine über jeden Zweifel erhabene, definitive, auf streng wissenschaftlicher Basis fundierte Lösung dieser Frage finden, und dazu bei einer Krankheit, die wohl wegen ihrer vorzugsweise oralen Lokalisation in die Domäne der Zahnheilkunde gehört.

*

Auch dieser vorliegende, über drei Fälle verfügende Beitrag ist ebenfalls dem Zwecke gewidmet, an der Hand von Krankheitsgeschichten darzutun, dass die Theorie Partsch-Jaehn sich tatsächlich in der Praxis bewährt und bewahrheitet.

*

Im ersten Falle handelt es sich um eine Ober- und Unterkieferaktinomykose bei einem 15jährigen Schuhmacherlehrling Marian P. aus Maros-Szt. Imre.

Seine Eltern und drei Brüder leben und sind vollkommen gesund, eine hereditäre Krankheitsanlage besteht nicht. Er selbst war nie ernstlich krank, bis auf Masern, die er im sechsten Lebensjahre durchmachte. Den Beginn der gegenwärtigen Erkrankung verlegt Patient auf die erste Hälfte März 1910, um welche Zeit das Leiden mit heftigen vom rechten oberen Weisheitszahn gegen das Ohr und den Unterkieferwinkel ausstrahlenden Schmerzen einsetzte. Nach Verabreichung von allerhand Hausmitteln sollen die Schmerzen nach einigen Tagen nachgelassen haben, wobei Patient bei immer mehr zunehmender Kiefersperre das Entstehen einer mit dem kariösen Zahn korrespondierenden haselnussgrossen Geschwulst an der Wange bemerkte. Als sich zu dieser alsbald eine zweite, taubeneigrosse Schwellung hinzugesellte, die Kiefersperre konstant blieb und Patient in seiner Ernährung bedeutend herabkam, wurde er am 1. April 1910 von seinen Angehörigen der spezialärztlichen Behandlung zugeführt. Pathogenetisch liess sich feststellen, dass der Lehrling Getreidekörner und mit Vorliebe Sonnenblumensamen des öfteren kaute.

Status praesens am 1. April 1910: Wir haben vor uns einen kräftigen, proportioniert gebauten Jungen von

---

[1] König hat in Göttingen ziemlich viel Aktinomykose beobachtet, wobei er immer nach kariösen Zähnen gefahndet hat, und war bei den Fällen, wo keine zu finden waren, stets der Ansicht, dass durch das Abkauen und Abreiben der Zähne (analog dem Befunde an tierischen Zähnen) ein Weg für die Infektion gegeben war.

[2] Fischer widerlegt die Boströmsche Anschauung und hält an dem Standpunkte fest: „dass die Zähne die Eingangspforte für die Aktinomykose darstellen können". ([56], I. Jahrg., II. Heft, pag. 673.)

Digitized by Google
Original from UNIVERSITY OF MICHIGAN
Generated on 2019-10-18 20:31 GMT / http://hdl.handle.net/2027/mdp.39015060277277
Public Domain in the United States, Google-digitized / http://www.hathitrust.org/access_use#pd-us-google

gesunder Konstitution und ebensolchem Habitus mit gut entwickelter Muskulatur und kräftigem Knochenbau. Die Hautfarbe frisch, an der Haut keinerlei Exantheme oder Narben sichtbar. Temperatur 36·7, Puls 79, dessen Stärke, Spannung und Regelmässigkeit normal. Milz nicht vergrössert, Ehrlichs Diazoreaktion negativ. Wassermann[1] negativ, ebenso die Ophtalmo- und Kutanreaktion.

Die Inspektion der rechten Wange ergab zwei vor dem Masseter gelegene T-förmig zu einander gestellte taubeneigrosse, durch einen etwa 0·5 Cm. breiten, gesunden Hautstreifen getrennte Knoten, die sich gegen die Umgebung scharf abgrenzten. Die Palpation stellte Fluktuation beider Geschwülste, bei verschiebbarer Haut über denselben, fest. Unter Dehnung der Kiefersperre, die 1·5 Cm. betrug, mit dem Heisterschen Spekulum konnten im Munde bei einem sonst gesunden und regulären Gebisse zwei kariöse Zähne wahrgenommen werden, u. zw. der rechte obere und linke untere Weisheitszahn.

Weder am Zahnfleisch und der Wangenschleimhaut, noch an den regionären Lymphdrüsen konnten pathologische Veränderungen vorgefunden werden. Vom Weisheitszahn aus liess sich bis zu der oben beschriebenen Schwellung ein strangförmiges, unter der Schleimhaut zur Geschwulst hinziehendes Infiltrat palpieren, das uns den Weg, den der entzündliche Vorgang genommen hat, anzeigte.

Wiewohl im vorliegenden Falle der Status praesens die Merkmale einer chronischen Periodontitis bot, so wurde wie eben bei jeder schmerzlosen, derben Infiltration, die sich schleichend, ohne febrile Erregung mit torpidem Gepräge entwickelt, in Verbindung mit den anamnestischen Daten der Verdacht einer Aktinomykose rege. Nach Esmarch („Ueber Aktinomykose", XV. Kongress der deutschen Gesellschaft für Chirurgie in Berlin 1886) ist die brettharte Infiltration, welche die Abszesse umgibt, für die aktinomykotische Affektion kennzeichnend.

Bevor ich zur Therapie des Falles übergehe, will ich in Kürze den bakteriologischen und mikroskopischen Befund bei demselben wiedergeben.

Die Drusen bestanden aus einer dichten Masse von zum Teil dichotomisch verzweigten Fäden, welche an der Peripherie radiär angeordnet waren und an ihrem peripheren Ende kolbige Anschwellungen aufwiesen, wodurch sie ein mosaikartiges, bzw. rosettenförmiges Aussehen bekamen. Im Zentrum der Drüsen waren reichliche, durch Zerfall der Fäden entstandene

[1] Wassermann, A. Neisser und Bruck: Eine serodiagnostische Reaktion bei Syphilis. (Deutsche med. Wochenschrift 1906, p. 755.)

Generated on 2019-10-18 20:31 GMT / http://hdl.handle.net/2027/mdp.39015060277277
Public Domain in the United States, Google-digitized / http://www.hathitrust.org/access_use#pd-us-google
Digitized by Google
Original from UNIVERSITY OF MICHIGAN

körnerartige Gebilde sichtbar. Die Drusen zeigten die eingangs erwähnten, sie kennzeichnenden Stigmata, das ist 1. den aus einem wirr verschlungenen Faserwerk bestehenden Kern der Druse, 2. die radiär ausstrahlenden Fäden, die an den Rändern deutlich auftretenden, in Büscheln gruppierten keulenförmigen Endstücke, welch letztere jedoch als Involutionsformen nicht immer typisch bestehen müssen[1].

Die Färbung wurde nach Weigert[2] mit Orseille vorgenommen. Vor der Zerlegung der extrahierten Zähne in Serienschnitte wurden auf Glyzerinagar Kulturen angelegt. Professor Schlatter [5] vertritt diesbezüglich folgende Ansicht: „Auch die direkte mikroskopische Untersuchung des Eiters oder der Gewebsschnitte reicht nicht zu einer Diagnose aus.

Um den Krankheitserreger zu erkennen, ist die Anlegung von Kulturen erforderlich. Es genügen hiezu einige aërobe und anaërobe Agar- und Bouillonkulturen.“ Zwecks leichterer Aussaat wurden die Drusen vorerst in einem sterilen Achatmörser verrieben. In erster Generation war das Wachstum langsam, in späterer üppig. Befund: Trockene, fest am Nährboden haftende, tautropfenähnliche Pünktchen, aus denen sich später (etwa nach 2 Wochen) kleine gelbrote Körner entwickelten[3]. Mikroskopischer Befund bei den Kulturen analog dem oben beschriebenen Präparate, jedoch ohne Keulen.

---

[1] Littledale (R. Acad. of Ireland, 23. März 1900) berichtet über einen Fall von Aktinomykose, der dadurch ausgezeichnet war, dass sich im Eiter keine charakteristischen gelben Körner, sondern nur zusammengeballte Ketten von Streptokokken fanden.

[2] Kontrastfärbung nach Weigert: 1. Färbung in dunkelroter Lösung von Orseille in Alkoh. absol. 20·0; Acid. acet. 5·0; Aquae destill. 40·0 (2 Stunden); 2. Abspülen im Wasser; 3. Färbung in wässeriger 1prozentiger Gentianaviolettlösung; 4. Auswaschen und Entwässern in Alkoh. absol.; 5. Aufhellen in Zedernöl. Zellkerne blauviolett, Gewebe orange, die Aktinomyzesdrüsen innen lichtblau, aussen rubinrot, dazwischen eine farblose Zone.

[3] Der Aktinomyzespilz wächst auf allen unseren üblichen Nährböden. Reinkulturen sind infolge der häufigen Beimengung anderer Mikroorganismen nicht leicht zu erlangen und gelingt dies am ehesten bei anaërober Anordnung der Züchtung und Bruttemperatur. Manche Arten des Pilzes wachsen am besten aërob, wie der von Boström, andere anaërob, wie der von J. Israel und Wolff gezüchtete. Nach Boström, welchem wir die eingehendste Monographie über Aktinomykose verdanken, empfiehlt es sich, zu diesem Behufe recht zahlreiche Drusen zwischen zwei Objektträgern zu zerdrücken und viele Kulturen anzulegen. Auf koaguliertem Blutserum bildet der Pilz einen gelb- bis ziegelroten Farbstoff, welcher auf Agar und Gelatine nicht immer zustande kommt. In Gelatinestichkulturen nimmt die Kultur die Form eines Baumes an, indem vom Stichkanale, ähnlich wie beim Tetanus, feine Aeste in die Gelatine vordringen, wobei sich letztere langsam verflüssigt. In den Kulturen findet nicht die Kolbenbildung in dem Masse und von der Grösse wie im tierischen Körper statt, sie ist vielmehr nur angedeutet und kann unter Umständen auch ganz fehlen.

Digitized by Google
Original from UNIVERSITY OF MICHIGAN
Generated on 2019-10-18 20:31 GMT / http://hdl.handle.net/2027/mdp.39015060277277
Public Domain in the United States, Google-digitized / http://www.hathitrust.org/access_use#pd-us-google

Die nach der Methode von Partsch[1] verfertigten Serienschnitte der extrahierten Zähne wiesen in den oberen Lagen Detritusmassen und Bröckeln erweichten und zerfallenen Dentins auf.

Sowohl innerhalb des Pulpadetritus, als auch in den tieferen Schichten waren die Wurzeln bis zum Apex mit ganzen Haufen von Aktinomyzesdrusen vollgepfropft, die in ihrem Aussehen mit den sonstigen Drusenpräparaten dieses Falles übereinstimmten.

Die Therapie bestand vorerst in der Extraktion des oberen rechten Weisheitszahnes mit nachfolgender Kauterisation mit Pacquelin; ist es doch unsere kardinale Pflicht, diese Keimstätten und Eingangspforten gründlichst zu zerstören, wenn es sich noch dazu darum handelt, den Patienten vor Rezidiven zu schützen. Der Extraktion reihte sich dann der zweite therapeutisch-chirurgische Abschnitt an.

Nach einer Inzision und der sofort nachfolgenden gründlichen Exkochleation des schwammigen Granulationsgewebes und der Detritusmassen wurde der, mit der Extraktionswunde kommunizierende fistulöse Gang mit einer warmen 3prozentigen Merckschen H_2O_2-Lösung[2] mittels eines Guyon-Ansatzes durchgespült. Eine ausgiebige Tamponade mit Jodoformgaze vervollständigte den Eingriff. Dass das in einer Petrischen Schale aufgefangene Sekret eine grosse Anzahl makroskopisch teststellbarer pathognomer gelblicher, hanfkorngrosser Aktinomyzeskörner enthielt, braucht ja bei den bereits oben angeführten mikroskopischen Befunden nicht mehr besonders erwähnt

---

[1] Die vier gebräuchlichsten Methoden sind:

1. Partsch (modifiziert): 10prozentige wässerige Trichloressigsäure;
2. Fischer: Acid. trichloraceticum 10·0, Aquae destillatae 90·0, Natrii chlorati 10·0, Formol (40prozentig) 5·0;
3. Römer: 33⅓prozentige Ameisensäure;
4. Schaffer: 10prozentige Salpetersäure;

Doz. Euler und Köhler [51] fassen ihre Versuche nachstehend zusammen: „10prozentige Salpetersäure entkalkt am schnellsten und bewirkt die geringsten Volumensveränderungen; 10prozentige Trichloressigsäure (ohne weitere Zusätze) und 33⅓prozentige Ameisensäure gleichen sich in ihrem Einfluss auf das Volumen und weichen nur um einiges in der Schnelligkeit des Entkalkens voneinander ab; in beiden Punkten stehen sie jedoch der 10prozentigen Salpetersäure nach. Das Gemisch von G. Fischer entkalkt ungefähr in derselben Zeit wie die Ameisensäure, macht aber von allen Methoden die stärksten Volumensveränderungen".

[2] v. Bruns [52] und Honsell [53] benützten Lösungen mit 1-, seltener mit 3prozentigem H_2O_2 zu Irrigationen und feuchten Verbänden bei septischen Wunden und Eiterungen, wobei sie den Eindruck gewannen, dass die Reinigung der Wundflächen und die Bildung schöner, körniger Granulationen rascher und vollständiger erreicht wurde, als durch andere Desinfizientien.

Digitized by Google
Original from UNIVERSITY OF MICHIGAN
Generated on 2019-10-18 20:31 GMT / http://hdl.handle.net/2027/mdp.39015060277277
Public Domain in the United States, Google-digitized / http://www.hathitrust.org/access_use#pd-us-google

zu werden. Unter täglicher Vornahme von Spülungen und Tamponade des fistulösen Ganges ging die Kiefersperre langsam zurück, die Sekretion versiegte, die Hautwunden heilten unter Kollargol-Salbenbehandlung und der ganze Prozess war am 20. April 1910 unter Hinterlassung linearer, gut vernarbter, blauvioletter Narben abgeklungen (Fig. 1).

Zur Unterstützung der Behandlung wurde nach den Erfahrungen von Prutz [48] und Lieblein [20] ein Jodpräparat verabreicht, und zwar das Mercksche Jodipin.[1]

Dieses wurde nach den Angaben von Taylor und Kenna in der Weise gegeben, dass Patient viermal täglich je 30 Tropfen des mit Milch angerührten 25prozentigen Jodipins bekam. Der Kranke nahm das Medikament recht gerne und klagte nie über irgendwelche Unannehmlichkeiten. Nicht unerwähnt will ich noch den Umstand lassen, dass der kleine Patient in die ihm bei der Entlassung angeratene Extraktion des stark kariösen $\lfloor\overline{8}$ unter keiner Bedingung einwilligen wollte.

Am 18. Mai 1910 erschien der Junge erneuert in der Ordination mit der Angabe, dass ihm der $\lfloor\overline{8}$ vor 5 Tagen zu schmerzen begann, worauf es unter sich langsam steigernder Kiefersperre zur Entwicklung einer etwa haselnussgrossen tumorartigen Schwellung kam, die dem linken Unterkieferaste aufsass. Der Status loci ergab folgenden Befund: Auf dem linken horizontalen Unterkieferaste ist eine mit diesem zusammenhängende, fast handtellergrosse, derbe, unregelmässig begrenzte, das Abtasten des Kiefers nicht zulassende, schmerzlose Schwellung wahrnehmbar. An ihrer Kuppe weist sie zwei etwa haselnussgrosse, nicht kommunizierende, von bläulichroter Haut bedeckte, fluktuierende Prominenzen auf. Die Digitaluntersuchung ergibt das Vorhandensein eines von der derben Infiltration gegen den $\lfloor\overline{8}$ sich hinziehenden Stranges. Die Molaren gelockert, das Zahnfleisch ödematös gequollen, leicht blutend. Diagnose: Rezidive einer Aktinomykose. Therapie: Nach Dehnung der Kiefersperre wurde vorerst die Extraktion des $\lfloor\overline{8}$ vorgenommen. Mundspülungen mit 3prozentiger H_2O_2-Lösung. Um eine raschere und ausgiebigere Erweichung, bzw. Einschmelzung des Infiltrates zu erzielen, wurden Kataplasmen angeordnet. Am 20. Mai 1910 konnte unter Schleich zur Spaltung beider fluktuierenden Abszesse geschritten werden.

[1] Doz. Dr. Kreibich [39] berichtet über einen Fall, bei dem die Eiterknoten punktiert wurden und dann intraparenchymatös binnen einigen Wochen 25prozentiges Jodipin, im ganzen 30 Ccm., eingespritzt wurden. Nach 3 Monaten trat volle Heilung ein. Kreibich empfiehlt das Jodipin, weil Injektionen grösserer Dosen desselben schmerzlos vertragen werden und weil es grössere Depots bildet, von welchen aus der Körper durch längere Zeit unter der Jodwirkung erhalten wird.

Digitized by Google
Original from UNIVERSITY OF MICHIGAN
Generated on 2019-10-18 20:31 GMT / http://hdl.handle.net/2027/mdp.39015060277277
Public Domain in the United States, Google-digitized / http://www.hathitrust.org/access_use#pd-us-google

Nach sorgfältiger Ausräumung der aktinomykotischen Granulationen mit dem scharfen Löffel mit nachfolgender Kauterisation der Wandungen wurde die Tamponade des ganzen mit der Mundhöhle kommunizierenden Wundkanales vorgenommen. Die Absicht, den zweiten Herd subkutan zu exkochleieren, musste mit Rücksicht auf die gabelige Teilung des Hohlganges fallen gelassen werden. Feuchter Verband mit Solutio aluminii acetici.[1]

21. Mai: Durchspülung des Wundkanales mit 3 prozentiger $H_2 O_2$-Lösung mit nachfolgender Tamponade, damit der gangförmige Wundkanal nach Garré [3] bis zum Vorschiessen gesunder Granulationen offen gehalten werden konnte. (Fig. 2 und 3.)

26 Mai: Erneuerte Exkochleation der an den Wänden zurückgebliebenen, mit Aktinomyzeskörnern dicht besäten Granulationsmassen.

31. Mai: Infiltration, Schwellung und Kiefersperre bedeutend abgenommen. Jodoformdocht.

20. Juni: Kollargolsalbenverband.

30. Juni: Heilung.

Auch diesmal wurde zur Unterstützung der chirurgischen Behandlung Jodkalium in grossen Dosen angewendet, ein Mittel, von dem Nicolaier [1] behauptet: „Unter allen Medikamenten verdient noch das Jodkalium das meiste Vertrauen und die Anwendung dieses Mittels sollte selbst bei den chirurgisch behandelten Fällen nicht unterlassen werden."

Natürlich wäre es unangebracht, seine Forderungen vom Jodkali gar zu hoch zu spannen und Heilungs-, bzw. Besserungsversuche da zu erwarten, wo der Krankheitsprozess unbedingt eines chirurgischen Eingriffes bedarf. Stabsarzt Jaehn hat sich auch in einem an mich gerichteten Schreiben in diesem Sinne geäussert: „Von Jod versprechen wir uns hier an der Klinik nichts und ein Fall, der dem Geheimrat Partsch zu spät in die Behandlung kam, ging an Meningitis actinomyc. zugrunde."

Resümieren wir kurz den Fall:

Bei einem vollkommen gesunden Jungen treten bald im Anschlusse an Knuspern von Sonnenblumensamen und Kauen von Gerste, die behufs Aussaat über den Winter aufgespeichert waren, periodontitische Schmerzen im Bereiche des $\underline{8}|$, bei sonst — bis auf den $|\overline{8}$, der an Gangrän der Pulpa litt — gutem Gebisse und vollkommen normalem, frischgefärbtem Zahnfleisch. Mit dem baldigen Ausklingen der Schmerzen treten an der

[1] Plumbum acetic. 60·0 in Aquae destill. 180·0 + Alumen crud. 45·0 in Aquae destill. 540·0. (Nach der Militärpharmakopoe.)

Digitized by Google
Original from UNIVERSITY OF MICHIGAN
Generated on 2019-10-18 20:31 GMT / http://hdl.handle.net/2027/mdp.39015060277277
Public Domain in the United States, Google-digitized / http://www.hathitrust.org/access_use#pd-us-google

rechten Wange zwei Geschwülste auf, die nach Spaltung die direkte Kommunikation mit dem tiefkariösen $\underline{8}|$, bzw. dessen Alveolarfach aufweisen, eine Verbindung, die sich als derber Strang herauspalpieren lässt. Charakteristische Körner, mit Aktinomyzesdrusen vollgepfropfter $\underline{8}|$, schlaffes, leicht blutendes, lockeres Granulationsgewebe sind die Stigmata des Prozesses.

Zeitlich und räumlich getrennt, sehen wir die Rekapitulation das Falles, bzw. Bildes im Bereiche des $|\overline{8}$ mit einer geradezu kinematographischen Uebereinstimmung der Symptome und des mikroskopischen Befundes.

Dieses Krankheitsbild ist wohl ein beredter Schulfall, wenn es sich darum handelt, im Partsch-Jaehnschen Sinne nachzuweisen, dass hier ausschliesslich die zwei einzig kariösen Zahnhöhlen die Eingangspforten für den Strahlenpilz bildeten.

Die zeitliche Trennung beider Krankheitsformen lässt sich so erklären, dass die Pilze wohl gleichzeitig in die kariösen, weniger widerstandsfähigen Weisheitszähne eingewandert sein müssen, und während sich der Prozess in dem $\underline{8}|$ rasch entwickelte, vegetierten im $|\overline{8}$ die Aktinomyzespilze mit anderen Bakterien und Pilzen ruhig weiter, bis sie sich durch die fortschreitende Karies bis an die Pulpa heranschlichen, um so mehr, als nach Jaehn „die Pulpa genügend granulationsfähiges Gewebe enthält, um den Aktinomyzes wegen dieser Lebensbedingung nicht verkümmern zu lassen."

„Bilden doch die mikroskopischen Kanalverzweigungen im Pulpahohlraum" — um Fischer [57] das Wort zu geben — „dauernde Schlupfwinkel, die geeignete Ansiedelungspunkte für das Heer der anaëroben und fakultativ anaëroben Mikroorganismen bedeuten. Soweit die zahlreichen Irrgänge im Innern der Wurzeln."

Nach fast einem Monat flackerte der bis dahin glimmende Prozess auf. Wohl hätte den Patienten die seinerzeit empfohlene Extraktion des $|\overline{8}$, in die er keinesfalls einwilligen wollte, vor der Rezidive behütet. Denn es wäre eine Utopie, daran zu denken, dass der Junge sich erneuert infizierte, da er sich wohlweise hüten wird, nach meiner Eröffnung über die Krankheitsursache und nach den ausgestandenen Schmerzen, Sonnenblumensamen und Gerste noch je zu kauen. Sagte schon Cicero (Pro Murena XX—42): „Cui dolet, meminit".

*

Digitized by Google
Original from UNIVERSITY OF MICHIGAN
Generated on 2019-10-18 20:31 GMT / http://hdl.handle.net/2027/mdp.39015060277277
Public Domain in the United States, Google-digitized / http://www.hathitrust.org/access_use#pd-us-google

Zweiter Fall (Fig. 4). Am 27. Juni 1909 präsentierte sich in meiner Sprechstunde der von gesunden Eltern stammende 26jähr. Landwirt Florea P., von gesundem und kräftigem Körperbau, und konsultierte mich wegen einer etwa haselnussgrossen, seit 14 Tagen bestehenden Schwellung in der Gegend des rechten Unterkieferwinkels, die im Anschlusse an Zahnschmerzen aufgetreten sein soll. Anamnestisch liess sich erheben, dass ursprünglich unterhalb dieser Schwellung eine zweite bestanden haben soll, die sich auf Kataplasmenapplikation öffnete, eine Fistel hinterlassend. Patient gibt zu, während der Feldarbeiten, einer alten Gewohnheit gemäss, Hafer- und Gerstenähren des öfteren gekaut zu haben.

Status praesens: Nach Dehnung der Kiefersperre lässt sich bis auf den $\overline{8|}$ ein an Zahl vollständiges, vollkommen intaktes Gebiss feststellen. Die regionären Lymphdrüsen sind nicht geschwellt. Der rechte untere Weisheitszahn ist bis auf einen bestehenden schalenförmigen Kronenrest kariös tief zerstört. Bei der Digitaluntersuchung konnte eine, der aussen sichtbaren Geschwulst entsprechende, kugelförmige Vorwölbung der Wange festgestellt werden, die mittels eines derben Stranges die Verbindung mit $\overline{8|}$ herstellte. Etwa zwei Querfinger unterhalb der oberen Geschwulst ist eine von dieser durch normale faltenreiche Haut getrennte Fistelöffnung von etwa Linsengrösse wahrnehmbar.

Dieser entquillt ein glasiges, gelbe Körner enthaltendes Sekret. Die eingeführte Sonde lässt sich durch die Fistelöffnung unterhalb der oberen Geschwulst bis an die Alveole vordrängen. Wiewohl die Diagnose schon makroskopisch festgestellt werden konnte, wurde die mikroskopische Untersuchung der Körner vorgenommen, die den Verdacht auf Aktinomykose zur Diagnose werden liess.

Die Therapie bestand wie beim ersten Falle aus der Extraktion des $\overline{8|}$, worauf das Alveolarfach exkochleirt und mit dem Pacquelinschen Thermokauter ausgebrannt wurde. Nach Spaltung der oberen Geschwulst und der Fistel wurden die lividen Einschmelzungsherde, bzw. die weichen, fettig entarteten Granulationen mittels scharfen Löffels auskürettiert. Nach Durchspülung des mit der Extraktionswunde kommunizierenden Wundkanales mit warmer 3prozentiger $H_2 O_2$-Lösung erfolgte die Jodoformgazetamponade. Auch hier konnte die obere Schwellung nicht subkutan ausgelöffelt werden, da die Ausführungsgänge des fistulösen Kanales nach ihrer Teilung übereinander zu liegen kamen.

Heilung am 20. Juli 1909 mit Hinterlassung zweier linearer Narben.

Digitized by Google
Original from UNIVERSITY OF MICHIGAN
Generated on 2019-10-18 20:31 GMT / http://hdl.handle.net/2027/mdp.39015060277277
Public Domain in the United States, Google-digitized / http://www.hathitrust.org/access_use#pd-us-google

Generated on 2019-10-18 20:31 GMT / http://hdl.handle.net/2027/mdp.39015060277277
Public Domain in the United States, Google-digitized / http://www.hathitrust.org/access_use#pd-us-google

Digitized by Google

TAFEL I.

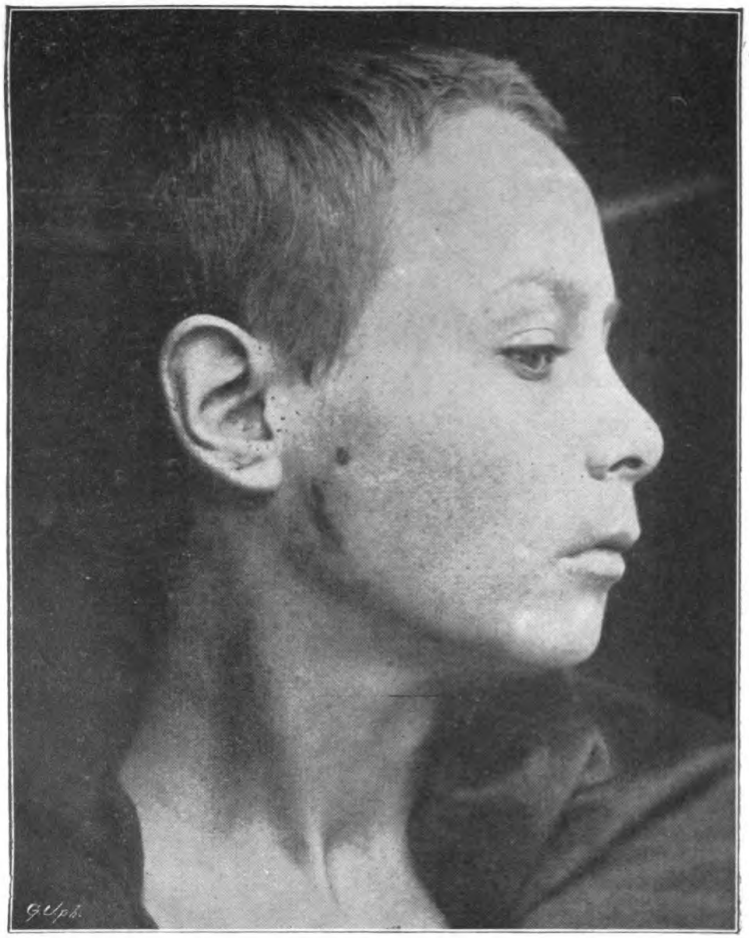

Fig. 1.

Fig. 2.

Original from UNIVERSITY OF MICHIGAN

Generated on 2019-10-18 20:31 GMT / http://hdl.handle.net/2027/mdp.39015060277277
Public Domain in the United States, Google-digitized / http://www.hathitrust.org/access_use#pd-us-google

Digitized by Google

Original from
UNIVERSITY OF MICHIGAN

Generated on 2019-10-18 20:31 GMT / http://hdl.handle.net/2027/mdp.39015060277277
Public Domain in the United States, Google-digitized / http://www.hathitrust.org/access_use#pd-us-google

Digitized by Google

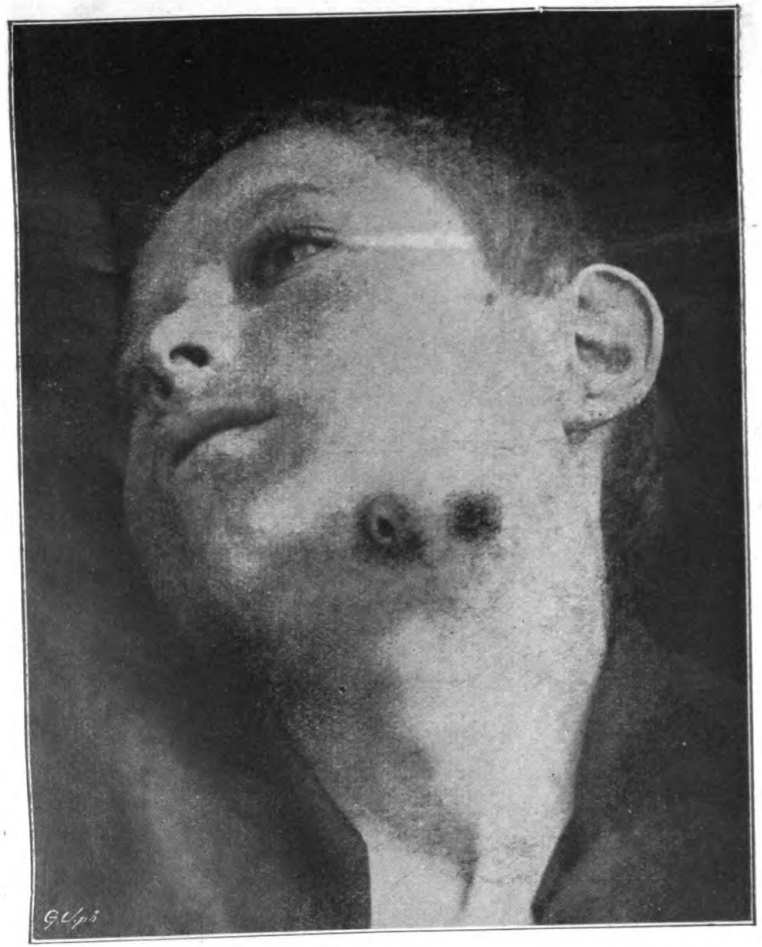

Fig. 3.

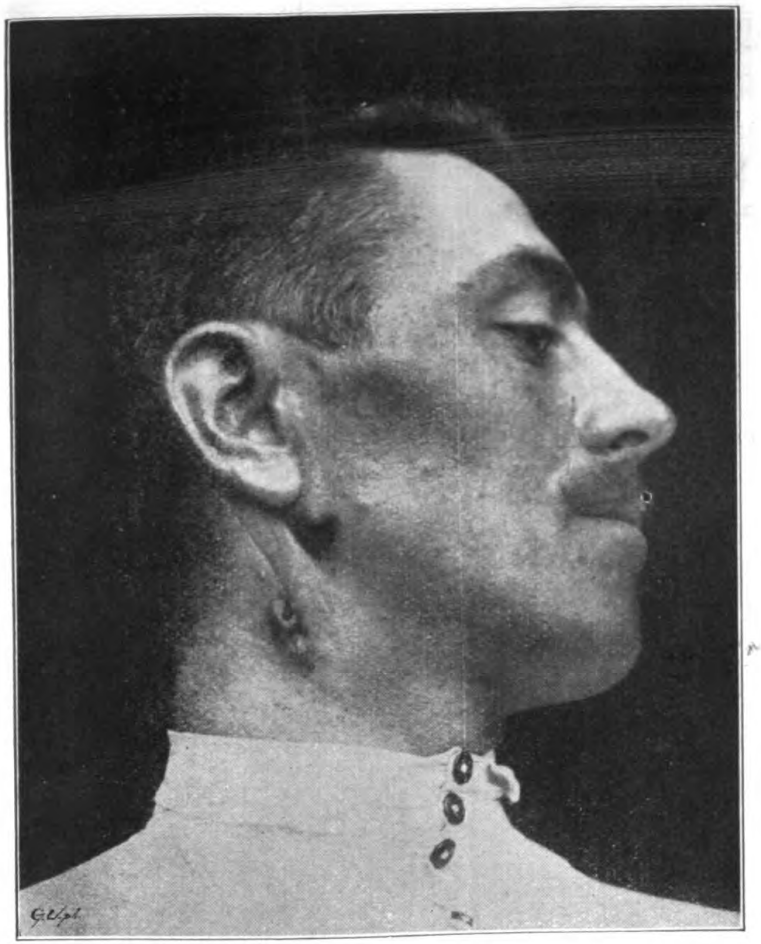

Fig. 4.

Original from UNIVERSITY OF MICHIGAN

Generated on 2019-10-18 20:31 GMT / http://hdl.handle.net/2027/mdp.39015060277277
Public Domain in the United States, Google-digitized / http://www.hathitrust.org/access_use#pd-us-google

Digitized by Google

Original from
UNIVERSITY OF MICHIGAN

Generated on 2019-10-18 20:31 GMT / http://hdl.handle.net/2027/mdp.39015060277277
Public Domain in the United States, Google-digitized / http://www.hathitrust.org/access_use#pd-us-google

Digitized by Google

Original from UNIVERSITY OF MICHIGAN

TAFEL III.

Fig. 5.

Fig. 6.

VIERTELJ. SCHRIFT f. DERMATOL. WIEN.

Generated on 2019-10-18 20:31 GMT / http://hdl.handle.net/2027/mdp.39015060277277
Public Domain in the United States, Google-digitized / http://www.hathitrust.org/access_use#pd-us-google

Digitized by Google

Original from
UNIVERSITY OF MICHIGAN

Kulturen und Serienschnitte zeigten mutatis mutandis vollste Analogie mit dem Falle I.

Bei der Zusammenfassung dieses Falles sehen wir wieder einen Schulfall vor uns, dessen Krankheitsgeschichte für sich spricht.

Ein einziger kariöser Zahn in der Mundhöhle! — und von diesem eine sozusagen ad oculos demonstrierbare aktinomykotische Infektion. Angesichts dieses Falles ist wohl jedes Zweifeln an der Partsch-Jaehnschen Theorie ausgeschlossen!

*

Ich komme nunmehr zur Beschreibung des dritten Falles, der, abgesehen von seiner Seltenheit, sich um so interessanter gestaltet, als uns hier in eklatanter Weise die aktinomykotischen Veränderungen anscheinend als primäre Hautaktinomykose des Halses imponieren, also Fälle, die von Tilanus und Hochenegg [49, 50], Kamen[1], Kopfstein[2] u. a. als Aktinomycosis cutis beschrieben worden sind.

Wenn man die Abbildungen des Falles (Fig. 5 und 6) unbefangen ansieht, glaubt man wohl das Bild skrophulöser Lymphome vor sich zu haben, und doch leistet uns auch in diesem Falle das Mikroskop vollste Gewähr für die Richtigkeit der Diagnose — und zwar für die der Aktinomykose.

Lehrt uns doch Prof. Nicolaier: „Wenn auch die Hals- und Kieferaktinomykose aus dem Auftreten der langsam, meist schmerzlos sich entwickelnden, harten, nicht scharf begrenzten Infiltrationen, die stellenweise erweichen, ebensowohl wie die sekundäre Hautaktinomykose aus den Veränderungen, die sie hervorruft, meist schon diagnostiziert werden kann, so wird doch zur sicheren Unterscheidung von ähnlichen Erkrankungen, z. B. von entzündlichen, von kariösen Zähnen ausgehenden Prozessen, bzw. Skrophuloderma das Auffinden des Infektionserregers von Wichtigkeit sein".

Ferdinand Widal[3] hat in der Sitzung der Académie de médecine vom 10. Mai 1910 die Serumdiagnose der Akti-

[1] „Ein Fall primärer Hautaktinomykose". (Wiener medizinische Wochenschrift, 1898, Nr. 18, Seite 837): „... dass die reine Hautaktinomykose zu den seltensten Formen gehört und verläuft dieselbe teils unter dem Bilde chronischer Geschwüre, teils ähnlich dem Lupus mit Knötchenbildung (Leser) und einer entschiedenen Tendenz zur Spontanheilung (Schlange)".

[2] Kopfstein: „Ein Fall von Hautaktinomykose". (Časopis lékařň, Nr. 29, 1900.) Infektion einer offenen Schnittwunde in der Interdigitalfalte zwischen Daumen und Zeigefinger der rechten Hand beim Garbenbinden durch einige Grannen.

[3] Münchener medizinische Wochenschrift, 1910, Nr. 32, pag. 1717.

Digitized by Google
Original from UNIVERSITY OF MICHIGAN
Generated on 2019-10-18 20:34 GMT / http://hdl.handle.net/2027/mdp.39015060277277
Public Domain in the United States, Google-digitized / http://www.hathitrust.org/access_use#pd-us-google

nomykose erörtert, und zwar für Fälle, wo die alltäglichen diagnostischen Mittel nicht ausreichen. Experimente Widals mit der Sporotrichose und der Agglutination der Sporen derselben durch das Serum der Kranken ergaben, dass auch das Serum der Aktinomyzeskranken mit den Sporen des Sporotrichon die Reaktion der Koagglutination und der Kofixation gibt. Zur Sporoagglutination eignet sich am besten eine auf 4prozentiger Glykose- oder Maltosegelatine rein gezüchtete Kultur, die 6 bis 16 Wochen alt ist. Nach Widal bedeutet am Krankenbette die Feststellung einer Sporoagglutination und einer positiven Kofixationsreaktion für den Sporotrichus Beurmanni das Vorhandensein einer Mykose, die mit der Aktinomykose verwandt ist.

Die Krankheitsgeschichte des dritten Falles sei nun wiedergegeben:

Die 30jährige Frau Anna Fl., von schwächlicher Körperkonstitution und leicht kachektischem Habitus, blutarm, gibt an, bis vor 2 Jahren nie ernstlich krank gewesen zu sein, wobei sie jedoch von vorneherein betont, sehr oft von Zahnschmerzen gequält worden zu sein. Ihre Eltern und Geschwister leben und sind gesund. Im Juli 1908 soll zum erstenmale unter Kiefersperre eine etwa wallnussgrosse Geschwulst in der Gegend des linken Unterkieferastes aufgetreten sein, die angeblich bretthart sich anfühlte und allerlei versuchter häuslicher Medikation trotzte. Zu Weihnachten 1908, also etwa nach 5 Monaten, kam es zum Durchbruch der Geschwulst und nachheriger Fistelbildung, wobei sich die Schwellung nach abwärts und gegen die Mitte des Halses ausdehnte.

Im Juni 1909 begann derselbe Prozess in der Gegend des rechten Unterkieferwinkels und von da ab wechselten Schwellungen mit Fistelbildungen ab. Die anhaltende Sekretion, die Kiefersperre und die durch diese bedingte mangelhafte Ernährung brachten die Patientin dermassen herab, dass sie von den am Lande üblichen Hausmitteln lassen und ärztliche Hilfe aufsuchen musste.

Status praesens am 12. Oktober 1909. Die Mundhöhle befindet sich im Zustande vollster Verwahrlosung, die noch vorhandenen $\frac{.7..4..1|.2..56..}{....4321|1.34....}$ sind an den Hälsen mit Zahnstein belegt, wackelig, sämtliche Wurzelreste der unteren Prämolaren und Molaren von granulierendem Zahnfleisch überwuchert.

Die Schleimhaut im Mundvorhof diffus geschwellt, mit zähem Schleim bedeckt. Die Interdentalpapillen verdickt, das

Digitized by Google
Original from UNIVERSITY OF MICHIGAN
Generated on 2019-10-18 20:34 GMT / http://hdl.handle.net/2027/mdp.39015060277277
Public Domain in the United States, Google-digitized / http://www.hathitrust.org/access_use#pd-us-google

sonstige Zahnfleisch livid, ödematös gequollen, leicht blutend und fötid.

Im Rachen konnten weder an den Tonsillen, noch am retropharyngealen Gewebe krankhafte Veränderungen wahrgenommen werden.

Urin frei von Eiweiss und Zucker. Ehrlichs Diazoreaktion und Wassermann negativ, ebenso die perkutane Tuberkulinreaktion nach Moro.

Den Befund am Halse zeigen die Abbildungen (Fig. 5, 6). Neben schwach bläulichrot verfärbten, wenig druckempfindlichen, teigigen, sozusagen pseudofluktuierenden, teils quer zum Halse gestellten, teils diffus zerstreuten, da und dort knotig aufgetriebenen indolenten Hautinfiltrationen, die links phlegmonösen Charakter trugen, sehen wir in der Submentalgegend ulzeröse Prozesse, die im Zentrum vernarbend, in sinuöse Gänge führende Fistelöffnungen einkreisen, während sie an der Peripherie die Tendenz zum Fortkriechen besitzen. Besonders erwähnenswert sind noch die in der Medianlinie am Halse herab sichtbaren, multiplen, teils isolierten, teils konfluierenden Knötchen. Trotz des langdauernden Prozesses waren die regionären Drüsen nur unbedeutend vergrössert.

Die sofortige mikroskopische Untersuchung des mit schwefelgelben Aktinomyzeskörnern sozusagen imprägnierten Gewebes zeigte uns, dass die Körner aus einer oder mehreren Pilzdrusen bestanden, welche an der Aussenfläche radiär gestellte Kolben oder Keulen zeigten, die in der Mitte in ein peripher sehr dichtes, strahlige Bündel aufweisendes, zentral lockere Fäden bildendes Geflecht übergingen, das als Wurzelgeflecht an einer Stelle das Keulenlager durchbrechend ins Gewebe überging und derart die Verbindung mit dem Nährboden herstellte.

Die Kulturen bestätigten vollends diesen Befund und auch alle extrahierten, deutlich periostitischen Wurzeln der unteren Prämolaren und Molaren erwiesen sich in den Serienschnitten als gegen die Wurzelspitze zu mit Granulationsmassen ausgefüllt, in denen ganze Kolonien von Aktinomyzesdrusen vorhanden waren.

Es ist daher in diesem Falle mit grösster Wahrscheinlichkeit anzunehmen, dass der Pilz durch die kariösen Zahnwurzeln in den Organismus Eingang gefunden hat und bekräftigt wird diese Annahme durch den pathogenetisch als sicher erwiesenen Umstand, dass die Patientin oft stundenlang Hanfstengeln, die sie für ihr Webegeschäft benötigte, zwischen den Zähnen hielt. Von den Zahnwurzeln kam es zur Unter-

Digitized by Google
Original from UNIVERSITY OF MICHIGAN
Generated on 2019-10-18 20:34 GMT / http://hdl.handle.net/2027/mdp.39015060277277
Public Domain in the United States, Google-digitized / http://www.hathitrust.org/access_use#pd-us-google

kieferaktinomykose und nach erfolgtem Durchbruch wanderten die Pilze mit Leichtigkeit durch die infolge allerlei Applikationen mazerierte Oberhaut hindurch in das Unterhautzellgewebe, hier das Bild einer sekundären Hautaktinomykose hervorrufend.

Die Therapie glich auch in diesem Falle der in den Fällen 1 und 2 angewandten. Inzision mit nachfolgender gründlicher Entfernung der eingeschmolzenen, bräunlich gefärbten, schmierigen Gewebsteile, des Eiters und der matschen Granulationen mittels scharfen Löffels und Schere war den Hauptzügen nach das therapeutische Regime. Tiefer gehende Fisteln wurden gespalten, ausgekratzt und mit Pacquelin ausgebrannt.

Die Wunden wurden mit Merckschem $H_2 O_2$, das sich nach Lombardino [54] und Pôlet [55] als Desinfiziens glänzend bewährte, ausgewaschen, die Gänge durchgespült[1] und alsdann mit Jodoformgaze austamponiert und so lange offen gelassen, als noch derbes aktinomykotisches Infiltrat vorhanden war. Dass der Pflege der Mundhöhle die allergrösste Aufmerksamkeit zugewendet wurde, bedarf nicht erst hervorgehoben zu werden. Hier zeitigte die Pyocyanase-Spraybehandlung[2] eklatant vorzügliche Erfolge.

Als unterstützendes therapeutisches Mittel wurde in diesem Falle die Behandlung durch Saugung mit gutem Erfolge angewendet. Klapp[3] war es, welcher mit Hilfe von schröpfkopfähnlichen Apparaten, in welchen die Luft durch Aussaugen mit einer Spritze oder mittels eines Gummiballes verdünnt wird, versucht hat, Stauungshyperämie zu erzielen.

Bei diesem Verfahren der Saugbehandlung liegt von vorneherein der Hauptnachdruck auf der Entfernung der Infektionsstoffe aus dem Entzündungsherde, insbesondere wenn deren Infiltrate erweicht sind. Durch eine mit 3 Minuten langen Intervallen erfolgte Applikation des mit einem Gummiballon armierten Schröpfkopfes in dem Zeitraume von 5 Minuten konnte die Heilungsdauer wesentlich abgekürzt werden.

Auch in diesem Falle wurde während der ganzen Behandlungsdauer Jodipin Merck verabreicht, u. zw. das 25pro-

---

[1] „Das wesentlichste Moment bei der Wundbehandlung mit Perhydrol ist in der Verschäumung der Wundsekrete, das heisst in dem mechanischen Effekt der Katalyse zu suchen. Mit dem Schaume werden ausser den Sekreten die darin wuchernden zahllosen Keime emporgeschleudert und von der Wunde entfernt. Das Perhydrol ermöglicht also eine Reinigung der Wunden ohne Alteration des Gewebes und eine mechanische Desinfektion, wie sie vollendeter kaum gedacht werden kann." (Perhydrol Merck 1909.)

[2] Pyocyanase nach Emmerich und Loew (Sächsisches Serumwerk und Institut für Bakteriotherapie, Dresden). Ebenda die Sprayer.

[3] Klapp: Ueber die Behandlung der entzündlichen Erkrankungen mittels Saugapparaten. (Münch. med. Wochenschrift Nr. 16, 1905, p. 740.)

Digitized by Google
Original from UNIVERSITY OF MICHIGAN
Generated on 2019-10-18 20:35 GMT / http://hdl.handle.net/2027/mdp.39015060277277
Public Domain in the United States, Google-digitized / http://www.hathitrust.org/access_use#pd-us-google

zentige Präparat in sehr hohen Gaben. Das Jodipin wurde ohne Störungen vertragen [1].

Als Nachkur wurde eine Arsentherapie eingeleitet. Das Arsen hat bei der Patientin nach zwei Seiten hin gewirkt, erstens appetitanregend wie ein treffliches Stomachikum, zweitens als vorzügliches Kräftigungsmittel, das der Patientin durch Erhöhung des subjektiven Wohlbefindens in der Rekonvaleszenz von grossem Nutzen gewesen ist und ihr schnell Kräfte und das Gefühl rasch zunehmender Gesundung gebracht hat. Dass dem Entschlusse zur Darreichung des Arsens der Grundgedanke einer spezifischen entfernten Einwirkung auf die Mykose zugrunde lag, will ich nicht unerwähnt lassen. Am 12. März 1910, nach einer etwa fünfmonatlichen Behandlungsdauer, wurde Patientin als geheilt entlassen.

Als ich die Frau am 1. August l. J. neuerdings zu Gesicht bekam, konnte ich bei einer Gewichtszunahme derselben um zirka 6 Kg. ein vollständiges Erloschensein des aktinomykotischen Prozesses feststellen.

Wir sind damit am Schlusse der Krankheitsgeschichten.

*

Ich mag jedoch nicht abschliessen, ohne darauf hinzuweisen, dass ich mir vollkommen bewusst bin, dass diese Frage an einem derartig bescheidenen klinischen Materiale nicht endgültig gelöst, bzw. entschieden werden kann.

Dieses Resultat ergibt sich nur aus der Beobachtung eines grösseren Materiales, über welches wohl nur zahnärztliche Institute verfügen.

Es war ja auch nur mein Bestreben, neben das Tatsächliche und objektiv zu Beobachtende die stomatologische Durcharbeitung dieser selteneren Fälle und die prinzipiellen Forschungsresultate zu stellen.

Denn nur durch eine scharfe Formulierung dieser prinzipiellen Anschauungen an der Hand der Kasuistik können wir bei zweifelhaften Fragen in richtige Bahnen gelenkt werden.

*

Dem Herrn Kollegen Stabsarzt Dr. H. Jaehn im Grenadierregiment König Friedrich III. (2. Schles.) Nr. 11 und appr. Zahnarzt in Breslau spreche ich an dieser Stelle für die wissenschaftliche Unterstützung meinen wärmsten und ergebensten Dank aus.

---

[1] Wo die subkutane Applikation nicht durchführbar ist und der ölige Geschmack des Jodipins die innerliche Verabreichung erschwert, leisten das geschmacklose und geruchlose, leicht einzunehmende Jodipinum solidum und die Jodipintabletten sehr gute Dienste. (Merck, Darmstadt.)

Digitized by Google
Original from UNIVERSITY OF MICHIGAN
Generated on 2019-10-18 20:34 GMT / http://hdl.handle.net/2027/mdp.39015060277277
Public Domain in the United States, Google-digitized / http://www.hathitrust.org/access_use#pd-us-google

Literatur.

1. A. Nicolaier: Aktinomykose. Die deutsche Klinik am Eingange des 20. Jahrhunderts von Leyden und Klemperer, 1903.
2. Prof. Perthes: Die Verletzungen und Krankheiten der Kiefer. Stuttgart 1907. Deutsche Chirurgie von Bruns.
3. Prof. Garré: Aktinomykose. Handbuch der Therapie der Infektionskrankheiten von Penzoldt und Stinzing, Bd. 1, Jena 1903.
4. Prof. E. Leser: Allgemeine Chirurgie in 50 Vorlesungen. Jena 1908.
5. Prof. Schlatter: Die Aktinomykose der Kiefer. Handbuch der praktischen Chirurgie, Bergmann, Bruns, Mikulicz, Bd. 1, 1903.
6. Prof. Scheff: Handbuch der Zahnheilkunde, 3. Aufl.
7. Eulenburg: Real-Enzyklopädie der gesamten Heilkunde, 1907.
8. Prof. Strümpell: Lehrbuch der speziellen Pathologie und Therapie der inneren Krankheiten. Leipzig 1909.
9. Prof. Lexer: Lehrbuch der allgemeinen Chirurgie. Stuttgart 1910.
10. Abel: Taschenbuch für den bakteriologischen Praktikanten, 1901.
11. Partsch: Zwei Fälle von Aktinomykose des Menschen. Breslauer ärztliche Zeitschrift, 1881.
12. — Einige neuere Fälle von Aktinomykose. Deutsche Zeitschrift für Chirurgie, Bd. 3, 23, 1886.
13. — Die Aktinomykose des Menschen. Volkmanns Sammlung klinischer Vorträge, Nr. 306/307. Leipzig 1888.
14. — Die Eingangspforte des Aktinomyzes. Wiener klinische Wochenschrift, 1893, H. 6.
15. — Verletzungen und Erkrankungen der Kiefer. Handbuch für praktische Chirurgie, Bd. 1, 1. Aufl.
16. Jaehn: Die Aktinomykose des Mundes unter besonderer Berücksichtigung ihrer Beziehungen zu den Zähnen. Arbeiten aus dem zahnärztlichen Institut der Universität Breslau, Bd. 2, 1909.
17. Illich: Beitrag zur Klinik der Aktinomykose. Wien 1892.
18. Poncet und Berard: De l'actinomycose humaine en France. Gazette hebdom. de méd. et de chir.. 1902, Nr. 27.
19. Silberschmidt: Ueber Aktinomykose. Zeitschrift für Hygiene und Infektionskrankheiten, Bd. 37, 1901, S. 345.
20. Lieblein: Ueber die Aktinomykose der Haut. Beiträge zur klinischen Chirurgie, Bd. 27, 1900, S. 766.
21. — Ueber die Jodkaliumbehandlung der menschlichen Aktinomykose. Ebenda, Bd. 28, 1900, pag. 198.
22. Schmaus: Grundriss der pathologischen Anatomie, 8. Aufl., 1907.
23. Tévrier: Actinomycose de la machoire inferieure. Société de médécine de Nancy, 1896.
24. Israel: Klinische Beiträge zur Kenntnis der Aktinomykose des Menschen. Berlin 1885.
25. Iszlai: Welche Rolle können kariöse Zähne bei aktinomykotischen Infektionen spielen? Pester med. chirurgische Presse, 1892, Nr. 6.
26. Ponfick: Die Aktinomykose des Menschen. Festschrift zum 25jährigen Jubiläum Virchows. Berlin, 1882.
27. Schmorl: Die pathologisch-histologischen Untersuchungsmethoden. Leipzig, 1907.
28. Roland P. W.: Three cases of actinomycosis. Lancet, 1902, 6. Sept.
29. Wölfler (Prag): Zur Behandlung der Aktinomykose. Wiener klin. Wochenschrift, 1906.
30. Baracz (Lemberg): Ueber die Aktinomykose des Menschen auf Grund eigener Beobachtungen. Archiv für klin. Chirurgie Bd. 68, H. 4.
31. Poissonnier: Aktinomykose der Gesichtshaut. Lyon, méd. 1905, Nr. 16.

Digitized by Google
Original from UNIVERSITY OF MICHIGAN
Generated on 2019-10-18 20:34 GMT / http://hdl.handle.net/2027/mdp.39015060277277
Public Domain in the United States, Google-digitized / http://www.hathitrust.org/access_use#pd-us-google

32. Willinger: Ueber Aktinomykose in der Armee. Deutsche Monatsschrift für Zahnheilkunde, 1905, H. 5, p. 257—277.
33. Bruns, Prof. Dr.: Zentrale Aktinomykose des Unterkiefers. Münchner med. Wochenschrift, 1903, Nr. 6, p. 236.
34. Ciechanowski: Zur Aktinomyzesfärbung in Schnitten. Zentralblatt für Bakteriologie. 1903, Bd. 33. H. 3.
35. Mertens V. E.: Beiträge zur Aktinomykoseforschung. Zeitschrift für Hygiene 1903, p. 45—89.
36. Doepke: Weitere Mitteilungen über den Erreger der menschlichen Aktinomykose. Münchner med. Wochenschrift, 1903, p. 2245.
37. Prof. Williger: Zahnärztliche Chirurgie. Leipzig, 1910.
38. Korányi, Prof. v.: Aktinomykose und kariöse Zähne. Aus Nothnagels Pathologie und Therapie, Bd. 5, Teil 5. Zoonosen, I. Abt.
39. Kreibich C. (Wien): Heilung eines Falles von Aktinomykose der Wange durch Injektion von Jodipin. Sitzungsbericht d. allg. W. m. Z., 1902, Nr. 4.
40. Protopopoff und Hammer (Prag): Ein Beitrag zur Kenntnis der Aktinomyzeskulturen Zeitschrift für Heilkunde, 1890, H. XI, p. 1225.
41. Redard, Prof. (Genf): Ueber Aktinomykose. Deutsche Monatsschrift für Zahnheilkunde H. 5, p. 170.
42. Schulze: Kasuistische Beiträge mit besonderer Berücksichtigung der Eingangspforte. Inaugural-Dissertation. Marburg, 1895.
43. Bollinger: Ueber eine neue Pilzkrankheit beim Rinde. Zentralblatt für die med. Wissenschaften 1877, Nr. 27.
44. Harz: Deutsche Zeitschrift für Tiermedizin, 1874 p. 125 (Supplementheft).
45. Boström: Untersuchungen über die Aktinomykose des Menschen. Beiträge zur pathologischen Anatomie und allgemeinen Pathologie von Ziegler. Bd. IX, 1890.
46. Schlegel M.: Aktinomykose. Kolle-Wassermann, Handbuch der pathogenen Mikroorganismen, 1903, Bd. 2, S. 861.
47. — Aktinomykose der Menschen und der Tiere. Ergebnis von Lubarsch und Ostertag, Bd. 5, S. 404.
48. Prutz: Die Behandlung der Aktinomykose mit Jodkalium, experimentelle und klinische Untersuchungen. Mitteillungen a. d. Grenzgebiet v. Medizin und Chirurgie, 1898, Bd. 4, S. 40 ff.
49. Hochenegg: Zur Kasuistik der Aktinomykose des Menschen. Wiener medizinische Presse 1887, Bd. 28, Nr. 16—18.
50. — Deutsche medizinische Wochenschrift, 1886, Nr. 45 und 52. Jahresbericht der I. chirurgischen Klinik (Albert). Wien, Schuljahr 1887.
51. Doz. Euler und Köhler: Vergleichende Studie über die Einwirkung der gebräuchlichsten Entkalkungsflüssigkeiten auf die Zähne. Korrespondenzblatt für Zahnärzte, Bd. 39, H. 3.
52. Bruns v.: Ueber die Behandlung infizierter Wunden mit Wasserstoffsuperoxyd. Berliner klin. Wochenschrift Nr. 19 ex 1900.
53. Honsell B.: Experimentelle und klinische Untersuchungen über die Verwendbarkeit des Wasserstoffsuperoxyds in der Chirurgie. Beiträge zur klin. Chirurgie, Bd. 27, H 1.
54. Lombardino W.: Das 30prozentige H_2O_2 Merck in der Zahnheilkunde. Journal für Zahnheilkunde, 1903, Nr. 3.
55. Pôlet M.: Perhydrol et hyperchaleur. Annales de l'Institut Chirurgical de Bruxelles, 1908, Nr. 2.
56. Dr. Fischer Guido und Prof. Mayrhofer: Ergebnisse der gesamten Zahnheilkunde. Wiesbaden, 1910.
57. Dr. Fischer: Beiträge zur Behandlung erkrankter Zähne mit besonderer Berücksichtigung der Anatomie und Pathologie der Wurzelkanäle. Deutsche Zahnheilkunde in Vorträgen, Heft 4/5, 1908.

Digitized by Google
Original from UNIVERSITY OF MICHIGAN
Generated on 2019-10-18 20:34 GMT / http://hdl.handle.net/2027/mdp.39015060277277
Public Domain in the United States, Google-digitized / http://www.hathitrust.org/access_use#pd-us-google

Nachdruck nur mit genauer Quellenangabe gestattet.

Eine neue Abdruckmasse — „Elastine".

Von Dr. *Karl Henning,* Vorstand der k. k. Universitätsanstalt für Moulage in Wien.

Mit überlegenem Lächeln pflegen vielbeschäftigte Praktiker jedwede Neuerung auf diesem Gebiete zur Kenntnis zu nehmen und unbeachtet zu lassen. Galenus dat opus — und noch immer gilt Soliden der Gips, Eilfertigen aber der erweichte Siegellack als brauchbarste Abdruckmasse. Die „Elastine" verkündet indes, dass es durchaus weder notwendig sei, den Patienten bei der Aufnahme mit Gips zu quälen, noch sich von ihm nach der Entlassung mit endlosen Korrekturen quälen zu lassen. So möge denn über Aufmunterung seitens fachmännischer Kreise, die das Hantieren mit dieser Masse und ihre überraschend schönen Resultate auf den jüngsten Wiener Versammlungen und Kongressen zu sehen Gelegenheit hatten, der Versuch unternommen werden, die Vorteile und Anwendungsweise der neuen Abdruckmasse einem grösseren Interessentenkreise vorzuführen.

Seit zwei Jahrzehnten in der Wiener Moulageanstalt erprobt, zeichnet sich die „Elastine" vor den üblichen Abdruckmassen insbesondere dadurch aus, dass sie federnd weich (elastisch) ist. Kocht man sie mit geringem Wasserzusatz auf — sie siedet bei 100° — und lässt abkühlen, so beginnt sie bei 32° wieder in den ursprünglichen Aggregatzustand überzugehen. Bei Körpertemperatur angewendet, ist sie von solcher Zartheit und Reizlosigkeit, dass mit ihr Aufnahmen vom Trommelfell und von der Kornea möglich sind. Da sie geschmack- und geruchlos ist und ihr Wärmegrad im gebrauchsfertigen Zustand mit jenem des Körpers zusammenfällt, hat man bei ihrer Applikation im Munde überhaupt nicht das Gefühl von Fremdartigem.

Wiederholtes Aufkochen beeinträchtigt ihre Koagulierungsfähigkeit in keiner Weise, höchstens geht ihre ursprüngliche hellrote Lachsfarbe in eine bräunliche über. Da sie durch das Kochen Wasser verdunstet, muss ihr dieses bedarfsweise ersetzt werden, am besten vor dem Hinstellen der zerschnittenen Masse in einem Emailgeschirr (etwa 1 Esslöffel voll auf die Portion von 14 Deka). Da sie die Tendenz hat, anzubrennen, muss man am Grund des Gefässes mit einem Bein- oder Holz-

Digitized by Google
Original from UNIVERSITY OF MICHIGAN
Generated on 2019-10-18 20:34 GMT / http://hdl.handle.net/2027/mdp.39015060277277
Public Domain in the United States, Google-digitized / http://www.hathitrust.org/access_use#pd-us-google

spatel fleissig rühren. Sobald sie aufzuwallen anfängt, ist das Kochen auch schon beendet; sie fliesst dann homogen, ohne Krümel zu zeigen, in rahmartiger Konsistenz vom Spatel. Taucht man das Geschirr nun in kaltes Wasser, um das Abkühlen der Masse zu beschleunigen, so muss dies wieder unter Umrühren geschehen, um das vorschnelle Erstarren an der Geschirrwand zu verhindern und die Homogenität der Masse zu bewahren.

Je mehr die Masse abkühlt, um so mehr nimmt sie Honigdicke an. Um über dieses Verhältnis zwischen Wärme und Dichte vollständig orientiert zu sein, scheue man nicht die geringe Mühe, ein sogenanntes chemisches Thermometer in das Geschirr zu legen, das übrigens — nebenbei bemerkt — auch dann nicht fehlen sollte, wenn man sich die in ein Gläschen umgelehrte und fertig gekühlte Masse von einem Assistenten zum Operationsstuhl reichen lässt, um die Beruhigung zu haben, dass der Patient nicht verbrüht wird.

Dem Geübten genügt allerdings die Kontrolle der Wärme und des Flüssigkeitszustandes durch Tastsinn und Auge, um stets das Richtige zu treffen, und das ist, dass die Masse, unter Umrühren auf 37° abgekühlt, aus dem Geschirr noch leicht ausgiessbar sei. Von dieser Norm sind zweierlei Abweichungen möglich: 1. die Masse zeigt sich schon dick genug, ist aber noch zu heiss; dann war der Wassergehalt zu gering und muss über dem Feuer unter Umrühren nachgetragen werden, oder 2. die Masse ist schon kühl genug, aber noch zu dünn, dann war sie zu wässerig und muss durch Weiterkochen eingedickt werden.

Bevor man indes eine Aufnahme aus einem Munde zu machen sich anschickt — und der erste sollte der eigene sein —, empfiehlt es sich, einige Vorversuche mit der Masse allein und Aufnahmen an freiliegenden und deshalb leichteren Objekten zu machen, um die vielseitigen Eigenschaften der Masse gründlich kennen zu lernen.

Man giesse z. B. die Hälfte der richtig aufgekochten und bis auf etwa 40° abgekühlten Masse in einen zweiten Behälter und lasse ihn dort ruhig stehen, während man die Masse im Emailgeschirr unter Umrühren weiter abkühlt. Man wird nach einer Weile wahrnehmen, dass jene Masse, die man gerührt hat, noch bei 36° giessbar ist, während die ruhig stehende, obwohl erst etwa 38gradig, schon die Tendenz zum Stocken zeigt. Das Stocken wird eingeleitet durch Bildung einer Haut infolge der Verdunstungskälte an der Oberfläche, während der innere Teil noch einige Zeit flüssig bleibt.

Digitized by Google
Original from UNIVERSITY OF MICHIGAN
Generated on 2019-10-18 20:34 GMT / http://hdl.handle.net/2027/mdp.39015060277277
Public Domain in the United States, Google-digitized / http://www.hathitrust.org/access_use#pd-us-google

Oder man klebe auf den linken Handrücken in der Längsrichtung einen fingerbreiten Heftpflasterstreifen aus rauher Leinwand und tauche die Hand auf 1 Minute so weit in kaltes Wasser, dass der Streifen zur Hälfte benetzt wird; dann übergiesse man, noch bevor die gekühlte Hautpartie sich wieder zu erwärmen Zeit hat, mit der bereitgehaltenen, zirka 37gradigen, also schon ziemlich dickfliessenden Masse den ganzen Handrücken und lasse abkühlen. Was zeigt sich? Nach 2 Minuten wird man wahrnehmen, dass die Schichte sich im Bereiche der gekühlten Partie von der Hand schon abheben lässt, während die obere Partie, die bloss auf die Verdunstungswärme angewiesen war und keine Wärme an die Unterlage abgeben konnte, sich höchstens an den Randpartien abheben lässt und weiter drinnen noch klebrig erweist. Weiters zeigt sich, dass die Schichte, selbst nach vollständigem Erstarren, an der unbenetzten, also porösen und saugenden Hälfte des Pflasterstreifens fest haften bleibt.

Hat man eine Probe der Masse auf Glas oder Porzellan erstarren lassen und sieht nach mehreren Minuten nach, so findet man die Stelle, wo die Masse auflag, wie von einem Hauch benetzt und auf dieser Eigenschaft der „Elastine", beim Erstarren eine dünne Schichte Flüssigkeit auszuschwitzen, beruht ihre grosse Separationsfähigkeit von nicht saugenden Körpern. Selbst auf Barthaare gelangte Partien lassen sich leicht abheben. Aus demselben Grunde haftet allerdings frisch aufgetragene Masse auf bereits abgekühlter ebenfalls nicht, und wo dies, wie beim Anfertigen von Modellduplikaten, dennoch angestrebt wird, muss es durch Auflegen von Gazestreifen auf die vorangehenden noch flüssigen Schichten mechanisch bewerkstelligt werden.

Ferner ist es wichtig zu wissen, dass die „Elastine" zur korrekten Wiedergabe der Formen einer gewissen Ruhe bedarf; dass sie um so schärfer zeichnet, je mehr Spielraum ihr an Wärmegraden von der Applikation bis zu ihrem Erstarrungspunkte geboten wurde und dass sie, unter einem gewissen Abkühlungsgrad — etwa 32° — in Bewegung gehalten, überhaupt nicht mehr erstarrt (Analogon des totgerührten Gipses), sondern breiig bleibt und nur durch neuerliche Aufkochung — nicht bloss Erwärmung etwa — ihre eigentümliche Erstarrungsfähigkeit zurückerhält.

Hat die „Elastine" ihre von 37° abwärts etwa 5° betragende Wärmeabgabe in Ruhe vollziehen können, so behält sie die während dieser Zeit angenommene Form unter Wasserabschluss unverändert weiter[1]. Beim Abheben schlüpfen ihre

[1] Sowohl frisch bezogene „Elastine" wie wiederzuverwendende Reste müssen, um haltbar zu sein, unter Wasserabschluss aufbewahrt werden.

Digitized by Google
Original from UNIVERSITY OF MICHIGAN
Generated on 2019-10-18 20:34 GMT / http://hdl.handle.net/2027/mdp.39015060277277
Public Domain in the United States, Google-digitized / http://www.hathitrust.org/access_use#pd-us-google

aalglatten Wandungen mit Leichtigkeit aus schwierigen Engpassagen, um dann wieder in ihre ursprüngliche Form zurückzufedern. Wurde hiebei ihre Elastizitätsgrenze überschritten und allzu exponierte Teilchen aus ihrer Kontinuität gebracht, so haften diese, reponiert, durch ihre eigene Feuchtigkeit so weit wieder fest, um einen Gips- oder Wachsguss über sich ergehen zu lassen. Für besondere Zwecke, z. B. bei Abdruck einer Gaumenperforation, kann die Elastizitätsgrenze übrigens dadurch erhöht werden, dass man entsprechend grosse Wattebäuschchen in der Masse tränkt, sie mit flachem Borstenpinsel an den kritischen Stellen anbringt und den eigentlichen Abdruck unmittelbar darauf folgen lässt.

Dieses Verfahren mit dem getränkten Tampon findet noch Verwendung in folgenden Fällen: 1. um bei hochgewölbtem Gaumen eine Erhöhung auf der Mitte des Löffels aufbauen zu können; 2. um das Abtropfen der Masse am rückwärtigen bordlosen Teil des Löffels zu verhindern; 3. um den Zahnfleischwulst hinter den letzten Molaren noch sicher in den Bereich der Aufnahme zu bekommen; in diesem Falle führt die linke Hand mittels Pinzette den getränkten Tampon ein und die rechte drückt ihn mittels Borstenpinsels an die abzuformende Stelle; 4. bei Aufnahme einer Lücke und ihrer nächsten Umgebung, in welchem Falle ein gestieltes Drahtgerüst mit eingebettet wird, das — an Stelle des Löffels — die allgemeinen Umrisse des Abdruckes zu wahren berufen ist; 5. um die von Orthodontisten besonders angestrebten Uebergangspartien der Wangenschleimhaut auf das Zahnfleisch besonders gut ausgeprägt zu erhalten, in welchem Falle die halbkieferlangen Tampons entweder vorausgeschickt oder nachfolgend plaziert werden können. Natürlich, wie schon erwähnt, in möglichst rascher Folge, um eine organische Verbindung mit der Hauptmasse des Löffels noch zu erwirken. Sollte ein Tampon nach Entfernen des Löffels im Munde dennoch zurückgeblieben sein, so wird er mittels Pinzette hervorgeholt und nicht an der Luft, sondern unter Wasser an seiner Stelle im Abdruck placiert.

Nach dem Vorangeschickten ergeben sich die Regeln und zu beobachtenden Massnahmen bei einem einfachen Abdrucke von selbst. Man wird also die Ränder des Löffels mit einem schmalen Heftpflasterstreifen versehen, damit der Abdruck sowohl beim Herausnehmen des Löffels aus dem Munde, wie auch nachher beim Entfernen des Gipsgusses, an der Unterlage fest haften bleibe[1]. Man wird die Masse noch in giessbarer

[1] Herr Dr. Hans Pichler in Wien verwendet zu diesem Zwecke längs des Löffelrandes einige Stückchen heiss gemachter Stentsmasse.

Digitized by Google
Original from UNIVERSITY OF MICHIGAN
Generated on 2019-10-18 20:34 GMT / http://hdl.handle.net/2027/mdp.39015060277277
Public Domain in the United States, Google-digitized / http://www.hathitrust.org/access_use#pd-us-google

Form auf den Löffel bringen — hiebei liegt der Zeigefinger der linken Hand am rückwärtigen freien Rand auf — und mit dem Spatel noch einige Zeit über die Oberfläche der Masse streichen, um die Bildung einer Haut infolge der Verdunstungskälte zu verhindern und eventuelle Luftbläschen zu vertreiben. Man wird unmittelbar vor dem Einführen eine Kaltwasserausspülung vornehmen lassen, damit die Masse an ihre Umgebung Wärme abgeben und erstarren kann. Den Rest des Spülwassers muss der Patient gründlich wegsaugen, weil dieser ein unmittelbares Anschmiegen der Masse an die abzuformenden Gebilde verhindern und ein unscharfer Abdruck resultieren würde. Man wird bei vorgeneigter Kopfhaltung des Patienten den eingeführten Löffel so weit den Zahnkronen nähern, bis man ihre Berührung am Löffelgrunde spürt, weil nur dann ein ruhiges Halten möglich ist. Von Ausübung eines Druckes kann hiebei kaum die Rede sein, hätte auch bei einer tropfbar flüssigen Masse keinen Sinn.

Man wird zur Beschleunigung des Erstarrens auch für Zuführung äusserer Kälte Sorge tragen, was auf die mannigfachste Art, am besten durch Anwendung einer Spritze mit zurückgebogenem Ansatzstück geschehen kann[1]. Beim unteren Abdruck genügt meist schon das Auflegen eines in kaltes Wasser getauchten Wattebauschens. Da das Halten des Löffels nur während der ersten 2 Minuten notwendig ist, kann beim oberen Abdruck der Patient selbst nach dieser Zeit durch Hineinragenlassen des Löffelgriffes in ein Glas Wasser von diesem in den Mund nehmen und einige Zeit darin belassen.

Auf diese Weise vorgegangen, spürt der Patient schon nach Verlauf von wenigen Minuten nach der Einführung meist selbst das Lockerwerden des Abdruckes. Nach dem Entfernen aus dem Munde wird der Löffel in kaltes Wasser getaucht, um dadurch seine volle Elastizität zu erlangen. Hat man dann das überschüssige Wasser aus den Zahnnischen mit winzigen Wattebäuschchen, die man um Hölzchen gewickelt vorrätig halten kann, ausgetupft, so kann der Guss des Gipspositivs ohneweiters unmittelbar erfolgen.

Um kurz zu rekapitulieren und die Zeit bei gewöhnlichen Aufnahmen von Einführung des Löffels bis zur Beendigung des Gipsgusses in Betracht zu ziehen, dauert

das Halten am Löffelgriff 2 Minuten,
die Kühlung 2 Minuten,

[1] In besonders eiligen Fällen empfiehlt Herr Dr. Latzer in Brünn Anwendung des Chloräthylstrahles.

Digitized by Google
Original from UNIVERSITY OF MICHIGAN
Generated on 2019-10-18 20:34 GMT / http://hdl.handle.net/2027/mdp.39015060277277
Public Domain in the United States, Google-digitized / http://www.hathitrust.org/access_use#pd-us-google

das Eintauchen in Wasser und Abtupfen des Abdruckes 2 Minuten,

Guss, Erhärten und Abheben des Gipspositivs 10 Minuten.

Man kann also füglich sagen, dass nach diesem Verfahren, welches Korrekturen kaum jemals nötig macht und alle Details mit mikrometrischer Genauigkeit wiedergibt, die grundlegende Arbeit der Modellherstellung in einem Zeitpunkte schon beendet ist, wo der Gipsenthusiast sich noch damit beschäftigt, dem Patienten das harte widerspenstige Material von den Zähnen zu sprengen und die Bröckel mühselig aus dem Munde zusammenzuklauben.

Beachtenswert ist schliesslich auch folgende physikalische Ueberlegung: eine im zahnärztlichen Löffel applizierte Abdruckmasse kann nur dann ein verlässliches Resultat liefern, wenn sie als Flüssigkeit den Gesetzen des hydrostatischen — also allseitigen — Druckes unterliegt. Nur in flüssiger Form ist sie imstande, sich allen Gestaltungen ihrer Umgebung anzupassen, dieselben gleichsam umspülend. Bei Abdruckmassen, die dem einseitigen Druck des Löffelgrundes unterliegen, kann die Anschmiegung keine vollkommene sein.

Auch der Gips ist also nur so lange ein verlässliches Abdruckmittel, als er sich vom flüssigen Zustand nicht zu weit entfernt hat.

Ueber die teigigweichen Massen ist der Richterstab längst gebrochen — Glückauf zur „Elastine“!

Berichte aus Instituten und Vereinen.

Zahnärztliches Ambulatorium des k. u. k. Marinespitals in Pola.

Die k. u. k. Kriegsmarine besitzt seit 20 Jahren ein zahnärztliches Institut, welches einerseits die zahnärztliche Behandlung in der k. u. k. Kriegsmarine, anderseits die Einführung der Marineärzte in die praktische Zahnheilkunde bezweckt. Zur Behandlung berechtigt sind nur diejenigen Personen, welche auch zur Aufnahme in das k. u. k. Marinespital die Berechtigung besitzen. Die ordinierenden Marineärzte werden durch Absolvierung spezieller Fachstudien an klinischen Instituten ausgebildet, ohne dass aber dadurch ihre Verpflichtung zu den anderen Dienstzweigen, Einschiffung etc. erlischt.

Digitized by Google
Original from UNIVERSITY OF MICHIGAN
Generated on 2019-10-18 20:34 GMT / http://hdl.handle.net/2027/mdp.39015060277277
Public Domain in the United States, Google-digitized / http://www.hathitrust.org/access_use#pd-us-google

Die Behandlung erfolgt für Mannschaftspersonen kostenlos, dagegen wird vom Stabe und von deren Familienangehörigen eine Vergütung der Materialauslagen eingehoben.

Von der Tätigkeit dieses Wohlfahrtsinstitutes geben nachstehende Daten eine Vorstellung:

A. Zahnärztliche Arbeiten im Jahre 1909:

Art der Plomben	Stab	Mannschaft	Summe
Goldplomben	20	—	20
Porzellanplomben	9	—	9
Amalgamplomben (Gold, Silber, Kupfer)	745	1530	2275
Zement- und provisorische Plomben (Gilbert oder Fletcher)	824	1334	2158
Doublierte Plomben { Zement mit Unterlage	24	8	32
Doublierte Plomben { Amalg. „ „	119	168	287
Wurzelbehandlungen und Füllungen	338	542	880
Summe der Plomben	2079	3582	**5661**

B. Zahntechnische Arbeiten:

Art der zahntechnischen Arbeit	Stab	Mannschaft	Summe
Vollgoldkronen	52	—	52
Brückenarbeiten	40	2	42
Goldersatzstücke	7	—	7
Stiftzähne und Richmondkronen	15	23	38
Summe der Goldarbeiten	114	25	139
Zahnersatzstücke aus Kautschuk	74	231	305
Reparaturen	69	102	171
Umarbeitungen	37	43	80
Summe der zahntechnischen Arbeiten	294	401	**695**

Um den auf der Uebungsflotte eingeschifften Marinepersonen in ihrer Abwesenheit von Pola konservative Zahnbehandlung zu ermöglichen, wurde in letzter Zeit auch auf einem Schiffe der Eskadre ein zahnärztliches Ambulatorium eingerichtet, welches von einem fachlich geschulten Marinearzte, welcher zugleich Schiffs-Chefarzt ist, geführt wird.

Dr. *Prandstetter*, k. u. k. Linienschiffsarzt.

Zentralverband der österreichischen Stomatologen.

Die VIII. ordentliche Verbandsversammlung findet am 9., 10. und 11. Dezember d. J. in Graz statt. Das reichhaltige Programm ist aus der Beilage zu diesem Hefte ersichtlich.

Generated on 2019-10-18 20:34 GMT / http://hdl.handle.net/2027/mdp.39015060277277
Public Domain in the United States, Google-digitized / http://www.hathitrust.org/access_use#pd-us-google
Digitized by Google
Original from UNIVERSITY OF MICHIGAN

Die Schulzahnklinik in Berndorf in Niederösterreich.

Von Dr. *Anton Lantschner*, Leiter derselben.

Mit zwei Tafeln in Farbendruck.

Am 11. Dezember vergangenen Jahres wurden in Berndorf die neuen Volks- und Bürgerschulen eröffnet, Schulen, welche sowohl durch ihre hygienischen und sanitären Einrichtungen, als auch durch ihre künstlerische Ausschmückung wohl in der ganzen Welt einzig dastehen werden. Von den zwölf Schulzimmern beider Schulen ist jedes in einer anderen klassischen Stilart ausgeführt, von der altägyptischen an bis zum Empire. In die innere stilistische Ausschmückung der Lehrzimmer wurden auch Katheder, Sessel, Kasten und die vorderen Stirnwände der Schulbänke einbezogen. Jede Schule hat ihr eigenes Schulbad, in der Knabenschule ist die aus vier Räumen bestehende Sanitätsstation untergebracht, in der Mädchenschule die Schulzahnklinik.

Diese Schulen wurden von der Stadtgemeinde Berndorf erbaut, die Innenausschmückung der Lehrzimmer, die Bäder, Sanitätsstation und Schulzahnklinik sind ein Geschenk des Herrenhausmitgliedes und Grossindustriellen Herrn Artur Krupp an die Stadt Berndorf. Der schulärztliche Dienst wurde in Berndorf von Herrn Krupp eingeführt und begann zu Beginn des Schuljahres 1907/08. Der Anfang der Untersuchungen wurde von Kinderarzt Dr. Dehne gemacht, später wurde der Stadtarzt Dr. K. Lämel als Schularzt im Nebenamte angestellt. Die Untersuchungen der Augen werden von Privatdozenten Dr. Kunn, die von Ohren, Nasen, Rachen, sowie die Tonsillotomien, Entfernungen von adenoiden Wucherungen etc. von Professor Dr. G. Alexander ausgeführt. Schon die ersten schulärztlichen Untersuchungen liessen erkennen, welche Verheerungen die Karies in den kindlichen Gebissen angerichtet hat und eröffnet äusserst traurige Aussichten für die Zukunft, wenn hier nicht raschestens eingegriffen wird. Noch im selben Jahre reifte der Plan, die schulärztlichen Einrichtungen durch die Gründung einer Schulzahnklinik und Anstellung eines Schulzahnarztes zu vervollständigen.

Im Vereine mit Herrn Universitätsprofessor Dr. F. Trauner in Graz, der der geistige Urheber der ganzen Institution ist, wurden die Pläne gemacht, die Grundzüge der Dienstordnung entworfen, das Inventar zusammengestellt. Herr Krupp kam allen Wünschen Prof. Trauners nach, so dass das Institut

Digitized by Google
Original from UNIVERSITY OF MICHIGAN
Generated on 2019-10-18 20:34 GMT / http://hdl.handle.net/2027/mdp.39015060277277
Public Domain in the United States, Google-digitized / http://www.hathitrust.org/access_use#pd-us-google

mit den modernsten Behelfen ausgestattet werden konnte und allen Anforderungen der Hygiene und Zweckmässigkeit entspricht.

Dazu bieten die Räume in ihrer schmucken, direkt künstlerisch wirkenden Einfachheit ein das Auge jedes Besuchers erfreuendes Bild.

Vom Hauptgange im Parterre der Mädchenschule kommen wir in die im rechten rückwärtigen Trakte untergebrachte Zahn-

Fig. 1.

klinik, welche aus fünf Räumlichkeiten besteht. Die Einrichtung des Wartezimmers (Fig. 1) bilden einige Bänke und Sessel aus lichtem Eichenholz im modernen einfachen Stil, in welchem die gesamte Einrichtung gehalten ist. An den Wänden sind Kleiderrechen sowie die Jessenschen Wandtafeln: „Gesunde und kranke Zähne", angebracht. Der Fussboden aller Räume besteht aus Korkstein auf Betonunterlage mit Linoleumbelag. Vom Wartezimmer gelangt man in einen Vorraum, aus dem die Türen in die beiden Operationszimmer führen. Dieser Raum dient als Spülraum (Fig. 2) und hat zwei Steingut-Speibecken in verschiedener Höhe, entsprechend der Grösse der Kinder. Die Speibecken sind im

Digitized by Google
Original from UNIVERSITY OF MICHIGAN
Generated on 2019-10-18 20:34 GMT / http://hdl.handle.net/2027/mdp.39015060277277
Public Domain in the United States, Google-digitized / http://www.hathitrust.org/access_use#pd-us-google

Generated on 2019-10-18 20:34 GMT / http://hdl.handle.net/2027/mdp.39015060277277
Public Domain in the United States, Google-digitized / http://www.hathitrust.org/access_use#pd-us-google

Digitized by Google

SCHULZAHNKLINIK IN BERNDORF, N.-Ö.



PLOMBIERZIMMER.

Original from UNIVERSITY OF MICHIGAN

Generated on 2019-10-18 20:34 GMT / http://hdl.handle.net/2027/mdp.39015060277277
Public Domain in the United States, Google-digitized / http://www.hathitrust.org/access_use#pd-us-google

Digitized by Google

Original from
UNIVERSITY OF MICHIGAN

SCHULZAHNKLINIK
IN BERNDORF, N.-Ö.



EXTRAKTIONSZIMMER.

Digitized by Google

Original from
UNIVERSITY OF MICHIGAN

Generated on 2019-10-18 20:34 GMT / http://hdl.handle.net/2027/mdp.39015060277277
Public Domain in the United States, Google-digitized / http://www.hathitrust.org/access_use#pd-us-google

Generated on 2019-10-18 20:34 GMT / http://hdl.handle.net/2027/mdp.39015060277277
Public Domain in the United States, Google-digitized / http://www.hathitrust.org/access_use#pd-us-google

Digitized by Google

Original from
UNIVERSITY OF MICHIGAN

Anschlusse an die Wasserleitung und Kanalisation. Eine mit hellgrauer Wachsleinwand überzogene Ottomane und mehrere Sessel vervollständigen hier das Inventar.

Das Ordinations-, zugleich Plombierzimmer ist zweifensterig, hat eine Grösse von 6·53 : 4·68 Meter. Die Einrichtung besteht aus einem Oelpumpstuhl modernster Konstruktion, Rücken-, Sitz- und Fussteile aus Eichenholz, Whitescher Speifontäne im Anschlusse an Wasserleitung und Kanalisation mit



Fig. 2.

Speichelzieher, einem Wandarm mit Instrumententischchen und elektrischer Mundbeleuchtung, Stirnlampe, elektrischer und Fussbohrmaschine, elektrischem Sterilisator und Warmwasserkanne, Waschbecken im Anschlusse an die Wasserleitung sowie einem Speibecken für Kinder, einem gläsernen Instrumentenschrank mit dem zur konservativen Behandlung gehörigen vollständigen Instrumentarium, Schreibtisch, Uhr, Bücherkasten, einem dreiteiligen Kasten für Reservematerial und Wäsche, einem Schreibtischfauteuil und mehreren Sesseln.

Mit Arzneimitteln und Füllungsmaterialien ist die Klinik reichlich versehen, sogar mit Goldfüllungen können die Patienten

Digitized by Google
Original from UNIVERSITY OF MICHIGAN
Generated on 2019-10-18 20:34 GMT / http://hdl.handle.net/2027/mdp.39015060277277
Public Domain in the United States, Google-digitized / http://www.hathitrust.org/access_use#pd-us-google

kostenlos behandelt werden. Auch das gesamte Material und Instrumentarium für Regulierungsarbeiten ist vorhanden.

Die Nachschaffung von Verbrauchsmaterial, Neuanschaffung von Instrumenten etc. gestaltet sich auch sehr einfach, da diese dem Leiter der Klinik vollständig überlassen ist und nur die Rechnungen nachträglich Herrn Krupp zur Begleichung vorgelegt werden müssen. Selbstverständlich bedürfen grössere Auslagen und Neuanschaffungen seiner vorherigen Genehmigung.



Fig. 3.

Das Extraktionszimmer ist etwas kleiner als das Plombierzimmer, enthält auch einen gleichen Oelpumpstuhl mit Whitescher Speivorrichtung, einen Instrumentenschrank mit Zangen und chirurgischem Instrumentarium, Wandarm mit Instrumententischchen, Apparat für Faradisation und Kaustik, Wasch- und Speibecken und Sterilisator.

Zum Schlusse haben wir noch einen technischen Arbeitsraum (Fig. 3) mit einem Arbeitstisch für drei Personen und einen mit Blech beschlagenen Gipstisch. Ein Vulkanisierapparat mit elektrischer Heizung sowie ein elektrischer Standard-Schmelzofen

Generated on 2019-10-18 20:34 GMT / http://hdl.handle.net/2027/mdp.39015060277277
Public Domain in the United States, Google-digitized / http://www.hathitrust.org/access_use#pd-us-google
Digitized by Google
Original from UNIVERSITY OF MICHIGAN

haben hier Aufstellung gefunden, so dass alle Metall-, Porzellan- sowie Kautschukarbeiten vorgenommen werden können.

Zum Löten und Schmelzen wird ein amerikanischer Gasolingas-Generator neuester Konstruktion verwendet.

Was die Stellung sowie die Tätigkeit des Schulzahnarztes anbelangt, so wurden in mehreren Konferenzen folgende allgemeine Grundsätze vereinbart:

„Der Schulzahnarzt wird für die Dauer der schulärztlichen Einrichtungen in Berndorf von Herrn Krupp bestellt; seine Bestellung wurde gleich jener des Schularztes dem Ortsschulrate in Berndorf angezeigt und von diesem zustimmend zur Kenntnis genommen.

Der Schulzahnarzt hat die Aufgabe, Zahnschmerzen, Kiefer- und Beinhautentzündungen unter den Schulkindern hintanzuhalten, Zahnextraktionen vorzunehmen, hauptsächlich aber die bleibenden Zähne zu konservieren, so dass jedes Kind in Berndorf mit gesunden Zähnen die Schule verlässt.

Die systematische gründliche Behandlung der Zähne hat in den unteren Klassen zu beginnen, weil nur auf diesem Wege das gesteckte Endziel — guter Zustand der Zähne sämtlicher Schulkinder Berndorfs — erreicht werden kann; die Zähne der Kinder aus den oberen Klassen sind in den ersten Jahren der Tätigkeit des Schulzahnarztes grundsätzlich nur zu Informationszwecken zu untersuchen.

Der Schulzahnarzt hat jeden Vormittag an der Schulzahnklinik zu wirken, der Nachmittag ist der Ausübung seiner Privatpraxis überlassen. Täglich sollen im Durchschnitte zehn Kinder behandelt werden. Es darf kein Zwang zum Besuche der Schulzahnklinik ausgeübt werden, die Zahnbehandlung an derselben ist eine freiwillige und fakultative. Es bleibt den Eltern unbenommen, ihre Kinder eventuell ausserhalb der Schulzahnklinik anderweitig oder in der Privatordination des Schulzahnarztes behandeln zu lassen."

Diese allgemeinen Grundsätze werden in einer auch den Schulbehörden vorzulegenden „Dienstordnung für den Schulzahnarzt" niedergelegt werden.

Dem Schulzahnarzte steht für die Zeit seiner Ordinationsstunden eine ständige weibliche Hilfskraft zur Verfügung. Diese Assistentin hat unter seiner Anleitung und Aufsicht die Journale der Klinik zu führen, das Instrumentarium und Inventar in Ordnung zu halten, bei Operationen zu assistieren, Füllungsmaterial herzurichten etc. Die Besoldung dieser Hilfskraft wurde ebenfalls von Herrn Krupp übernommen.

Von der Anstellung eines eigenen Zahntechnikers wurde abgesehen, da Fälle von Zahnersatz bei den Schulkindern

Digitized by Google
Original from UNIVERSITY OF MICHIGAN
Generated on 2019-10-18 20:34 GMT / http://hdl.handle.net/2027/mdp.39015060277277
Public Domain in the United States, Google-digitized / http://www.hathitrust.org/access_use#pd-us-google

äusserst selten vorkommen. Sollte er aber in Fällen von Regulierungen, Lötarbeiten, sowie zum Ausgiessen von Abdrücken zu Modellen für die Sammlung benötigt werden, so kann er jederzeit aus der Privatordination des Schulzahnarztes herübergenommen werden.

Reinigungsarbeiten sowie das tägliche Aufräumen hat eine Dienerin zu verrichten, und zwar ist dazu die Frau des Schuldieners der Mädchenschule ausersehen worden. Sie hat auch die Wäsche zur Reinigung zu übernehmen und für die Erhaltung derselben in brauchbarem Zustande zu sorgen.

Die Berndorfer Schulzahnklinik ist, die erste derartige Institution in Oesterreich, also für unsere Verhältnisse etwas vollkommen Neues. Um so erfreulicher ist es, dass sich diese Einrichtung so rasch eingebürgert hat, ja, dass ein grosser Teil der Schulkinder schon seit längerer Zeit auf deren Eröffnung gewartet hat. Kinder und Eltern sehen ein, was für eine Wohltat diese Neuerung für sie bedeutet, und es ist eine wahre Freude, zuzusehen, wie gerne die Kleinen die Klinik aufsuchen und mit welchem Heroismus manche oft nicht unbedeutende Schmerzen erdulden, um von den Qualen des Zahnwehs befreit zu werden.

Die schulzahnärztliche Tätigkeit in der neuen Klinik wurde von mir am 7. Februar dieses Jahres aufgenommen, also wenige Tage nach der Uebersiedlung der Schulkinder in ihr neues Heim. Die Herren und Damen des Lehrkörpers hatten die Freundlichkeit, ihre Klassen davon zu verständigen, dass von nun ab jeden Vormittag zahnärztliche Ordinationen abgehalten werden. Der Erfolg war über Erwarten gross. Es meldeten sich so viele, dass es ein Ding der Unmöglichkeit gewesen wäre, alle zu befriedigen. In den ersten Tagen betrug die Zahl derer, die in die Ordination kamen, jedesmal weit über 100. Es konnte natürlich nur das Allernotwendigste gemacht werden, und zwar hauptsächlich Extraktionen. Am 7. Februar wurden von mir 32 Extraktionen ausgeführt, am 8. Februar 75!

Die zahnärztliche Ordination wird während der Unterrichtszeit, und zwar an den Vormittagen der Wochentage, abgehalten. Die Behandlung der Kinder ausserhalb der Schulstunden wäre nur sehr schwer durchführbar und würde sowohl bei den Kindern als auch bei den Eltern auf grossen Widerstand stossen. Gewiss werden die Kinder durch die Behandlung während der Unterrichtsstunden einiges vom Unterrichte versäumen, aber dadurch, dass die Kinder nachher gesund und ohne Schmerzen viel intensiver dem Unterrichte folgen können, wird dies wieder reichlich hereingebracht werden. Würde die

Digitized by Google
Original from UNIVERSITY OF MICHIGAN
Generated on 2019-10-18 20:34 GMT / http://hdl.handle.net/2027/mdp.39015060277277
Public Domain in the United States, Google-digitized / http://www.hathitrust.org/access_use#pd-us-google

Behandlung ausserhalb der Schulstunden vorgenommen werden, so müsste den Kindern die ohnehin karg bemessene freie Zeit, welche sie unbedingt zur Erholung brauchen, verkürzt werden, was dem Gesundheitszustande der Kleinen ganz gewiss nicht förderlich wäre.

Täglich bis 10 Uhr vormittags wird ein Ambulatorium abgehalten; hier finden sich diejenigen Kinder aller Klassen ein, welche Zahnschmerzen haben oder aus irgend einem anderen Grunde zahnärztliche Hilfe beanspruchen. Die eigentliche Ordination findet von 10 bis 12 Uhr statt für jene, welche schon bestellt sind, welche also hauptsächlich mit Füllungen behandelt werden.

Meine Tätigkeit im ersten Halbjahre des Bestandes der Klinik musste sich darauf beschränken, den grössten Teil der Kinder zu behandeln, die sich freiwillig gemeldet hatten, und zwar waren dies hauptsächlich die Mädchen der obersten Klasse, welche dann am Schlusse dieses Schuljahres die Schule verlassen haben. Es waren aber auch einige sehr traurige Fälle darunter, bei denen nur mehr die Zange helfen konnte und welche mit teilweisen Prothesen bedacht werden mussten. Mit der systematischen Untersuchung der Gebisse habe ich bei der ersten Klasse begonnen und die zwei ersten Klassen der Mädchen- sowie die der Knabenschule auch bereits durchuntersucht.

In der Klasse A der Mädchenschule fand ich bei 44 untersuchten Kindern 416 kariöse Zähne, also kommen durchschnittlich auf ein Kind 9·45 schlechte Zähne.

In der Klasse B bei 41 untersuchten Kindern 402 kariöse Zähne, also ein ähnlicher Prozentsatz, nämlich 9·8 per Kind. 3 Kinder hatten ein tadelloses Gebiss, ein einziges hatte einige Füllungen.

Aehnlich war das Resultat der Untersuchungen in der Knabenschule, nur stellte sich hier der Prozentsatz der schlechten Zähne noch höher als bei den Mädchen. Ich fand bei 70 untersuchten Knaben der ersten Klasse 783 kariöse Zähne, somit entfallen auf einen über 11; nur zwei hatten ein vollständiges, tadelloses Milchgebiss, Füllungen hatte kein einziger in dieser Klasse.

Die Gebisse der Knaben wiesen grössere Zerstörungen durch Karies auf als die der Mädchen, auch sind die Gebisse der Knaben in der Entwicklung hinter denen der Mädchen zurück. Von den Mädchen hatte jedes schon einige bleibende Zähne, Knaben fand ich aber vier, bei denen noch kein Anzeichen der zweiten Dentition zu finden ist. Bei allen schwereren Fällen von Karies, und zwar bei 53 Kindern, also mehr als einem Drittel der Untersuchten, fanden sich manchmal sehr beträcht-

Digitized by Google
Original from UNIVERSITY OF MICHIGAN
Generated on 2019-10-18 20:34 GMT / http://hdl.handle.net/2027/mdp.39015060277277
Public Domain in the United States, Google-digitized / http://www.hathitrust.org/access_use#pd-us-google

liche Drüsenschwellungen. Bissanomalien fand ich in der ersten Klasse in 7 Fällen.

Die Untersuchung und Behandlung in der Klinik gestaltet sich folgendermassen: Der Klassenlehrer wird verständigt und ersucht, die Kinder an einem bestimmten Termin zur Untersuchung in die Klinik zu schicken. Die genauen Resultate dieser Untersuchung werden in ein Buch eingetragen und hierauf die Eltern der Kinder, welche zahnärztlicher Hilfe bedürftig sind, verständigt.

Sind die Eltern damit einverstanden, so wird das Kind sofort in Behandlung genommen. Zuerst müssen natürlich alle Zähne und Wurzeln, welche nicht mehr erhalten werden können, entfernt werden. Untersuchungen der Gebisse der Kinder der höheren Klassen werden derzeit nur zu Informationszwecken vorgenommen. Um das gewünschte Endziel, nämlich gesunde Zähne sämtlicher Kinder, möglichst bald zu erreichen, wird es auch nötig sein, aufklärend und bildend auf die Eltern der Kinder einzuwirken, denn es ist manchmal nötig, wahre Kämpfe gegen den Unverstand dieser Leute zu führen. Obwohl die Bevölkerung in der hiesigen Gegend eine ziemlich aufgeklärte ist und besonders der Arbeiterschaft durch die zahlreichen Kruppschen Wohltätigkeitseinrichtungen die Begriffe moderner Hygiene nicht mehr fremd sind, so gibt es doch noch Leute, die eine Behandlung ihres Kindes verweigern, meist aus Angst vor eingebildeten Schmerzen. Hier wird erst die Zeit Wandel schaffen; die Erfolge an anderen werden auch diese Leute eines Besseren belehren.

Obwohl die hiesige Schulzahnklinik erst kurze Zeit im Betriebe ist, man also noch keine Schlussfolgerungen zu ziehen in der Lage ist, so hat doch die freundliche Aufnahme, die diese Institution in allen Kreisen der Bevölkerung gefunden hat, bewiesen, dass sie ein Bedürfnis war; ich glaube, ich sage nicht zu viel, wenn ich behaupte, dass damit den zahlreichen hier bestehenden Wohltätigkeitseinrichtungen die Krone aufgesetzt wurde. Dieses Institut ist etwas vollkommen Neuartiges, es ist mit allen modernen Hilfsmitteln ausgestattet, es kann, wenn es richtig geführt wird und wenn es überall die Unterstützung findet, die es verdient, Gutes schaffen, wie es wohl keine andere Einrichtung zu schaffen imstande ist. Damit die Schulzahnklinik ihr gestecktes Ziel erreichen kann, ist ein inniges Zusammenarbeiten der Lehrkörper der Volks- und Bürgerschulen und jedes einzelnen Mitgliedes derselben mit dem Schulzahnarzte unbedingt nötig, ja ohne dieses ist ein gedeihliches Arbeiten gar nicht denkbar.

Digitized by Google
Original from UNIVERSITY OF MICHIGAN
Generated on 2019-10-18 20:34 GMT / http://hdl.handle.net/2027/mdp.39015060277277
Public Domain in the United States, Google-digitized / http://www.hathitrust.org/access_use#pd-us-google

Sehr erfreulich ist es, dass dies bisher der Fall war und dass es aller Voraussicht nach in Zukunft auch so bleiben wird. Mit der denkbar grössten Liebenswürdigkeit haben Lehrer und Lehrerinnen den Schulzahnarzt unterstützt, ja die Lehrerinnen der untersten Klassen der Mädchenschule hatten sogar die Freundlichkeit, ihre kleinen Schützlinge jedesmal selbst in die Klinik zu führen und ihnen hier recht erfolgreich Mut zuzusprechen.

Zu einer gedeihlichen Arbeit ist es jedoch auch noch notwendig, dass die vorgesetzten Behörden, nämlich der Ortsschulrat und besonders die Gemeindevertretung der Stadt Berndorf, welcher Herr Krupp dieses Institut zum Geschenke gemacht hat, dieser grosszügigen Schaffung das richtige Verständnis entgegenbringen, damit unsere Schulzahnklinik nicht nur auf der jetzigen Höhe erhalten bleibe, sondern damit sie noch weiter ausgebildet werde, um seinerzeit allen, auch den weitestgehenden Anforderungen gerecht zu werden.

Erst wenn alle, die hiesigen Schulen besuchenden Kinder behandelt sind, wenn keines von ihnen mehr durch schlechte Zähne zu leiden hat, erst wenn die Berndorfer Schulzahnklinik schon verschiedenen anderen Städten zum Vorbilde gereicht hat und wenn sie schon lange nicht mehr die einzige in Oesterreich sein wird, erst dann werden die Ideen verwirklicht sein, die ihren Schöpfer, Herrn Artur Krupp, bei der Gründung geleitet haben.

III. Internationaler Kongress für Schulhygiene in Paris 1910.

Resumé aus dem Referate über „Schulzahnpflege in Oesterreich", erstattet von Dr. *Gabriel Wolf* in Wien.

Bereits im Jahre 1887, auf einem der ersten hygienischen Kongresse, lenkte ein Oesterreicher, Zahnarzt Dr. Hillischer aus Wien, in einer Resolution die Aufmerksamkeit der Kongressteilnehmer auf die Schulzahnpflege. Die damalige Zeit kannte noch keine Schulzahnärzte, doch schon damals wurde in der dieser Resolution sich anschliessenden Diskussion die Wichtigkeit der zahnärztlichen Untersuchungen der Schulkinder und der Behandlung der kranken Zähne voll anerkannt.

Der I. und II. Schulhygienische Kongress fanden eine bereits bedeutend günstigere Situation auf dem Gebiete der Schulhygiene in allen Ländern vor. Die meisten Kulturstaaten hatten den schulhygienischen Fragen schon teilweise Rechnung getragen. Nach Einführung von Schulärzten gingen die Städte-

Digitized by Google
Original from UNIVERSITY OF MICHIGAN
Generated on 2019-10-18 20:34 GMT / http://hdl.handle.net/2027/mdp.39015060277277
Public Domain in the United States, Google-digitized / http://www.hathitrust.org/access_use#pd-us-google

verwaltungen, angeregt durch die Agitation der Féderation internationale dentaire und der in den einzelnen Ländern bestehenden Komitees für Zahnpflege in den Schulen, an die Lösung der Schulzahnarztfrage, und so wurden zahlreiche Schulzahnkliniken geschaffen.

Auch in Oesterreich hatten einerseits die Erfahrungen der anderen Staaten, anderseits die Erlässe des Ministeriums zur Folge, dass man auch hier der Schulzahnpflege sorgfältiges Studium zuwandte und gegenüber der grossen Ausbreitung der Karies (Oesterreich steht mit nahezu 99 Prozent zahnkranken Kindern in der Statistik an zweiter Stelle der Kulturstaaten) an energische Bekämpfung dieser Volkskrankheit dachte.

Wenn Oesterreich bisnun auch nur auf bescheidene Erfolge zurückblicken muss (die Gründe derselben sind hauptsächlich finanzieller Natur), kann man doch mit Genugtuung sagen, dass in den meisten Kronländern die Schulzahnpflege eingeführt erscheint, einzelne derselben sogar mustergültige Einrichtungen getroffen haben. Es harren in Oesterreich so viele soziale und schulhygienische Fragen — ich weise nur auf die schulärztliche hin — der dringenden Erledigung, dass die spezialärztliche Fürsorge in der Schule vorläufig der allgemein ärztlichen den Vorrang lassen musste.

Das vorliegende Referat erstreckt sich auf die Erfahrungen von rund sieben Jahren. Es musste wohl auf eine einheitliche Statistik verzichtet werden, da die Schulzahnpflege in den einzelnen Kronländern nicht in gleicher Weise organisiert erscheint. In Form von Tabellen mit Begleittext erscheinen dennoch die einzelnen Punkte übersichtlich geordnet. Die Kürze der Redezeit einerseits, die Form des Referates anderseits liessen es praktischer erscheinen, die wichtigsten Fakten in einem Resumé darzulegen.

Im Jahre 1903 wies der österreichische Ministerpräsident in einem ausführlichen Erlasse an die Landeschefs auf die Wichtigkeit der Aufklärung der breiten Volksschichten über die Gefahren der Zahnerkrankungen und ihre Bekämpfung hin. In diesem Erlasse wurde die Anregung zur Belehrung der Lehrpersonen und durch diese auch der Schulkinder gegeben. Im Einvernehmen mit den Krankenanstalten und mit Privatzahnärzten sollte vorläufig auf unentgeltliche zahnärztliche Behandlung der unbemittelten Schulkinder hingearbeitet werden. Diesem Erlasse folgten im Jahre 1904 ein entsprechender Erlass der steiermärkischen Statthalterei und im Jahre 1905 ein auf die Zahnpflege in den Schulen hinzielender Erlass des Landesschulrates in Kärnten. Die Erlässe hatten das erfreuliche Er-

Digitized by Google
Original from UNIVERSITY OF MICHIGAN
Generated on 2019-10-18 20:34 GMT / http://hdl.handle.net/2027/mdp.39015060277277
Public Domain in the United States, Google-digitized / http://www.hathitrust.org/access_use#pd-us-google

gebnis, dass fast in allen Kronländern die Behörden nunmehr der Schulzahnpflege erhöhte Aufmerksamkeit zuwandten.

In der Mehrzahl der Städte sind es die Schulärzte, welche bei den alljährlichen allgemeinen Untersuchungen der Schulkinder auch den Zustand des Gebisses prüfen.

In den meisten Städten — es sind ungefähr 20 — wurde von den dort angestellten städtischen Schulärzten die Untersuchung der Zähne vorgenommen.

In 15 Städten wirken aber bereits Schulzahnärzte, welche teils fest angestellt sind, teils als Privatzahnärzte bloss subventioniert werden und nebst der zahnärztlichen Untersuchung auch die Behandlung der Schulkinder vornehmen. Während Berndorf bei Wien, Fürstenfeld in Steiermark, Prag und Lemberg Schulzahnärzte mit Fixum und Kontrakt angestellt haben, stehen in den übrigen Städten: Wien, Brünn, Biala und in den acht grösseren Städten der Bukowina Privatzahnärzte in Tätigkeit, welche gegen ein Pauschale den zahnärztlichen Dienst besorgen.

Brünn hat im Jahre 1907 den Versuch gemacht, die schulzahnärztliche Frage in seinen städtischen Schulen in der Weise zu lösen, dass es eine grosse Anzahl von Privatzahnärzten unter Bewilligung des an den Universitätskliniken geltenden Minimaltarifs mit der Behandlung der Schulkinder betraute. Es zeigte sich aber, dass die Kosten bei dieser Art der Lösung der Frage ins Ungemessene gehen, und der richtige Weg der der Eigenregie ist. Auf Grund dieser Erfahrung gedenkt die Stadt in Kürze ein städtisches zahnärztliches Ambulatorium zu schaffen.

In mehreren Städten gelang es, die dortigen Privatzahnärzte zur Untersuchung der Kinder zu gewinnen, wie in Linz, Bozen, Bregenz, Iglau, Kolin, Drohobycz und Biala. In drei Städten Galiziens nehmen die Stadt-, respektive Bezirksärzte die zahnärztlichen Untersuchungen bei ihren amtlichen Schulvisitierungen vor.

In Berndorf bei Wien wurde im Jahre 1909 eine eigene Schulzahnklinik ins Leben gerufen, bis jetzt die einzige in Oesterreich, deren Einrichtung Sie in der Ausstellung zu sehen Gelegenheit haben und über deren Wirken der Delegierte von Berndorf den Bericht erstattet.

Graz und Innsbruck, zwei Universitätsstädte, bieten den unbemittelten Schulkindern in ihren zahnärztlichen Universitätskliniken die entsprechende Behandlung.

Alle diese Einrichtungen datieren zum grössten Teile seit der Herausgabe des Ministerialerlasses vom Jahre 1903. Wir finden aber bereits vor demselben Städte mit schulzahnärzt-

Digitized by Google
Original from UNIVERSITY OF MICHIGAN
Generated on 2019-10-18 20:34 GMT / http://hdl.handle.net/2027/mdp.39015060277277
Public Domain in the United States, Google-digitized / http://www.hathitrust.org/access_use#pd-us-google

lichen Einrichtungen, Iglau liess im Jahre 1898 in seinem Staatsgymnasium die Zähne der Schüler durch einen dort ansässigen Zahnarzt untersuchen. In Teschen behandelte ein Zahnarzt schon im Jahre 1901 die unbemittelten Schulkinder der städtischen Volks- und Bürgerschule.

Im grossen und ganzen muss man aber konstatieren, dass erst der früher erwähnte Ministerialerlass bahnbrechend wirkte.

Will man nun aus den zahnärztlichen Untersuchungen der Schulkinder Oesterreichs Schlüsse ziehen, so erkennt man, dass so wie in den anderen Staaten der Prozentsatz der zahnkranken Kinder in den Schulen mit städtischer Bevölkerung ein sehr grosser ist. In den Hauptstädten Wien, Prag, Lemberg, Linz, Brünn, Czernowitz und Troppau schwanken die Zahlen zwischen 92 und 98 Prozent. Der geringe Prozentsatz in Innsbruck, 33 bis 40 Prozent, erklärt sich wohl mit der überaus gesunden Lage der Stadt, dem trockenen Klima und dem kräftigen Menschenschlage. Die Einflüsse, welche das Schwanken der Prozentzahl in allen Kulturstaaten erklären, sind eben auch in Oesterreich massgebend.

Die Bedeutung einer regelmässigen zahnärztlichen Untersuchung und Behandlung der Schulkinder ist also in Oesterreich seit mehreren Jahren, wie die Erfolge zeigen, wohl erkannt worden. Aufgabe des im Herbste nach dem Muster der Féderation internationale dentaire zu gründenden Komitees für Zahnpflege in den Schulen wird es sein, die Agitation ins Volk zu tragen, durch Broschüren und Vorträge lebhafte Propaganda zu machen und der Bewegung Vorschub zu leisten, damit auch in Oesterreich das Ziel erreicht wird: die obligatorische schulzahnärztliche Fürsorge mit der Errichtung von zahlreichen Schulzahnkliniken.

Referate und Journalschau.

Handbuch der Zahnheilkunde. Herausgegeben von Dr. *Julius Scheff*, a. ö. Professor, Vorstand des k. k. zahnärztlichen Instituts der Wiener Universität. Dritte, vollständig neu bearbeitete und vermehrte Auflage. III. (Schluss-) Band. Mit 435 Originalabbildungen. Verlag von Alfred Hölder, Wien und Leipzig.

Der Schlussband des Scheffschen Handbuches behandelt auch in der neuesten Auflage jenen Teil der Zahnheilkunde, welcher Zahntechnik, resp. Prothetik genannt wird.

Digitized by Google
Original from UNIVERSITY OF MICHIGAN
Generated on 2019-10-18 20:34 GMT / http://hdl.handle.net/2027/mdp.39015060277277
Public Domain in the United States, Google-digitized / http://www.hathitrust.org/access_use#pd-us-google

Th. Blau beschreibt im ersten Kapitel „Die Vorbereitung des Mundes für den künstlichen Zahnersatz". Ihm folgt de Martin mit seinen Ausführungen „Ueber das Aufschleifen der künstlichen Zähne". Ph. Detzner wurde wieder der Abschnitt „Rekapitulation der Metallurgie und Metallarbeiten im allgemeinen" übertragen. Leider ist Detzner seither gestorben — es war ihm nicht mehr vergönnt, die Korrektur seiner Arbeit durchzuführen. G. Kirchner schreibt über „Zahnersatzstücke mit Kombination von Kautschuk und Metall" und V. Blumm hat die Bearbeitung des Kapitels „Ueber die Anfertigung fortlaufenden Emailzahnfleisches" übernommen.

Auch die Zelluloidtechnik wurde berücksichtigt und von Fr. Kleinmann einer eingehenden Besprechung unterzogen. J. Scheff selbst hat das Kapitel „Naturzähne auf Kautschukbasis" übernommen. Das folgende Kapitel „Kronen- und Brückenarbeiten" wurde einer eingehenden Umarbeitung unterzogen.

Auch die Metallgusstechnik wurde entsprechend berücksichtigt. M. Morgenstern und Chr. Bruhn haben sich in musterhafter und gediegener Weise dieser Aufgabe unterzogen. Die Durchsicht dieses Abschnittes zeigt uns neuerdings, welchen Verlust unser Fach durch den Tod Morgensterns erlitten hat!

Warnekros behandelt die „Obturatoren" und als Abschluss folgt Walter Brucks ausführliche Arbeit über „Kiefer-, Nasen-, Ohren-, Wangen- und Stirnprothesen".

So wäre die neueste Auflage des Scheffschen Handbuches vollendet. Scheff hat sich damit den Dank und die Anerkennung der zahnärztlichen Welt gesichert! Mit Dank soll auch der schönen und sorgfältigen Ausstattung des bei Alfred Hölder, Wien und Leipzig, erschienenen Werkes gedacht werden.

Dr. *Lartschneider.*

Atlas der Zahnheilkunde in stereoskopischen Bildern. Herausgegeben von *Karl Witzel.* Serie I (Doppelserie): Anatomie. 52 Tafeln mit deutschem, englischem und französischem Text. (Verlag von Julius Springer, Berlin 1909.)

An einer Schädelserie aufsteigender Altersstufen hebt der Autor eine Reihe von charakteristischen anatomischen Merkmalen hervor, insbesondere die Lokalisation des Foramen infraorbitale und mentale, welche in gleicher Entfernung von der Spina nasalis anterior, resp. Spina mentalis (1·8 Cm. beim Neugebornen — 3 Cm. im ausgewachsenen Kiefer) liegen. Das Foramen mentale findet sich meist unterhalb der Anlage der Prämolaren oder zwischen den Wurzelspitzen derselben. Im

Digitized by Google
Original from UNIVERSITY OF MICHIGAN
Generated on 2019-10-18 20:34 GMT / http://hdl.handle.net/2027/mdp.39015060277277
Public Domain in the United States, Google-digitized / http://www.hathitrust.org/access_use#pd-us-google

Unterkiefer ist die Entwicklung der Milchzahnwurzeln weiter fortgeschritten wie im Oberkiefer, die Resorption der unteren Milchschneidezahnwurzeln beginnt bereits im 4. Lebensjahr (Schädel Nr. 8), während die Resorption an den übrigen Milchzähnen 1 bis 2 Jahre später einsetzt.

Die Entwicklung des Ersatzeckzahnes ist zeitlich analog der des ersten bleibenden Molaren, die der Prämolaren analog der des zweiten bleibenden Molaren.

Die Bildung des Septum interradiculare des ersten bleibenden Molaren beginnt zirka im 4. und ist im 7. Lebensjahre vollendet.

Im ganzen wurden 25 Schädel in Frontal- und in Seitenansicht aufgenommen und besprochen.

Ein Blutversorgungs- (Schädel Nr. 26) und ein Nervenpräparat (Nr. 27) zeigen in tadelloser Ausführung die bekannten anatomischen Verhältnisse.

Die Klarstellung mancher Details, insbesondere der Kieferstruktur, wäre durch einen grösseren Massstab für den Beschauer dankbarer. Die Aufnahmen und die Reproduktion sind mit grösster Sorgfalt und Reinheit gemacht; die Verlagsbuchhandlung hat in jeder Hinsicht eine erstklassige Arbeit und Ausstattung geleistet.

Schon durch diese erste Serie übergibt uns Witzel ein schönes Studien- und Lehrmaterial, so dass wir mit Vergnügen einer Fortsetzung entgegensehen. *Trauner.*

Ergebnisse der gesamten Zahnheilkunde. Begründet und herausgegeben von Dr. *Guido Fischer*, Greifswald und Dr. *Bernhard Mayrhofer*, Innsbruck. I. Jahrgang, 1. Heft. Wiesbaden, Verlag von J. E. Bergmann, 1910.

Nach Analogie der „Ergebnisse", die in allen anderen Spezialfächern der Medizin eine zusammenfassende Darstellung der letzten Forschungen bieten und sich deshalb so glänzend bewährt haben, ist auch für die Zahnheilkunde ein Sammelwerk begründet worden, dessen erstes Heft nun vorliegt und das jährlich in vier Heften über die Fortschritte auf dem gesamten Gebiete unseres Faches Bericht erstatten soll. Aus einer kurzen Einleitung erfahren wir, Zweck und Programm der neuen Publikation. Heft I ist der Anatomie und Orthodontie gewidmet, während Pathologie, konservierende Zahnheilkunde und Chirurgie sowie Prothetik den folgenden vorbehalten sind. Ausser dieser ständigen Berichterstattung ist auch in zwangloser Reihenfolge die Besprechung anderer Themen vorgesehen.

Es kann kein Zweifel darüber bestehen, dass es bisher an einem wissenschaftlichen Zentralorgan gefehlt hat. Dem ein-

Digitized by Google
Original from UNIVERSITY OF MICHIGAN
Generated on 2019-10-18 20:34 GMT / http://hdl.handle.net/2027/mdp.39015060277277
Public Domain in the United States, Google-digitized / http://www.hathitrust.org/access_use#pd-us-google

zelnen wird es immer schwerer oder ganz unmöglich, sich über die Forschungen auf allen Gebieten zu informieren, da dieselben zum Teil in fremdsprachigen Zeitungen oder in Vorträgen niedergelegt sind und dieselben anderseits viel zu zahlreich und umfangreich sind. Der in der Praxis stehende Zahnarzt ist auch nicht imstande, die Fortschritte der theoretischen Hilfswissenschaften selbst in Evidenz zu halten und aus ihnen die für sein Fach wichtigen Schlüsse zu ziehen. Diese Lücke in der Fachliteratur auszufüllen sind die „Ergebnisse" bestimmt und prädestiniert und den Gründern und Mitarbeitern derselben ist der Dank und die Anerkennung der deutsch sprechenden Zahnärzte sicher.

Das erste Heft repräsentiert sich als ein stattlicher Band von 350 Seiten mit 43 Figuren im Text und 2 Tafeln und ist, um gleich der äusseren Form zu gedenken, vornehm und schön ausgestattet. Der Inhalt ist viel zu reichhaltig und die Fülle des Gebotenen zu gross, als dass demselben ein kurzes Referat auch nur einigermassen gerecht werden könnte. Zudem ist eine eingehende Besprechung schon deshalb schwer, weil nur ein Referent, der alle die verschiedenen Themen selbst vollständig beherrscht, dieselben kritisch besprechen könnte. Das Referat muss sich also auf eine ganz kurze Skizzierung beschränken und hat seinen Zweck vollauf erfüllt, wenn der Leser aus derselben ersehen kann, wie viel neues und auch für die Praxis wertvolles Wissen unter dem bescheidenen Titel „Ergebnisse" geboten wird.

Ueber Histologie und Histogenese referiert Fleischmann, dessen eigene Arbeiten sich mit den im Vordergrunde der Diskussion stehenden Fragen befassten.

Das Kapitel Anatomie und Physiologie ist gemeinsam von H. Bünte und H. Moral bearbeitet und infolge des grossen Stoffes und der zahlreichen neuen Arbeiten besonders umfangreich ausgefallen. G. Fischer referiert über Biologie im allgemeinen und über die spezielle Biologie des Gebisses. P. Adloff gibt in einer lichtvoll geschriebenen Abhandlung unter Berücksichtigung der neueren Arbeiten einen Ueberblick über die Entwicklung und den Stand der vergleichenden Morphologie der Zahnsysteme. W. Pfaff referiert schliesslich über Orthodontie und bespricht kritisch das System Angles und der anderen namhaften Orthodontisten und schliesst ein Verzeichnis der schon erstaunlich angewachsenen einschlägigen Literatur an.

Man kann nur lebhaft wünschen, dass die „Ergebnisse" den Anklang finden mögen, den sie nach ihrer Anlage und der Bedeutung der Mitarbeiter verdienen. Bei ihrer Reichhaltigkeit werden sie jedem etwas Neues und Interessantes bringen.

Dr. *F.*

Digitized by Google
Original from UNIVERSITY OF MICHIGAN
Generated on 2019-10-18 20:34 GMT / http://hdl.handle.net/2027/mdp.39015060277277
Public Domain in the United States, Google-digitized / http://www.hathitrust.org/access_use#pd-us-google

Zahnärztliche Chirurgie. Von Prof. Dr. med. *Fritz Williger*. (Leitfäden der praktischen Medizin, herausgegeben von Prof. Dr. Ph. Bockenheimer, Berlin. Verlag von Dr. Werner Klinkhardt, Leipzig 1910.)

Wie weit bereits die Entwicklung der Zahnchirurgie gediehen ist, beweist das Erscheinen des Spezialwerkes Williger über „Zahnärztliche Chirurgie".

Das Werk gibt in möglichst kurzer Darstellung ein Bild von dem gegenwärtigen Stande der Zahnchirurgie und ist im wesentlichen für die Bedürfnisse der Aerzte und Zahnärzte berechnet. Es ist natürlich, dass Williger als Schüler Partschs hauptsächlich dessen Operationsmethoden in den Vordergrund treten liess.

Das sorgfältig ausgestattete Buch umfasst 120 Seiten und behandelt in 5 Kapiteln die Untersuchung des Mundes, Allgemeines über Operationen im Munde (Vorbereitung, Instrumente, Verbandstoffe, Arzneimittel), die chirurgisch wichtigsten Zahn- und Mundkrankheiten und schliesslich die spezielle zahnärztliche Chirurgie. Dieses Kapitel ist am ausführlichsten bearbeitet und enthält die Anästhesie, die Zahnextraktion, die Ausmeisselung, unangenehme Zufälle, die Nachbehandlung, das Redressement forcé, die Wurzelspitzenresektion, die Replantation, Abszesse, Sequesterentfernung, die Zystenbehandlung, die Aktinomykose und schliesslich die Unterkieferluxation.

Autor hat seine Aufgabe mit grossem Geschicke erledigt, nur wäre für eine Neuauflage zu wünschen, dass manche Kapitel durch Abbildungen noch deutlicher gemacht würden. So würde z. B. die Abhandlung über die Zystenbehandlung durch bildliche Darstellung der einzelnen Operationsphasen viel instruktiver wirken.

Dem Werke sind auf 8 Tafeln die Abbildungen der auf der chirurgischen Abteilung des Berliner zahnärztlichen Universitätsinstitutes gebrauchten Instrumente beigegeben.

Dr. *Alfr. Neumann-Kneucker*, Wien.

Sammlung von Vorträgen aus dem Gebiete der Zahnheilkunde. Herausgegeben von *Wilhelm Pfaff*. Verlag der Dykschen Buchhandlung, Leipzig.

Heft 3: **Chemie und Physik als Hilfswissenschaften in der zahnärztlichen Technik.** Von Dr. F. Schönbeck

Die Arbeit verfolgt den Zweck, einige wichtige physikalisch-chemische Gesetze, die für den Zahnarzt bei der Verarbeitung von Metallen und anderen Materialien, speziell in der Technik, von Interesse sind, zu erläutern. Unter anderem

Digitized by Google
Original from UNIVERSITY OF MICHIGAN
Generated on 2019-10-18 20:34 GMT / http://hdl.handle.net/2027/mdp.39015060277277
Public Domain in the United States, Google-digitized / http://www.hathitrust.org/access_use#pd-us-google

bespricht Verfasser die Legierungen und erklärt, inwieferne deren Zusammensetzung die verschiedenen geforderten Bedingungen, wie leichte Verarbeitung, chemische und mechanische Widerstandsfähigkeit, zu beeinflussen imstande ist. Des weiteren beschäftigt sich die Arbeit mit der Lötung, dem galvanischen Ueberziehen unedler Metalle mit Edelmetallen, sowie mit den physikalischen Eigenschaften von Abdruckmaterialien. Es ist gewiss von grösstem Vorteil, über alle beim technischen Arbeiten sich einstellenden Fragen theoretisch wissenschaftlichen Aufschluss zu erhalten, um so die Empyrie auf diesem Gebiete nach Möglichkeit auszuschalten.

Heft 4: **Die Lehre von der Vererbung in ihrer letzten Konsequenz auf Kiefer und Zähne des Menschen.** Von Karl Herber.

Die Frage der Vererbung von Zahnanomalien bildet ein ausserordentlich schwieriges Problem und es ist daher nicht zu verwundern, dass die verschiedenen Autoren in ihren Ansichten über dasselbe erheblich voneinander abweichen. Zur konkreten Beantwortung dieser Frage hielt es Verfasser für nötig, in einem allgemeinen Teil vorerst die Lehre der Vererbung in ihrer gesamten Entwicklung darzustellen und über die derzeit herrschenden Anschauungen zu referieren. Der spezielle Teil handelt hauptsächlich von der Vererbung der Kieferform und der unregelmässigen Zahnstellung, wobei der Verfasser in seiner Darstellung an die zwei divergierenden Standpunkte anknüpft, mit denen einerseits Angle, anderseits Pfaff zu der vorliegenden Frage Stellung nimmt. Während, wie bekannt, Angle die Lehre von der Vererbung bei der ätiologischen Beurteilung der Stellungsanomalien nach Möglichkeit ganz ausschliessen möchte, zieht Pfaff die Vererbung bei der Erklärung der Anomalienentwicklung im weitesten Sinne heran. Der Verfasser bemüht sich nun, die Behauptungen Pfaffs im einzelnen zu beleuchten, zu kritisieren und zu widerlegen. Er kommt hierbei zu dem Resultate, dass trotz der oft verblüffenden Uebereinstimmung anomaler Erscheinungen im Gebiss von Mitgliedern derselben Familie doch von echter Vererbung nicht gesprochen werden könne. Vielmehr will er für die äusseren Momente, die Angle für die Aetiologie der Stellungsanomalien in Anspruch nimmt, den weiteren Begriff der „Lebenslage“ setzen, die nicht nur die von Angle geschilderten pathologischen Verhältnisse bei der Gebissentwicklung in sich schliesst, sondern auch viele andere Momente, die, von der Befruchtung an auf den Keim einwirkend, zwar identische Anomalien bei verwandten Generationsmitgliedern zu erzeugen, nicht aber das eigentliche Keimplasma, die Vererbungssubstanz, zu beeinflussen imstande sind.

Digitized by Google
Original from UNIVERSITY OF MICHIGAN
Generated on 2019-10-18 20:34 GMT / http://hdl.handle.net/2027/mdp.39015060277277
Public Domain in the United States, Google-digitized / http://www.hathitrust.org/access_use#pd-us-google

Es würde zu weit gehen, im Rahmen eines Referates auf alle speziellen, zum Teil komplizierten Erwägungen, die bei der Lösung der Frage in diesem Sinne mitgewirkt haben, näher einzugehen, weshalb auf die Arbeit selbst verwiesen werden muss. In einem zweiten Kapitel: „Wert der Kariesprophylaxe für die Rassenverbesserung", zieht der Verfasser weitere Konsequenzen aus seiner Stellungnahme zur Erblichkeitstheorie, indem er der Ansicht Ausdruck gibt, dass die bei der kaukasischen Rasse derzeit vorherrschende Zahnverschlechterung nicht auf Rechnung einer Veränderung der Rassenbeschaffenheit, sondern lediglich auf die jeweilige Lebenslage der einzelnen Individuen zurückzuführen sei. Durch Prophylaxe ist es daher gar nicht möglich oder notwendig, mit Hilfe der Vererbung wieder eine kariesarme Rasse zu erzeugen, da durch Prophylaxe nur das Individuum beeinflusst wird, was auch vollständig genügt, sobald, wie Verfasser lehrt, das Moment der Vererbung ohnedies nicht in Frage kommt. Dr. *Viktor Bunzl* (Wien).

Index der deutschen zahnärztlichen Literatur und zahnärztliche Bibliographie, umfassend die Literatur bis zum Jahre 1902. Im Auftrage des Zentralvereines deutscher Zahnärzte und mit Unterstützung durch mehrere Mitarbeiter herausgegeben von Prof. Dr. *Port*, Heidelberg. Heidelberger Verlagsanstalt und Druckerei, Heidelberg 1910. In 9 Lieferungen. Lieferung 6 bis 9.

Von dem für jede wissenschaftliche Arbeit unentbehrlichen grossangelegten Quellenwerk liegen nun die letzten Lieferungen, die die Literatur bis 1902 betreffen, vor. Sie behandeln Abschnitt IX: Konservierende Zahnheilkunde, und X: Technik und werden mit einem Sachregister und Autorenverzeichnis abgeschlossen, so dass das Nachschlagen ungemein leicht ist. Jetzt, da das Werk fertig vor uns liegt, kann man erst ermessen, wie viel Mühe und Arbeit es gekostet hat. Jeder, der wissenschaftlich tätig ist, oder jeder, der sich rasch über ein Thema informieren will, wird es benützen müssen und dem Autor und seinen Mitarbeitern aufrichtigen Dank wissen. Bis zum Jahre 1908 sind bereits die Jahresindizes vorhanden, so dass wir hoffen können, jedes Jahr die notwendige Ergänzung beschert zu erhalten. Dr. *F.*

Misserfolge in der chirurgischen Wurzelbehandlung und ihre Ursachen. Von Doz. Dr. *Euler*, Heidelberg. (Deutsche Monatsschrift für Zahnheilkunde, 28, V.)

Der Erfolg der chirurgischen Wurzelbehandlung kann vollständig in Frage gestellt werden:

Digitized by Google
Original from UNIVERSITY OF MICHIGAN
Generated on 2019-10-18 20:35 GMT / http://hdl.handle.net/2027/mdp.39015060277277
Public Domain in the United States, Google-digitized / http://www.hathitrust.org/access_use#pd-us-google

1. Wenn der Wurzelkanal nicht richtig behandelt, resp. nicht genügend gefüllt ist. Ein solcher Kanal enthält in seinem unausgefüllten apikalen Teile seröse Flüssigkeit, Abszessinhalt oder Blut und gibt stets Anlass zu Reinfektion der Umgebung der Wurzelspitze. Dasselbe geschieht, wenn

2. ein erkrankter Nebenzahn übersehen wurde, von dessen Wurzelinhalt immer wieder neue Entzündungserscheinungen ausgelöst werden können;

3. wenn erkrankte Knochenpartien nicht gründlich ausgekratzt wurden, die Wurzelspitzen zwar reseziert, aber nicht entfernt oder Guttaperchapoints durch das Foramen apicale in die Wundhöhle gestossen wurden;

4. wenn statt der indizierten Resektion der Wurzelspitze bloss die Maxillotomie vorgenommen wurde, also eine Arrosion der Wurzelspitze, das Vorhandensein von Fremdkörpern an derselben, eine fausse route im apikalen Teile übersehen wurde. Der entgegengesetzte Fehler ist

5. die Resektion eines zu grossen Wurzelabschnittes, durch welche zwar die Erkrankung geheilt, der verstümmelte Zahn aber zu sehr geschwächt, gelockert und gebrauchsunfähig gemacht wird;

6. eine fortschreitende Atrophie der knöchernen Alveolarwand des operierten Zahnes konnte Euler zweimal beobachten, eine immerhin seltene Erscheinung, welche ebenfalls den Verlust des Zahnes herbeiführen kann;

7. ein Misserfolg ist schliesslich unvermeidlich, falls ein Irrtum in der Diagnose vorlag, und es sich nicht um eine chronische Wurzelhautentzündung, sondern um eine hämatogene Osteomyelitis, Kiefernekrose, Trigeminusneuralgie, Antrumaffektion oder dergleichen handelte.

Als partielle Misserfolge erwähnt Verfasser

1. die Verletzung wichtiger Nachbargebiete (Antrum, Canalis mandibularis),

2. verzögerte Heilung durch gewaltsame, unzarte Behandlung der Wundränder und zu lange Tamponade,

3. Blutungen, Schwellungen und ungenügende Anästhesie.

Es ergibt sich somit, dass die meisten Misserfolge auf eine unzureichende Technik zurückzuführen und keineswegs imstande sind, der chirurgischen Wurzelbehandlung etwas von ihrem Werte und ihrer Bedeutung zu nehmen.

Dr. *R. Kronfeld.*

Digitized by Google
Original from UNIVERSITY OF MICHIGAN
Generated on 2019-10-18 20:35 GMT / http://hdl.handle.net/2027/mdp.39015060277277
Public Domain in the United States, Google-digitized / http://www.hathitrust.org/access_use#pd-us-google

Die Vorbereitung des Mundes für künstlichen Zahnersatz. Von *J. F. Williams*, Mexiko. (Western Dent. Journ., XXIV, 4.)

Die Extraktion der Zähne vor Herstellung eines Plattengebisses ist vom wissenschaftlichen Standpunkt eine unvollendete Operation. Wie der Chirurg bei Amputationen und Resektionen alle rauhen und zackigen Enden glättet, so ist es auch nach Extraktion mehrerer Zähne notwendig, das lose herabhängende Zahnfleisch zu entfernen und zerbrochene oder scharfkantige Partien des Alveolarfortsatzes abzutragen, damit der Vernarbungsprozess ohne Entzündung und möglichst rasch erfolge. Sehr häufig beklagt sich der Patient nach mehrfachen Extraktionen, dass noch Wurzeln zurückgelassen wurden, die ihn jetzt sehr schmerzen. Da nützt dann die Versicherung nichts, dass das keine Wurzeln, sondern vorspringende Kieferteilchen sind. Mit einer geeigneten Zwickzange und entsprechenden Bohrern kann man in wenigen Minuten dasselbe erzielen, wozu die Natur Monate braucht. Nach dem Shok der Extraktion erträgt der Patient diesen geringfügigen Eingriff leicht und willig. Nach einigen Tagen ist das Zahnfleisch und nach einigen Wochen bereits der Alveolarfortsatz so weit verheilt, dass man an die Herstellung eines Dauerersatzes schreiten kann.

Dr. *R. Kronfeld.*

Ein Beitrag zur Rhachitis des Unterkiefers. (Aus dem Pathologisch-anatomischen Universitätsinstitut zu Graz.) Von Dr. *E. H. Urbantschitsch*, Graz. (Sonderabdruck aus der Oesterreichischen Zeitschrift für Stomatologie, Wien 1910.)

Urbantschitsch hat für seine Untersuchungen Unterkiefer solcher Kinder genommen, die vor dem ersten Lebensjahr an Rhachitis erkrankt waren und Zeichen der Schädelrhachitis zeigten. Nach Härtung und Entkalkung und Behandlung mit genau angegebenen und teilweise modifizierten Färbungsmethoden wurden Serienschnitte gemacht. Urbantschitsch gelangt kurz zu folgenden Resultaten: Im Mark fanden sich keine Veränderungen. Das Periost ist im Vergleich zu normalen Präparaten dicker und ungleichmässig ausgebildet. An das Periost schliesst sich (für die Rhachitis charakteristisch) eine kalklose Knochenlage an, die sich auch als Auskleidung sämtlicher Knochenräume findet. Schliesslich finden sich auch Inseln osteoiden Gewebes mitten im verkalkten Knochen. Am Zahnkeim fand Urbantschitsch keine pathologischen Veränderungen. Hingegen ist nach ihm die Ausbildung des Ersatzzahnes höchst unregelmässig. Der Ersatzzahnkeim findet sich nicht an seiner normalen Stelle. Das alveolare

Digitized by Google
Original from UNIVERSITY OF MICHIGAN
Generated on 2019-10-18 20:35 GMT / http://hdl.handle.net/2027/mdp.39015060277277
Public Domain in the United States, Google-digitized / http://www.hathitrust.org/access_use#pd-us-google

Oberflächenepithel ist an dieser Stelle stark verdickt und entsendet Epithelfortsätze in die Tiefe. Unter der Schleimhaut finden sich Epithelperlen (Plattenepithel), die Urbantschitsch als vom Oberflächendeckepithel durch Abschnürung entstanden hält. Urbantschitsch kommt zum Schlusse, dass diese epithelialen Gebilde, die sich an Stelle des Ersatzzahnkeimes finden, ein Substitut desselben vorstellen. Einige Abbildungen mikroskopischer Präparate, sowie die genaue Angabe der Technik und eine Literaturübersicht sind erwünschte Beigaben dieser lesenswerten Arbeit. Dr. *F.*

Ueber die Behandlung der Pulpenreste bei der konservativen Behandlung der Zähne. (Sul trattamento dei residui pulpari nella cura conservativa dei denti.) Von Prof. Dr. *G. Fasoli.* (Rivista Trimestrale di Odontojatria e Protesi Dentaria. I. Jahrg. Nr. 3. Mailand.)

Fasoli weist auf die wertvollen Eigenschaften der Karbolsäure hin, die in vieler Hinsicht in ihrer prompten und schmerzlindernden Wirkung alle anderen desinfizierenden Mittel übertrifft und mit Vorteil angewendet werden kann, wo die meisten anderen versagen oder nur vorübergehend wirken. So legt er z B. bei schmerzhaften Pulpitiden Karbolsäure ein und sah oft schon nach einigen Minuten, sicher aber nach einem Tag vollständiges Abklingen der Schmerzen. Beim Kauterisieren legt er Wert darauf, so wenig Arsen wie möglich, hingegen reichlich Karbolsäure, und zwar reine synthetische, einzulegen und stets verlief das Nervtöten ohne jeden Schmerz. Er verschliesst stets mit Fletcher, nie mit Guttapercha. Sollten die Wurzelpulpen empfindlich sein, so ist es zwecklos, weiter zu kauterisieren und auch die gewöhnliche Druckanästhesie vermag die Wurzelpulpen nicht so empfindungslos zu machen, um sie ohne Schmerz extrahieren zu können. Sobald Fasoli festgestellt hat, welche Wurzelpulpa auf Sondierung empfindlich ist, umwickelt er eine Millernadel mit Watte, die in eine anästhesierende Lösung getaucht ist, und übt durch 3 Minuten einen kontinuierlichen, stets stärker werdenden Druck aus. Nach dieser Zeit kann der Pulparest ohne Schmerz entfernt werden. Darnach soll mit der Wurzelfüllung mindestens 1 bis 2 Tage gewartet werden. Ist aus irgend einem Grunde diese Druckanästhesie nicht möglich, so führt Fasoli pulverisierte Karbolsäurekristalle ohne jedes Lösungsmittel in die Kanäle ein und nach 24 bis 48 Stunden kann die Exstirpation ohne Beschwerden für den Patienten erfolgen. Schliesslich wendet Fasoli auch eine alkoholische Karbolsäure oder Jodlösung

Digitized by Google
Original from UNIVERSITY OF MICHIGAN
Generated on 2019-10-18 20:35 GMT / http://hdl.handle.net/2027/mdp.39015060277277
Public Domain in the United States, Google-digitized / http://www.hathitrust.org/access_use#pd-us-google

an, wenn ein Zahn nach durchgeführter Wurzelbehandlung empfindlich ist. Nach einigen Tagen schwinden die Schmerzen.
Dr. *F.*

Arzneimittel für die zahnärztliche Praxis. (Farbwerke vorm. Meister, Lucius & Brüning, Hoechst a. M.) Unter obigem Titel ist im Selbstverlag der Fabrik ein kleines, schön ausgestattetes Büchlein erschienen, das in übersichtlicher Weise die Verwendung der neuen Präparate in der Zahnheilkunde und deren Allgemein- und Lokalwirkung schildert und zum Nachschlagen jedem Praktiker willkommen sein dürfte. Eine wertvolle Beigabe bilden die Auszüge aus der internationalen Fachliteratur mit Angaben über die Dosierung und vielen praktischen Winken, so dass man sich über jedes Präparat leicht und rasch informieren kann. Dr. *F.*

Die Goldgussarbeit in der zahnärztlichen Metalltechnik. Von Dr. *Eug. Müller-Wädenswil*, Zürich. (Schweizerische Vierteljahrsschrift für Zahnheilkunde, XX, 2.)

Verfasser wendet sich gegen die Auswüchse des neuen Gussverfahrens. Wir sind jetzt zur Abwechslung in einem „Goldgussrausche" befangen. Die frühere Metalltechnik ganz über den Haufen zu werfen, wie es manche vorschlagen, ist ganz ungerechtfertigt. Es ist freilich leichter und bequemer, statt Bänder und Kronen auf die Träger einer Brücke zu montieren, einfach Stifte in die Wurzeln zu stecken, das ganze in Wachs zu formen und in Gold giessen zu lassen. Die Resultate solcher Arbeit sind aber auch darnach. Müller hält das Gussverfahren angezeigt:

1. für Goldeinlagen und Goldkauflächen,
2. für Fassungen der Rückseite von Schneide- und Eckzähnen und der Basis einzelner Porzellankronen bei Stiftzahn- und Kronenersatz,
3. für Brückenzwischenteile,
4. für Teilstücke von Regulierungsapparaten.

Gelegentliche Verwendung kann das Gussverfahren finden:

1. für hohlgegossene Goldkronen, aber nur nach Einfassung der Wurzeln mit Kollars und Wurzelschutzplättchen,
2. für kleinere Gebissplatten,
3. für Gaumenbügel und Bügel partieller unterer Gebisse.

Kontraindiziert ist das Gussverfahren:

1. für Klammern,
2. für ganze Gebissplatten,
3. zum direkten Angiessen von Porzellanzähnen,

Digitized by Google
Original from UNIVERSITY OF MICHIGAN
Generated on 2019-10-18 20:35 GMT / http://hdl.handle.net/2027/mdp.39015060277277
Public Domain in the United States, Google-digitized / http://www.hathitrust.org/access_use#pd-us-google

4. als Ueberguss von Zähnen oder Wurzeln, welche als Brückenträger dienen und unbedingt mit Kappen, Ringen oder Kronen versehen werden müssen.

Die Gussapparate beruhten anfangs auf dem Drucksystem, welchem der Fehler anhaftet, dass man immer ziemlich viel mehr Gold zum Schmelzen bringen muss, als zum Gussstück nötig ist. Auch lässt sich der Druck nicht genau regulieren. Den Druckapparaten sind die Schleuderapparate unbedingt überlegen. Für kleinere Arbeiten eignet sich die Bardet-Schleuder wohl am besten. Der Fehler, der aber auch diesen Apparaten anhaftet, liegt darin, dass vom Vorwärmen der Form bis zum Schmelzen des Goldes und Inbetriebsetzung der Schleuder zu viel Zeit und zu viele Handgriffe erforderlich sind. Ein Apparat, bei welchem das Schleudern direkt aus dem Anwärmen und Schmelzen erfolgt, ist die vom Verfasser konstruierte „verstellbare Kreiselschleuder". Dr. *R. Kronfeld.*

Die Nützlichkeit der Goldeinlage auf dem Gebiete der zahnärztlichen Prothese. Von *W. Thiersch*, Basel. (Schweizerische Vierteljahrsschrift für Zahnheilkunde, XX, 2.)

Es kann nicht wundernehmen, dass Thiersch, der begeisterte Apostel des Goldgussverfahrens, an den bisher üblichen Brückensystemen manches auszusetzen findet. In der Tat haftet den gewöhnlichsten Stützpfeilern, der Goldkrone und der Richmond-Krone, vor allem der Uebelstand an, dass das Ligamentum circulare, der Zahnfleischsaum und die Interdentalpapille durch sie irritiert werden. Wo es irgendwie möglich ist, sollte der Zahnfleischrand freigelassen werden. Auch die Notwendigkeit, grosse Teile gesunder Zahnsubstanz zu opfern und die Pulpa zu devitalisieren, wie dies Verfasser mit Recht für jeden kronentragenden Zahn als Regel bezeichnet, spricht keineswegs für die Beibehaltung der bisher üblichen Kronenarbeit. Die Goldeinlage lässt uns alle diese Schwierigkeiten und Nachteile vermeiden. Was von mancher Seite gegen dieselbe angeführt wird, trifft nicht zu. Die Einlage muss, um als solider Brückenpfeiler zu dienen, ihren Zahn immer von drei Seiten, distal, okklusal und mesial umfassen. Man darf es nie unterlassen, den mesialen Pfeilerzahn von der mesialen, den distalen von der distalen Seite zu umfassen. Diese Art der Befestigung ist der Stiftverankerung entschieden vorzuziehen, weil bei letzterer die Gefahr eines Zersplitterns der Wurzel ziemlich gross erscheint. Verschiebungen beim Zusammenlöten der Brücke und Formveränderungen des unter Druck gegossenen Goldes beim Löten vermeidet Thiersch dadurch, dass er beim

Digitized by Google
Original from UNIVERSITY OF MICHIGAN
Generated on 2019-10-18 20:35 GMT / http://hdl.handle.net/2027/mdp.39015060277277
Public Domain in the United States, Google-digitized / http://www.hathitrust.org/access_use#pd-us-google

Verlöten von Einlagen stets Zwischenstücke von Platiniridiumdraht einschiebt, die eine Stellungsveränderung der Stützpfeiler durch Verziehen in der Hitze unmöglich machen. Besonders wertvoll erweist sich die Fixierung von Brücken durch Goldeinlagen bei Zähnen, die stark divergieren oder konvergieren, wie namentlich bei dem gewöhnlich nach vorne geneigten unteren Weisheitszahne. Dr. *R. Kronfeld.*

Versuche mit Herbsts Vergoldung. Von Dr. *Th. Montigel.* (Schweizerische Vierteljahrsschrift für Zahnheilkunde, 1910, Nr. 2.)

Montigel beschreibt in einer vorläufigen Mitteilung eine neue, sehr einfache Kontaktvergoldung nach Herbst. Der zu vergoldende Gegenstand wird gut gereinigt, im Wasser abgespült, mit Aluminiumdraht umwickelt und in die leicht erwärmte Vergoldungsflüssigkeit gelegt. Innerhalb 10 Sekunden bis 2 Minuten entsteht ein gleichmässiger, dauerhafter Niederschlag. Wichtig für den Erfolg ist peinliche Reinigung. Die Dicke der Goldschichte lässt sich bis zu einem gewissen Grade durch die Dauer des Bades regulieren. Diese Vergoldungsweise leistet in der täglichen Praxis (Deckung von Lötstellen, Regulierungsarbeiten) die besten Dienste. Dr. *F.*

Die Bleichung verfärbter Zähne mit H_2O_2. Von Dr. *Guido Fischer* in Greifswald. (Sonderabdruck aus Deutsche Monatsschrift für Zahnheilkunde 1910, Heft 4.)

Die meisten bisher angewendeten Bleichungsmethoden verfärbter Zähne liessen eine Reizung der behandelten Zähne nicht mit Sicherheit ausschliessen, ein Umstand, der bei einer hauptsächlich aus ästhetischen Rücksichten indizierten Behandlung ein grosser Nachteil ist. Anderseits war die schwere Dosierbarkeit der Mittel einer allgemeinen Einbürgerung der Methoden hinderlich.

Mit der Einführung des Wasserstoffsuperoxyds in den Arzneischatz war auch das souveräne Bleichungsmittel gefunden und man ging nun daran, eine sichere Wirkung zu erzielen. Megay und Lulinsky haben, um eine gleichmässige, streng lokalisierte Wirkung herbeizuführen, einen im wesentlichen aus einer Sammellinse bestehenden Apparat konstruiert, den Heliorador, der das Licht auf den zu behandelnden Zahn konzentriert. Da Fischer nach dieser Methode mehr oder minder starke Reizungen sowohl an lebenden als auch pulpalosen Zähnen beobachtete und dafür die starke Belichtung verantwortlich machte, geht er nun nach folgender Methode vor:

Digitized by Google
Original from UNIVERSITY OF MICHIGAN
Generated on 2019-10-18 20:35 GMT / http://hdl.handle.net/2027/mdp.39015060277277
Public Domain in the United States, Google-digitized / http://www.hathitrust.org/access_use#pd-us-google

Pulpalose Zähne müssen gewissenhaft behandelt sein, der Kanal mit einem der erprobten Wurzelfüllungsmaterialien bis zur Hälfte gefüllt und mit Zement ungefähr 1 Mm. unterhalb des Kanaleingangs abgeschlossen. Kofferdam bis hoch an den Zahnhals. Erweiterung des vom Foramen coecum angelegten Bohrkanals im Kronendentin zu einem rundlichen Loch. Dieser Hohlraum wird mit in 30prozentiges Perhydrol getauchter Watte ausgefüllt. Ueberdies wird die linguale, respektive palatinale und labiale Kronenfläche mit Gazestückchen bedeckt, die mit 30prozentigem Perhydrol getränkt sind. Belichtung durch 1 bis 1½ Stunden im einfachen Sonnen- oder selbst hellen Tageslicht. (Schutz der Augen.) Am Schluss jeder Sitzung Verschluss mit Fletcher. Meist genügen 4 bis 5 Sitzungen. Bei Eintritt gelegentlicher Reizerscheinungen soll die Behandlung unterbrochen werden. Fischer rät auch, bei lebenden Zähnen, die durch Blutfarbstoff gefärbt sind, die ohnehin nicht mehr normale Pulpa vor der Bleichung zu kauterisieren. Fischer hat nach dieser Methode kosmetisch schöne und dauerhafte Erfolge erzielt. Dr. *F.*

Nekrologe.

Dr. Egon Günther Edler v. Kronmyrth †.

Am 15. August d. J. ist Egon v. Günther von einem Berge am Wolfgangsee abgestürzt. Es war einer jener grausamen Zufälle, die uns so oft gerade die Besten und Wertvollsten rauben. Bei einer Kletterpartie befiel ihn in einem kritischen Augenblick ein plötzliches Unwohlsein.

Es ist ein schöner Tod gewesen, plötzlich, schnell und schmerzlos, mitten aus blühendem Leben heraus, im Genuss des Glückes und der jugendlichen Kraft. — Einer von jenen, die oft mit Bangen an das Ende denken, ob es wohl leicht werden würde oder der Abschluss einer Kette von Leiden, könnte ihn um sein Los beneiden. — Er selber hätte wohl gesagt: Für einen, der leben will, und der im Leben was zu tun und zu geniessen hat, ist ein vorzeitiger Tod eine so schlimme Sache, dass es auf das „Wie“ nicht mehr ankommt. — So musste auch ich denken. Der Verlust ist zu gross, dies Leben war gar zu wertvoll.

Günther war ein Sohn des Wiener Hofzahnarztes und Regierungsrates Raimund Günther Edlen v. Kronmyrth.

Digitized by Google
Original from UNIVERSITY OF MICHIGAN
Generated on 2019-10-18 20:35 GMT / http://hdl.handle.net/2027/mdp.39015060277277
Public Domain in the United States, Google-digitized / http://www.hathitrust.org/access_use#pd-us-google

Schon während seiner medizinischen Studien an der Wiener Universität widmete er sich seinem Spezialfache mit immer zunehmender Liebe und Begeisterung. Nach Erlangung des medizinischen Doktorates vervollständigte er seine zahnärztliche Ausbildung in Berlin und Philadelphia. Mit der besonderen Gründlichkeit seines vornehmlich mathematisch veranlagten Geistes vertiefte er sich in sein Fach. Er pflegte die Dinge mit grösster Ueberlegung in vielseitiger Beleuchtung zu betrachten und gewann auf diese Weise auch in der Zahnheilkunde manch neuen und eigenen Gesichtspunkt. Besondere Anregung fand er auf dem Gebiete der Kronen- und Brückenarbeiten bei Peeso in Philadelphia. In vielen Vereinsversammlungen hat er sich wiederholt in ausgezeichneter und wirksamer Weise bemüht, die Fortschritte, die er dort und insbesondere auch in der Schule seines Vaters kennen gelernt hatte, einem breiteren Kreise von Kollegen zu übermitteln. Sein bescheidenes Wesen bei imponierender fachlicher Tüchtigkeit und sein freundliches, kollegiales Benehmen machten ihn allgemein beliebt. — Von seinem Vater in eine vorzügliche Praxis in den allerhöchsten Kreisen eingeführt, hatte er hier einen leichten Anfang. Seiner Persönlichkeit aber verdankte er die ausserordentliche Beliebtheit, die er sich bald im Kreise seiner Patienten erwarb. — Die österreichische Zahnärzteschaft hat einen ihrer Besten an ihm verloren; nicht geringer ist der Verlust, den seine Patienten und seine Freunde erlitten haben. Von denen, die ihm am nächsten standen und am meisten verloren haben, will ich nicht reden.

Er starb im Alter von 34 Jahren.

H. Pichler.

Prof. Camille Redard †.

Die „Schweizerische Vierteljahrsschrift für Zahnheilkunde" bringt in ihrer letzten Nummer einen warm gehaltenen Nachruf für den Direktor der zahnärztlichen Schule in Genf und Redakteur des französischen Teiles dieser Zeitschrift Prof. Camille Redard. Ein an Taten und Erfolgen reiches Leben hat mit seinem Tode Abschluss gefunden. Ursprünglich wollte er sich dem Ingenieurberufe widmen, oblag dann pharmazeutischen Studien, um endlich ganz zur Medizin überzugehen. Als Arzt leistete er seinem Lande bei verschiedenen Epidemien die wertvollsten Dienste. Im Alter von 40 Jahren wandte er sich der Zahnheilkunde zu und entwickelte als Direktor der zahnärztlichen Schule in Genf eine lebhafte wissenschaftliche Tätigkeit. Seine wichtigsten Arbeiten betrafen: Reimplantation, Dermoidzysten, Entwicklung der Zähne, Mundhygiene, Anästhesie in der Zahnheilkunde und

Digitized by Google
Original from UNIVERSITY OF MICHIGAN
Generated on 2019-10-18 20:35 GMT / http://hdl.handle.net/2027/mdp.39015060277277
Public Domain in the United States, Google-digitized / http://www.hathitrust.org/access_use#pd-us-google

Elektrotherapie. Am medizinischen Kongress in Berlin 1890 fungierte er als Ehrenpräsident und wurde auch in Anerkennung seiner wissenschaftlichen Tätigkeit von vielen gelehrten Gesellschaften zum Ehrenmitglied ernannt. Die Schweizer Zahnärzte werden seinen Verlust schwer empfinden, aber auch über die Grenzen des Landes seiner Wirksamkeit wird ihm ein dauerndes, ehrendes Andenken bewahrt werden. Dr. *F.*

Varia.

WIEN. Praxisübernahme. Dr. Nikolaus Schwarz, bisher Assistent an der zahnärztlichen Abteilung der Allgemeinen Poliklinik, hat die Praxis des verstorbenen Dr. Egon Günther v. Kronmyrth übernommen und ordiniert I. Wallfischgasse 1.

BUDAPEST. Ehrung. Der Landesverband der ungarischen Stomatologen hat in seiner letzten Jahresversammlung den Zahnarzt Dr. Willy Herz-Fränkl in Wien, Präsidenten des Zentralverbandes österreichischer Stomatologen, zum korrespondierenden Mitglied ernannt.

Patente und Gebrauchsmuster-Eintragungen.

(Mitgeteilt von **Ing. V. Monath,** Patentanwalt, Wien, I. Jasomirgottstrasse 4.)

Schablone und Saugplattenbefestigung für Gaumenplatten. Joset Hiebsch in Königswald bei Bodenbach (Böhmen).

Verfahren zur Herstellung künstlicher Zahnkronen. Dr. Gustav Lippel, Zahnarzt in Wien.

Metallgussapparat für zahntechnische Zwecke. Karl Osterberg in Hannover.

Abdrucklöffel für zahntechnische Zwecke. Gebhard Riedel in Guben.

Mundspekulum mit abnehmbarem Watterollenhalter. Adolf Pochwadt in Berlin.

Ständer für Zahnwasserflaschen in Verbindung mit Zahnbürstenbehälter. Württ. Celluloidwaren-Fabrik in Ludwigsburg.

Thermophor zur Beschleunigung der Erhärtung von Zementmassen für zahnärztliche Zwecke u. dgl. Gebr. Dr. Asch in Berlin.

Digitized by Google
Original from UNIVERSITY OF MICHIGAN
Generated on 2019-10-18 20:35 GMT / http://hdl.handle.net/2027/mdp.39015060277277
Public Domain in the United States, Google-digitized / http://www.hathitrust.org/access_use#pd-us-google

Zahnzange für Backenzähne (Prämolaren), deren beide Branchen des Maules einen schwalbenschwanzförmigen Einschnitt besitzen. Dr. Karl Giesen in Viersen.

Stiftlose Porzellan-Facette für Gussarbeiten mit Porzellan-Gusskern. Eugen Müller in Zürich.

Aseptischer Bohrerständer für zahnärztliche Zwecke. Contenau, Godart & Collignon in Paris.

Apparat zur Herstellung von nahtlosen Zahnkronen aus Metall. Franz Voigt in Greiz.

Bohrmaschinenschlauchteil für zahnärztliche Zwecke mit verstellbarer Bremsvorrichtung zum Ausgleich beim Schlappwerden der Drehhülse am Schlauchteil. C. L. Becker in Hamburg.

Saugvorrichtung für künstliche Gebisse. S. & J. Heilbrunn in Köln.

Gummiringträger für zahnärztlich-orthopädische Behandlung. Walter Zielinsky in Berlin.

Aufbisshebel zur Anbringung orthopädischer Apparate im Munde. Walter Zielinsky in Berlin.

Zange zum Aufsetzen und Abnehmen von Regulierbändern an Zähnen. The S. S. White Dental Mfg. Co. m. b. H. in Berlin.

Zerlegbarer Mutterschlüssel für zahntechnische Zwecke. Kurt Fehrmann in Pforzheim i. B.

Kautschukgebissplatte mit Metalleinlage als bruchverhindernde Zwischenverstärkung an den schwachen, leicht zerbrechlichen Uebergangsstellen. Robert Wünsche in Annaberg.

Scheibenträger für zahnärztliche Zwecke. Max Stössel in Konstanz.

Winkelstück mit abnehmbarem Mundspiegel. Hans Mangelsdorff in Strassburg i. E.

Kreisel-Schleuder-Vorrichtung, deren Achse in senkrechter Richtung verstellbar und in gehobener Lage feststellbar ist. Dr. Eugen Müller in Zürich.

Metallkaufläche für künstlichen Zahnersatz. Ludwig Fries in Leipzig.

Mundlöffel zur Aufnahme des Wachses für die Abformung von Zähnen. Dr. Franklin N. Seeley und Ewald Goltstein in Köln.

Desinfektionsschale für künstliche Gebisse. Emil Lanz in Mühlhausen i. E.

Schutzvorrichtung gegen Blut- und Speispritzer für Speisäulen. M. Anders in Bonn.

Generated on 2019-10-18 20:35 GMT / http://hdl.handle.net/2027/mdp.39015060277277
Public Domain in the United States, Google-digitized / http://www.hathitrust.org/access_use#pd-us-google
Digitized by Google
Original from UNIVERSITY OF MICHIGAN

Empfangene Bücher und Broschüren.

(Mit Vorbehalt weiterer Besprechung.)

Ergebnisse der gesamten Zahnheilkunde. Herausgegeben von Doz. Dr. Guido Fischer, Greifswald, und Prof. Dr. Mayrhofer, Innsbruck. I. Jahrg., II. Heft mit 166 Fig. und 4 Tafeln. Wiesbaden, Verlag von J. F. Bermann, 1910.

Atlas der Zahnheilkunde in stereoskopischen Bildern. Herausgegeben von Karl Witzel, Serie II (Doppelserie): Röntgenaufnahmen 50 Tafeln mit deutschem, englischem und französischem Text. Verlag von Julius Springer, Berlin 1910.

Befestigung lockerer Zähne. Technische Neuerungen von Zahnarzt Witkowski, Berlin. Berlinische Verlagsanstalt, 1910.

Deutsche Zahnheilkunde in Vorträgen. Von Prof. Dr. Julius Witzel. Heft 13: Das sekundäre Zement. Von Dr. med. T. Shmamine aus Tokio (Japan). Heft 14: Die Regulierung der anomalen Zahn- und Kieferstellung mit Schrauben und Scharnieren. Von E. Herbst, D. D. S., Bremen. Georg Thieme, Leipzig, 1910.

Sammlung von Vorträgen aus dem Gebiete der Zahnheilkunde. Herausgegeben von Hofrat Prof. W. Pfaff, Leipzig. Heft 3: Chemie und Physik als Hilfswissenschaften in der zahnärztlichen Technik. Von Dr. F. Schönbeck. Dyksche Buchhandlung, Leipzig 1910.

Rechtsstaat und Kurpfuschertum. Die Zulassung von Laienelementen zur staatlichen Krankenbehandlung. Mit einem Nachtrage: Die Schrift des Herrn Gymnasial-Professors Otto Perthes. Ein Beitrag zur Frage der Reichsversicherungsordnung. Von Ferdinand Baden, Zahnarzt in Altona. Berlinische Verlagsanstalt, 1910.

Karies, Zahnhygiene, Zahnpflege in Schule, Heer und Krankenhaus. Von Prof. Dr. A. Michel, Würzburg. Sonderabdruck aus „Ergebnisse der gesamten Zahnheilkunde", I. Jahrg., II. Heft. Verlag von J. F. Bermann in Wiesbaden.

Statistischer Sanitätsbericht der k. u. k. Kriegsmarine für die Jahre 1908 und 1909. Zusammengestellt von der IX. Abteilung des k. u. k. Reichskriegsministeriums, Marinesektion. Wien 1910.

Eine einfache Art der frühzeitigen Zahnbogendehnung. Von Alfred Körbitz, Berlin. Sonderabdruck aus der „Zeitschrift für zahnärztliche Orthopädie." Berlin.

Digitized by Google
Original from UNIVERSITY OF MICHIGAN
Generated on 2019-10-18 20:35 GMT / http://hdl.handle.net/2027/mdp.39015060277277
Public Domain in the United States, Google-digitized / http://www.hathitrust.org/access_use#pd-us-google

Zur Theorie und Praxis der Lokalanästhesie. Kritisches Essay von Zahnarzt Rudolf Möller, Hamburg. Sonderabdruck aus den „Odontologischen Nachrichten".

Neuerungen am Expansionsbogen — Vermeidung von Ligaturen. Von W. Zielinsky, Berlin. Sonderabdruck aus der „Zeitschrift für zahnärztliche Orthopädie", Heft 6, 1910. Berlin.

Die Bromäthylnarkose. Praktische Erfahrungen mit 15.032 Bromäthylnarkosen von Dr. med. Breitbach, Dresden. Fr. Tittel Nachf., Dresden.

Ueber die Einstellung der ersten bleibenden Molaren hinter dem Milchgebiss. Von W. Zielinsky, Berlin. Sonderabdruck aus der „Deutschen Monatsschrift für Zahnheilkunde", Heft 7, 1910.

Bandlose Porzellankronen. Von Hofzahnarzt Dr. Wünsche, Berlin. Sonderabdruck aus der „Deutschen zahnärztlichen Wochenschrift", XIII Jahrg., Nr. 35.

Die Schulzahnpflege in Oesterreich. Von Dr. Gabriel Wolf, Wien. Sonderabdruck aus der Wochenschrift: „Das österreichische Sanitätswesen", 1910, Nr. 38.

Wie wirkt Wasserstoffsuperoxyd als Mundwasser auf das im Munde befindliche Füllungsmaterial? Von O. Kolm, D. D. S., Worms. Sonderabdruck aus der „Zahntechnischen Wochenschrift", 1910, Nr. 19.

Ueber das Wesen und die praktische Verwertung des polyvalenten Professor Deutschmann-Serums in der Stomatologie. Von Dr. Juljan Zilz, k. u. k. Reg.-Arzt, Gyulafehérvár. Moritz Perles, Wien 1910.

Zur Kasuistik der Blutstillung nach Zahnextraktionen bei Hämophilikern mit Gelatine. Von Reg.-Arzt Dr. Juljan Zilz, Zahnarzt in Gyulafehérvár. Sonderabdruck aus der „Oesterr. Zeitschrift für Stomatologie", VI. Heft, Wien 1910.

Weitere Erfahrungen und Versuche mit Silikatzementen. Von Zahnarzt Dr. Robert Richter, Berlin. Sonderabdruck aus der „Deutschen Monatsschrift für Zahnheilkunde", Heft 6, 1910.

Das „Neue Harvardid" und wie erkennen wir experimentell ausserhalb des Mundes, ob ein Silikatzement als Füllungsmaterial für uns zu gebrauchen ist. Von Dr. chir. dent. Robert Richter, Zahnarzt in Berlin. Sonderabdruck aus dem „Archiv für Zahnheilkunde", 1909, Nr. 5.

Direkte Pulpenanästhesie etc. Von Zahnarzt Bolten, Husum. Sonderabdruck aus der „Deutschen zahnärztlichen Wochenschrift", XIII. Jahrg., Nr. 24.

Digitized by Google
Original from UNIVERSITY OF MICHIGAN
Generated on 2019-10-18 20:35 GMT / http://hdl.handle.net/2027/mdp.39015060277277
Public Domain in the United States, Google-digitized / http://www.hathitrust.org/access_use#pd-us-google

Aus der Praxis für die Praxis. Von Dr. Jul. Haas, Bielitz. Sonderabdruck aus der „Deutschen zahnärztlichen Zeitung", IX. Jahrg., Nr. 30.

Elasto-Massage (Eine neue Massagemethode). Von Dr. Adolf Schnee, Schöneberg-Berlin. Sonderabdruck aus der „Medizinischen Klinik", 1910, Nr. 30 u. 31.

Riedels Berichte. Ausgewählte Arbeiten aus den wissenschaftlichen Laboratorien der chemischen Fabriken von J. D. Riedel A.-G. **Riedels Mentor** für die Namen, sowie für die Zusammensetzung, Eigenschaften und Anwendung neuerer Arzneimittel, Spezialitäten und wichtiger technischer Produkte. 52. Auflage. Im Buchhandel erhältlich durch Anton Bertinetti, Berlin 1908.

Kalender für österreichische Amts-, Gemeinde- und für praktische Aerzte. Begründet von Dr. M. Sabl, redigiert von Dr. Rudolf Jahn, städt. Oberbezirksarzt, Wien. IV. Jahrg., 1911. Verlag von Josef Šafář.

L'Origine du Type Familial de la Maison de Habsbourg. Par le Dr. Osw. Rubbrecht. Avec 82 figures hors texte. Librairie Nationale d'Art et d'Histoire, G. van Oest & Cie., Bruxelles.

Bulletin of Washington University. Catalogue of the Dental School. (Missouri Dental College.) April 1910, St. Louis, Mo.

The Chemical Pathological Changes Occurring in the Pulp, During the Stages of Infection and Decomposition. By J. A. Vuilleumier, D. D. S. Read before the Massachusetts State Dental Society, June 1910.

NB. Bei Zusendung von Rezensionsexemplaren, Tauschexemplaren von Zeitungen etc. wolle man sich nur meiner Adresse bedienen.

Julius Weiss

Wien, I. Petersplatz Nr. 7

Digitized by Google
Original from UNIVERSITY OF MICHIGAN
Generated on 2019-10-18 20:35 GMT / http://hdl.handle.net/2027/mdp.39015060277277
Public Domain in the United States, Google-digitized / http://www.hathitrust.org/access_use#pd-us-google

Empfangene Zeitschriften.

Amerika

Dental Cosmos.
Dental Digest.
Western Dental Journal.
Dental Review.
Dental Brief.
Dental Summary.
Items of Interest.
Xi-Psi-Phi-Quarterly.
Revista Dental (Havanna)
La Odontol. Columbiana.
Revista Dental (St. Jago).

Australien:

Australian Journal of Dentistry.

Belgien

Revue trimestrielle de Stomatologie.
Le Journal Dentaire Belge.

Dänemark, Schweden und Norwegen:

Odontologisk Tidskrift.
Svensk Tandläkare Tidskrift.
Tandlägebladet.

Deutschland:

Deutsche zahnärztl. Wochenschrift.
Deutsche zahnärztliche Zeitung.
Deutsche Monatsschr. f. Zahnheilk.
Korrespondenzblatt für Zahnärzte.
Zahnärztliche Rundschau.
Archiv für Zahnheilkunde.
Zeitschrift für zahnärztl. Orthopädie.
Zahntechnische Wochenschrift.
Zahntechnische Reform.
Zahnärztliche Halbmonatsschrift.
Journal für Zahnheilkunde und Zahntechnik.
Schulzahnpflege.

England:

British Dental Journal.
Dental Record.
Quarterly Circular.

Frankreich:

Revue de Stomatologie.
Le Laboratoire.
La Province dentaire.
Bulletin du Synd. d. Chir.-Dent. de France.
Le Monde Dentaire.

Holland:

Tijdschrift voor Tandheelkunde.

Italien:

Rivista Trimestrale di Odontojatria.
La Stomatologia.
La Rassegna Dentistica.
Rivista Stomatologica.

Japan:

Shikwa-gakuho.

Oesterreich-Ungarn:

Österr. Zeitschrift für Stomatologie.
Zeitschrift für Zahntechnik.
Ash's Wiener Vierteljahrs-Fachblatt.
Stomatologiai Közlöny.
Fogorvosi Szemle.
A Fogtechnikus.
Zubní lékařství.
Monatshefte für Pädagogik.

Russland:

Zubowratschebni wjestnik.
Kronika Dentysticzna.
Zubowratschebni Dilo.
Odontologitscheskoje Obosrenije.
Jurnal Zubowr i Prot. Techniki.

Schweiz:

Schweizerische Vierteljahrsschrift für Zahnheilkunde.

Spanien:

La Odontologia.

Wir bestätigen den Empfang von Tauschexemplaren der genannten Zeitschriften und bitten um deren fernere Zusendung unter der Adresse:

JULIUS WEISS, Wien, I. Petersplatz 7.

Generated on 2019-10-18 20:35 GMT / http://hdl.handle.net/2027/mdp.39015060277277
Public Domain in the United States, Google-digitized / http://www.hathitrust.org/access_use#pd-us-google
Digitized by Google
Original from UNIVERSITY OF MICHIGAN

Assistentenstelle zu besetzen.

In erstklassiger Praxis in Brünn. Anträge unter „Dr. S. R. 467".

Offerte befördern die Herren Weiss & Schwarz, Wien, I. Petersplatz 7.

Zur Besetzung von offenen

Techniker-Stellen

empfiehlt sich die behördlich konzessionierte

Fach-Stellenvermittlung

des

Verbandes österr. Zahntechniker-Gehilfen und -Lehrlinge in Wien

VI. Mariahilferstrasse 99 (Hotel Palace).

Sprechstunden: an Wochentagen von 7—8 Uhr abends

Telegrammadresse: Zahnvermittlung Wien.

Praxis-Verkauf.

Gut eingeführte, lukrative städtische Praxis in der Bukowina ist wegen Uebersiedlung sehr preiswert abzugeben.

Anfragen unter „Bukowina" befördert die Exp. d. Bl.

Dr. med.

der einige Monate auf zahnärztlicher Klinik tätig war und eine zweimonatliche zahnärztliche Vertretung mit bestem Erfolge durchgeführt hat, wünscht bei einem Zahnarzte womöglich in einer Provinzstadt gegen zu vereinbarendes Honorar auf zirka vier Monate als Assistent einzutreten.

Anfragen unter „W. Z. 10" befördern die Herren Weiss & Schwarz, Wien, I. Petersplatz 7.

Bemittelter Zahnarzt als Sozius

wird gesucht. Kenntnis der böhmischen Sprache nötig.

Gefl. Anträge unter „Praxis P. Z. N." an die Herren Weiss & Schwarz, Wien, I. Petersplatz 7.

Generated on 2019-10-18 20:35 GMT / http://hdl.handle.net/2027/mdp.39015060277277
Public Domain in the United States, Google-digitized / http://www.hathitrust.org/access_use#pd-us-google

Digitized by Google

Original from UNIVERSITY OF MICHIGAN

Praxis oder Assoziation in Wien sucht

Zahnarzt mit langjähriger Provinzpraxis.

Offerten unter „Dr. K. K. T." befördern die Herren Weiss & Schwarz, Wien, I. Petersplatz 7.

Praxis oder Assoziation sucht

zahnärztlich tüchtig ausgebildeter Regimentsarzt.

Offerten unter „O. R. G." befördern die Herren Weiss & Schwarz, Wien, I. Petersplatz 7.

Praxis oder Assoziation sucht

junger gut ausgebildeter Zahnarzt mit Assistenten-Praxis in Wien oder Prag.

Offerten unter „D. E. D. H." befördern die Herren Weiss & Schwarz, Wien, I. Petersplatz 7.

Ein Lustgas-Sauerstoff-Narkoseapparat und eine Blechwalze

in gebrauchtem, aber gutem Zustande sind billig abzugeben.

Anfragen unter „N. B. 6" befördern die Herren Weiss & Schwarz, Wien, I. Petersplatz 7.

Folgende gebrauchte, gut erhaltene Gegenstände

sind billig abzugeben:

1 Wilkersonstuhl (ältere Konstruktion), 1 transportabler Ständer mit Allantisch, 1 Speinapf vernickelt, 1 Glaseinsatz dazu, 1 Wasserspritze, 1 Bohrmaschine, 1 Winkelstück, 15 Exkavatoren, 6 Reinigungsinstrumente, 12 Goldstopfer, 1 Goldpinzette, 1 Handhammer, 1 Hammer nach Abott, 12 Stopferspitzen dazu, 1 Kofferdam-Lochzange, 1 Kofferdam-Klammerzange, 1 Porzellankassette (Jenkins, gross), 1 Spiritusofen (Jenkins), 1 Vulkanisierapparat, 4 Küvetten, 1 Küvettenbügel, 1 Schleifmaschine, 1 Kautschukwärmer, 1 Spirituslampe, 1 Abdruckmassenerwärmer, 3 Artikulatoren, 1 Amboss, 20 Abdrucklöffel, 1 Schraubenpresse mit Formflasche und Balancier, 1 Tasterzirkel, 1 Arbeitstisch (technisch), 1 Gipstisch.

Anfragen unter „Gebrauchte Gegenstände" befördern die Herren Weiss & Schwarz, Wien, I. Petersplatz 7.

Digitized by Google
Original from UNIVERSITY OF MICHIGAN
Generated on 2019-10-18 20:35 GMT / http://hdl.handle.net/2027/mdp.39015060277277
Public Domain in the United States, Google-digitized / http://www.hathitrust.org/access_use#pd-us-google

Zahnärztlicher Unterricht

an den Universitäten in Oesterreich und Ungarn.

a) Oesterreich.

Wien. K. k. zahnärztl. Universitäts-Institut, IX. Türkenstrasse 9.

Vorstand: Reg.-Rat Prof. Dr. Julius Scheff.
Assistenten: I. Dr. Berth. Spitzer, II. Dr. Bruno Klein.
Demonstratoren: Stud. med. Ignaz Deutsch und Emanuel Stiksa.

I. **Semestralvorlesungen über operative u. konservierende Zahnheilkunde,** fünfmal wöchentlich von 4 bis 6 Uhr abends. Dieselben umfassen die gesamte Theorie in Verbindung mit Uebungen am Phantom und dauern als solche bis zu den Weihnachtsferien. Nach letzteren beginnen die praktischen Uebungen an Patienten bis zum Semesterschluss.

II. **Semestralvorlesungen für Mediziner** zweimal wöchentlich.

III. **Semestralvorlesungen über Zahnersatzkunde;** Herstellung von Ersatzstücken an Patienten, fünfmal wöchentlich von 8 bis 10 Uhr vormittags. Von 10 bis 12 Uhr praktische Uebungen in den Arbeitsräumen für Zahnersatzkunde.

IV. **Extraktionskurs** mit prakt. Uebungen, abgehalten von den Assistenten Dr. Spitzer und Dr. Klein unter Leitung des Vorstandes. Kursdauer: 4 Wochen. Honorar: Aerzte *K* 30.—, Studierende *K* 20.—.

V. Doz. Dr. Rud. Loos liest ein zweistündiges Kolleg mit Demonstrationen und prakt. Uebungen für Mediziner. Samstag von 3 bis 5 Uhr nachm.

V. **Ferialkurse:**

Instituts-Assistent Dr. B. Spitzer hält während der Weihnachts- und Osterferien, sowie anfangs September theoretische und praktische Ferialkurse über operative und konservierende Zahnheilkunde und Zahnersatzkunde in der Dauer von 6 bis 7 Wochen mit Uebungen am Patienten ab. Anfragen: IX. Türkenstrasse 9, Universitäts-Institut.

Wien. Zahnärztl. Abteilung d. allg. Poliklinik, IX. Höfergasse 1.

Vorstand: Doz. Dr. v. Wunschheim.
Assistenten: Dr. O. v. An der Lan und Dr. F. Frank.

I. **Semestralvorlesungen über Zahnheilkunde** für Mediziner, zweistündig, Dienstag, Donnerstag von 6 bis 7 Uhr abends. *K* 4·20.

II. **Praktische Uebungen in konservierender Zahnheilkunde** an Patienten für Vorgeschrittene, zehnstündig, fünfmal wöchentlich von 5 bis 7 Uhr abends, 50 *K*.

III. Weiser Rudolf, Privatdozent, Dr. med. univ.: **Semestralvorlesung über Zahnersatzkunde,** Donnerstag von 9 bis 12 Uhr mit praktischen Uebungen am Patienten und technischen Arbeiten am Modell, fünfmal wöchentlich von 9 bis 11 Uhr. Beginn 1. November (Anmeldungen und Anfragen — nur schriftlich — an Dr. R. Weiser, IX. Frankgasse 2.) Zahnärztliche Abteilung der Poliklinik. Honorar *K* 200.—.

IV. **Ferialkurse:**

Die Abteilungs-Assistenten Dr. O. v. An der Lan und Dr. F. Frank halten während der Weihnachts- und Osterferien, sowie anfangs September praktische Kurse über konservierende Zahnheilkunde und Zahnersatzkunde mit Uebungen am Patienten ab. Anfragen: IX. Höfergasse, Allg. Poliklinik.

Doz. Dr. L. Fleischmann liest: Die normale und pathologische Histologie der Zähne, einschliesslich der Histogenese. Einstündig. Im Histologischen Institut (Prof. Ebner).

Doz. Dr. W. Wallisch: Semestralvorlesung für Mediziner im Anatomischen Institut. (Prof. Hochstetter.)

Digitized by Google
Original from UNIVERSITY OF MICHIGAN
Generated on 2019-10-18 20:35 GMT / http://hdl.handle.net/2027/mdp.39015060277277
Public Domain in the United States, Google-digitized / http://www.hathitrust.org/access_use#pd-us-google

Graz. K. k. zahnärztl. Universitäts-Institut.

Vorstand: Prof. Dr. Franz Trauner.

Assistenten: I. Dr. R. Benedikt, II. Dr. de Crinis.

I. **Semestralvorlesungen über Zahnheilkunde**: Montag, Mittwoch und Freitag von 5 bis 6 Uhr abends als 3stündiges Kollegium.

II. **Praktischer Kurs an Patienten für Vorgeschrittene**, 10 Stunden wöchentlich 8 Wochen hindurch, Montag bis Freitag von 5 bis 7 Uhr abends, gegen das Honorar eines 10stündigen Kollegiums.

III. **Zahnersatzkunde**: Montag bis Samstag von 8 bis 10 Uhr, verbunden mit Arbeiten im Laboratorium für Ersatzkunde von 10 bis 12 Uhr als 20stünd. Kollegium.

IV. **Ferialkurse** lesen die Assistenten.

Innsbruck. K. k. zahnärztl. Universitäts-Institut, Annichstr. 24.

Vorstand: Prof. Dr. B. Mayrhofer.

Assistenten: I. Dr. Eug. Pöll, II. Dr. W. Mitter.

I. **Klinische Vorlesungen über Pathologie u. Therapie der Zahnkrankheiten mit Praktikum**, 3 Stunden wöchentl.; Dienstag von 5 bis 7 Uhr und Donnerstag von 5 bis 6 Uhr.

II. **Praktische Uebungen an Patienten in der operativen Zahnheilkunde, verbunden mit Demonstrationen.** Gemeinsam mit Dr. Arnold. Montag bis Freitag von 2 bis 6 Uhr. Als 5stünd. Kollegium zu rechnen. Laboratoriumsgebühr 25 *K*. Teilnehmerzahl nach Massgabe der vorhandenen Arbeitsplätze beschränkt.

III. **Theoretisch-praktischer Semestralkurs über künstlichen Zahnersatz, verbunden mit Demonstrationen und Uebungen an Patienten.** Gemeinsam mit Dr. Mitter. Montag bis Freitag von 8 bis 12 Uhr. Als 5stünd. Kollegium zu rechnen. Laboratoriumsgebühr 50 *K*. Teilnehmerzahl nach Massgabe der vorhandenen Arbeitsplätze beschränkt.

IV. In den Weihnachts-, Oster- und Sommerferien werden operative und technische Assistentenkurse abgehalten.

Prag. Zahnärztl. Institut der k. k. deutschen Universität.

Prag, I. Obstmarkt 6.

Vorstand: Prof. Dr. H. Bönnecken.

Assistenten: I. Dr. A. Kerber, II. Dr. H. Fritsch, III. Dr. R. Kleiner.

I. **Semestralvorlesungen**: *a*) Theoretische und praktische Zahnheilkunde mit Demonstrationen und Uebungen an Zahnkranken: Montag, Mittwoch, Freitag 6 bis 7 Uhr; *b*) zahnärztlicher Operationskurs mit besonderer Berücksichtigung der Erhaltung erkrankter Zähne durch Füllung: Täglich 4 bis 6 Uhr; *c*) Kursus der zahnärztl. Technik: Täglich 2 Stunden nach Uebereinkunft. (Honorar 100 *K*.)

II. **Kurse**: Plombierkurse werden vom 1. Oktober bis 30 November und 7. Jänner bis 28. Februar und vom 1. Mai bis 15. Juni von Dr. H. Fritsch, Kurse über Zahntechnik zu denselben Terminen von Dr. R. Kleiner abgehalten. Ausserdem eventuell 4- bis 6wöchentliche Ferialkurse zu Ostern und in den Hauptferien. Nähere Auskünfte erteilen die Genannten.

Digitized by Google
Original from UNIVERSITY OF MICHIGAN
Generated on 2019-10-18 20:35 GMT / http://hdl.handle.net/2027/mdp.39015060277277
Public Domain in the United States, Google-digitized / http://www.hathitrust.org/access_use#pd-us-google

Prag. K. k. böhmisches Universitäts-Ambulatorium.

Vorstand: Prof Dr. E. Nessel.
Assistent: Dr. Tereba Zwei Demonstratoren.

Zahnheilkunde. Theoretische Vorträge mit Uebungen am Phantom, **Demonstrationen** im Plombieren der Zähne für Anfänger.

Klinik der Zahnkrankheiten mit Uebungen im Extrahieren und Plombieren der Zähne für Vorgeschrittene.

Doz Dr. J. Jesensky liest im Wintersemester zweimal wöchentlich ein Kolleg mit praktischen Uebungen für Mediziner.

Privatkurse nach vorheriger Anmeldung und Verabredung mit dem Vorstand des Institutes.

Ferialkurse (Weihnachten, Ostern, Ferien) liest Dr. Tereba.

Krakau. K. k. zahnärztl. Universitäts-Ambulatorium.

Vorstand: Prof. Dr. W. Lepkowski.
Assistent: Dr. Podłęslei. — *Demonstrator:* Stefański.

Sechswöchentlicher Kurs, von 8 bis 9 Uhr früh, fünfmal wöchentlich.

Uebungen im Plombieren und Extraktion der Zähne, 3 Stunden wöchentlich von 9 bis 10 Uhr früh.

Zahnersatzkunde, 3 Stunden wöchentlich von 8 bis 9 Uhr früh (Privat).

Lemberg. K. k. zahnärztl. Universitäts-Ambulatorium.

Vorstand: Unbesetzt.
Assistent: Unbesetzt.

Doz. Dr. Theodor Bohosiewicz.

b) Ungarn.

Budapest. Stomatolog. Klinik d. kgl. Universität, VIII. Mária utca.

Vorstand: Prof. Dr. J. v. Arkövy.
Honorar-Assistent: Dr. H. Salamon.
Assistenten: I. Dr. J. Sturm, II. Dr. E. Major.
Demonstratoren: Dr. D. v. Máthé, Dr. F. Faisztl, Dr. J. Kanitzer und Dr. E. Apáti.

Semestralvorlesungen:

I. **Stomatologische Poliklinik,** einmal wöchentlich von 5 bis ½7 Uhr abends (Montag) für die allgemeine Praxis.

Stomatologische Propädeutik, einmal wöchentlich von 5 bis ½7 Uhr abends (Dienstag) für zukünftige Spezialisten.

Stomatologische Operationslehre, einmal wöch. von 5 bis ½7 Uhr abds. (Donnerstag) für zukünftige Spezialisten (Gehalten von Prof. J. v. Arkövy.)

II. **Zahnersatzkunde** unter Leitung des Doz. Dr L. Hattyasy, zweimal wöchentlich von 5 bis ½7 Uhr abends (Mittwoch und Freitag).

III. **Zahnärztliche Operationslehre,** einmal wöchentlich von 5 bis 7 Uhr abends (Samstag), Doz. Dr. J. Szabó.

Die Klinik ist von 8 bis 12 Uhr vorm. und von 4 bis 8 Uhr abds. geöffnet.

Privatkurse werden von den Assistenten abgehalten.

Klausenburg. Königl. Universität.

Kurse: Doz. Dr. K. Hoenicz: Mund- und Zahnkrankheiten, verbunden mit Extraktions- und Füllungs-Exerzitien.

Doz. Dr. G. Rudas: Histologie und Pathologie der Zähne.

Digitized by Google
Original from UNIVERSITY OF MICHIGAN
Generated on 2019-10-18 20:35 GMT / http://hdl.handle.net/2027/mdp.39015060277277
Public Domain in the United States, Google-digitized / http://www.hathitrust.org/access_use#pd-us-google

Berliner zahnärztliche Poliklinik

Fernsprecher Amt VI, 781

Belle Allianoestrasse 87/88. BERLIN SW. Belle Alliancestrasse 87/88.

Gegründet 1902.

Institut für Fortbildungskurse

in den Fächern der operativen, prothetischen u. orthopädischen Zahnheilkunde.

Vorstand: Zahnarzt **Alfred Körbitz.**

Leiter der konservierenden u. chirurgischen Abteilung: Zahnarzt **Paul W. Simon.**

I. Konservierende Abteilung. Das Füllen der Zähne mit Gold-, Porzellan- und Metalleinlagen sowie plastischen Materialien. Behandlung pulpa- und wurzelkranker Zähne nach den Ergebnissen der neueren wissenschaftlichen Untersuchungen. Täglich 9—1 und 3—6 Uhr.

II. Chirurgische Abteilung. Extraktionsübungen. Unterricht in der lokalen und Leitungsanästhesie. Wöchentlich Demonstrationen operativer Eingriffe, wie Ausmeisselungen, Wurzelspitzenresektionen, Zystenexstirpationen etc. Täglich 12—1 und 3 - 4 Uhr.

Zahnärztliche Röntgenologie. Dienstag und Freitag 5—6 Uhr.

III. Prothetische Abteilung. Anfertigung von Kautschuk- und Metallersatzstücken, Stiftzähnen, Kronen und Brücken am Phantom und für Patienten. Täglich 9—1 und 3—6 Uhr.

IV. Orthodontische Abteilung. Mehrmals im Jahre 14tägige Demonstrationskurse mit beschränkter Teilnehmerzahl. Ferner praktische Uebungen in der Methoden von Angle, Case, Baker u. a. Montag und Donnerstag 6—8 Uhr.

Als Ergänzung des praktischen Unterrichtes finden in allen Abteilungen ständig **Vorlesungen und Demonstrationen** statt. Den Praktikanten steht die reichhaltige Institutsbibliothek zur freien Verfügung.

Ausser den allgemeinen Kursen werden auf Wunsch **Spezialkurse** von ein- oder mehrwöchiger Dauer erteilt, besonders in den Methoden des Goldfüllens, der Porzellan- und Metalleinlagearbeiten, Kronen- und Brückenarbeiten und Regulierungen.

Anmeldungen sind möglichst frühzeitig an das Bureau der **Berliner zahnärztlichen Poliklinik** zu richten, von dem alle Anfragen gern beantwortet und ausführliche Prospekte versandt werden. Der Eintritt kann jederzeit erfolgen. Aufnahme finden nur approbierte Zahnärzte und Aerzte aller Länder. Für Techniker ist ein besonderer Laboratoriumskurs eingerichtet.

Dr. Heinrich Höck

Zahnarzt

Wien, I. Volksgartenstrasse 5

empfiehlt sich den P. T. Kollegen zur Herstellung von

Röntgen-Aufnahmen

zu diagnostischen Zwecken.

Auskünfte werden mündlich und brieflich bereitwilligst erteilt.

Le Traducteur, The Translator, Il Traduttore,

drei Halbmonatsschriften zum Studium der französischen, englischen, italienischen und deutschen Sprache.

Wer die Anfangsgründe im Französischen, Englischen und Italienischen besitzt und sich darin zu üben und leicht zu fördern wünscht, dem seien diese drei Blätter warm empfohlen. Sie bringen mannigfaltigen Lese- und Lehrstoff und berücksichtigen besonders die Unterhaltungssprache. Bald belehrend, bald unterhaltend oder belustigend, können sie unbedenklich der Jugend vorgelegt werden. — Probenummern für Französisch, Englisch oder Italienisch kostenfrei durch den Verlag des „Traducteur“ in La Chaux-de-Fonds (Schweiz).

Digitized by Google

Original from UNIVERSITY OF MICHIGAN

Generated on 2019-10-18 20:35 GMT / http://hdl.handle.net/2027/mdp.39015060277277
Public Domain in the United States, Google-digitized / http://www.hathitrust.org/access_use#pd-us-google

Wien, Jänner 1910, Heft 2.

Verhandlungen

der

Europäischen Gesellschaft für Orthodontie.

o

Transactions

of the

European Orthodontia Society.

o

Beilage zur „Oesterreichisch-ungarischen Vierteljahrsschrift für Zahnheilkunde".

Herausgeber: JULIUS WEISS, Wien, I. Petersplatz 7.

INHALT:

Seite

H. Hecht: Unerwünschte Zug- und Druckwirkungen beim Regulieren, ihre Ursachen, Behandlung und Verhinderung 58

Karin Johanson: Die Ausübung der Orthodontie in einer kleinen Stadt . 76

CONTENTS:

Page

H. Hecht: Some undesirable results in the treatment of malocclusion, their cause, cure and prevention 59

Karin Johanson: The practice of Orthodontia in a small town 77

Generated on 2019-10-18 20:35 GMT / http://hdl.handle.net/2027/mdp.39015060277277
Public Domain in the United States, Google-digitized / http://www.hathitrust.org/access_use#pd-us-google

Digitized by Google

Original from UNIVERSITY OF MICHIGAN

III. Jahresversammlung.

April 1909.

Unerwünschte Zug- und Druckwirkungen beim Regulieren, ihre Ursachen, Behandlung und Verhinderung.

Von *Hans Hecht*, M. D. S., Zahnarzt in Berlin.

Das Anglesche System hat unzweifelhaft das Verständnis für das Regulieren der Zähne so wesentlich erleichtert, dass dieser Zweig unserer Profession nicht mehr die Kunst einzelner von Gott Begnadeten ist, sondern von jedem Zahnarzt, der sich in ernster Weise damit beschäftigt, ausgeübt werden kann. Allerdings hilft uns auch dieses System nicht über alle Klippen hinweg. Wir stossen vielmehr im Laufe einer jeden grösseren Regulierung auf unerwartete Wirkungen der Apparate, die uns zuweilen manche schwere Aufgabe zu lösen geben. Es ist unmöglich, alle Ursachen für solche Vorkommnisse anzugeben, meistenteils jedoch bestehen sie

1. in einer zu starken Belastung der Stützpunkte,
2. in einer Unterschätzung des Widerstandes der Angriffspunkte,
3. in der Veränderlichkeit der Widerstandskräfte im Alveolarknochen während der verschiedenen Perioden des Regulierens,
4. in der Nachlässigkeit von Patienten, unseren Instruktionen Folge zu leisten und die verabredeten Besuche einzuhalten.

Die erste Ursache, die zu starke Belastung der Stützpunkte, bewirkt eine Fortbewegung der Stützpunkte in einer falschen Richtung. Bei den Regulierungen nach dem System von Angle sind gewöhnlich die vier ersten Molaren die Stützpunkte für die Kräfte, die wir gebrauchen, um irregulär stehende Zähne in die richtige Artikulationsstellung zu führen. In der Klasse I nach Angle sollen die ersten Molaren als feststehende Stützpunkte dienen, in der Klasse II dagegen sollen zuerst die oberen ersten Molaren als distalwärts zu bewegende Stützpunkte benutzt werden,

Digitized by Google
Original from UNIVERSITY OF MICHIGAN
Generated on 2019-10-18 20:35 GMT / http://hdl.handle.net/2027/mdp.39015060277277
Public Domain in the United States, Google-digitized / http://www.hathitrust.org/access_use#pd-us-google

Third annual meeting.

April 1909.

Some undesirable results in the treatment of malocclusion, their cause, cure and prevention.

By *Hans Hecht,* M. D. S., Zahnarzt in Berlin.

Although Angle's system of regulating teeth has so facilitated our understanding and efforts, that is has opened this field of our practice even to those who before Angle's great and unselfish publications never attempted to make use of regulating appliances, nevertheless in the course of more complicated cases we meet with difficulties, arising from certain unexpected results of our appliances, which tax our patience and our inventive qualities to their utmost. It is impossible to give all the causes for these accidents, but they are mostly due:

1. to overburdening the base from which we get the force to move the teeth;

2. to underestimating the resistance of the teeth to be moved;

3. to the varying resistance of the alveolar bone at the different periods of the regulating process;

4. to the negligence on the part of the patients in following our instructions and keeping the regular appointments.

The first cause, the overburdening of the base, makes the anchored teeth move in the wrong direction. According to Angle's method of regulation the 4 first molars are usually the anchors for the forces, which we need to apply in moving the teeth. In the case of class 1, they are considered as fixed points of anchorage. In the case of class 2, on the other hand, the entire lower row of teeth, including the anchored first molars are not taken as fixed anchorages but as anchorages which move in a mesial direction. By means of these the upper first molars are made to move distally. In class 3 likewise Angle takes the entire upper

Digitized by Google
Original from UNIVERSITY OF MICHIGAN
Generated on 2019-10-18 20:35 GMT / http://hdl.handle.net/2027/mdp.39015060277277
Public Domain in the United States, Google-digitized / http://www.hathitrust.org/access_use#pd-us-google

durch welche die ganze untere Zahnreihe inklusive dem als Stützpunkt dienenden ersten unteren Molar mesialwärts bewegt werden soll. Bei der Klasse III nach Angle sind zuerst die ersten unteren Molaren die distalwärts zu bewegenden Stützpunkte und die erste Handhabe, durch die die ganze obere Zahnreihe inklusive dem als Stützpunkt dienenden ersten Molar mesialwärts bewegt werden soll. Um diese mesialen und distalen Verschiebungen der Klasse II und III auszuführen, benutzen wir die Bakerschen Gummiringe. Die Wirkung dieser Ringe kann durch grössere Dicke, Länge und Zahl vermehrt werden. Hierbei können sich unerwünschterweise die als Stützpunkte dienenden Molaren 1. verlängern, das heisst aus ihren Alveolen herausgezogen werden und so die Artikulation der anderen Zähne verhindern; 2. können in der Klasse II die ersten unteren Molaren mesialwärts oder auch linguo-mesialwärts gekippt werden, wodurch nicht allein eine schwere Artikulationsstörung entsteht, sondern auch der Kiefer in der Gegend der Molaren verengt wird, während wir zumeist den Kiefer in dieser Gegend dehnen oder in seiner normalen Breite erhalten wollen; 3. können in der Klasse III die ersten oberen Molaren bei zu starker Wirkung der Gummiringe mesialwärts oder auch linguo-mesialwärts gekippt werden. Die Behandlung dieser Wirkungen besteht bei der Verlängerung der Molaren entweder in der Verwendung von zarteren Gummiringen, die nicht so stark gespannt werden, oder, falls die Molaren bereits stark verlängert sind und keinen festen Halt im Kiefer mehr haben, in der Verlegung der Stützpunkte auf die zweiten Molaren. Falls diese noch nicht durchgebrochen sind, Aussetzung der Behandlung bis dahin oder bis die ersten Molaren sich wieder im Kiefer gefestigt haben.

Gegen das mesiale Kippen der unteren Molaren in Klasse II kann man nach Angle durch Biegen des Dehnungsbogens helfend eingreifen. Der untere Dehnungsbogen wird auf der rechten und linken Seite in der Gegend zwischen erstem und zweitem Bicuspidaten so gebogen, dass er in der Schneidezahngegend ungefähr 3 Mm. näher der Wurzelspitze zuliegt, als er normalerweise (Höhe der Zahnfleischlinie) in der Gegend der Schneidezähne liegen sollte. Sodann wird der Dehnungsbogen in der normalen Höhe an den Schneidezähnen hochgebunden. Dies bewirkt ein distales Kippen der ersten Molaren und paralysiert somit die Neigung zum mesialen Kippen bei Anwendung zu starker Bakerschen Gummiringe. Gegen die linguale Verschiebung

Digitized by Google
Original from UNIVERSITY OF MICHIGAN
Generated on 2019-10-18 20:35 GMT / http://hdl.handle.net/2027/mdp.39015060277277
Public Domain in the United States, Google-digitized / http://www.hathitrust.org/access_use#pd-us-google

row of teeth, including the anchored first molars, as anchorages which move in a mesial direction. By means of these the lower first molars are made to move distally. To produce these mesial and distal movements we use the Baker reciprocal rubber rings. The effectiveness of these rings varies with their thickness, length and number. They may have a bad effect on the anchored molars, in as much as:

1. they may cause these molars to elongate, i. e. to be forced out of their alveolae, sometimes so far as to impede the articulation of the other teeth;

2. in class 2 the first molars are apt to tip mesially, lingually or even linguo-mesially, thus producing both a serious impediment in the articulation and a narrowing of the jaw in the molar region. The latter is just what we dont want to happen. We generally aim to expand the jaw in this region or to preserve at least its normal width;

3. in class 3 the upper first molars are apt to tip mesially, lingually or even linguo-mesially, if the rubber ligatures exert too great a pressure.

In case the molars elongate, thinner rubber rings must be used, so as to avoid the tight tension, or if the elongation is already far advanced and the molars are no longer firm in the jaw, the anchorages must be transferred to the second molars. If these dont happen to be already through, treatment must be suspended till they have come or until the first molars have tightened up again.

The mesial tipping of the molars in class 2 and 3 can be remedied by bending the expansion arch on both sides, somewhere between the first and second bicuspids, in such a way that it lies in the vicinity of the incisors about 3 mm. nearer the apex of the roots of the incisors than its normal position, which would be on a level with the gum line. The arch should then be fastened to the incisors at the gum line. This causes a distal tipping of the first molars and checks the tendency to mesial tipping which comes from too strong an action of the rubber rings.

The lingual displacement may be remedied either by an additional attachment of the arch to the second molars or, better still, by the application of a second expansion arch on the lingual side. This arch is detachable and bent in such a way that it exerts a slight buccal pressure on the molars. It is held in place by small tubes or by the ordinary molar-bandtubes, in which a slot has been cut to receive

Digitized by Google
Original from UNIVERSITY OF MICHIGAN
Generated on 2019-10-18 20:35 GMT / http://hdl.handle.net/2027/mdp.39015060277277
Public Domain in the United States, Google-digitized / http://www.hathitrust.org/access_use#pd-us-google

hilft entweder die Verankerung mit dem zweiten Molar oder noch besser eine an der lingualen Seite des Kieferbogens angebrachte, abnehmbare elastische Dehnungschiene von Molar zu Molar, die durch kleine an der lingualen Seite der Molaren angelötete Röhrchen oder offene Kanülen fixiert wird.

Bei der ersten Klasse kommt es ebenfalls häufig zu einer zu starken Belastung der Stützpunkte. Der Grund hiefür liegt aber mehr in einer Unterschätzung des Widerstandes der Angriffspunkte, also des zweiten von mir angegebenen Grundes für unerwartete Druck- und Zugwirkungen. Die zu regulierenden Zähne dieser Klasse befinden sich nämlich zumeist in einer mehr oder weniger eingekeilten Stellung, zu dem manchmal noch eine eingekeilte Artikulation als erschwerender Umstand hinzutritt. Wenn sich z. B. die oberen Bicuspidaten in bukkaler, die unteren Bicuspidaten in lingualer Okklusion befinden, dass also beim Zusammenbeissen die unteren Bicuspidaten innerhalb der oberen Bicuspidaten stehen und demnach die Wangenfläche der unteren Bicuspidaten gegen die Zungenfläche der oberen Bicuspidaten schleift. In einem solchen Falle ist es unmöglich, die Stellung der Bicuspidaten durch einfaches Anziehen derselben an den Dehnungsbogen zu verändern. Vielmehr würden hier die als Stützpunkte dienenden ersten Molaren nachgeben und sich im Oberkiefer bukkalwärts und im Unterkiefer mesialwärts verschieben. Die eingekeilte Artikulationsstellung der Bicuspidaten ist eben die stärkere. In der Behandlung solcher Fälle müssen wir zunächst an die Aufhebung der eingekeilten Artikulationsstellung herangehen. In diesem Falle würde das in leichter Weise durch eine Schraube mit Rechts- und Linksgewinde erreicht werden, die palatinalwärts über den harten Gaumen gespannt und an der lingualen Seite der oberen Bicuspidaten befestigt ist. Durch diese Schraube werden die oberen Bicuspidaten aus ihrer eingekeilten bukkalen Stellung in eine normale Stellung lingualwärts hineingezogen. Der Biss ist während dieser Zeit also zwei bis drei Tage gehoben, geht dann aber schnell in die richtige Höhe zurück. Nachdem diese Einkeilung beseitigt ist, kann man mit der weiteren Regulierung unter Benützung der ersten Molaren als Stützpunkte fortschreiten. Man sieht hieraus, dass man bei fester Einkeilung der zu regulierenden Zähne nicht blindlings den Angleschen Dehnungsbogen gebrauchen kann. Das bezieht sich in gleicher Weise auch auf den Gebrauch der nach Hawleys Berechnung gebogenen

Digitized by Google
Original from UNIVERSITY OF MICHIGAN
Generated on 2019-10-18 20:35 GMT / http://hdl.handle.net/2027/mdp.39015060277277
Public Domain in the United States, Google-digitized / http://www.hathitrust.org/access_use#pd-us-google

the arch. The tubes are soldered to the lingual side of the molar-bands.

An overburdening of the anchorages often occurs in the first class also. The reason for this is very likely due to underestimating the resistance offered by the teeth to be moved.

This is the second of the causes of malocclusion which I mentioned. The teeth here requiring regulation are usually in a more or less locked position. The situation is moreover often aggravated by the presence of locked articulation. Then, for instance, the upper bicuspids are in buccal, the lower in lingual occlusion. It is impossible in a case like this to change the position of the bicuspids by simply pulling them up to the expansion arch. On the contrary, the anchored first molars would be likely to give way; in the upper jaw they would be forced into buccal displacement and in the lower jaw into mesial displacement. The locked position of the bicuspids is the decisive factor here. The first thing to do, in cases like these, is to get rid of the locked position. That could be easily done in the present case by carrying a reciprocal screw attachment across the hard palate and soldering it to the lingual side of the upper bicuspidsbands. For 2 or 3 days, while the screw is drawing together the upper bicuspids, the bite is lengthened but it soon becomes normal again. The locked position once out of the way, we can continue the regulation, using the first molars as anchorages. This shows, that when we have firmly locked teeth to regulate, Angle's arch bow cannot be used indiscriminately. The same is true of the arch bow bent according to Hawley's measurements, as the teeth to be regulated in most cases require a bow to be bent in a great variety of ways. The object of this is to enable the elasticity of the bend to draw the teeth to be regulated into the correct position with the assistance of Angle's brass wires. The Hawley bow is however interesting for the sake of comparing it with the regulated arch bow. But even here one must not attempt to correct the regulated arch according to Hawley's measurement, for the width of the teeth determines not alone the shape of the dental arch, but also the articulating planes of the teeth. These planes are not alike in any 2 mouths, not even when the width of the teeth coincides. According to Hawley's measurements there is only one fixed type of bow and not as we know, an arch bow varying with national and individual types.

Digitized by Google
Original from UNIVERSITY OF MICHIGAN
Generated on 2019-10-18 20:35 GMT / http://hdl.handle.net/2027/mdp.39015060277277
Public Domain in the United States, Google-digitized / http://www.hathitrust.org/access_use#pd-us-google

Dehnungsbogen. Dieser letztere ist als Regulierungsinstrument nur selten zu verwenden, da die zu regulierenden Zähne zumeist eine grosse Mannigfaltigkeit der Biegung der Schiene verlangen, damit die Elastizität der ausgebogenen Stelle die zu regulierenden Zähne in die richtige Artikulationsstellung vermittels der Angleschen Messingdrähte hineinzieht. Die Hawleysche Schiene trägt diesen Verhältnissen nicht Rechnung. Der Hawley-Bogen ist auch nur von geringem Interesse beim Vergleich mit dem Bogen der regulierten Zahnreihe. Auch hier dürfen wir nicht den Bogen der regulierten Zahnreihe nach der von Hawley gegebenen Berechnung korrigieren, denn die Breiten der Zähne ergeben nicht allein die Bogenform der Zahnreihe, sondern auch die Artikulationsflächen der Zähne. Diese sind aber bei allen Menschen verschieden, selbst bei solchen von gleicher Zahnbreite. Wollten wir den einen bestimmten Typus nach Hawley für den Zahnbogen annehmen, so würden die bekannten typischen, regulären Zahnbögen bestimmter Rassen nicht mehr zu Recht bestehen.

Ich möchte einen Fall, Klasse I, aus meiner Praxis erwähnen, bei dem ich den Widerstand der zu regulierenden Zähne stark unterschätzt hatte. Die Patientin war 22 Jahre alt. Ihre unteren Frontzähne hatten sich infolge eines sehr verkürzten, kleinen und zugespitzten Kieferbogens in zwei Reihen hintereinander gestellt. In der Gegend der Bicuspidaten, die in normaler Okklusion aber trotzdem etwas lingual standen, der erste Bicuspis mehr als der zweite, war der Kieferbogen von fast normaler Breite in der Gegend der drei Molaren, die sich in richtiger Okklusion befanden, ganz normal. Der obere Zahnbogen war fast regelmässig, nur eine kleine Verkürzung zeigte sich in der Gegend der mittleren Schneidezähne, die etwas übereinander standen. In der Gegend der Bicuspidaten war der Bogen nur wenig lingualwärts verkleinert. Die unteren Frontzähne kamen überhaupt nicht in den Biss, sie berührten zirka 2 Mm. hinter den oberen Frontzähnen kaum das Zahnfleisch. Ein Zahnarzt, der vor mir die Patientin behandelte, hatte ihr, um Platz für die unteren Frontzähne zu schaffen, den rechten lateralen unteren Schneidezahn gezogen und dabei noch die Schneidekante des rechten unteren mittleren Schneidezahnes abgebrochen. Um den unteren Zahnbogen in der Gegend der Frontzähne und Bicuspidaten zu vergrössern, bog ich den Angleschen Dehnungsbogen so, dass er zirka 3 Mm. von den Front-

Digitized by Google
Original from UNIVERSITY OF MICHIGAN
Generated on 2019-10-18 20:35 GMT / http://hdl.handle.net/2027/mdp.39015060277277
Public Domain in the United States, Google-digitized / http://www.hathitrust.org/access_use#pd-us-google

I will cite one case belonging to class 1, where I very much underestimated the resistance of the teeth to be moved. The patient was 22 years old. The lower front teeth were arranged in 2 rows, the lower arch of normal width in the region of the 3 molars on each side and of normal width in the region of the bicuspids, but very much shortened, small and pointed in front. The bicuspids were in normal occlusion, but somewhat lingual, the first more so than the second. The upper arch was almost regular, except for a slight shortening in the region of the central incisors, which overlapped a little. The lower front teeth did not articulate at all; they almost touched the gum about 2 mm. behind the upper front teeth. Some years ago, a dentist had extracted the right lateral lower incisor in order to make room. During this extraction he broke away the incisal third of the next tooth, the crowded right lower central incisor. To enlarge the arch in the region of the front teeth and the bicuspids I bent the expansion arch in such a way that the distance from the front teeth and the bicuspids measured about 3 mm. labially. I used the first molars as anchorages, thinking them very firmly supported by the presence of the second and third molars. I fastened therefore all the front teeth to the arch bow and drew them gradually every other day towards the arch bow. The result of the first fortnight was a slight labio-buccal movement of the front teeth. Suddenly in the third week both the lower wisdom teeth, which had already cut three years before, began to grow sensitive. The pressure on these teeth finally became so great that the parts got very much inflamed; in fact the patient was unable to open her mouth in consequence of the inflammation. Ulceration also set in. I stopped trying to move the front teeth labio-buccally, but just kept them by a small arch from canine to canine in their somewhat improved position. By the end of a week the painful symptoms had ceased. I put the expansion arch on again and tried now to move simultaneously the bicuspids of both jaws buccally, by drawing them by the ligature wires to the arch bow. The lower bicuspids did not move buccally, as I expected, but the lower first molars gave way with a decided lingual movement. I therefore gave up for the time being trying to do anything with the bicuspids.

I removed the big arch bow of the lower jaw, bent it far apart at its distal ends and attached it to the tubes of the molars, which in two days time were back again in

Digitized by Google
Original from UNIVERSITY OF MICHIGAN
Generated on 2019-10-18 20:36 GMT / http://hdl.handle.net/2027/mdp.39015060277277
Public Domain in the United States, Google-digitized / http://www.hathitrust.org/access_use#pd-us-google

zähnen und Bicuspidaten labialwärts abstand. Als Stützpunkte dienten die ersten Molaren, die ich durch die Anwesenheit der zweiten und dritten Molaren für sehr gestützt hielt. Ich band daher sämtliche Frontzähne an den Dehnungsbogen an und zog diese ein um den andern Tag an den Dehnungsbogen heran. Das Resultat der ersten beiden Wochen war bereits eine leichte labio-bukkale Verschiebung der Frontzähne. In der dritten Woche jedoch begannen plötzlich die beiden unteren Weisheitszähne, die sich bereits seit 3 Jahren an Ort und Stelle befanden, empfindlich zu werden. Der Druck gegen diese Zähne wurde schliesslich so gross, dass starke Schwellung, Kieferklemme und Eiterung eintraten. Ich musste die weiteren Versuche, die Frontzähne labio-bukkalwärts zu bewegen, abbrechen und machte eine kleine Retentionsschiene von Eckzahn zu Eckzahn, die die Frontzähne in ihrer schon etwas verbesserten Stellung festhielt. Nachdem die schmerzhaften Erscheinungen an den Weisheitszähnen innerhalb 8 Tagen vollkommen zurückgegangen waren, wurde der Angle sche Dehnungsbogen wieder eingesetzt und versucht, die Bicuspidaten im Ober- und Unterkiefer gleichzeitig bukkalwärts an den Bogen heranzuziehen. Aber statt dass sich die unteren Bicuspidaten bukkalwärts bewegten, verschoben sich die ersten unteren Molaren lingualwärts. Ich gab infolgedessen meine Bemühungen um die Bicuspidaten vorderhand auf, entfernte den unteren Dehnungsbogen und bog ihn an seinen distalen Enden weit auseinander, so dass er, in die Molarröhrchen wieder eingesetzt, die Molaren in 2 Tagen in ihre normale Stellung zurückdrückte.

Dieser Fall zeigt 1. dass die eingekeilte Stellung der Frontzähne stärker war, als die durch zwei Molaren gestützte Stellung der ersten Molaren; 2. dass die Alveolen der ersten Molaren dadurch, dass sie distalwärts dem Drucke der Frontzähne nicht Stand hielten, so nachgiebig geworden waren, dass sie auch dem lingualen Gegendrucke bei dem Versuche, die Bicuspidaten bukkalwärts zu ziehen, nachgaben. Die Behandlung setzte ich nach 8 Tagen in der Weise fort, dass ich, um zunächst die Einkeilung zu beseitigen, jeden einzelnen Frontzahn für sich allein in die richtige Stellung brachte, und zwar die Zähne der vorderen Reihe zuerst. Auf solche Weise verhinderte ich einen zu grossen distalen Druck auf die Molaren. Nachdem sämtliche Frontzähne in der richtigen Artikulationsstellung an dem Dehnungsbogen fixiert waren, wurde 4 Wochen pausiert, um den Molaren Zeit zu geben, sich in ihren Alveolen zu

Digitized by Google
Original from UNIVERSITY OF MICHIGAN
Generated on 2019-10-18 20:36 GMT / http://hdl.handle.net/2027/mdp.39015060277277
Public Domain in the United States, Google-digitized / http://www.hathitrust.org/access_use#pd-us-google

their right position. This case shows 1. that the locked position of the front teeth was capable of greater resistance than that of the first molars plus the support of the 2 other molars.

2. that the alveolae of the first molars, as a result of their failure to resist distally the pressure of the front teeth, were so weak, that they were not even capable of withstanding the lingual counterpressure when I tried to force the bicuspids in a buccal direction. Resuming the treatment a week later I aimed first to get the teeth out of their locked position. I consequently drew the front teeth one by one into line, beginning with the teeth in the front row. This avoided too great a distal pressure on the molars.

After the front teeth were all in their right position, I attached them firmly to the arch. Nothing more was done for about 4 weeks, so as to give the molars time to tighten up in their alveolae. Then I commenced with the regulation of the bicuspids, drawing them slowly in a buccal direction. The molars did not give way this time.

The third cause I mentioned, namely where we obtain unexpected results from the use of our appliances is the varying resistance of the alveolar bone at the different stages of the regulating process. We all know by experience that the resistance of the alveolar bone is greater at the beginning of the regulation than during the subsequent course of regulation. For the process of regulating displaces the teeth and thereby changes the form of the alveolar bone. We have already seen in the last case mentioned how quickly the molars moved back from their wrong lingual position into their right former position. It shows also how difficult it was, on the contrary, for the bicuspids even where they had plenty of room, to be moved into the buccal position. The reason for this was that they had not before been subjected to the pressure and pull of the regulating appliance. I can cite another case, belonging to classe 2, division 1. The teeth had already been regulated and a retention apparatus worn for several weeks, when the-upper front teeth began to move again in a labial direction. The expansion arch and the reciprocal rubber ligatures were reattached and the patient asked to return in a week. The patient did not return for 2 weeks. His upper front teeth were then in lingual instead of normal occlusion.

The cause of such rapid, extensive and easy change in the position of the teeth during the process of regu-

Generated on 2019-10-18 20:36 GMT / http://hdl.handle.net/2027/mdp.39015060277277
Public Domain in the United States, Google-digitized / http://www.hathitrust.org/access_use#pd-us-google
Digitized by Google
Original from UNIVERSITY OF MICHIGAN

befestigen. Ich begann dann mit der Regulierung der Bicuspidaten, die ich einzeln bukkalwärts zog, ohne dass sich dabei die Stellung der Molaren und Frontzähne veränderte.

Die dritte Ursache: Die Veränderlichkeit des Widerstandes im Alveolarknochen während der verschiedenen Perioden des Regulierens.

Beim Beginn einer Regulierung ist der Widerstand des Alveolarknochens grösser, als später, wenn die Regulierung bereits Verschiebungen der Zähne und damit Formveränderungen des Alveolarknochens herbeigeführt hat. An dem eben erwähnten Fall aus der Praxis konnte man sehen, wie schnell die Molaren sich lingualwärts verschoben, nachdem sie bereits eine distale Verschiebung erlitten hatten, und wie schwer sich dagegen die ganz frei stehenden Bicuspidaten bukkalwärts verschieben liessen, da sie bis dahin noch nicht dem Druck und Zug einer Regulierungsmaschine ausgesetzt waren.

Dies möchte ich durch einen weiteren zur Klasse II, Division I, gehörigen Fall aus der Praxis beleuchten. Die Regulierung war beendet und ein Retentionsapparat bereits seit mehreren Wochen getragen, als die oberen Frontzähne wiederum eine kleine labiale Verschiebung zeigten. Der Dehnungsbogen und die Bakerschen Gummiringe wurden deshalb wieder angemacht und der Patient gebeten, diese eine Woche zu tragen und sich dann wieder vorzustellen. Der Patient erschien aber erst nach 2 Wochen, und zwar mit folgendem Befund: Die oberen Frontzähne waren nicht mehr in labialer, sondern in lingualer Okklusion. Der Grund für solche schnelle und leichte Verschiebung der Zähne liegt in der durch die Regulierung hervorgerufenen Entkalkung des betreffenden Knochengewebes. Diese ermöglicht eine leichte Verschiebbarkeit der elastischen Knochenmaschen auf Druck. Wenn diese jedoch das die Stützpunkte umgebende Knochengewebe befällt, so ist die Regulierung dadurch sehr in Frage gestellt. In solchem Falle müssen die Stützpunkte sofort vollständig entlastet und in ihre normale Stellung zurückgeführt werden.

Es ist deshalb stets darauf zu achten, dass die Stützpunkte nicht überlastet werden oder, falls nötig, durch besondere Massnahmen noch unterstützt werden.

Trotz der leichten Verschiebbarkeit des Knochengewebes bleibt bei beendeter Regulierung eine starke elastische Spannung in den Knochenmaschen zurück, der wir bei der Konstruktion unserer Retentionsapparate Rechnung tragen müssen. Diese elastische Spannung, die in der Neigung

Digitized by Google
Original from UNIVERSITY OF MICHIGAN
Generated on 2019-10-18 20:37 GMT / http://hdl.handle.net/2027/mdp.39015060277277
Public Domain in the United States, Google-digitized / http://www.hathitrust.org/access_use#pd-us-google

lation is mainly to be found in the rather decalcified state of the bone, whereby the fibrous structure of the bone can be drawn more easily into the desired shape. When, however, the surrounding bone of the anchored teeth shows signs of decalcification, there is little hope of a successful regulation. Should this occur, the anchorages must at once be entirely relieved of pressure and allowed to resume their normal position. We must therefore look out that our anchorages are not overburdened. If necessary we must take special precautions to give them additional support. Notwithstanding the ease with which the bone tissue changes its position, the meshes of the bone are still capable of considerable tension after the regulation is finished. We must take this factor into consideration in constructing our retention apparatus. In consequence of this tension, the bone tissue is apt to relapse into its former position. The danger which this resistance implies is greatest during the transition from regulation to retention, it being just at this juncture that the extension and the decalcification of the bone tissue have reached their hight. During the retention the bone fibres are gradually transformed, strengthened and calcified. These changes cause a gradual decrease in the tension. The retention apparatus must counteract this tension, if it is to prevent the teeth from falling back into their old place. This is why each regulated tooth must be kept absolutely rigid in its new position. With this idea in mind, Dr. Angle has devised his new retention apparatus. This very successful contrivance is so constructed that by 2 special wires soldered to the base wire each tooth is kept in a fixed position. The only feature of Angle's retention appliances which has not proved satisfactory in my practice is his contrivance for retaining the molars in their right disto-mesial relation. It often breaks and is now and then pried off of the teeth by the lateral movement in masticating. After divers attempts I have made up my mind to leave the retention of the molars to their articulation and to confine myself to holding the teeth in front of them firmly in place, thus preventing a change in the mesio-distal relations of the molars. This apparatus is a detachable double splint. It is made in the following manner. A plaster impression of the front teeth and the bicuspids is taken and poured out in Melotte's metal. Dies and counterdies are made of the same metal for the lingual and the labial surfaces of the model. I swage 4 plates of coingold, gauge 30, 2 for the lingual and 2 for the labial side, solder each pair together. Next I connect

Digitized by Google
Original from UNIVERSITY OF MICHIGAN
Generated on 2019-10-18 20:36 GMT / http://hdl.handle.net/2027/mdp.39015060277277
Public Domain in the United States, Google-digitized / http://www.hathitrust.org/access_use#pd-us-google

des Knochengewebes in seine frühere Gestalt zurückzukehren besteht, ist eine Widerstandsquelle, die zu der Zeit, wo wir zur Retention übergehen und das Knochengewebe am meisten gedehnt und entkalkt ist, am grössten ist. Mit der während der Retention vor sich gehenden allmählichen Umgestaltung der Knochenbälkchen, deren Verstärkung und Verkalkung geht jene Spannung langsam zurück. Die Retentionsapparate müssen dieser Spannung standhalten und so die Rückwanderung der Zähne verhindern. Jeder Zahn muss daher in seiner neuen Stellung absolut festgehalten werden. Diesen Anforderungen entspricht Angles neuester Retentionsapparat, der jeden einzelnen Zahn vermittels eines angelöteten Drahtes fest fixiert in vollkommenster Weise. In meiner Praxis hat sich nur nicht die von Angle empfohlene Retention der Molaren bewährt. Sie zerbrach häufig und wurde auch durch seitliche Kaubewegungen gelegentlich vom Zahne heruntergehebelt. Ich habe nach mehrfachen Versuchen die Retention dieser Zähne der Artikulation überlassen und mich darauf beschränkt, die Frontzähne und zuweilen Frontzähne und Bicuspidaten durch eine abnehmbare Doppelschiene zu retinieren. Bei den bisher so behandelten Fällen hat sich dieser Apparat bewährt. Die Herstellung desselben ist folgende: Man nimmt von Frontzähnen und Bicuspidaten einen Gipsabdruck und giesst diesen in Melottes Metall aus. Nach diesem Modell werden Stanzen und Gegenstanzen aus Melottes Metall von der labialen und lingualen Seite gemacht. Man stanzt je zwei Münzgoldblechplatten à Stärke 30 (S. S. White-Mass) für die linguale Seite und je zwei solche Platten für die labiale Seite aus, lötet die beiden lingualen Platten übereinander zusammen und ebenso die beiden labialen Platten. Darauf verbindet man diese labialen und lingualen Platten je nach der Ausdehnung zwischen Caninus und ersten Bicuspis oder ersten und zweiten Bicuspis oder zweiten Bicuspis und ersten Molar durch eine genau angebogene und zugeschnittene Platte, Stärke 32 (S. S. White) von Platin-Iridium (20 Prozent Irid) und verlötet diese mit den beiden Doppelplatten. Die Artikulationsflächen an den unteren und oberen Zähnen werden ausreichend ausgeschnitten. Der Apparat geht stramm über die zu retinierenden Zähne und schnappt beim Einsetzen in seine richtige Lage hinein. Als vierten Grund für unerwünschte Wirkungen der Apparate führte ich die Nachlässigkeit von Patienten, unseren Instruktionen Folge zu leisten etc an. Es ist am besten, Patienten, die unseren

Digitized by Google
Original from UNIVERSITY OF MICHIGAN
Generated on 2019-10-18 20:36 GMT / http://hdl.handle.net/2027/mdp.39015060277277
Public Domain in the United States, Google-digitized / http://www.hathitrust.org/access_use#pd-us-google

these labial and lingual plates by means of another plate, gauge 32, of Platinum-Iridium (20% Irid.), which had been cut and bent to fit exactly into the space between the teeth at the distal ends of the splint. The splint may include the bicuspids, it may include only the front teeth, just according to the requirements of the case. I then solder the Platinum-Iridium plates to the 2 double plates. The articulating surfaces of the teeth are cut out as much as required. The apparatus fits tightly over the teeth which are to be held in place. It snaps into position as you put it in.

The fourth cause of unexpected results of our appliances is due to the patient's neglecting to follow our instructions and keep the regular appointments. It is usually the best to refuse to treat such patients any longer, and tell the parents in time, where the responsibility for the bad results of our efforts to regulate teeth, rests. If we are not assisted by the parents, it is better to give up treating such patients alltogether.

To be successful, it is therefore necessary, to take into careful consideration the force of resistance of the anchored teeth as compared with the force of resistance of the teeth to be moved, especially in the case of locked teeth. Further more to keep an eagle eye on teeth while their position is changing as well as on the anchored teeth, which either remain fixed or are made to assume the correct position.

Although Dr. Angle has given us his wonderful method of regulating the teeth, we must not think, that it has cleared away all the difficulties. There are many problems remaining, which give us ample opportunity to exercise our ingenuity and powers of observation.

Discussion.

Dr. G. A. Kennedy: As far as the elongation of molars is concerned by the wearing of rubber ligatures, I think in the majority of cases that is what we desire. I think it is very desirable in Class 1 cases always to have the rubber ligatures, as that will do away with the jumping of the teeth from Class 1 to Class 2 as perhaps has happened in some of our cases. Dr. Hawley's arch has not been as helpful to me as I had hoped it would be. With regard to patients not following our advice, I think that is quite true, and if they will not do as we want them to do we

Digitized by Google
Original from UNIVERSITY OF MICHIGAN
Generated on 2019-10-18 20:36 GMT / http://hdl.handle.net/2027/mdp.39015060277277
Public Domain in the United States, Google-digitized / http://www.hathitrust.org/access_use#pd-us-google

diesbezüglichen Mahnungen nicht zugänglich sind, und bei denen wir auch von seiten der Eltern keine Unterstützung finden, aus der weiteren Behandlung zu entlassen und den Eltern mitzuteilen, wer die Verantwortung hiefür trägt.

Diskussion.

Dr. G. A. Kennedy: Ich glaube, dass wir in den meisten Fällen eine Verlängerung der Molaren durch die Bakerschen Gummiringe wünschen. Ich halte diese Gummiringe auch bei der Behandlung der Klasse I für angebracht, um zu verhindern, dass sich aus der Klasse I ein Fall der Klasse II entwickelt, wie das leicht durch die Behandlung ohne jene Gummiringe geschehen kann. Doktor Hawleys Bogen hat mich auch enttäuscht. Wenn Patienten unseren Anordnungen nicht Folge leisten, so finde auch ich es durchaus richtig, die Behandlung aufzugeben, da wir nur nachher, falls das Resultat nicht den Erwartungen entspricht, dafür verantwortlich gemacht werden. Der von Hecht konstruierte Retentionsapparat war mir bisher nicht bekannt. Hecht sagte mir, dass er ihn auch für Fälle der Klasse II anwendet. Die regulierten Zähne haben bekanntlich die Neigung, in ihre alte Stellung zurückzugehen. Ich glaube nicht, dass dieser Retentionsapparat das verhindert. Neue Retentionsapparate sind jedoch stets sehr willkommen in der Orthodontie und wenn Hecht den Wert seines Retentionsapparates beweisen kann, so sind wir gerne bereit, uns davon überzeugen zu lassen.

Dr. W. C. Achard: Ich habe schon viele abnehmbare Retentionsapparate gesehen, aber nur sehr selten einen, der nutzbringend wirkte. Da es den Patienten gestattet ist, abnehmbare Retentionsapparate aus dem Munde zu nehmen, so liegt stets die Gefahr vor, dass sie häufig vergessen, den Retentionsapparat wieder in den Mund zu setzen. Ausserdem leidet der Schmelz der Zähne unter der Reibung der Klammern dieser Retentionsapparate. Ich ziehe deshalb die festsitzenden Retentionsapparate vor; sie halten die Zähne, die wir mit vieler Mühe reguliert haben, fest in ihrer Stellung. Wir sind daher unserer Erfolge sicher. Mit den abnehmbaren Retentionsapparaten sind wir es nicht.

Dr. E. D. Barrows (Berlin): Ich habe alle bisher regulierten Fälle durch Kautschukplatten retiniert. Wenn ich vorstehende obere Frontzähne zurückgezogen hatte, so brauchte ich eine Kautschukplatte mit einem Golddraht für die Retention. Ich halte abnehmbare Retentionsapparate schädlich für die Zähne. Dr. Angles Methode, die einzelnen

Digitized by Google
Original from UNIVERSITY OF MICHIGAN
Generated on 2019-10-18 20:36 GMT / http://hdl.handle.net/2027/mdp.39015060277277
Public Domain in the United States, Google-digitized / http://www.hathitrust.org/access_use#pd-us-google

had better not do anything more for them, because we shall be blamed if the result is not sucessful. The retainer spoken of is entirely new to me and I questioned the doctor about this, and I understand he uses it in Class 2 cases also. Teeth have a tendency to return to the position from which you move them, and that being the case I do not see how such a retainer would be possible to move in that way. I am willing to be convinced, but I do not see how it can be done by banding. I understand Dr. Hecht takes an impression of the six lower anterior theet and from that swages up the metal, on which metal he swages coin gold on the lingual surface and on the labial surface, and on the distal surfaces of the cuspids these two are soldered together by platinum iridium. He informs me it will slip in place and stay there. Then he allows the molars to shift for themselves, claiming that if they are once put into position the occlusal planes of the molars will hold themselves in position. I referred to the tipping of the molars that we often find when we have this very frequent plane, and he said it was the spur and inclined planes that caused the tipping. Retainers are things that are always acceptable in orthodontia and if the doctor can prove to us the value of this retainer I am sure we are willing to be convinced.

Dr. W. C. Achard: I have seen a good many removable retainers, but I have very seldom seen a successful one. I should not approve of a removable retainer, because if patients are allowed to take the retainer out of the mouth I think they will keep it out most of the time; and then also it is apt to injure the enamel of the theet as plates with clasps in time are apt to injure the enamel. I think it is much better to have retainers fixed firmly. If they are fixed firmly in the same place the theet we have taken great pains to regulate will be bound to stay just as we fix them, and we are sure of our results. With a removable retainer we are not sure.

Dr. E. D. Barrows (Berlin): I may say that I did retain all the cases I had with rubber plates. When I retracted the upper front theet I made a rubber plate and used gold wire. I think a removable retention is very bad in that it does injure the teeth very much. Dr. Angle's method of banding the teeth where it is necessary, using a very small band, is far preferable to a removable band.

Digitized by Google
Original from UNIVERSITY OF MICHIGAN
Generated on 2019-10-18 20:36 GMT / http://hdl.handle.net/2027/mdp.39015060277277
Public Domain in the United States, Google-digitized / http://www.hathitrust.org/access_use#pd-us-google

Zähne mit kleinen Bändern zu versehen, ist weit besser als ein abnehmbares Band.

Dr. Law: Der Vortragende hat manche Dinge beleuchtet, an die viele von uns bei der Regulierung nicht genug denken, wie beispielsweise die Verschiebung der Zähne während der Behandlung. Das ist ein wichtiger Punkt; denn sobald ein Stützpunkt locker wird und ausweicht, so verlieren wir ihn damit als Stützpunkt. Ich habe nicht verstanden, wie Hecht die Molaren mit den Bicuspidaten verbindet. Ich gebrauche eine andere Methode, ähnlich in seiner Wirkung. Die Molaren sind durch meinen Apparat vollkommen mesio-distal fixiert und werden ausserdem durch die Elastizität des Dehnungsbogens mesiolingual festgehalten. Ich mache eine starke Drahtverbindung aus Platin-Iridium oder Klammermetall zwischen dem ersten Molar und dem Eckzahn. Dieser Draht wird am Molarband nahe der Kanüle angelötet, während er am Eckzahnband in eine dort angelötete Oese eingehakt wird. Dieser Apparat ist von grossem Nutzen in der Retention der oberen Zähne, Fälle von Klasse II. Aber auch in der Klasse I ist er im Unterkiefer von grossem Nutzen, namentlich wenn die Molaren durch das Schrauben der Muttern in ihrem Halte im Kieferknochen geschwächt sind. Hierdurch können die Molaren nicht zurückgedrängt werden. Auch ich habe nie einen abnehmbaren Retentionsapparat gesehen, der gute Dienste geleistet hat, und brauche seit Jahren nur festsitzende Retentionsapparate. Die abnehmbaren Apparate werden zu häufig und zu lange aus dem Munde entfernt und geben den Zähnen keinen festen Halt. Wir müssen immer auf festsitzende Verankerungen bedacht sein. Eine Ausnahme mögen vielleicht Fälle machen, bei denen nur eine geringe Regulierung nötig war. Aber auch hier glaube ich, dass die Retention weniger durch den Apparat als durch die normale Okklusion erfolgt, mit Ausnahme der Drehung und Dehnung, die wohl durch den Apparat aufrecht erhalten bleiben. Unzweifelhaft aber können stark ausgesprochene Fälle der Klasse II durch einen abnehmbaren Retentionsapparat nicht retiniert werden. Die in diesem Vortrag hervorgebrachten Punkte sind recht gut und regen uns zum Nachdenken an. Einige von uns denken, sie haben etwas ebenso Gutes und sind damit zufrieden. Aber wenn wir nicht absolute vollkommene Okklusion in jeder Ebene der Okklusion haben, so ist diese nicht perfekt, und je nachdem war die Behandlung kein ganzer Erfolg. Nach meinen Erfahrungen tut der festsitzende Retentionsapparat die besten Dienste, da der Patient

Digitized by Google
Original from UNIVERSITY OF MICHIGAN
Generated on 2019-10-18 20:36 GMT / http://hdl.handle.net/2027/mdp.39015060277277
Public Domain in the United States, Google-digitized / http://www.hathitrust.org/access_use#pd-us-google

Dr. Law: I think the paper has brought out some points which many of us do not think enough about; for instance, the displacement of teeth during treatment. That is a very vital question because the moment you displace a tooth you lose anchorage, as the tooth must become loose in order to become displaced, and you cannot use a loose tooth for anchorage. I do not understand exactly how the Author attaches the molar to the bicuspids, but I use a method somewhat similar in its waking. I use an attachment where I want the molars perfectly rigid, mesio-distally, and control the buccal lingual simply with the spring of the arch. I make an attachment of platinum-iridium or clasp metal of a size strong enough to prevent bending, with the molar band near the tube, and that is brought forward and bent at right angles into a hook which engages a small staple soldered on the cuspid band. It is extremely valuable, especially in treating Class 2 cases, in the upper arch and in treating Class 1 in the lower arch where strain is put on the molar by screwing the nut. By firmer anchoring the molar band to the cuspid it would be simply pulling against itself and could not move, and it would be impossible to push the teeth back. With regard to a removable retainer I must say I have never had any good results from it. I tried it long ago, but have not used it for years because anything that can be taken out to me is liable to be taken out too much and also has no firm hold on the teeth. In the vast majority of cases we depend on stationary anchorage. If you have an appliance which is removable you cannot support and retain efficiently. Perhaps in some cases where the movements are not extensive the retention might be a little better, but I think most of the retention would be held through occlusion, and by simply retaining the rotation and expansion. But as far as Class 2 is concerned, I greatly doubt whether it would retain any case of extensive mal-occlusion. The points brought out in the paper are exceedingly valuable because they start us thinking. Some of us think we hawe something quite as good and we are satisfied with it but unless we get absolutely perfect occlusion in every plane the occlusion is not perfect, and to that degree the case is not a success. In my experience the fixed retainer does the best work, the retainer the patients cannot disturb even if they do not come back till a week later than you expect them. Even should they go six months without your seeing them you expect the ret

Digitized by Google
Original from UNIVERSITY OF MICHIGAN
Generated on 2019-10-18 20:37 GMT / http://hdl.handle.net/2027/mdp.39015060277277
Public Domain in the United States, Google-digitized / http://www.hathitrust.org/access_use#pd-us-google

ihn nicht verschieben kann und es dabei nicht darauf ankommt, ob der Patient eine Woche früher oder später wiederkommt. Selbst ein halbes Jahr spielt dabei keine Rolle. Wenn man das bedenkt, so wird man sicherlich zu dem Resultat kommen, ein festsitzender Retentionsapparat ist besser als ein abnehmbarer.

Prof. Hecht: Dieser abnehmbare Retentionsapparat ermöglicht ein Reinhalten der Zähne. Er ist so wenig sichtbar und hinderlich, dass der Patient ihn gern trägt, zumal die zu retinierenden Zähne ohne Apparat ein gewisses Gefühl der Unsicherheit beim Kauakte hervorrufen. Da er den Zähnen ein Halt und eine Stütze ist, so ist auch die Gefahr nicht vorhanden, dass die Patienten ihn nicht immer tragen. Auch für den Schmelz der Zähne besteht keinerlei Gefahr der Abreibung durch diesen Apparat, da seine Flächen glatt sind und ohne grosse Reibung über die Zähne wie eine Goldkrone gehen. Natürlich gebe ich diesen Apparat nicht solchen Patienten, die, wie wir aus der Vorbehandlung wissen, mit ihrem Apparat herumspielen. Für solche Patienten ist der fixierte Retentionsapparat der beste.

Die Ausübung der Orthodontie in einer kleinen Stadt.

Von *Karin Johanson*, Tammerfors (Finnland).

Die Zahnärzte, die sich zur Ausübung der Orthodontie als Spezialfach vorbereitet haben, haben sich ohne Ausnahme in den grossen Städten niedergelassen, da diese die einzigen Orte sind, die als passendes und genügend grosses Arbeitsfeld für dieses Fach angesehen werden können. Die kleineren Städte haben selbstverständlich den Spezialisten nicht im selben Masse angezogen und waren für ihn bis vor kurzen noch ganz „terra incognita".

Nachdem ich einen orthodontischen Kurs mitgemacht hatte, beschloss ich, vorderhand wenigstens, in einer kleinen Stadt zu verbleiben, und es dürfte Sie vielleicht interessieren, zu vernehmen, was die Ausübung der Orthodontie in einem so kleinen Gemeinwesen bedeutet und was für Aussichten dieselbe bietet.

Sie müssen mir also weitab von Ihren gewaltigen Städten mit den vielen Millionen, der hochentwickelten Kultur und dem Luxus nach einer kleinen Stadt inmitten von Finnland folgen.

Hier haben wir bis jetzt noch keine elektrische Strassenbahn, ein Automobil bekommt man selten zu Gesicht, noch

Digitized by Google
Original from UNIVERSITY OF MICHIGAN
Generated on 2019-10-18 20:37 GMT / http://hdl.handle.net/2027/mdp.39015060277277
Public Domain in the United States, Google-digitized / http://www.hathitrust.org/access_use#pd-us-google

ainer to go on working just the same. If you figure that out when making your appliance I thing you will have better success with a fixed retainer than with a removable one.

Prof. Hecht: This removable retention apparatus keeps the teeth clean and is so unobservable, that the patient does not mind wearing it. The patient feels much more sure about his teeth, when he has the apparatus in, than when he has it out of the mouth, so that there is not such a great danger, that the patient will only wear it part of the time. It does not wear out the enamel, as it has smooth surfaces and goes over the teeth like a gold cap. I do not give this apparatus to every patient, because there are some patients, who play with their regulating machines and throw them away. For patients like these a removable retention apparatus is of no use whatewer. But for a good many patients I think it answers the purpose very nicely.

The practice of Orthodontia in a small town.

By *Karin Johanson,* Tammerförs (Finnland).

Those dentists who have trained themselves to practice Orthodontia as a specialty have without exception settled in large cities, these being the only communities, that could be considered as suitable and sufficient fields for this kind of occupation. The smaller cities have, naturally not attracted the specialist to the same extend, and until quite recently, have been to him a veritable "terra incognita".

Having passed a course of training in Orthodontia I decided to remain, for the present at least, in a small city, it perhaps might interest you to hear, what an Orthodontia practice is like in such a community, and also what its prospects are like.

You must then follow me for away from your giant cities with their teeming millions, their highly developed luxuries and culture, to a small town in the middle of Finnland.

Here we have as yet no electric cars, the automobile is very rarely seen, still more rare are the elegant horse

Digitized by Google
Original from UNIVERSITY OF MICHIGAN
Generated on 2019-10-18 20:37 GMT / http://hdl.handle.net/2027/mdp.39015060277277
Public Domain in the United States, Google-digitized / http://www.hathitrust.org/access_use#pd-us-google

viel seltener elegante Wagen mit Pferden. Aber ein grosser Wasserfall dröhnt durch die Stadt, und das Pfeifen der Maschinen und der Rauch aus Hunderten von Schornsteinen sind ein Beweis, dass wir uns in einer bedeutenden Fabriksstadt befinden. Wir sind in Tammerförs, dem industriellen und kaufmännischen Zentrum Finnlands. Ihre Bevölkerung zählt 40.000 Einwohner, so dass sie nach der Hauptstadt die zweite Stadt ist. In dieser Stadt versuchte ich, mir eine orthodontische Praxis zu schaffen. Sie werden sehen, mit welchem Erfolge.

Die Häufigkeit von Fällen von Okklusionsanomalien.

Man könnte in einem so kleinen und jungen Gemeinwesen, wo die Lebensbedingungen viel einfacher und in jeder Hinsicht natürlicher sind als in den Grossstädten, erwarten, dass Okklusionsanomalien verhältnismässig selten sein werden. Dies ist jedoch nicht der Fall, wie meine Beobachtungen in der Stadt selbst und in ihrer Umgebung deutlich zeigen. Ohne in der Lage zu sein, Ihnen bestimmte Zahlen anführen zu können, möchte ich das Verhältnis von Malokklusion wie 7 unter 10 abschätzen, und zwar für Kinder unter 15 Jahren. Dr. Angle sagt in der Einleitung zu den „Okklusionsanomalien der Zähne“: „Sie sind tatsächlich so allgemein geworden, dass sie mehr die Regel als die Ausnahme bilden. Man kann gehen, wo man will, die Dorfstrasse hinunterwandern oder die gedrängten Strassen der Grossstädte, oder wo immer sich Menschen ansammeln, stets wird man diesen Deformitäten begegnen und in einer solchen Ueberzahl, dass wir über ihr Vorherrschen erstaunt sind“, und diese Worte geben die Verhältnisse in unserer Stadt trotz ihrer Kleinheit und einfachen Lebensbedingungen wieder.

Es drängt sich einem die Frage auf, was die Ursache davon ist? Vielleicht das neblige Klima oder die von Staub und Rauch geschwängerte Luft. Möglicherweise steht die grosse Zahl der Fälle von Malokklusion in Zusammenhang mit der grossen Ausbreitung von Tuberkulose und Kropf. Zweifellos sind sie auch bis zu einem gewissen Grade die Folgen rücksichtslosen Extrahierens von Milchzähnen und ersten Molaren. Wenn auch der hohe Prozentsatz von Okklusionsanomalien als günstiges Moment für die Aussichten eines Orthodontisten angesehen werden kann, so bilden doch viele andere Umstände grosse Hindernisse für eine diesbezügliche spezialistische Tätigkeit.

Digitized by Google
Original from UNIVERSITY OF MICHIGAN
Generated on 2019-10-18 20:37 GMT / http://hdl.handle.net/2027/mdp.39015060277277
Public Domain in the United States, Google-digitized / http://www.hathitrust.org/access_use#pd-us-google

vehicles. But a great waterfall thunders through the town, and the hissing of machinery and the smoke from hundreds of stacks are evidences that it is an important manufacturing town. It is Tammerförs, the industrial and mercantile centre of Finnland. The population is about 40.000, second only to that of the capital. In this city I have tried to secure an Orthodontia-clientèle. With what result will be seen of the following.

The frequency of cases of malocclusion.

In a community so small and young as this, where the conditions of life are far more simple and in all respects more natural than in the large cities, it might be expected that malocclusion would be comparatively scarce. This, however, is not the case, as my observations both in and outside the town practice clearly show. Without being able to give any exact figures I would estimate the proportion of malocclusion as something like seven cases out of ten, for children under fifteen years. Dr. Angle states in the introduction to his "Malocclusion of the teeth": "Indeed it has become so common that it is almost the rule rather then the exception. Go where we will, wander down the village street or the crowded avenues of the great cities or wherewer humanity congregates, and we will be confronted by these deformities in such numbers that we are amazed at their prevalence", and this represents fully the conditions in our city in spite of its smallness and the simple conditions of life which are prevailing there.

The question presents itself, what is the cause of this? Perhaps the foggy climate, or the air filled with smoke and dust. Possibly the great number of cases of malocclusion may have some connection with the large proportion of tuberculosis and struma? There is no doubt that it is to a degree a result of reckless extraction of milk teeth and first molars.

If the large percentage of cases of malocclusion may be considered as a favorable element bearing on the prospects of an orthodontist, still there are many other circumstances that form great obstacles for special work of this kind.

Digitized by Google
Original from UNIVERSITY OF MICHIGAN
Generated on 2019-10-18 20:37 GMT / http://hdl.handle.net/2027/mdp.39015060277277
Public Domain in the United States, Google-digitized / http://www.hathitrust.org/access_use#pd-us-google

Das Zusammenarbeiten mit den Zahnärzten.

Unter diesen Umständen ist besonders das Fehlen jedes Zusammenarbeitens mit den Zahnärzten an erster Stelle zu erwähnen. Dies ist meiner Meinung nach ein sehr unerwünschter Zustand, da das Vertrauen und die Mitarbeit des Zahnarztes den orthodontistischen Spezialisten aufs beste unterstützen kann. Der Zahnarzt ist gewöhnlich der erste, der die Anomalie entdecken kann, einen Zustand, den mit Erfolg zu behandeln er im allgemeinen weder das Verlangen, noch die Zeit, noch die Befähigung hat. Es scheint selbstverständlich, dass er diese Fälle einem kompetenten Kollegen zu übertragen hat, um so mehr, wenn ein solcher in derselben Stadt ansässig ist. Ich glaubte, es werde für meine Kollegen bei der Wichtigkeit und den Aussichten der modernen Orthodontie in unserer Stadt ein leichtes sein, aber so viel ich weiss, hatte ich von keinem derselben auch nur einen einzigen Fall. Hingegen wurden mir Fälle von Zahnärzten in anderen Städten, selbst von der Hauptstadt, sowie von den Aerzten unserer Stadt zugeschickt.

Jedenfalls betone ich, wie ich bereits erwähnt habe, mit Nachdruck, dass dieser sehr zu beklagende Zustand tatsächlich besteht. Die Ursachen mögen darin liegen, dass ich selbst nicht imstande war, die eigenen Berufskollegen dieser Stadt genügend für diese Behandlungsweise zu interessieren, und bis zu einem gewissen Grade auch darin, dass die Patienten sich nicht gern einem neuen und ihrem Glauben nach noch nicht erprobten Verfahren unterwerfen.

Bei diesem Verhalten der Zahnärzte musste man leider erwarten, dass das Publikum sich noch gleichgültiger zeigt und selbst glaubt, die orthodontische Behandlung sei Irreführung, ohne Zweifel eine Folge der schmerzhaften Prozeduren und des Ausbleibens des Erfolges, die nach der Anschauung früherer Zeiten mit der Zahnregulierung verbunden waren.

Die meisten Leute, nicht nur in dieser Stadt, sondern im ganzen Lande und selbst in der Hauptstadt, wissen gar nichts davon, dass unregelmässige Zahnstellung verbessert werden kann. Es kommt ihnen gar nicht in den Sinn, dass Deformitäten des Mundes dieser Art behandelt werden können und sollen. Und hat schon ein Patient eine dunkle Vorstellung, dass irgend etwas geschehen könne, so geht er zum Zahnarzt und bittet ihn, einen oder mehrere der „überzähligen“ Zähne zu ziehen, ein Wunsch, der vom Zahnarzt in der Regel ohne weitere Bedenken erfüllt wird.

Digitized by Google
Original from UNIVERSITY OF MICHIGAN
Generated on 2019-10-18 20:37 GMT / http://hdl.handle.net/2027/mdp.39015060277277
Public Domain in the United States, Google-digitized / http://www.hathitrust.org/access_use#pd-us-google

The cooperation with the dentists.

Prominent among these is the absence of cooperation with the dentists. This is a very undesirable condition especially as according to my opinion the confidence and cooperation of the dentists can offer the specialist of Orthodontia the very best support.

The dentist is generally the first who is able to detect the malocclusion, which disorder he generally has no desire, time or competence to treat effectively. It seems natural that he should refer them to a competent person, especially if such a person is located in the same city.

I thought it would be an easy matter to my collegues of this city with regard to the importance and the possibility of modern Orthodontia, but as far as I know, I have had from none of them a single case referred to me. I have however received cases from dentists in other cities, even from the capital, and also from medical men in my own city.

However, I wish to impress, that what I have just mentioned is a much-to-be lamented actual condition, the causes of which may lie in my own inability to sufficiently interest my professional brethren in this city for this kind of work, also to some extent, in the unwillingness of the patients to be subjected to anything new and in their opinion untried.

The position taken by the dentists being of this character, it is but to be expected that the public will show themselves still more uninterested and even believe the orthodontic treatment to be a delusion, a result no doubt of the painful procedure, with no result, that the correction of irregularities of the teeth was in the "dark ages" supposed to be associated with.

The most people, however, not only in this city, but in the whole country, not even excepting the capital, are totally ignorant of the fact that irregularities of the teeth can be corrected. It does not enter their mind that a oral deformity of this character may and ought to be treated. And if a patient has some vague idea that something can be done, he goes to a dentist to ask him to extract one or more of the "supernumerary" teeth, a wish that as a rule is fulfilled by the dentist without further scruples.

Digitized by Google
Original from UNIVERSITY OF MICHIGAN
Generated on 2019-10-18 20:37 GMT / http://hdl.handle.net/2027/mdp.39015060277277
Public Domain in the United States, Google-digitized / http://www.hathitrust.org/access_use#pd-us-google

Bis jetzt wissen nur wenig Leute etwas von den wohltätigen Erfolgen der modernen orthodontischen Behandlung und des Einflusses derselben nicht nur auf das Aussehen, sondern auch auf die Einschränkung der Verwüstungen der Zahnfäule.

Und wie schwer ist es, die Patienten zu überzeugen, dass die Korrektur der Irregularitäten nicht nur zu Verschönerungszwecken stattfindet und mehr als eines der Güter am Markte der Eitelkeit sein soll.

Nachstehend ein Beispiel: Eine Mutter begleitet ihre Tochter während der orthodontischen Behandlung. Wir kommen über die Korrektur von unregelmässigen Zahnstellungen ins Gespräch, und ich bemühe mich, sie zu überzeugen, wie wichtig diese Behandlung und die Herstellung normaler Okklusion ist. Ich bin schon der Meinung, auf gutem Boden gesäet zu haben, als ich zu meinem Erstaunen die Worte höre: „Oh ja, ich habe noch ein anderes Kind, aber einen Knaben, der noch unregelmässigere Zähne hat, als das Mädchen. Aber da er ein Mann ist, kommt es auf sein Aussehen nicht an, und er wird auch so vorwärtskommen. Wenn er erwachsen sein wird, wird er einen Schnurrbart haben, der seine Zähne verdecken wird."

Die lange Dauer der Korrektur und Retention schreckt viele von der Behandlung ab, besonders im Alter über 15 Jahren. Die Bemerkungen der Freunde über das Aussehen der Apparate irritiert dieselben viel mehr, als junge Kinder. Diese Fälle über 15 Jahre habe ich beinahe als verloren aufgegeben, da ich nur in sehr wenigen Fällen die Erlaubnis erzielen konnte, die Retention genügend lange zu belassen, um einen bleibenden Erfolg zu verbürgen.

Schliesslich sind es die ökonomischen Verhältnisse, die die Aussichten, dass die orthodontische Behandlung Gemeingut werde, in wichtiger Weise beeinflussen.

Wenn man den Aufwand an Zeit, Arbeit, Spesen für die Apparate und die anderen Umstände in Betracht zieht, so ist es klar, dass die Herstellung normaler Okklusion eine sehr kostspielige Sache ist. Nur die Wohlhabenden oder halbwegs gut Situierten sind in der Lage, die Behandlung eines Orthodontisten in Anspruch zu nehmen, und in einer Fabriksstadt ist deren Zahl gering.

Wie ist eine orthodontische Praxis möglich?

Ungeachtet aller dieser Nachteile will ich doch zugeben, dass ich in der Lage war, eine beträchtliche Anzahl von Okklusionsanomalien zu behandeln. Es ist kaum nötig

Digitized by Google
Original from UNIVERSITY OF MICHIGAN
Generated on 2019-10-18 20:37 GMT / http://hdl.handle.net/2027/mdp.39015060277277
Public Domain in the United States, Google-digitized / http://www.hathitrust.org/access_use#pd-us-google

As yet but few are aware of the beneficial effects resulting from modern orthodontic treatment where indicated, not only in appearance but also its importance in keeping within reasonable limits the ravages of caries.

And how difficult it is to convince the patients that the correction of irregularities is not aiming at beautifying alone, and is not only one of the many goods at Vanity Fair.

Here is an example: A mother accompanies her daughter during the orthodontic treatment. We begin to speak about the correction of irregularities of the teeth and I try to impress on her the importance of having this work done and normal occlusion being established. I am already convinced that I have sowed seed in good soil when I hear to my astonishment. "Oh yes, I have another child, a boy, who has still more crooked teeth than the girl. But being a boy, his appearance does not matter so much, and he will probably get along all the same. And when he is grown up he will wear a moustache that conceals his teeth".

The long period necessary for correction and retention scares many from submitting to treatment. Especially in cases above 15 years of age. The remarks from friends as to appearance of appliances irritates them far more than young children. Regarding these cases above 15 years I have almost given up the game as lost, as I have only in a very few cases been allowed to keep the retention sufficiently long time to guarantee permanent results.

Lastly the economical conditions have a very important bearing on the prospects of orthodontic treatment becoming popular.

Considering the amount of time and work consumed, the cost of appliances, etc. and other elements that must be taken into account, it is apparent that the establishment of normal occlusion is a very expensive matter. Only the well to do, or at least comparatively so, are in a position to obtain the services of the orthodontist, and in a manufacturing town they are few.

How is an orthodontia practice possible?

In spite of all these disadvantages I will yet admit, that I have been able to treat a considerable number of cases of malocclusion. It is hardly necessary to mention

Digitized by Google
Original from UNIVERSITY OF MICHIGAN
Generated on 2019-10-18 20:37 GMT / http://hdl.handle.net/2027/mdp.39015060277277
Public Domain in the United States, Google-digitized / http://www.hathitrust.org/access_use#pd-us-google

zu erwähnen, dass ich mir diese nicht in einer auf Orthodontie beschränkten Praxis sicherte, da dies bis jetzt unmöglich ist. Aber ich war bestrebt, mir Kinder als Patienten zu verschaffen und habe Orthodontie mit Behandlung und Füllung von Kinderzähnen vereinigt, eine Kombination, die unter diesen Verhältnissen ganz natürlich war.

Diese Kombination war sehr befriedigend, da sie eine der besten Methoden ist, die Erkenntnis der Wichtigkeit normaler Okklusion und die Grundzüge der modernen Orthodontie zu verbreiten, und ich brachte es sehr oft zustande, Fälle in Behandlung zu bekommen in dem Alter, in dem sie für dieselbe am geeignetsten sind.

Vom Standpunkt ausgehend, dass verdorbene Zähne Symptome einer Störung der normalen Okklusion und der Harmonie des Mundes sind, war es für mich sehr leicht, Okklusionsanomalien in einem so sehr frühen Stadium zu entdecken und behandeln, dass die Eltern oft in Unkenntnis sind, dass eine Anomalie bestand. Dies bezieht sich besonders auf Fälle der Klassen II und III. Die Milch- und ersten bleibenden Molaren wurden sehr oft vor gänzlichem Verlust gerettet. Und gerade diese Zähne waren früher, sobald sie schmerzhaft wurden, gezogen worden.

Die frühzeitige Behandlung hat auch weiters den Vorteil, dass sie weniger kostspielig ist, welcher Umstand in einer kleinen Stadt mit begrenzten Einkommen von grosser Wichtigkeit ist.

Die Verhältnisse, die ich Ihnen zu schildern bemüht war, werden vielleicht keinen unter Ihnen ermutigen, die Ausübung der Praxis als Orthodontist in einer kleinen Stadt zu versuchen. Im allgemeinen üben auf den orthodontischen Spezialisten die grösseren Städte die grösste Anziehungskraft aus. Aber in einem Lande, wie Finnland, wo es keine grossen Städte gibt, muss ein Orthodontist, so exklusiv er sein möchte, die Verhältnisse nehmen, wie sie liegen. Und er wird an seine Aufgabe mit der Ueberzeugung herangehen, dass ein begrenztes Arbeitsfeld, wenn es gut gepflegt wird, ebenso eine reiche Ernte in der Zukunft geben wird, wie ein grosses Arbeitsgebiet, das man nicht genügend pflegen kann.

Wenn auf dem Gebiet der Orthodontie mit Eifer gearbeitet werden wird, werden wir in einer nicht zu fernen Zukunft voraussichtlich Dr. Angles Worte bestätigt finden: „Jede aufstrebende Stadt von 20.000 Einwohnern bietet für einen tüchtigen Orthodontisten reichlich Spielraum.“

Digitized by Google
Original from UNIVERSITY OF MICHIGAN
Generated on 2019-10-18 20:37 GMT / http://hdl.handle.net/2027/mdp.39015060277277
Public Domain in the United States, Google-digitized / http://www.hathitrust.org/access_use#pd-us-google

that these have not been secured by "practice limited to orthodontia", as this is as yet quite impossible. But I have tried to secure children as patients and have found a combination of treating childrens teeth with filling and orthodontia which in these small conditions seems quite natural.

This combination has been very gratifying as it is one of the best methods of spreading knowledge of the importance of normal occlusion and the principles of modern orthodontia, and I very often succeed to get the cases at the age when they are most suitable for correction.

Starting from the proposition that decayed teeth are symptoms of disturbances of occlusion and the oral harmony it is easy to detect and treat the malocclusion at an early stage, so early that the parents are unaware that any malocclusion existes. This is especially the case in Classes II and III. The deciduous molars and first molars are often saved from destruction. And these teeth have formerly been extracted as soon as they showed signs of aching.

The early treatment has also another advantage, viz that it will be less expensive, which is of great importance in a small city, where the incomes are as a rule more limited.

The conditions that I have endeavoured to describe will perhaps, not encourage anyone to attempt to practice orthodontia in a small city. For the specialist of Orthodontia the larger cities will generally offer the greatest attractions. But in a country like Finnland, where there are no large cities, an Orthodontist, however exclusive he may feel, must take conditions as they are. And he will go to his task with the conviction that a limited area of land that receives intense culture, may in the future give a harvest as rich as a field that is so large that it can only get insufficient attention.

If the field for Orthodontia gets intensely worked we will in all probability find that in a future, not too far distant Dr. Angles words will be found true: "Any progressive city of 20.000 inhabitants affords ample scope for the competent orthodontia specialist".

Digitized by Google
Original from UNIVERSITY OF MICHIGAN
Generated on 2019-10-18 20:37 GMT / http://hdl.handle.net/2027/mdp.39015060277277
Public Domain in the United States, Google-digitized / http://www.hathitrust.org/access_use#pd-us-google

Grünbergs
Vergoldungs-Apparat.



Dieser an jede Gleichstromleitung anschliessbare Apparat nimmt sehr wenig Raum ein, ist absolut dicht verschliessbar und stets gebrauchsfertig.

Die zur Reduzierung der Stromstärke angebrachte Lampe dient gleichzeitig als Wärmequelle für die Vergoldungsflüssigkeit.

Der an dem Apparate angebrachte Rheostat ermöglicht die Regulierung der Stromstärke je nach der Grösse des zu vergoldenden Gegenstandes und gestattet auch, den Vergoldungsprozess zu beschleunigen oder zu verlangsamen. In dem Aufleuchten der Lampe bei Einschaltung in die Leitung und in der Erwärmung des Bades hat man stets eine genaue Kontrolle über die richtige Funktion des Apparates.

PREIS

K 60.—.

Digitized by Google
Original from UNIVERSITY OF MICHIGAN
Generated on 2019-10-18 20:37 GMT / http://hdl.handle.net/2027/mdp.39015060277277
Public Domain in the United States, Google-digitized / http://www.hathitrust.org/access_use#pd-us-google

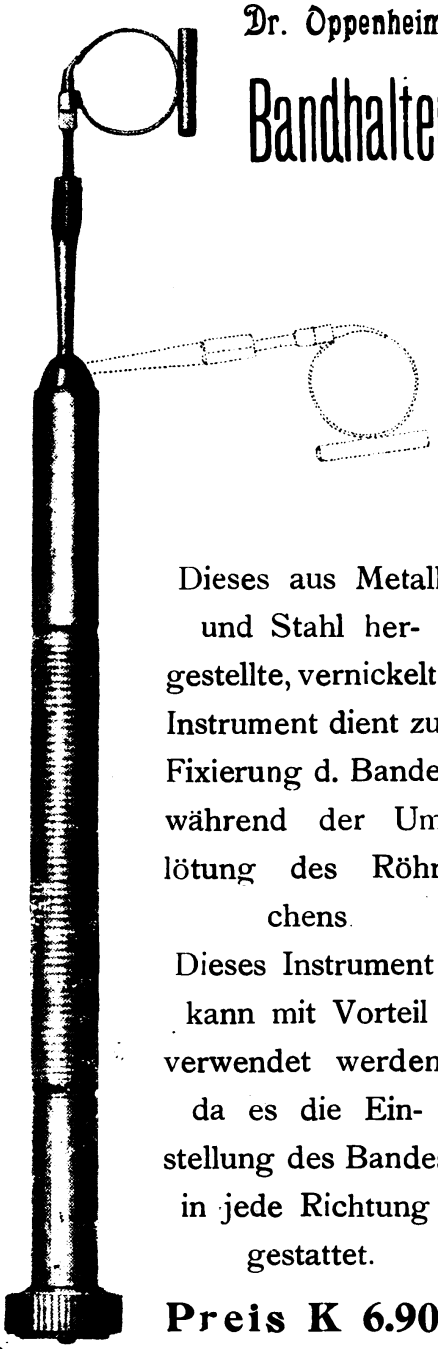

Dr. Oppenheims Bandhalter.

Dieses aus Metall und Stahl hergestellte, vernickelte Instrument dient zur Fixierung d. Bandes während der Umlötung des Röhrchens.

Dieses Instrument kann mit Vorteil verwendet werden, da es die Einstellung des Bandes in jede Richtung gestattet.

Preis K 6.90.

Bandsetzer (Sachs' modifizierter Kronensetzer).



Das aus Zelluloid hergestellte Instrument dient zum gleichmässigen Aufdrücken der Bänder auf die Ankerzähne.

Preis K 2.—.

Boley-Pinzette.

Diese Pinzette ist feinst gespitzt u. aus gepresstem, hartem Stahl erzeugt.

Preis K 1.—.

Silberlot in Drahtform.

Das Lot ist in besonders handlicher Form als 0·5 Mm. starker Draht hergestellt und leichtflüssig. — **Preis pro Meter 50 h.**

Digitized by Google
Original from UNIVERSITY OF MICHIGAN
Generated on 2019-10-18 20:37 GMT / http://hdl.handle.net/2027/mdp.39015060277277
Public Domain in the United States, Google-digitized / http://www.hathitrust.org/access_use#pd-us-google

Vollkommener Ersatz für Leuchtgas.

(Buffalo Dental Mfg. Co.)

Gasolingas-Generator

Nr. 45.

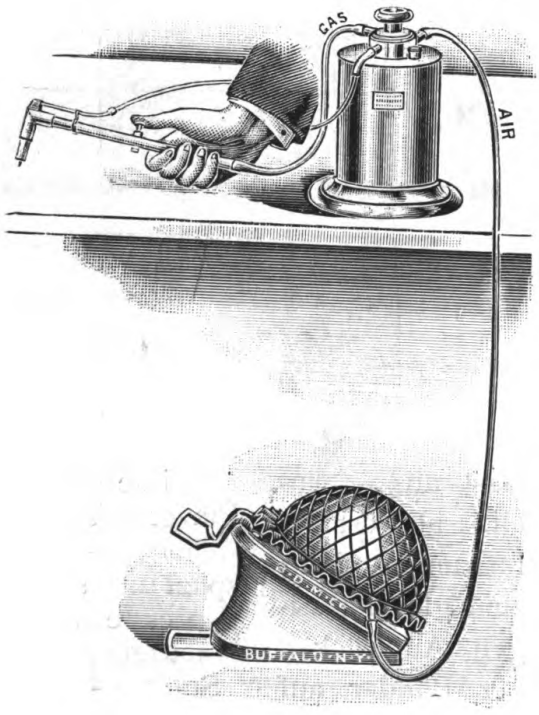

Vollkommene Gefahrlosigkeit.

=o=

Keine Ueberfüllung möglich.

=o=

Augenblickliche Inbetriebsetzung.

=o=

Feinste Stichflamme.

=o=

Starke Brauseflamme.

=o=

Preis des Generators mit regulierbarer Lötpistole	*K*	70.—
Preis des Blasbalges, wie abgebildet . .	»	28.—
Man kann jeden Blasbalg, auch den Standings für . . . . . verwenden.	»	25.50

Digitized by Google
Original from UNIVERSITY OF MICHIGAN
Generated on 2019-10-18 20:37 GMT / http://hdl.handle.net/2027/mdp.39015060277277
Public Domain in the United States, Google-digitized / http://www.hathitrust.org/access_use#pd-us-google

Wien, April 1910, Heft 3.

Verhandlungen

der

Europäischen Gesellschaft für Orthodontie.

o

Transactions

of the

European Orthodontia Society.

o

Beilage zur „Oesterreichisch-ungarischen Vierteljahrsschrift für Zahnheilkunde".

Herausgeber: JULIUS WEISS, Wien, I. Petersplatz 7.

INHALT:

Seite

Milton T. Watson: Einige Vorschläge zur Behandlung von Fällen fehlerhafter Okklusion b. Mundatmern 90

Harold Chapman: Orthodontischer Unterricht in zahnärztl. Fachschulen . 122

CONTENTS:

Page

Milton T. Watson: Some Suggestions on the Management of Cases of Malocclusion Associated with Mouth Breathing . . . 91

Harold Chapman: The teaching of Orthodontia in dental schools 123

Digitized by Google

Original from UNIVERSITY OF MICHIGAN

Generated on 2019-10-18 20:37 GMT / http://hdl.handle.net/2027/mdp.39015060277277
Public Domain in the United States, Google-digitized / http://www.hathitrust.org/access_use#pd-us-google

III. Jahresversammlung.

April 1909.

Einige Vorschläge zur Behandlung von Fällen fehlerhafter Okklusion bei Mundatmern.

Von *Milton T. Watson* in Detroit.

Die Behandlung von Fällen fehlerhafter Okklusion, verbunden mit einem ausgesprochenen Mangel in der Entwicklung der Nasenhöhle, hat mir seinerzeit viel Kopfzerbrechen gemacht. Besonders ereignete sich das bei Fällen der Klasse II, Abteilung I, und bei Fällen der Klasse I, wo die Stellung der Zähne derjenigen bei Klasse II, Abteilung I, ähnelt. Der Hauptgrund der Unzufriedenheit bestand darin, dass der Patient wieder Mundatmer wurde, sobald es zur Anlegung der Fixierapparate kam. Die beiden Hauptfaktoren bei diesem fortgesetzten Mundatmen sind Gewohnheit und Raummangel in der Nase. Werden diese Uebelstände nicht schon während der orthodontischen Behandlung beseitigt, dann wird das Resultat eine ständig verringerte Atmungskapazität und endlich und schliesslich auch eine unbefriedigende Okklusion der Zähne sein.

Das Detail der Behandlung und Retention, wie ich es beschreiben will, wurde von mir ersonnen, indem ich zwei Ziele vor Augen hatte. Erstens die Gewohnheit des Mundatmens niederzukämpfen, soweit selbe als Faktor in Betracht kommt, und zweitens eine Entwicklung der Nasenkapazität zu erzielen dadurch, dass die Nase gezwungen werden sollte, während der Korrektur der fehlerhaften Okklusion und der langen darauf folgenden Periode der Retention ihre normale Funktion auszuüben.

Schon längst war ich zu dem Schluss genötigt, dass nur durch die kombinierten Bemühungen des Rhinologen und Orthodontisten jener recht mässige Erfolg erreicht werden kann, wenn es sich um Patienten handelt, deren Gesichtsknochengerüst so weit unterentwickelt ist, dass dadurch ebensowohl der Raum der Nasenhöhle essentiell verengt, wie auch eine ausgesprochene fehlerhafte Okklusion der Zähne hervorgebracht wird. Oft hat bei diesen Fällen der Rhinologe alles, was auf seinem Felde Pathologisches zu finden war, glücklich beseitigt, und doch ist der Nasen-

Digitized by Google
Original from UNIVERSITY OF MICHIGAN
Generated on 2019-10-18 20:37 GMT / http://hdl.handle.net/2027/mdp.39015060277277
Public Domain in the United States, Google-digitized / http://www.hathitrust.org/access_use#pd-us-google

Third annual meeting.

April 1909.

Some Suggestions on the Management of Cases of Malocclusion Associated with Mouth Breathing.

By *Milton T. Watson,* Detroit.

The management of cases of malocclusion associated with a pronounced lack of development in the nasal spaces has, in the past, caused me considerable anxiety. This was especially true in cases of Class II, Division I, and in cases of Class I, where the anterior teeth occupy a position quite similar to that in which they are found in Class II, Division I. The chief reason for this dissatisfaction has been because the patient again became a mouth breather as soon as the retaining appliances were adjusted. The two chief factors in this continued mouth breathing are "habit" and actual lack of nasal capacity. If these conditions are not corrected during the orthodontic treatment, the result will be a permanently lessened breathing capacity, and, of course, an unsatisfactory occlusion of the teeth.

The detail of treatment and retention, as I shall outline it, was planned with two purposes in mind. The first is to overcome the "habit" of mouth breathing so far as it may be a factor, and the second, to bring about a development of the nasal capacity by compelling the nose to perform its normal function during the correction of malocclusion and the long period of retention which follows.

I was, long since, forced to the conclusion that it is only by the combined efforts of the rhinologist and orthodontist that even moderate success can be attained in dealing with patients whose internal face is underdeveloped to the extent of materially lessening the nasal spaces, as well as producing marked malocclusion of the teeth. Very often in these cases after the rhinologist has overcome everything of a pathological nature within his field, the

Digitized by Google
Original from UNIVERSITY OF MICHIGAN
Generated on 2019-10-18 20:37 GMT / http://hdl.handle.net/2027/mdp.39015060277277
Public Domain in the United States, Google-digitized / http://www.hathitrust.org/access_use#pd-us-google

raum für respiratorische Zwecke immer noch zu eng. Und hier ist er praktisch hilflos — von jenen Vorteilen abgesehen, die möglicherweise dadurch zu erzielen sind, dass man den Patienten zu Atemübungen anhält. Hier jedoch setzt gerade unsere erspriessliche Tätigkeit ein, insbesondere dann, wenn der Patient noch jung ist.

Vorteile einer langsamen Behandlung.

Die orthodontische Behandlung sollte so früh wie möglich in Angriff genommen werden, und zwar auf dem gewöhnlichen Wege unter Verwendung der bekannten Vorrichtungen zugleich mit den elastischen intermaxillaren Zügen, wie dies von Dr. Angle vorgezeichnet ist. Unzweifelhaft haben Sie alle die Beobachtung gemacht, dass die Patienten der in Diskussion stehenden Type, während sie die intermaxillaren Gummizüge tragen, alsbald vollständig in der Lage sind, durch die Nase zu atmen, und diese Wiederherstellung der Funktion trägt wesentlich dazu bei, eine Entwicklung, dieses Organes zu erzielen. Die Erweiterung des Zahnbogens, wenn dies nötig ist, und die mesiodistale Verschiebung der Okklusion sollte nach meinem Ermessen recht langsam durchgeführt werden.

Der erste Vorteil dieser langsamen Behandlung besteht darin, dass ein milder formativer Reiz auf jene Teile, welche durch den orthodontischen Eingriff beeinflusst werden, weit länger in Wirksamkeit gehalten wird, als wenn die Behandlung rapid durchgeführt wird, wie sich ja dies unschwer durchsetzen lässt. Die Tendenz dieser lang fortgesetzten Stimulation, um die latente Entwicklungskraft wieder zu erneuern und anzufachen, ist sicherlich ein direkt gegen die Wurzel des Uebels gerichteter Streich und verdient meines Erachtens ernstlich und reiflich von uns erwogen zu werden. Die langsame Verschiebung der mesiodistalen Okklusion ist wünschenswert nicht bloss darum, weil so die Reizperiode verlängert wird, sondern vornehmlich deshalb, weil das fortgesetzte Tragen der intermaxillaren elastischen Ligaturen, die gerade stark genug sind, um die Okklusion langsam zu verschieben, den Mund geschlossen hält, es sei denn, der Patient leistet dagegen absichtlich Widerstand, und dies tut er nur gezwungenerweise, in der Absicht zu atmen.

Sie werden beobachten, dass ich bei meiner Behandlungsmethode nichts Neues proponiert habe: nichts als einen Wechsel rücksichtlich der Zeitdauer der Behandlung, und doch erblicke ich hierin ein Moment von höchster Wichtigkeit. Das Kind, dessen Nasenkapazität nach der rhinologischen

Digitized by Google
Original from UNIVERSITY OF MICHIGAN
Generated on 2019-10-18 20:37 GMT / http://hdl.handle.net/2027/mdp.39015060277277
Public Domain in the United States, Google-digitized / http://www.hathitrust.org/access_use#pd-us-google

nasal spaces are still insufficient for respiratory purposes; and at this point he is practically helpless—aside, possibly, from such benefit as may be gained by putting the patient on breathing exercises. It is the place, however, where our greatest usefulness begins, especially if the patient be young.

Advantages of Slow Treatment.

The orthodontic treatment should, of course, be taken up as early as possible, and in the usual way, using the ordinary appliances, together with the intermaxillary elastics, as outlined by Dr. Angle. You have no doubt all noticed that, while patients of the type under discussion are wearing these intermaxillary elastics, they soon become able to breathe entirely through the nose, and, of course, this restored function will aid materially in bringing about a development of that organ. The widening of the dental arch, if that be necessary, and the mesio-distal shifting of the occlusion should, in my judgment, be carried on very slowly.

The first advantage of this slow treatment is that a mild form of stimulation of the parts, which are influenced by orthodontic interference, is kept up for a much longer time than would be true, if the treatment were carried on rapidly, as it might easily be. The tendency of this long continued stimulation to bring about a renewal of the latent developmental activity is certainly a direct blow at the very root of the evil, and is worthy, I believe, of our serious consideration. The very slow shifting of the mesio-distal occlusion is desirable, not simply because of the prolonged period of stimulation, but chiefly because the long continued wearing of the intermaxillary elastics, of just sufficient strength to gradually shift the occlusion, will keep the mouth closed, unless the patient intentionally resists it, which he will not do unless compelled to do so in order to breathe.

You will observe, that I have suggested nothing new in the method of treatment; simply a change in regard to the length of time to be consumed, which I believe to be a matter of the utmost importance. The child whose nasal capacity—after rhinological treatment—is still below normal, will be able to breathe through the nose a part of the time, especially while in an upright position, and with the intermaxillary elastics in operation the period of normal

Digitized by Google
Original from UNIVERSITY OF MICHIGAN
Generated on 2019-10-18 20:37 GMT / http://hdl.handle.net/2027/mdp.39015060277277
Public Domain in the United States, Google-digitized / http://www.hathitrust.org/access_use#pd-us-google

Behandlung immer noch unter der Normale ist, wird zeitweise, zumal in aufrechter Stellung, durch die Nase atmen können, und sind die intermaxillaren Gummizüge in ständiger Aktion, dann verlängert sich damit auch naturgemäss die Periode normaler Respiration. So erzielen wir allmählich die normale Funktion des Organes, die, wie ich denke, für dessen richtige Entwicklung von wesentlicher Wichtigkeit ist. Während dieser Periode sollte der Rhinolog das Kind häufig beobachten, so dass keinerlei pathologische Zustände auf irgend eine Art die raschen Entwicklungsveränderungen stören sollten, welche zu erwarten wir ein gutes Recht besitzen.

Ist ein volles Jahr mit der Korrektur eines Falles dieser Type aufgegangen, wo die Atmungskapazität merklich verringert war, dann werden wir während dieser Zeit gewöhnlich finden, dass das Kind ständig durch die Nase atmet, es sei denn, es litte unter einem akuten Schnupfen. Daraus folgt aber keineswegs, dass etwa eine „Kur" stattgefunden hat und diese mit gleichem Erfolg so bei der Unterentwicklung der Nase wie bei der fehlerhaften Okklusion „verschlagen" hat; denn obwohl eine genügende Entwicklung vor sich gegangen ist, um die Nasenatmung zu gewährleisten, geht doch, sobald der Patient eine zurückgelehnte Stellung einnimmt, die Tendenz des vermehrten Blutzuflusses dahin, den Nasenraum zu verringern, und geht der Mund leicht auf, wie dies der Fall ist, so lange die gewöhnlichen Retentionsapparate getragen werden: dann hat es mit der normalen Respiration plötzlich ein Ende. Speziell aus diesem Grunde ist ein milder Grad von ständiger intermaxillarer Kraftwirkung höchst empfehlenswert, und ist diese Kraft richtig bemessen, dann ist es für das Kind leichter, durch die Nase zu atmen, auch wenn deren Kapazität etwas verringert ist, als den Mund zu öffnen, entgegen dem konstanten Bestreben der Gummizüge, denselben geschlossen zu halten. Während der aktiven Behandlungsperiode wird es sich des öfteren als wünschenswert herausstellen, das Kind während der Nacht schwerere Gummizüge tragen zu lassen, als dies bei Tage angezeigt ist, um so auf sanfte Art normale Respiration zu erzwingen und so bis zu einem gewissen beschränkten Grade der Blutüberfüllung der Nase vorzubeugen, die sonst das Atmen behindern würde. Ob dies nötig ist oder nicht, das kann doch wohl nur durch die sorgfältige Beobachtung und Mitarbeiterschaft der Mutter oder der Pflegerin festgestellt werden. Zu Beginn der Behandlung wird die leichteste intermaxil-

Digitized by Google
Original from UNIVERSITY OF MICHIGAN
Generated on 2019-10-18 20:37 GMT / http://hdl.handle.net/2027/mdp.39015060277277
Public Domain in the United States, Google-digitized / http://www.hathitrust.org/access_use#pd-us-google

respiration is naturally prolonged. We are thus gradually bringing about the normal function of the organ, which, I think we all agree, is essential to its proper development. During this period the child should be under frequent observation by the rhinologist, so that no pathological conditions may be allowed to interfere in any way with the rapid developmental changes which we have a right to expect.

If a full year is consumed in the correction of cases of this type, where the breathing capacity is markedly restricted, it will be found usually within that time that the child is breathing through his nose continuously, unless suffering from an acute irritation of the nasal mucous membrane. It is not to be inferred, however, that a "cure" has been established—and this applies with equal force to the underdeveloped nares and to the malocclusion of the teeth, for, notwithstanding the fact that sufficient development has taken place to allow nasal respiration, yet, when the recumbent position is assumed, the tendency of the increased blood flow to the parts is to lessen the nasal space, and if the mouth readily drops open, as it does while the ordinary retaining appliances are being worn, normal respiration at once ceases. It is for this reason especially that a mild degree of long continued intermaxillary force is suggested, for if this force be nicely gauged it will be easier for the child to breathe through the nose, even though its capacity is slightly restricted, than it will to open the mouth against the constant tendency of the elastics to close it. During the period of active treatment it is sometimes found desirable to have the child wear heavier elastics at night than during the day, in order to gently force normal respiration, and thus to a limited degree prevent the nasal engorgement which would otherwise obstruct the breathing. Whether this is necessary or not is a condition which can be determined only by the careful observation and co-operation of the mother or nurse. In the early treatment the lightest intermaxillary force which will induce closure of the mouth while the child is in an upright position is usually sufficient to move the teeth, though, if it proves not to be, it must be increased slightly—but do not allow yourself any anxiety because the teeth are moving slowly.

After the teeth have been in occlusion for a few weeks it will be found possible to keep them there with an inter-

Digitized by Google
Original from UNIVERSITY OF MICHIGAN
Generated on 2019-10-18 20:37 GMT / http://hdl.handle.net/2027/mdp.39015060277277
Public Domain in the United States, Google-digitized / http://www.hathitrust.org/access_use#pd-us-google

lare Kraftwirkung, welche einen Schluss des Mundes herbeiführt, wenn sich das Kind in aufrechter Stellung befindet, genügen, um auch die Zähne zu bewegen. Stellt es sich aber heraus, dass dies nicht der Fall ist, dann muss die Kraft langsam gesteigert werden — indessen gebe man sich nur ja keiner Sorge hin, wenn sich die Zähne nur langsam bewegen. Sind die Zähne einmal durch einige Wochen in Okklusion, dann wird es möglich sein, sie in dieser Stellung zu erhalten unter Anwendung einer so geringen Kraft, dass der Patient sich bei geschlossenem Munde kaum irgend eines Zug- oder Druckgefühls bewusst wird. Hat man während des Verlaufes der Behandlung eine erkleckliche Nasenkapazität erzielt, dann wird man beobachten können, dass die Zähne tagsüber keines intermaxillaren Haltes bedürfen und dass der Patient normal atmet. Doch sollte, zumal nachtsüber, ein gelinder elastischer Druck ausgeübt werden, und zwar zu doppeltem Zwecke: erstens um den Mundschluss während des Schlafes zu erhalten, zweitens um jeder Möglichkeit der Rückkehr der Zähne in ihre alte Stellung vorzubeugen. Das Tragen zartester Gummizüge bei Nacht kann so lange fortgesetzt werden, als uns dies wünschenswert erscheint, obwohl endlich und schliesslich eine Zeit kommt, wo man davon endgültig Abstand nehmen kann. Indessen ist es nur klug und weise, die rudimentäre Form des Retentionsapparates an den Zähnen zu belassen, um denselben einen milden Grad von Widerhalt zu belassen, noch lange Zeit nach Entfernung der elastischen Bänder.

Verkürzung der antagonalen Schneidezähne.

Ich bekenne offen meine völlige Ratlosigkeit in Fällen, wo die oberen Schneidezähne verlängert sind, wie man es anstellen soll, eine Korrektur dadurch herbeizuführen, dass man sie in ihre Alveolen hineindrückt, obwohl ich schon vom rein ästhetischen Standpunkte vollauf anerkenne, dass es höchst wünschenswert erscheinen muss, dies durchzuführen. Die Operation selbst ist ja gar nicht besonders schwer auszuführen, leider warte ich noch immer darauf, den ersten Fall zu Gesicht zu bekommen, wo es irgend jemandem wirklich gelungen wäre, auch die definitive Retention solcher Zähne durchzuführen. Weit grösser ist schon die Wahrscheinlichkeit, eine endgültige Retention durchzusetzen bei unteren Schneidezähnen, die man in ihre Alveolen zurückgedrängt hat, obwohl auch das eine etwas dubiose Prozedur ist. Indessen ist es möglich, die untere Okklusionsebene oder das Bissniveau dieser Zähne dadurch zu senken, dass man sie in

Digitized by Google
Original from UNIVERSITY OF MICHIGAN
Generated on 2019-10-18 20:37 GMT / http://hdl.handle.net/2027/mdp.39015060277277
Public Domain in the United States, Google-digitized / http://www.hathitrust.org/access_use#pd-us-google

maxillary force so slight that the patient is hardly conscious of any pressure at all when the mouth is closed. If you have been fortunate enough to bring about a fair nasal capacity during the slow progress of your treatment, you will find in a few months that during the day the teeth will require no further intermaxillary restraint, and that the patient will breathe normally. A very slight elastic pressure should be used at night, however, and for a two-fold purpose—that of inducing the closure of the mouth during sleep, and, incidentally, to prevent any return of the teeth toward the old position. The wearing of very slight elastics at night can be continued just as long as it seems desirable to do so, though a time will finally come when they can be dispensed with altogether. It is, however, a matter of wisdom to leave the skeleton form of retaining appliance on the teeth, to afford them a mild degree of support for a considerable time after the elastics are discarded.

Depression of Incisors Opposed.

I am quite thoroughly convinced of the unwisdom, in cases where the upper incisors are elongated, of attempting to make corrections by depressing them in their sockets, though I recognize fully the desirability of doing so from a purely esthetic standpoint. The operation itself is one not especially difficult to perform, but I have yet to see a single case where anyone has really succeeded in establishing their permanent retention. The probability of establishing permanent retention after depressing the lower incisors in their sockets is very much greater, though even this is a questionable procedure; it is possible, however, to lower the occlusal plane or level of these teeth by tipping them forward in the line of the arch, which, of course, shortens them in their relation to the other teeth of this arch, and still allows for a permanent and satisfactory retention. In view of the opinions just expressed, it will, of course, be apparent to you that I believe it necessary to elongate the molars and bicuspids in making corrections in cases where the upper and lower incisors are in marked supra-occlusion. Sufficient elongation of the molars can be brought about through the application of the intermaxillary force which is used for the purpose of shifting the occlusion, but, as we all know from many sad experiences, the spur and plane plan of retention will not retain this condition. By bringing about the change in the

Digitized by Google
Original from UNIVERSITY OF MICHIGAN
Generated on 2019-10-18 20:37 GMT / http://hdl.handle.net/2027/mdp.39015060277277
Public Domain in the United States, Google-digitized / http://www.hathitrust.org/access_use#pd-us-google

der Linie des Bogens nach vorne kippt. Dann kürzt dieser sie wirklich in ihrer Beziehung zu den anderen Zähnen dieses Bogens und gibt so immerhin die Handhabe zur Durchführung einer permanenten und zufriedenstellenden Retention. Hinsichtlich der eben ausgesprochenen Anschauungen wird es wohl jedermann klar sein, dass ich es für notwendig erachte, Molaren und Bicuspidaten in jenen Fällen zu elongieren, wo es sich um die Korrektur von Fällen handelt, bei denen obere und untere Schneidezähne in ausgesprochener Supraokklusion stehen. Eine genügende Verlängerung der Molaren kann man schon durch die Anwendung der intermaxillaren Kraft erzielen, die man zum Zwecke der Verschiebung der Okklusion verwendet, allein, wie uns so manche traurige Erfahrung gelehrt hat, die „Sporn- und Plättchen"-Methode der Retention ist nicht geeignet, um den so geschaffenen Zustand auch dauernd zu erhalten. Bringt man den Wechsel in der mesiodistalen Beziehung nur langsam zustande, so wie ich es anrate, dann ist das Bestreben der Ankerzähne, in ihren ursprünglichen Schluss zurückzukehren, ein weit schwächeres, und wird die mesiodistale Retention durch dieselbe Kraft hervorgebracht, die zur Erzielung der Korrektur verwendet wurde, dann können wir vollständig beruhigt darüber sein, dass die Ankerzähne nicht mehr in ihre Alveolen zurücksinken werden, sondern dass die Bicuspidaten ohne Nachhilfe sich bis zu einem passenden Niveau verlängern werden. Ist dies einmal geschehen, dann ist die Gefahr eines unerwünschten okklusalen Kontaktes zwischen oberen und unteren Schneidezähnen endgültig gebannt.

Würde unsere geistige Perspektive nicht weit über die ästhetischen Betrachtungen hinausreichen, die sich an unsere Arbeit knüpfen, dann würde es vielleicht als unnütze Zeitverschwendung angesehen werden können, dass wir unsere orthodontischen Massnahmen so schleppend durchführen, denn eine grosse Verbesserung ist ja immerhin auch bei raschem Tempo der Behandlung ziemlich gewährleistet. Doch eben dies wäre nicht ganz wahr, denn gerade bei dieser Methode befinden sich die Zähne, die wir zur Verankerung benützen, in weit stabilerem Zustande zum Schluss der aktiven Behandlung, und sind auf solche Art weit besser befähigt, ebensowohl den Retentionsdruck auszuhalten, als die Möglichkeit einer sich etwa als notwendig herausstellenden Nachbehandlung zu verringern. Das Hauptmoment ist indessen nicht so die Erleichterung der Retention, als vielmehr die Ausschaltung einiger per-

Digitized by Google
Original from UNIVERSITY OF MICHIGAN
Generated on 2019-10-18 20:37 GMT / http://hdl.handle.net/2027/mdp.39015060277277
Public Domain in the United States, Google-digitized / http://www.hathitrust.org/access_use#pd-us-google

mesio-distal relations slowly as I have suggested the tendency for the anchor teeth to return to their original occlusal level is not so marked anyway, and when the mesio-distal retention is brought about through the same influence which produced the correction, we can feel perfectly assured that the anchor teeth will not settle down into their sockets, but that the bicuspids will erupt, unaided, to a proper level, and when this has occurred the danger of an undue occlusal contact between the upper and lower incisors is at an end.

If our range of vision did not extend beyond the esthetic considerations involved in our work, it would, perhaps, seem like a needless expenditure of time to carry the orthodontic processes on so slowly, for great improvement was possible under rapid treatment; yet even this would not be entirely true, for with this plan the teeth upon which we depend for anchorage are in a much more stable condition at the end of the period of active treatment, thus being much better able to bear the strain of retention as well as lessening the possible necessity of secondary treatment. The real consideration, however, is not so much ease of retention as it is the elimination of some of the persistent etiological factors and the greater certainty of establishing a permanent occlusion.

Retention.

The unsightly appearance of the regulating appliances makes it desirable for us to change them for others less cumbersome and conspicuous as soon as the heavy work of moving the teeth is accomplished. Here is where our trouble usually begins, for none of the old retaining appliances with which I am familiar have enabled us to prevent the anchor teeth, which have elongated under treatment, from settling down in their sockets again, thus allowing an undue occlusal contact between the upper and lower incisors. This was especially true in cases where the incisors were greatly elongated in the beginning, with the result that these teeth finally assume a more or less unsatisfactory position. Expressed otherwise, the situation is simply this: Our regulating appliances have enabled us to establish a satisfactory occlusion which we are unable to maintain with our retaining appliances. This condition of things forced me to the conclusion that retaining appliances for this class of cases must be designed so that they might operate upon

Digitized by Google
Original from UNIVERSITY OF MICHIGAN
Generated on 2019-10-18 20:37 GMT / http://hdl.handle.net/2027/mdp.39015060277277
Public Domain in the United States, Google-digitized / http://www.hathitrust.org/access_use#pd-us-google

sistierenden ätiologischen Faktoren und die grössere Sicherheit, eine dauernde Okklusion herzustellen.

Retention.

Das hässliche Aussehen der Regulierungsapparate legt uns den Wunsch nahe, dieselben gegen minder lästige und aufdringliche Vorrichtungen auszutauschen, sobald die schwere Arbeit der Zahnbewegung getan ist. Hier beginnt gewöhnlich unser Verdruss, denn keiner der alten Retentionsapparate, die ich kenne, hat uns in den Stand gesetzt, die Ankerzähne, die wir durch unsere Behandlung verlängert haben, daran zu hindern, wieder in ihre Alveolen zurückzuversinken und so einen unerwünschten Kontakt zwischen oberen und unteren Schneidezähnen zu gestatten.

Am markantesten trat dies bei Fällen hervor, wo die Schneidezähne zu Anfang stark elongiert waren, mit dem Endresultat, dass diese Zähne schliesslich eine mehr oder minder unbefriedigende Stellung einnahmen. Mit andern Worten gesagt, ist die Situation folgende: unsere Regulierapparate haben uns zwar die Möglichkeit geboten, eine befriedigende Okklusion herzustellen, aber wir sind nicht in der Lage, diese durch unsere Retentionsapparate auf die Dauer zu erhalten. Dieser Stand der Dinge drängte mich zu dem Schluss, dass Retentionsapparate für diese Art von Fällen so angelegt werden müssen, dass sie zwar nach demselben Prinzip wie die Regulierapparate wirken, aber doch in der Form so modifiziert sind, dass sie den Anforderungen an eine minder starke Kraftentfaltung genügen und andererseits an und für sich minder auffällig seien. Bei der Beschreibung dieser Vorrichtungen will ich die Erfordernisse einzelner Vorderzähne unberücksichtigt lassen, die etwa rotiert oder verlängert sind, denn man kann sie so wie unter gewöhnlichen Verhältnissen versorgen. Die Retention, wie ich sie skizzieren will, hat nur mit den Hauptcharakteristizis des Falles etwas zu tun, die mir bisher viel Verdruss bereitet haben, die aber jetzt auf eine Art überwunden sind, welche meine kühnsten Hoffnungen weit hinter sich zurücklässt.

Die Illustrationen, die hier beigegeben sind, zeigen ganz klar die Art der ganzen Vorrichtung, die keineswegs auffälliger ist, als es die „Sporn- und Plättchen-“ oder die Doppelsporn-Methode der Retention war, und sie besitzt noch obendrein den Vorteil, dass sie viel bequemer zu tragen und der Gefahr des Zerbrechens bei unsanftem Gebrauch unvergleichlich weniger ausgesetzt ist. Diese Vorteile, so gross sie auch sein mögen, treten ganz in den

Digitized by Google
Original from UNIVERSITY OF MICHIGAN
Generated on 2019-10-18 20:37 GMT / http://hdl.handle.net/2027/mdp.39015060277277
Public Domain in the United States, Google-digitized / http://www.hathitrust.org/access_use#pd-us-google

the same principal as the regulating appliances, but modified in form to meet the requirements of a less severe strain, and to be in themselves less conspicuous. In the description of these appliances I shall not consider the needs of individual anterior teeth which may have been rotated or elongated, for they can be taken care of as they would under ordinary circumstances. The retention as I shall outline it will deal only with the chief characteristics of the case, which have hitherto caused me much trouble, but which now yield in a manner that has been satisfactory beyond my fondest hopes.

The illustrations which follow show very clearly the nature of the entire appliance, which is no more conspicuous than was the spur and plane or double spur plan of retention, and has the additional advantage of being very much more comfortable to wear and infinitely less liable to destruction from hard usage. These advantages, great as they are, sink to a position of comparative obscurity alongside of the importance of the influence we are thus enabled to exert over the breathing capacity and over certain habits which have always been direct obstacles in our path, as well as being of a nature so serious as to demand correction from a health standpoint. This scheme of retention need never exert a heavier strain on any tooth than just sufficient to antagonize its tendency to return, and with the spurs which most of us have been using to retain cases belonging to Class II there was always more or less undue strain on the anchor teeth during mastication, which kept these anchor teeth in a very unstable condition, while the plan now advocated allows them to become almost, if not quite, as firmly fixed during the period of retention as any of the other teeth.

A careful analysis of the direction of force as applied through the means of retention here shown will convince you, I think, that every direction of force tends only to antagonize the natural evil tendencies which we always encounter in the management of these cases. The six lower anterior teeth are retained as usual by banding the cuspids and uniting these bands with a wire soldered to their lingual surfaces, and running across the surface of the incisors at a point just above their lingual inclination. An arch is then bent to fit against the lingual surfaces of the bicuspids, and to rest against the bands already cemented

Digitized by Google
Original from UNIVERSITY OF MICHIGAN
Generated on 2019-10-18 20:37 GMT / http://hdl.handle.net/2027/mdp.39015060277277
Public Domain in the United States, Google-digitized / http://www.hathitrust.org/access_use#pd-us-google

Hintergrund gegenüber der Wichtigkeit des Einflusses, den wir auf solche Art auf die Atmungskapazität und auf gewisse Gewohnheiten auszuüben imstande sind, die stets Hindernisse auf unserem Wege, gleichzeitig aber auch so ernster Natur waren, dass sie schon vom gesundheitlichen Standpunkt dringend eine Korrektur erheischten. Diese Retentionsmethode ermöglicht es, auf keinen Zahn einen stärkeren Druck auszuüben, als einen solchen, wie er gerade genügt, um der Tendenz zur Rückkehr in die alte Stellung Widerstand zu leisten; ging es doch bei den Spornen, die die Mehrzahl von uns bei Fällen der Klasse II verwendete, nie ohne übermässige Kraftwirkungen auf den Ankerzahn während der Mastikation ab. Ebenso hielten diese Sporne die Ankerzähne in einer wenig stabilen Position, während die Methode, für die ich jetzt in die Schranken trete, ihnen während der Retentionsperiode eine nahezu, wenn nicht ganz so feste Stellung wie jedem anderen Zahne sichert.

Eine sorgfältige Analyse der Richtung der Kraft, die mittels der hier dargelegten Retentionsmethode ausgeübt wird, wird Ihnen hoffentlich die Ueberzeugung beibringen, dass die Kraftrichtung ausschliesslich den schlechten natürlichen Neigungen entgegenwirkt, die wir bei der Behandlung dieser Fälle immer vorfinden. Die sechs untern vorderen Schneidezähne sind wie gewöhnlich retiniert. Die Eckzähne tragen jeder ein Band, und diese Bänder sind durch einen an ihre lingualen Flächen gelöteten Draht vereinigt, welcher der Innenfläche der Schneidezähne entlang knapp über dem Punkte ihrer lingualen Neigung verläuft. Dann biegt man einen Bügel zurecht, welcher der Innenfläche der Bicuspidaten anliegt und sich an die bereits festzementierten Eckzahnbänder anlehnt. Er muss scharf unter dem dort festgelöteten Draht hinpassen und so gebogen sein, dass er (in der den sechs Vorderzähnen korrespondierenden Partie) nunmehr nach abwärts geht, sich knapp ans Zahnfleisch anlehnt (die Stelle ist in Fig. 1 mit *B* bezeichnet), und so der vollständigen Reinigung der Zähne nicht hinderlich ist. Die distalen Enden dieses Bügels sind an die Molarklammerbänder festgelötet, welche, Schraube distalwärts, aufgesetzt sind und an ihrer bukkalen Fläche je mit einem Häkchen zur Befestigung der intermaxillaren Ligaturen armiert sind.

Die Vorrichtung für den Oberkiefer (Fig. 2*A*) besteht aus einem Bogen aus zartem 20prozentigem Platin-Iridiumdraht, der jederseits zur Befestigung der Ligaturen ein Häkchen aus demselben Material trägt. Die Klammer-

Digitized by Google
Original from UNIVERSITY OF MICHIGAN
Generated on 2019-10-18 20:37 GMT / http://hdl.handle.net/2027/mdp.39015060277277
Public Domain in the United States, Google-digitized / http://www.hathitrust.org/access_use#pd-us-google

on the cuspids, fitting snugly under the wire attached thereto, and bent so that it dips downward and rests in close proximity to the gums at the point marked *B*, Fig. 1, so that the second wire does not interfere with the proper cleansing of the teeth. The distal ends of this arch are

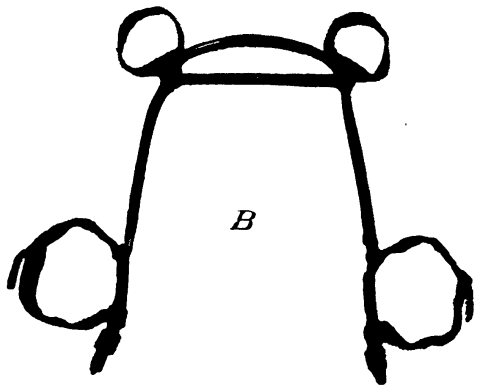

Fig. 1.

firmly soldered to the molar clamp bands, fitted with the screws pointing distally, and a little hook for the attachment of the intermaxillary elastics is soldered to the buccal surface of these molar bands.

The upper appliance, Fig. 2 *A*, consists of an arch made from a fine gauge iridio-platinum wire (twenty per cent.

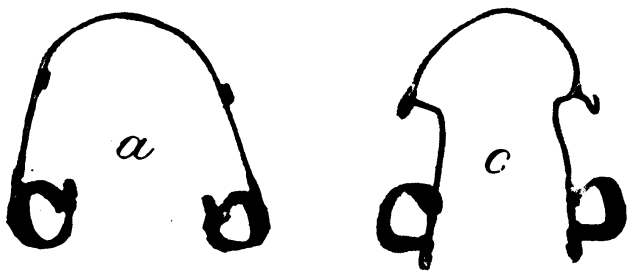

Fig. 2.

iridium) to each side of which a hook of the same material is soldered for the attachment of the intermaxillary elastics. Clamp bands are fitted to the upper first molars, and sections of tubing into which the arch fits accurately are soldered to the buccal surfaces of these bands. In order that the

Digitized by Google
Original from UNIVERSITY OF MICHIGAN
Generated on 2019-10-18 20:37 GMT / http://hdl.handle.net/2027/mdp.39015060277277
Public Domain in the United States, Google-digitized / http://www.hathitrust.org/access_use#pd-us-google

bänder werden auf die oberen ersten Molaren aufgesetzt und auf die bukkalen Flächen dieser Bänder Röhrchen gelötet, in die der Platin-Iridiumbügel genau hineinpasst. Damit der Druck gleichmässig verteilt sei, soll dieser Bogen sehr genau angepasst werden und an ihn ein kleiner Ring genau entsprechend der vorderen Oeffnung des Röhrchens an der Bukkalfläche des Klammerbandes angelötet werden. Statt diesen Ring anzulöten, kann man auch das distale Ende des Röhrchens am Klammerband verschliessen. Diese so beschriebenen Vorrichtungen sind im Verein mit den intermaxillaren Ligaturen, die sorgfältig ausprobiert werden sollten, bis man sich dessen versichert hat, wie viel Kraft genau anzuwenden ist, um die Okklusion zu erhalten, alles, was man benötigt; es müsste denn sein, dass man auch noch auf die richtige Retention einzelner Zähne besonders bedacht sein musste. Diese Vorrichtungen passen in gleicher Weise sowohl für die Abteilung, als auch für die Unterabteilung der ersten Abteilung von Klasse II, sind aber auch für jene Fälle von Klasse I, wo die oberen Schneidezähne in Protrusion gezwungen wurden, gut verwendbar. Letzteres finden wir ja des öfteren, wo unten jederseits ein Bicuspis nicht zum Durchbruch kam oder vielleicht in lingualer Okklusion durchgebrochen ist, wo dann der gewaltige Druck, der nötig ist, um die unteren vorderen Zähne nach vorne zu führen, eine distale Verschiebung der unteren Ankerzähne zur Folge haben würde, wenn diese nicht durch Verwendung intermaxillarer Ligaturen in ihrer Widerstandskraft unterstützt werden. Die Korrektur solcher Fälle erheischt oft die Zurückdrängung der oberen Schneidezähne lingualwärts und eine leichte Oeffnung des Bisses, genau so, wie dies bei Fällen der ersten Abteilung der Klasse II vonnöten ist.

In Fällen der ersten Abteilung von Klasse II, wo keine beträchtliche Erweiterung des oberen Zahnbogens nötig war, kann die obere Retentionsvorrichtung bisweilen etwa so angefertigt werden, wie dies Fig. 2*C* veranschaulicht. Hier wird der Bogen, der über die Labialfläche der Schneide- und Eckzähne hinstreicht, scharf im rechten Winkel abgebogen, so dass er zwischen Eckzahn und ersten Bicuspis nach innen durchpassieren kann. Hier wird er wieder so weiter gebogen, dass er entlang der lingualen Fläche der Bicuspidaten das Molarenband erreicht, wo er dann festgelötet wird. An diesen Bogen wird dort, wo er zwischen Cuspis und Bicuspis durchtritt, ein Haken zur Befestigung der elastischen Ligaturen angelötet.

Digitized by Google
Original from UNIVERSITY OF MICHIGAN
Generated on 2019-10-18 20:37 GMT / http://hdl.handle.net/2027/mdp.39015060277277
Public Domain in the United States, Google-digitized / http://www.hathitrust.org/access_use#pd-us-google

pressure may be equally distributed this arch should be very accurately fitted, and a little collar soldered to it just in front of the buccal tubing on the anchor band. Instead of this little collar being attached to te arch you can close the distal end of the tube on the clampband if you choose.

The appliances thus described, together with the intermaxillary elastics, which should be tried out carefully until you have ascertained just how much force is required to maintain the occlusion, are all that is needed, except such attention as may be necessary for the proper retention of individual teeth. These appliances answer equally well for either the full division or subdivision of the first division of Class II, and occasionally in cases of Class I, where the upper incisors have been forced into protrusion, as we sometimes find them where a lower bicuspid on either side has failed to erupt, or possibly has erupted in lingual occlusion, and where the heavy pressure necessary to carry the lower anterior teeth forward would cause a distal displacement of the anchor teeth unless these teeth were reinforced by the use of intermaxillary elastics. The correction of such cases often demands a lingual movement of the upper incisors and a slight opening of the bite just as is necessary in cases of the first division of Class II.

In cases of the first division of Class II, where considerable widening of the upper arch has been necessary, the upper retaining appliance can sometimes be made as shown in Fig. 2*C*, in which the arch passing over the labial surfaces of the incisors and cuspids is bent sharply at right angles so that it passes between the cuspid and first bicuspid, where it is again bent so that it passes distally along the lingual surface of the bicuspid to the molar clampband to which it is soldered. To this arch, at the point where it is bent to pass between the cuspid and bicuspid, a hook is soldered for the attachment of the elastic bands.

This appliance is, of course, a little more difficult to construct than the simple wire arch passing around the outside of the teeth, but where the requirements of the case are such that an appliance of this kind is needed, it

Digitized by Google
Original from UNIVERSITY OF MICHIGAN
Generated on 2019-10-18 20:37 GMT / http://hdl.handle.net/2027/mdp.39015060277277
Public Domain in the United States, Google-digitized / http://www.hathitrust.org/access_use#pd-us-google

Diese Vorrichtung ist allerdings etwas schwerer herzustellen als der einfache Drahtbogen, der längs der Aussenfläche der Oberzähne hinstreicht; wo aber die Erfordernisse des Falles solche sind, dass es einer Vorrichtung dieser Art bedarf, ist dieser Apparat immer noch der mühelose ste und wirksamste, den ich kenne. Freilich gibt es Fälle, wo der okklusale Kontakt der unteren Zähne ein derartiger ist, dass es schwer halten dürfte, diesen Bogen von der bukkalen zur lingualen Seite durchzuführen, dann müsste man eben ein anderes Mittel ausfindig machen, um den erweiterten Zustand des oberen Bogens unverändert zu erhalten.

Der grosse Vorteil solcher Apparate muss besonders bei Patienten, die zufällig weitab von uns wohnen — wie dies ja öfters vorkommt — ins Auge fallen, denn seine Biegsamkeit ist so viel grösser als jene der „Sporn- und Plättchen"-Vorrichtung. Er setzt uns auch in die angenehme Lage, die meisten Veränderungen in der Stellung etwa noch durchbrechender Zähne vornehmen zu können, ohne dass wir zur Reguliervorrichtung zurückgreifen müssten.

Dabei ist noch ein anderer Punkt von einiger Wichtigkeit, der insbesondere für jene unter Ihnen bemerkenswert ist, welche für abnehmbare Vorrichtungen eine gewisse Vorliebe haben. Waren die Zähne lang genug retiniert, so dass es der intermaxillaren Ligaturen nicht mehr bedarf, dann kann man den Bogen, der an der Labial- und Lingualfläche der Zähne verläuft, auch aus stärkerem Platin-Iridiumdraht herstellen und so die Gefahr vermindern, dass er etwa durch das Herummanipulieren verbogen wird, und man kann den Patienten dahin instruieren, den Bogen bloss bei Nacht zu tragen, von wegen des Einflusses, den er denn doch auf die Vorderzähne ausübt. Hat man es mit Patienten zu tun, die eines gelinden Grades von Retention auf lange Zeit hinaus bedürfen, dann ist dieser Punkt nicht so unwichtig, wissen wir doch, wie ängstlich unsere Patienten, insbesondere junge Damen, darauf zittern, den Fixierapparat loszuwerden, und mit dieser Vorrichtung, die nach einiger Zeit nur bei Nacht getragen wird, sind sie recht zufrieden. Der untere Apparat ist allerdings nicht abnehmbar, dafür fällt er aber auch weit weniger in die Augen.

Intermaxillare Kraft bei der Retention.[1]

Bei der Herstellung von Retentionsapparaten nach dieser Methode können wir unsere Arbeit in einigen kurzen

[1] Gummiligaturen als Retentionsmittel empfahl und verwendete schon vor Jahren Dr. Case in Chicago. Damals massen die Fachkollegen der Sache nicht genügende Wichtigkeit bei, um sie weiter zu verfolgen und so liess man sie fallen.

Digitized by Google
Original from UNIVERSITY OF MICHIGAN
Generated on 2019-10-18 20:37 GMT / http://hdl.handle.net/2027/mdp.39015060277277
Public Domain in the United States, Google-digitized / http://www.hathitrust.org/access_use#pd-us-google

is the least cumbersome and most effective that I know. There are cases, of course, where the occlusal contact of the lower teeth is such that it might be difficult to pass this arch from the buccal to the lingual side, which would make it necessary to use some other means for maintaining the widened condition of the upper arch.

The great advantage of appliances of this sort with patients who happen to live at great distances, as many of our patients do, must be apparent at a glance, for its flexibility is so much greater than the spur and plane arrangement. It also possesses the advantage of enabling us to make most of the needed changes in the position of erupting teeth without going back to the regulating appliances.

There is another feature of some importance which will especially appeal to those of you who favor removable appliances, namely, that after the teeth have been retained long enough so that no further intermaxillary restraint is required, the arch running around the labial and buccal surface of the upper teeth can be made of a heavier gauge of iridioplatinum wire, to lessen the danger of its becoming bent out of shape by handling, and the patient may be instructed to simply wear this arch at night for the slight influence it will have over the anterior teeth. In dealing with patients whose upper front teeth need a mild degree of retention for a very long period of time, this feature is not without advantage, for we all know how anxious our patients, especially young women, are to have retaining appliances removed, and with this arrangement, which after a certain time is worn only at night, they are quite content. The lower appliance is, of course, not removable, but it is less conspicuous anyway.

Intermaxillary Force in Retention.[1]

In adjusting retaining appliances made after this plan, it is possible for us to do the work in several short appointments, which is very much easier for the

[1] Rubber ligatures as a retentive force were suggested and used by Dr. Case of Chicago many years ago. At that time the profession did not deem the subject of enough importance to investigate the maker, and it was dropped.

Digitized by Google
Original from UNIVERSITY OF MICHIGAN
Generated on 2019-10-18 20:37 GMT / http://hdl.handle.net/2027/mdp.39015060277277
Public Domain in the United States, Google-digitized / http://www.hathitrust.org/access_use#pd-us-google

Sitzungen abmachen, und das ist unseren Patienten weit lieber, als lange Sitzungen mit langem Arbeitsaufwand, wie dies stets bei Anwendung der „Sporn- und Plättchen"-Methode und der Anbringung der diesbezüglichen Apparate der Fall ist. Bei der ersten Erfahrung, die ich mit dieser Retentionsmethode machte, die ich etwa vor drei Jahren praktisch anzuwenden begann, war ich einigermassen besorgt, dass die elastische Kraft etwa doch als Retentionsmittel sich als nicht hinreichend wirksam erweisen könnte, obwohl ich doch wusste, dass sie mehr oder weniger zu jener Zeit in Anwendung gebracht wurde, wo Fälle der ersten Abteilung von Klasse II mittels Extraktion der ersten Bicuspidaten und Zurückziehung der Vorderzähne vermittels des Kopfnetzes behandelt wurden. Indessen habe ich sie jetzt in einer genügenden Anzahl von Fällen und durch eine genügend lange Zeitperiode ausprobiert, so dass ich nunmehr bestimmt weiss, dass alle diese Befürchtungen grundlos waren.

Zum Schlusse will ich Ihnen nur noch klarlegen, dass ich mir ganz wohl bewusst bin, dass die Methode, die ich proponiert habe, sich einfach als eine sehr kleine Modifikation im Detail jener regulären Behandlung darstellt, mit der Sie alle wohl vertraut sind und für die wir den Doktoren Henry A. Baker und Edward H. Angle zu höchstem Dank verpflichtet sind. Ich weiss, dass die Retention sich ebenso einfach als eine weitere Modifikation der Angleschen Reguliervorrichtungen, kombiniert mit dem lingualen Bogen an den unteren Zähnen, erweist. Dies eine muss ich Ihnen also klarlegen, dass ich keinerlei Anspruch auf Originalität erhebe.

Diskussion.

Präsident: Dr. Watson befürwortet eine recht langsame Behandlung mittels Baker-Verankerung, doch war Dr. Law meines Wissens der erste, der die Theorie aufstellte, dass Fälle der Klasse II sehr langsam behandelt werden sollen. Vielleicht ist er, da er doch über eine so grosse Erfahrung verfügt, geneigt, einige Worte darüber zu verlieren.

Dr. W. Law: Ich für meine Person bin mit dem Vortrage nicht in allen Punkten einverstanden, doch erkläre ich denselben für einen hervorragend schönen. So viel ich weiss, ist das Prinzip der langsamen Behandlung das einzige Erfolg verheissende bei Fällen der Klasse II, denn nur so kommt es zu einer Art Umbildung. Eine gänzliche Neubildung ist wohl überhaupt kaum zu erzielen. Das

Digitized by Google
Original from UNIVERSITY OF MICHIGAN
Generated on 2019-10-18 20:37 GMT / http://hdl.handle.net/2027/mdp.39015060277277
Public Domain in the United States, Google-digitized / http://www.hathitrust.org/access_use#pd-us-google

patient than where one long appointment and a large amount of work was required, as was always the case when we had to adjust the spur and plane appliances. In my first experience with this plan of retention, which I began to use in a small way about three years ago, I had some fear that the elastic force might not work out satisfactorily as a means of retention, though I, of course, knew that it had in a way been used more or less in the days when cases of the first division of Class II were treated by extracting the first bicuspids and retracting the anterior teeth by the use of the head-gear; but I have now used it on a sufficient number of cases, and for a long enough period of time so that I feel certain that these fears were groundless.

In closing I wish to make it clear to you that I recognize fully that the plan I have suggested is simply a very slight modification in the detail of the regular treatment, with which you are all familiar, and for which we are indebted to Drs. Henry A. Baker and Edward H. Angle; and that the retention is also simply another modification of the principle of the Angle regulating appliances combined with the lingual arch on the lower teeth. This must make it quite clear to you that credit for originality is not sought.

Discussion.

The President: Dr. Watson talks about very slow treatment with the Baker anchorage, but I think Dr. Law was the first man who came forward with the theory that Class 2 cases should be treated very slowly, and perhaps as he has had such a great experience he will say a word or two to us.

Dr. W. Law: Personally I do not agree with the paper in some points, but I think it is a remarkably fine one. The retention is new but the principles are not. I believe the principle of slow treatment is the only successful one in Class 2, because then you get a reformation. I do not think you get entirely new growth. The only think I do not like about the appliance, which I think is most

Digitized by Google
Original from UNIVERSITY OF MICHIGAN
Generated on 2019-10-18 20:37 GMT / http://hdl.handle.net/2027/mdp.39015060277277
Public Domain in the United States, Google-digitized / http://www.hathitrust.org/access_use#pd-us-google

einzige, was mir am Retentionsapparat nicht gefällt, der sonst ganz ausgezeichnet ist, das ist jener Teil, der um den Cuspis herum zwecks innerer Retention vom Bicuspis nach hinten zieht. Ich habe diesen Apparat nie verwendet, befand aber den anderen für gut genug, obwohl ich ihn nicht genügend lange in Verwendung zog, um aus Erfahrung über ihn zu urteilen. Ich verwende den fixen Retentionsapparat mit den Bändern an den Vorderzähnen und den nach hinten gerichteten Häkchen. Ich habe Angst davor, dass der Apparat verbogen werden könnte, dann tritt er nach abwärts und verletzt die Zähne und in einem solchen Falle würde der Patient, zumal wenn er in weiter Entfernung von mir wohnt, nicht wissen, wie er ihn wieder zurechtsetzen soll. Uebrigens halte ich dafür, dass der (für die Nacht) abnehmbare Retentionsbogen die hübscheste Idee ist, die bisher noch vorgebracht wurde. Von dem Momente ab, wo dieser kleine Bogen mir von Dr. Watson gezeigt wurde, habe ich versucht, ihn so zu verwenden, wie ich es bisher gewöhnt war. Einen demonstrierte ich in London, bei welchem die Häkchen an den Bändern der kleinen Schneidezähne festsassen. Die Verbindung zwischen den kleinen Schneidezähnen ist nämlich weitaus sicherer als jene zwischen den Eckzähnen, da sich die Vorderzähne viel besser kontrollieren lassen. Ist die Okklusion sichergestellt, dann hat man mit der Vorrichtung, wie ich sie verwende, gleich gute Kontrolle, aber die Gefahr einer Verschiebung des Apparats ist weit geringer. Ich kann den Apparat in wenigen Minuten entfernen; sollen irgendwelche Zähne vor Rotation geschützt werden, dann kann ich dies mit einzelnen Bandretentionen besorgen und verwende diese nur bei Nacht, denn die Nacht ist die wichtigste, bei kleinen Kindern vom praktischen Standpunkt aus direkt die Hälfte der Zeit. Ich habe die Sache in ein oder zwei Fällen probiert, doch nicht lange genug, um beurteilen zu können, ob sie wirklich so exakt wirkt, wie Dr. Watson sagt, obwohl ich es ganz gerne glauben will, da er doch viele Fälle damit mehrere Jahre hindurch behandelt hat und seine Erfahrung ganz verlässlich ist. Er sagt, er glaube nicht, dass man zurückgedrängte Schneidezähne retinieren kann, und doch glaube ich, sie müssen, wenn es nötig ist, zurückgedrängt werden. Ob dies erforderlich ist oder nicht, lässt sich bloss durch Beobachtung feststellen. Harmonieren sie mit den Lippen nicht, ist eine Superokklusion vorhanden oder eine Ueberentwicklung des Alveolarfortsatzes, dann müssen wir versuchen, dies zu reduzieren, oder es bleibt

Digitized by Google
Original from UNIVERSITY OF MICHIGAN
Generated on 2019-10-18 20:37 GMT / http://hdl.handle.net/2027/mdp.39015060277277
Public Domain in the United States, Google-digitized / http://www.hathitrust.org/access_use#pd-us-google

excellent, is that part which goes round the cuspid with an inner retention from the cuspid backwards. I have never used that, but I found the other very good although I have not tried it long enough to speak from experience. I use the fixed retainer with the bands on the anterior teeth and the hooks passing backwards. With me the danger is that I am afraid it would become bent and come down and hurt the teeth, and in that case the patient if he were a long distance away would not know how to adjust it again. I think the removable arch at night is the nicest idea that has been brought out. Since this little arch was presented to me by Dr. Watson I have tried to use the retainer as I have been accustomed to using it, the one I presented in London with the hooks firmly fixed on bands on the lateral. I think the connection between the two laterals is a much safer one than between the two cuspids owing to the control of the anterior teeth being better. After the occlusion has settled you have equal control with the appliance as I use it and less danger of getting out of place. In a few minutes I can remove that, and if any teeth have to be retained from rotation I can use single band retainers, using it only at night, because night time is the most important time and practically half the time with young children. I have worked the thing out in one or two cases, but not for sufficient time to prove that it works exactly as Dr. Watson says, although I can readily believe it does because he has treated so many cases for many years and his experience is entirely reliable. He says he does not believe it possible to retain with retracted incisors, but I believe they must be retracted if they require retracting. The only way you can tell whether incisors require retracting is by observation. If they are not in harmony with the lips, if there is a super-occlusion and over-development in the process, it seems to me you must try to reduce that, otherwise you leave a deformity. You can retract teeth without depressing them but then you must elongate the bicuspids. If the incisors require retracting and for aesthetic reasons the whole arch wants pushing up then if you lower the back part of the arch to correspond with the front part, and lower the lower distal part to correspond with the lower anterior part, after you have the arches in their perfect form the oral cavity is too large for the tongue, and therefore the tongue will not hold the teeth out in their position, there will be the danger of the lips pulling them slightly in, the pressure

Digitized by Google
Original from UNIVERSITY OF MICHIGAN
Generated on 2019-10-18 20:37 GMT / http://hdl.handle.net/2027/mdp.39015060277277
Public Domain in the United States, Google-digitized / http://www.hathitrust.org/access_use#pd-us-google

eine Deformität zurück. Man kann Zähne zurückdrängen, ohne sie verkürzen zu müssen, dann muss man aber die Bicuspidaten verlängern. Erfordern die Schneidezähne eine Zurückdrängung und bedarf aus ästhetischen Gründen der ganze Zahnbogen einer senkrechten Verkürzung, dann würde, falls man den hinteren Teil des Bogens erniedrigt, so dass er der Frontpartie entspricht, und den unteren distalen Teil erniedrigt, so dass er mit der unteren Vorderpartie harmoniert, die Mundhöhle, sobald einmal die Zahnbogen in ihre definitive Form gebracht sind, zu weit für die Zunge sein, und die Zunge könnte die Zähne nicht mehr in ihrer Stellung erhalten. Es wäre die Gefahr vorhanden, dass die Lippen die Zähne allmählich nach einwärts drängen, da der Druck von aussen stärker wäre als der Widerstand von innen. Tut der Retentionsapparat seine Schuldigkeit voll und ganz und ist die Okklusion der Vorderzähne gut, dann ist das Resultat meines Erachtens folgendes: Molaren und Bicuspidaten werden sich wieder in die Stellung begeben, welche die Natur beabsichtigt hat, und die Zunge wird sie stützen. Ich glaube nicht, dass die Zähne ohne Stütze in derselben Stellung retiniert werden können. Was die Kontrolle der Molaren, speziell der oberen, während der Behandlung anbelangt, so sind die Resultate mit diesem Apparat nicht so ausgesprochene wie mit dem innern, den Schneidezähnen entlang geführten Bogen. Hat man den oberen Molar während der Behandlung überhaupt zu verschieben, dann muss man ihn entweder seine frühere Stellung wieder einnehmen lassen oder ihn in einer falschen, gestürzten oder retrahierten Stellung fixieren, oder aber man muss einen Bicuspis oder einen Milchmolaren heranziehen. Dr. Watson schrieb mir einen Brief, in dem er mir auseinandersetzen wollte, dass er sich in Fällen, wo sich unseligerweise die Molaren verschoben hatten, an einen Bicuspis oder Milchmahlzahn halten musste, bis der Molar wieder in seine alte Stellung zurückgekehrt war. Dann erst übertrug er wieder die Verankerung auf den Molar, wo dieselbe mit Rücksicht auf den Draht um die Vorderzähne eine stationäre wurde und der schwache Zug nicht mehr hinreichte, ihn neuerlich zu verschieben. Indessen ist die Frage zu diskutieren, ob das Prinzip gut ist oder nicht, und darüber möchte ich gern Dr. Northcroft vernehmen.

Dr. George Northcroft: Ich glaube, ein Vortrag dieser Art muss sehr sorgfältig geprüft und erwogen werden, bevor man darüber klugerweise diskutieren kann. Als wir die Sache in London in Erwägung zogen, schickten wir

Digitized by Google
Original from UNIVERSITY OF MICHIGAN
Generated on 2019-10-18 20:37 GMT / http://hdl.handle.net/2027/mdp.39015060277277
Public Domain in the United States, Google-digitized / http://www.hathitrust.org/access_use#pd-us-google

from outside being greater than the pressure from the inside. If the retainer is perfect in its working, and the occlusion of the anterior teeth is good, in my opinion the result will be that the molars and bicuspids will settle again to the position that Nature intended them and the tongue will act as a support. I do not believe that the teeth can be retained in the same position with no support. With regard to the control of the molar, especially the upper molar, during treatment, the results are not so marked with this appliance as with the inner arch bent round the incisors. If you have to displace the molar at all during treatment you must allow it to regain its former position or retain it in a faulty position, tipped or retracted, otherwise you must use a bicuspid or a temporary tooth. Dr. Watson wrote me a letter in which he wished me to explain that in cases where unfortunately the molar had been displaced he had to make application either to a bicuspid or a temporary tooth until the molar had recovered, and then he removed the anchorage to the molar, where it remained stationary on account of the wire round the anterior teeth and the very slight pull not being sufficient to displace it again. However, the question for discussion is whether the principle is good, and on that I should like to hear Dr. Northcroft.

Dr. George Northcroft: I think a paper of this kind needs very careful thinking over before it can be intelligently discussed. In our consideration of the subject in London we have been sending round printed slips of the

Digitized by Google
Original from UNIVERSITY OF MICHIGAN
Generated on 2019-10-18 20:37 GMT / http://hdl.handle.net/2027/mdp.39015060277277
Public Domain in the United States, Google-digitized / http://www.hathitrust.org/access_use#pd-us-google

vor der Diskussion Separatabdrücke des Vortrages an die Beteiligten. Ich verwendete diese Retentionsmethode, sobald Dr. Law in London mir dieselbe mitgeteilt hatte, nämlich die Retention mittels schwacher elastischer Ligatur für Fälle der Klasse II, statt der „Sporn- und Plättchen"-Methode. Ich gab diese letztere Methode nur gar zu gern gegen eine bessere auf, hatte ich doch mit ihr nichts als endlose Verdriesslichkeiten. Meine Erfahrung mit der „Sporn- und Plättchen"-Methode in England war eine höchst missliche. Kinder gehen auswärts zur Schule, und passiert in der Zwischenzeit ein Malheur, dann lässt man sie nicht nach London zum Zahnarzt und man bekommt sie erst gelegentlich der nächsten Feiertage zu Gesicht. Ich bin fest überzeugt, dass diese Retentionsmethode, die ebenso zart wie anderseits kräftig ist, sich sehr gut bewähren wird, und ich habe nie einen üblen Zufall dabei gesehen.

Dr. W. S. Davenport: Das Thema „Retention" ist eines der wichtigsten und ist zurzeit wohl für uns von höherem Interesse, als jeder andere Zweig der Zahnheilkunde. Ich habe über Orthodontie einige Erfahrung und habe manches über den Gegenstand geschrieben, speziell über Verstärkung von Apparaten und Arrangement von Retentionsvorrichtungen, habe aber selbst keine von den misslichen Erfahrungen gemacht, von denen Dr. Northcroft spricht. In Paris vergeht kaum eine Woche, wo mir nicht irgend ein Dentist einen Patienten schickte, bei dem sich Vorrichtungen, sehr schön gearbeitete Vorrichtungen sogar, gelockert haben. Ich hatte jüngst Gelegenheit, einen kompletten Satz aus dem Munde zu entfernen und zu replacieren, und ich muss sagen, dass ich keine Vorrichtung kenne, die stark genug gemacht werden könnte. Ich habe über das Thema der Apparatverstärkung Studien gemacht, besonders in bezug auf Retentionsvorrichtungen, die auf wesentlich andere Manier, als dies gewöhnlich geschieht, angebracht werden, dies zwar von einigen wenigen, so z. B. von Angels in Boston. Was die demonstrierten Vorrichtungen betrifft, bedaure ich, das System, nach dem sie verankert werden — sowohl an den Caninis wie an den Molaren — verurteilen zu müssen. Ich kann mir nicht vorstellen, dass diese Apparate nicht in spätestens drei Monaten entzwei sind.

Dr. Law: Es sind sehr schwere Bänder.

Dr. W. S. Davenport: In einem Falle von neulich hatte der Klient ein sehr schweres Platinmaterial wunderschön mit Schrauben eingesetzt, aber das ganze Ding war in Stücke zerbrochen. Wir müssen auf eine Vorrichtungs-

Digitized by Google
Original from UNIVERSITY OF MICHIGAN
Generated on 2019-10-18 20:37 GMT / http://hdl.handle.net/2027/mdp.39015060277277
Public Domain in the United States, Google-digitized / http://www.hathitrust.org/access_use#pd-us-google

paper before we discuss it. I used this method of retention as soon as it was brought to my notice by Dr. Law in London, the light elastic ligature retention for Class 2 cases, instead of spur and plane. I was only too glad to abandon the spur and plane for something better, because I have had no end of trouble with it. My experience with the spur and plane retention in England has been unfortunate; children go away to school and if during the term something goes wrong the children are not allowed to come to London and you do not see them again until the next holidays. I certainly think this retention, owing to its very gentle methods combined with its strength, will be a very good one, and I have never had one go wrong.

Dr. W. S. Davenport: The subject of retention is one of the most important, and probably interests us at the present time more than any branch of dentistry. I have had some experience in orthodontia and have written something on the subject, especially in connection with strengthening appliances and arrangements for retention, and I have had none of the unfortunate experience Dr. Northcroft speaks of. In Paris there is hardly a week passes without a dentist sends me a patient with appliances loosened, most beautifully made appliances. I had an opportunity the other day of removing a complete set and replacing them, and I am bound to say that I do not know of any appliances that are made strong enough. I have been studying the subject of stronger appliances, especially in applying retention in rather a different manner than has been regularly done, but which has been done by a few men, for instance Angels of Boston. With regard to the appliances that have been shown, I cannot help criticising the system by which they are held, both on the canines and on the molars. I do not see what is to prevent it going wrong in less than three months.

Dr. Law: They are very heavy bands.

Dr. W. S. Davenport: In a case the other day the client had a very heavy platinum material beautifully set with screws, but the whole thing was broken to pieces. We must come to some arrangement whereby we can retain

Digitized by Google
Original from UNIVERSITY OF MICHIGAN
Generated on 2019-10-18 20:40 GMT / http://hdl.handle.net/2027/mdp.39015060277277
Public Domain in the United States, Google-digitized / http://www.hathitrust.org/access_use#pd-us-google

methode kommen, wie wir Kinderzähne retinieren können, denn sie besuchen die Schule, und sind sie dort, dann können wir sie unmöglich in unsere Ordination bekommen. Ich habe Muster von Bändern in der Tasche, wie ich sie jetzt mache und will sie Ihnen später zeigen.

Dr. Law: Waren die Vorrichtungen, die Sie zu Gesichte bekamen, mit Gummiringen oder mit Schrauben und Spornen fixiert?

Dr. W. S. Davenport: Es waren sehr schön gearbeitete Platin-Iridiumdraht-Bänder angeschraubt; es waren Sporne daran.

Dr. Law: Diese Dinger brechen immer. Ich hatte viel Verdruss damit, doch hatte ich mit Kautschuk keinen.

Dr. W. S. Davenport: Es kommt doch wohl wesentlich darauf an, wie das Band gemacht ist.

Dr. Law: Es ist der gewaltige Biss des Molars auf den Sporn, der das Band zerbricht. Bei dieser Vorrichtung wird auf den Molar ausser dem Mastikationsdruck keine Kraft ausgeübt — kein Ruck. Darum sah ich nie ein Molarenband platzen.

Dr. G. A. Kennedy (Berlin): Ich besitze die Vorrichtungen, die Dr. Watson eingesendet hat, und will sie Ihnen morgen zeigen. Die Bänder sind sehr gut gearbeitet, und ich glaube, sie werden nicht zerreissen, insbesondere die Bicuspidatenbänder. Die einzige Schwäche, die ich an dem Apparat sehe, ist der Platin-Iridiumdraht, der etwa Nr. 20 der Drahtleere entspricht, zumal wenn er innen verwendet wird, um die Extension an der lingualen Fläche der Bicuspidaten aufrechtzuerhalten, indem er durchpassiert und um die Labialfläche der Schneidezähne weiterzieht. Einen anderen schwachen Punkt mag irgend ein Kippen des Molars abgeben. Ich glaube, die Vorrichtung liesse sich verstärken, wenn man an den ersten Bicuspis ein Band anbringt, das man reichlich so ausschneidet, dass man es an der Bukkalfläche wenig sehen kann, und einen sehr leichten Draht anlötet, der vom D-Band auf das X-Band übergreift und so ein Kippen verhütet. Man könnte auch einen zarten Sporn herausstehen lassen, so dass der leichte Querriegel sich an diesen Sporn anlehnen könnte. Der Querriegel sollte über ihn hinübergezogen werden, so dass jede Gefahr des Verbiegens ausgeschlossen wäre.

Dr. Grünberg (Berlin): Ebenso wie Dr. Watson behauptet auch Kollege Wolpe, dass man Zähne, beziehungsweise deren Alveolarfortsatz, zwar verkürzen, aber nicht dauernd retenieren kann. Dr. Law bestreitet dies. Gleich

Digitized by Google
Original from UNIVERSITY OF MICHIGAN
Generated on 2019-10-18 20:40 GMT / http://hdl.handle.net/2027/mdp.39015060277277
Public Domain in the United States, Google-digitized / http://www.hathitrust.org/access_use#pd-us-google

childrens teeth, because they go to school and it is absolutely impossible to get them when they are there. I have a sample of some bands in my pocket I am making at the present time and I will show them to you later.

Dr. Law: Where the appliances you saw retained by rubber ligature or screws and spurs?

Dr. W. S. Davenport: They were beautifully made platino-iridium wire bands screwed in, but very similar appliances. They had spurs.

Dr. Law: Those things break all the time. I had a good deal of trouble with them, but I have had none with the rubber.

Dr. W. S. Davenport: It is the making of the band really.

Dr. Law: It is the awful grip of the molar on the spur that breaks the band in two. In this appliance there is no strain on the molar except mastication — no wrench. I have never had a molar band break with this on.

Dr. G. A. Kennedy (Berlin): I have the appliances that Dr. Watson has sent over and shall show them tomorrow. The bands are very well made and I doubt whether they will break, especially on the bicuspids. The only weak place I see in this appliance is the iridio-platinum wire which is about 20 gauge, especially when it is used on the inside to retain the extension on the lingual surfaces of the bicuspids, coming through and around on the labial surface of the incisors. Another weak point might be any tipping of the molar. It would seem to me it might be strengthened by making a band on the first bicuspid, cutting it out largely so that it would not be seen on the buccal surface, soldering a very light wire running through the D-band up to the bicuspid band, and in that way preventing tipping. Also there might be a little spur coming out so that the light bar could rest upon this bar. The bar should be slipped above it so that there would not be any danger of bending.

Dr. Grünberg (German): Just as Dr. Watson declares is also by Coll. Wolpe affirmed. That teeth whose alveolar process is shortened can be retained but not permantely. This is disputed by Dr. Law who has had a

Digitized by Google
Original from UNIVERSITY OF MICHIGAN
Generated on 2019-10-18 20:42 GMT / http://hdl.handle.net/2027/mdp.39015060277277
Public Domain in the United States, Google-digitized / http://www.hathitrust.org/access_use#pd-us-google

ihm ist es auch mir gelungen, mit diesem Verfahren stets gute Erfolge zu erzielen. Auch bei Lourie (Chicago), einem der angesehensten Schüler Angles, habe ich viele nach dieser Methode behandelte Fälle mit gutem Dauererfolg zu sehen Gelegenheit gehabt. Was die Retention selbst anlangt, so begrüsse ich mit Freuden die von Dr. Watson uns mitgeteilte Neuerung. Dr. Watson will denselben Apparat, mit dem die Regulierung ausgeführt wurde, auch für die Retention verwenden. Es ist dies jedenfalls eine der besten Methoden zur Retention der Klasse II; doch will ich meine Bedenken gegen dieselbe gleich äussern. Solange man Platten zur Retention verwendete, konnte man keine zufriedenstellenden Resultate erzielen; dies gelang erst mit der Verwendung fixer Retentionsapparate. Nun sollen wir an Stelle dieser die Wirkung von Gummibändern als Retentionsmittel verwenden. Bei erwachsenen Patienten werden wir vielleicht damit unser Auskommen finden; bei Kindern jedoch ist darauf kein Verlass; es wurde heute bereits von mehreren Seiten die Klage laut, dass selbst während der Regulierung die Gummiringe oft nicht getragen werden; wie wird es also mit der Retention bestellt sein, wenn diese einzig und allein in dem dauernden elastischen Zug der Gummiringe bestehen soll? Wir können sie als Hilfsmittel auch für die Retention verwenden, keineswegs uns aber nur auf ihre Wirkung verlassen. Dem allgemein bekannten Retentionsapparat Dr. Angles wird mit Recht der Vorwurf gemacht, dass er oft versagt, da der Sporn am unteren Molarenband beim Kieferschluss auf das Plättchen am oberen Molarenband auftrifft, anstatt an dessen vorderem Rande vorbeizugleiten, wodurch der Sporn bricht oder eines der beiden Bänder Schaden nehmen muss. Die von Dr. Watson angegebene Modifikation, die Verwendung zweier aneinander vorbeigleitender Drähte, begegnete teilweise diesem Uebelstande, da die Drähte beim Oeffnen des Mundes doch häufiger in gegenseitigem Kontakt blieben und damit eine richtige Führung in ihre ursprüngliche Schlussstellung hatten; durch den grösseren Kontakt war auch die Kraft gleichmässiger auf beide Bänder verteilt und damit die Ursache häufiger Uebelstände ausgeschaltet. Die in den letzten Jahren von mir angegebene Modifikation, die sich bis jetzt stets tadellos bewährte und noch nie zu einem Bruch der Sporne oder Beschädigung der Bänder geführt hat, besteht in folgendem: Die Sporne im Ober- wie im Unterkiefer werden aus einem 1 Mm. dicken und 2 bis 3 Mm. breiten Blech geformt; der nach abwärts strebende Sporn im Oberkiefer ist der eine

Digitized by Google
Original from UNIVERSITY OF MICHIGAN
Generated on 2019-10-18 20:40 GMT / http://hdl.handle.net/2027/mdp.39015060277277
Public Domain in the United States, Google-digitized / http://www.hathitrust.org/access_use#pd-us-google

like experience as I have with similair cases with a fixed retention, succesful results are attained. Also by Dr. Lourie of Chicago one the most distinguished scoolers of Angle I have had the opportunity to have seen many cases treated by this method.

What retention itself has gained I thank heastily Dr. Watson for his innovation. Dr. Watson uses the same apparatus for the retention that he used for the regulation. It is at any rate one of the best methods for regulating Class II but I will however immediately declare opposing opinion.

As long as one uses a plat for retention he will attain no anticipated good results. These belong only with fixed retention.

Now we shall discusse the possibilities of Rubber rings as a retentive medium. With adults it is perhaps succesful but children absolutely negative.

One hears today from all sides the complaint, that during the regulation the rubber rings often do not last. How will they do when they alone are depended upon in retention.

We can use them as an adjunct but not depend alone upon them. The generally understood retention apparatus of Dr. Angle deserves the condemnation often urged that the spur of the lower molarband by closing the jaw often strikes the little spur plate on the superior molarband instead of on the forward border as it should glide which breaks the spur or ruins one or both of the bands. This modification from Dr. Watson, which is two sliding wires one on the other meets parthly this drawback which by opening the mouth however quite wide they are allways in contact and therefore a correct closeing in their original articulation retained. Throughout the large contact is the strain equally on both bands distributed and therefore the cause of repeated inconvenience removed. The one which I introduced a few yeare ago has proven perfect in every particular and never has a spur or a band been damaged or broken.

It is discribed as follows: The spurs on both the superior and inferior molar bands are made of a platematerial 1 mm. thick, 2 to 3 mm. broad.

The spur on the superior molar band is made so it forms an acute angle the horizontal plane is soldered to the band so the inclined plane runs distally.

Digitized by Google
Original from UNIVERSITY OF MICHIGAN
Generated on 2019-10-18 20:40 GMT / http://hdl.handle.net/2027/mdp.39015060277277
Public Domain in the United States, Google-digitized / http://www.hathitrust.org/access_use#pd-us-google

Schenkel eines nach hinten offenen spitzen Winkels, dessen anderer Schenkel horizontal an das Molarenband angelötet wird; der nach aufwärts strebende Sporn im Unterkiefer ist der eine Schenkel eines nach vorne offenen rechten Winkels, dessen zweiter Schenkel horizontal an das untere Molarenband angelötet ist; beide in dieser Art zurechtgebogenen Winkel werden in der Art an die entsprechenden Bänder angelötet, dass die beiden nach auf-, beziehungsweise abwärts strebenden Sporne bei Kieferschluss in Kontakt kommen; der nach abwärts und hinten stehende Sporn im Oberkiefer dient als schiefe Ebene zur Führung des unteren Spornes in seine richtige Lage, wenn der Unterkiefer beim Oeffnen des Mundes etwas zurückgleiten sollte. Jedenfalls ist es ratsam, um den Retentionsapparat nicht gar zu massiv gestalten zu müssen, den Rat Dr. Angles zu befolgen, die Regulierung langsam durchzuführen und nach deren Beendigung nicht sofort den Retentionsapparat anzulegen, sondern stets etwas überzuregulieren und den Regulierapparat noch einige Wochen tragen zu lassen, damit die Kraft des gewaltigen Muskelzuges, der die ursprünglichen Verhältnisse wieder herzustellen trachtet, gebrochen ist und den Retentionsapparat nicht mehr gar so sehr in Anspruch nimmt.

Wolpe: Ich bin der Ueberzeugung, und diese Ueberzeugung habe ich aus einer Reihe von Fällen gewonnen, dass wir nicht imstande sind, die Zähne zu kürzen, sondern in den Fällen, in denen Zähne in der sogenannten gekürzten Form stehen geblieben sind, da sind nicht die Frontzähne gekürzt worden, sondern die Prämolaren sind gewachsen. An den Zähnen können wir meistens keine Veränderungen sehen. Aber wenn wir den Alveolarfortsatz messen, dann zeigt sich, dass der in die Höhe gegangen ist. Also ein Hineindrücken der Zähne halte ich für unmöglich, oder man müsste eben die Retention vielleicht fünf oder sechs Jahre oder noch länger tragen lassen. Dann ist es vielleicht möglich, aber sonst ist ein Erfolg nur da, wenn die Prämolaren oder die Molaren gewachsen sind. Was nun das Festhalten in der neuen Okklusionsstellung betrifft, so benütze ich neuerdings eine Tatsache, die wir aus der Technik kennen. Sie werden wissen, wenn man ein Gebiss nimmt und bei dem ganzen Gebiss die Artikulation feststellen will und die Artikulation beisst vor, so bekommen wir die hohen Molaren und Prämolaren. Wenn ich also bei der Regulierung die Molaren erhöhe, so wird unwillkürlich der Patient den Unterkiefer vor-

Digitized by Google
Original from UNIVERSITY OF MICHIGAN
Generated on 2019-10-18 20:40 GMT / http://hdl.handle.net/2027/mdp.39015060277277
Public Domain in the United States, Google-digitized / http://www.hathitrust.org/access_use#pd-us-google

The spur on the inferior molarband forms a right angle facing forward the horizontal plane soldered to the band, the perpendicular plane running upwards, coming in contact with the spur on the superior band. It should be bent or placed so when the mouth is closed it is in contact.

The inclined plane of the superior band acts as a guidening plane to the inferior spur, directing it into its correct place.

In any case, it is to be advised not to make the retaining appliance too massive but to follow Dr. Angles advise to regulate slowly and overregulate. Then allow the regulating apparatus to remain for a few weeks; thereby the strength of strong muscles and general strain is broken so that the strength of the retaining apparatus is not too severely tested.

Wolpe: I am of the opinion, and this opinion is based upon experience from treating many cases, that it is not possible to permanently depress the teeth. In many cases where we have supposedly shortened the anterior teeth we have in reality lengthened the bicuspids and molars. This change is not always distinctly seen by looking at the teeth, but when we observe and measure the alveolar process it is clearly seen. If the teeth are depressed it will require 5 or 6 years of retention before they become firmly fixed in this new position. By such a procedure it may be possible to permanently depress the teeth, otherwise the bicuspids and molars must be raised to make the occlusion normal. Regarding the stability of position of the occlusion I would refer you to a fact which we recognize in making artificial dentures. We know that when we desire a firm position of the plate that we must make the molars and bicuspids rather high. This principle will apply to regulating as well. Therefore, when I raise the molars the patient involuntarily pushes the lower jaw forward, and when this is done for a considerable period of time it becomes permanent. What changes take place will probably only be determined through the use of the Roentgen Rays, which

Digitized by Google
Original from UNIVERSITY OF MICHIGAN
Generated on 2019-10-18 20:40 GMT / http://hdl.handle.net/2027/mdp.39015060277277
Public Domain in the United States, Google-digitized / http://www.hathitrust.org/access_use#pd-us-google

schieben, und wenn ich das längere Zeit hindurch dauernd durchführe, so bleibt das auch so. Was für Veränderungen stattfinden, das wird sich wahrscheinlich nur durch Röntgenaufnahmen, die ich in nächster Zeit vornehmen will, feststellen lassen. Wie also die ganze Sache stattfindet, lässt sich vorläufig nicht sagen. Aber die Tatsache besteht: Wenn man die Molaren erhöht, dann findet die Retention und das Ausgleichen viel schneller statt. Ich werde vielleicht Gelegenheit haben, Ihnen beim Kongress einige Fälle zu zeigen, die seit Jahren zurückstehen und nur durch das Vorschieben des Unterkiefers und Erhöhung der Molaren behandelt worden sind und auch standgehalten haben. Ich muss bemerken, dass es am günstigsten ist, wenn man diese Behandlung vor vollendetem Zahnwechsel vornimmt.

Präsident: Der Sekretär wird an Dr. Watson schreiben und ihm dafür danken, dass er uns jenen Artikel eingesendet hat, der eine so interessante Diskussion nach sich gezogen hat.

Orthodontischer Unterricht in zahnärztlichen Fachschulen.

Von *Harold Chapman,* L. D. S. Eng., D. D. S. Penn.

Man hat in Amerika erkannt, dass Orthodontie an zahnärztlichen Schulen nicht unter die Themata des allgemeinen Lehrplanes aufgenommen werden kann. Vom idealen Standpunkt mag das richtig sein — aber die Welt ist nicht ideal, oder Orthodontie wäre eine überflüssige Sache, und so, glaube ich, ziemt es uns wohl, die Frage vom Standpunkt des gesunden Menschenverstandes und von der praktischen Seite her zu ventilieren. Muss man, weil das Ideal unerreichbar ist, eine Politik des „laissez-faire" einschlagen? Sicher nicht! Unsere Parole heisse vielmehr: „Pro bono publico."

Als ein Zweig der Zahnheilkunde, dessen Bedeutung rascher zunimmt als die jedes anderen, kann die Orthodontie nicht aus dem landläufigen Wirkungskreise des zukünftigen Praktikers ausgeschaltet werden. Er muss vielmehr theoretisch und praktisch mit der Sache „du und du" sein, wenn auch doch wohl nur in den Grundzügen. Denn wer könnte erwarten, dass ein Bakkalaureus an Geschicklichkeit und Erfahrung so geschwind jemandem gleich käme,

Digitized by Google
Original from UNIVERSITY OF MICHIGAN
Generated on 2019-10-18 20:40 GMT / http://hdl.handle.net/2027/mdp.39015060277277
Public Domain in the United States, Google-digitized / http://www.hathitrust.org/access_use#pd-us-google

I will soon present. How the whole change occurs cannot at present be explained. But the fact remains that when we raise the molars results are obtained much more quickly. I will perhaps have the opportunity to show you at the Congress several cases of distal occlusion which were treated by raising the molars and the jaw pushing forward and have held their position. I must say that I have found it to be more favorable if the treatment be undertaken before the 12 th. year.

The President: The Secretary will write to Dr. Watson and thank him for sending the paper that has produced so interesting a discussion.

The teaching of Orthodontia in dental schools.

By *Harold Chapman,* L. D. S. Eng., D. D. S. Penn.

It has been stated in America that Orthodontia cannot be taught in a dental school as a subject of the general curriculum. From the standpoint of the idealist this may be true; but the world is not ideal — or Orthodontia would be a superfluity — and so it behoves us to consider the question from a common sense and practical point of view; because the ideal is not always attainable must a policy of "laissez faire" be adopted? Certainly not, rather let our motto be "pro bono publico".

As a branch of dentistry, and the importance of which is increasing more rapidly than any other, orthodontia cannot be excluded from the professional training of future practitioners; their acquaintance with the subject must be theoretical and practical, though it be no more than fundamental, for who expects the recently qualified to equal in skill and knowledge one devoted to a special branch? This is not demanded in conservative or prosthetic work, why should it be demanded of orthodontia. Therefore, although it must be admitted that one can only expect to achieve

Digitized by Google
Original from UNIVERSITY OF MICHIGAN
Generated on 2019-10-18 20:40 GMT / http://hdl.handle.net/2027/mdp.39015060277277
Public Domain in the United States, Google-digitized / http://www.hathitrust.org/access_use#pd-us-google

der sich einem Spezialfach gewidmet hat? So hohe Anforderungen stellt man ja auch sonst weder im konservativen noch im prothetischen Fach, warum sollte man es in der Orthodontie beanspruchen? Muss man also auch zugeben, dass man die absolute Meisterschaft in solch einem Fach erst nach jahrelangem eifrigem Bemühen erlangen kann, so muss man doch annehmen, dass es fürs erste doch gut ist, wenn schon während der Studienzeit eine solide Grundlage geschaffen wird, auf der hinterher ein Oberbau sich erheben kann, der allmählich während der folgenden praktischen Laufbahn der Vollkommenheit zustrebt.

Es ist wohl bekannt, dass Orthodontie im Lehrplane fast aller, wenn nicht aller zahnärztlichen Schulen der Vereinigten Staaten figuriert. An manchen ist der Gegenstand obligat, an anderen Freigegenstand. An allen Schulen des vereinigten Königreiches ist das Thema obligat, und dasselbe ist durchwegs in ganz Europa der Fall, soweit sich der Autor dessen vergewissern konnte.

In manchen Dingen scheint ein Fortschritt nach rückwärts stattgefunden zu haben, wenn solch ein Kalauer gestattet ist. Bei der Zahnheilkunde sieht man dies am klarsten. Früher war die Kunst der Prothese der Gipfel der Kunst im Fach. Heute ist sie beim operativen Verfahren ein Ultimum refugium. Schritt für Schritt hat die Kunst des Zahnarztes die höchste Stufe der Leiter erklommen, die da Prophylaxis und Vorbeugung heisst. Orthodontie steht nur hinter dieser letzteren zurück. Ist sie denn nicht der bedeutendste Faktor in der prophylaktischen Behandlung jener Fälle, in denen die Zähne unregelmässig gestellt sind? Zähne in falschem Schluss haben individuell oder sonstwie eine weitaus grössere Chance, Schädlichkeiten zu unterliegen, als jene, die Bestandteile eines korrekt schliessenden Gebisses sind. Dieser Punkt allein ist schon von solchem Gewicht, dass ästhetische oder anderweitige Wertungen ganz ausser Betracht gelassen werden können. Der Autor ist der Anschauung, dass man von Einhaltung einer Prophylaxis dort nicht mehr reden kann, wo auch nur der mindeste Grad von Unregelmässigkeit geduldet wird, und ohne Prophylaxis ist die Sicherheit gegen den Einbruch von Störungen im Gebisse höchst problematisch. Sicherlich genügen diese Tatsachen allein, um den orthodontistischen Unterricht an allen zahnärztlichen Fachschulen zu rechtfertigen.

Das Vortragsthema soll, im Gegensatz zum amerikanischen, vom europäischen Standpunkt aus beleuchtet werden,

Digitized by Google
Original from UNIVERSITY OF MICHIGAN
Generated on 2019-10-18 20:40 GMT / http://hdl.handle.net/2027/mdp.39015060277277
Public Domain in the United States, Google-digitized / http://www.hathitrust.org/access_use#pd-us-google

absolute mastery of such a subject after years of careful work, it may be assumed that, in the first instance, it is good that at least a useful foundation be laid during student days upon which may be erected a superstructure progressing towards perfection during the subsequent career of the practitioner.

It is well known that Orthodontia is included in the curriculum of nearly all, if not all, the dental schools in the United States; in some it is a compulsory subject, in others optional. In all the schools of the United Kingdom it is compulsory and the same is true throughout Europe so far as the writer has been able to ascertain.

Progress in many cases appears to have taken place backwards, if such an Irishism may be allowed. In no case is this more apparent than in dentistry; prosthesis was formerly the acme on which professional skill rested, to-day it is a last resource in operative proceedure. Step by step has dental progress climbed to the highest rang of the ladder — prophylaxis and prevention. Orthodontia is second only to this one, for is it not the greatest factor in the prophylactic treatment of those cases in which the teeth are irregular? Teeth in malocclusion, individual or otherwise have a much greater liability to succumb to dental ailments than those which are components of a perfect occlusion. This point alone has so much weight that aesthetic and other values need not be taken into account. It is the writer's opinion that prophylaxis cannot be maintained where there is any degree of irregularity and without prophylaxis the insurance against further dental troubles is exceedingly risky. Surely these facts alone are sufficient to justify the teaching of Orthodontia in all dental schools.

The subject of this paper will be considered from the European, in contra distinction to the American point of view, in which country the conditions are not the same; the reasons for this are the facts that the dental schools are primarily teaching institutions where as in Europe they are often charitable first, and only secondarily for teaching purposes, and that socially there are different regimes.

The remarks following are the views of the writer after experience gained in contact with the patients for or-

Generated on 2019-10-18 20:40 GMT / http://hdl.handle.net/2027/mdp.39015060277277
Public Domain in the United States, Google-digitized / http://www.hathitrust.org/access_use#pd-us-google
Digitized by Google
Original from UNIVERSITY OF MICHIGAN

denn in Amerika sind die Bedingungen nicht dieselben. Grund dafür sind die Tatsachen, dass die zahnärztlichen Fachschulen dort von Anbeginn Unterrichtsanstalten sind, während sie in Europa meist anfänglich Wohlfahrtsinstitute sind, die erst auch Unterrichtszwecken dienstbar gemacht werden, und dass auch in sozialer Beziehung das Regime hüben und drüben wesentlich verschieden ist.

Die folgenden Gesichtspunkte sind diejenigen, zu denen der Schreiber dieser Zeilen nach den Erfahrungen gelangte, die er in Fühlung mit seiner orthodontischen Klientel an einer der Londoner zahnärztlichen Fachschulen sammelte. Und wenn auch vielleicht anderswo ganz andere Zustände anzutreffen sind, können doch die hier entworfenen Grundzüge der Art und Weise, wie das Patientenmaterial behandelt werden muss, leicht so abgeändert werden, dass sie auch anders gearteten Erfordernissen wohl entsprechen.

Diese Frage muss von drei Gesichtspunkten aus betrachtet werden, der jeweilig meist beteiligten Person entsprechend. Hier folgen sie in der ihrem Einfluss auf die Sache entsprechenden Reihenfolge:

1. Der Patient,
2. der Lehrer,
3. der Studierende.

1. Der Patient. Es ist in der Orthodontie eine Conditio sine qua non, dass der Patient einzelne, wenn nicht alle Visiten bezahlen sollte.

Es muss daran erinnert werden, dass sich im vereinigten Königreich das Patientenmaterial aus den ärmsten Klassen rekrutiert bis hinauf zu dem, was man etwa den tieferen Mittelstand nennen kann. Warum sollte irgend welchen unter diesen eine orthodontische Behandlung verweigert werden, wenn auch das Ideal nicht erreichbar ist? Ist es nicht fachlich unsere Pflicht, für alle unser Bestes zu tun, indem wir ihre verschiedenen Lebens- und Existenzverhältnisse berücksichtigen? Ist es nicht genau so auf dem Gebiete der Chirurgie der Fall? Die Behandlung muss so modifiziert werden, dass sie sich am besten mit der sozialen Stellung des Patienten in Einklang bringen lässt. Demnach zerfallen die Patienten in zwei Hauptklassen:

1. Diejenigen, die das Hospital nicht regelmässig um der Behandlung willen aufsuchen können,
2. solche, die dies ganz wohl imstande sind.

Betrachten wir zunächst jene, welche n i c h t regelmässig zur Ordination kommen können.

Digitized by Google
Original from UNIVERSITY OF MICHIGAN
Generated on 2019-10-18 20:40 GMT / http://hdl.handle.net/2027/mdp.39015060277277
Public Domain in the United States, Google-digitized / http://www.hathitrust.org/access_use#pd-us-google

thodontic treatment in one of the London Dental Schools, though perhaps similar conditions are not to be met with elsewhere, yet the principles for dealing with patients here outlined could readily be modified to suit other requirements.

This question may be regarded from three aspects according to the person most concerned. They will be taken in the order of their influence in the matter.

1. The Patient.
2. The Teacher.
3. The Student.

1. The Patient. It is a sine qua non in the treatment of Orthodontia that the patient should pay several if not frequent visits.

It must also be remembered that in the United Kingdom hospital patients are drawn from the very poorest classes up to what might be termed the lower middle class. What reason is there that orthodontic treatment be refused any of these, though the ideal be not attainable. As a profession is it not our duty to do the best for all, taking into consideration the different circumstances which surround them? Is it not the same in surgery? The treatment in many cases is modified to best fall in with the patient's social position. This fact enables patients to be put into two main classes:

1. Those who cannot attend a hospital regularly for treatment,

2. those who can attend a hospital regularly for treatment.

First consider those who cannot attend regularly for treatment.

The distance of the patient's home and the expense this entails in reaching the hospital often precludes prolonged operative proceedure or the patient may follow some occupation and be unable to spare the time for any but irregular visits.

Such circumstances allow only of immediate treatment; in most cases this is:

1. Extraction.

2. "Far niente".

Generated on 2019-10-18 20:40 GMT / http://hdl.handle.net/2027/mdp.39015060277277
Public Domain in the United States, Google-digitized / http://www.hathitrust.org/access_use#pd-us-google
Digitized by Google
Original from UNIVERSITY OF MICHIGAN

Die Entfernung des Wohnorts des Patienten oder die Kosten, die ihm dementsprechend für das Aufsuchen des Spitales erwachsen, machen oft länger fortgesetzte operative Massnahmen unmöglich, eventuell kann auch der Patient irgend einer Beschäftigung nachgehen, welche es ihm unmöglich macht, die nötige Zeit für regelmässige Visiten aufzubringen.

Solche Verhältnisse gestatten dann nur momentane Eingriffe, als da sind:

1. Extraktionen,
2. „Far niente".

Wo die Möglichkeit einer Verbesserung des Zustandes durch Extraktion besteht, dort sollte man unbedenklich in solchen Fällen zu dieser Methode greifen. Man nimmt zunächst vor der Operation und dann etwa nach einer Frist von sechs Monaten oder mehr wiederum Modell, damit das Resultat solcher Behandlungsmethode für Unterrichtszwecke als Studienmaterial dienen könne.

Die zweite Klasse von Patienten — jene, welche regelmässig zu kommen in der Lage sind — kann wieder eingeteilt werden in solche, welche zahlungsunfähig und solche, die zahlungsfähig sind. Das ist eine in vermutlich allen Instituten notwendige Unterscheidung mit Rücksicht auf die Kostspieligkeit der Vorrichtungen, wie z. B. der Bögen und Schrauben. Endlich führt auch der Umstand, dass der Patient gewissermassen auch seinerseits etwas zum Endresultat beiträgt, dahin, dass der Patient am Fortschreiten seines eigenen Falles ein gewisses Interesse gewinnt, eine Sache, die bei orthodontischer Behandlung nichts weniger als unerwünscht ist. Auch können die Patienten oft ganz wohl zu solcher Leistung herangezogen werden, wo ihnen die Kosten einer privaten Behandlung unerschwinglich wären.

Diejenigen, welche für die Vorrichtungen nicht zahlen können, müssen genau so behandelt werden wie diejenigen, welche nicht regelmässig kommen können, oder es müssen Apparate zur Verwendung kommen, die wenig kosten und für die daher nichts in Rechnung gestellt zu werden braucht.

Endlich werden diejenigen, welche zahlen können, auf jede irgendwie rätlich erscheinende Art behandelt.

2. Der Lehrer.

Eine solche Klasseneinteilung der Klientel ermöglicht es einerseits, alle Behandlungsmethoden, von denen angefangen, welche ältere Ideen verkörpern, bis zu den Repräsentanten der fortgeschrittensten Moderne in Anwendung zu bringen, anderseits hat der ganze klinische Stab Gelegen-

Digitized by Google
Original from UNIVERSITY OF MICHIGAN
Generated on 2019-10-18 20:40 GMT / http://hdl.handle.net/2027/mdp.39015060277277
Public Domain in the United States, Google-digitized / http://www.hathitrust.org/access_use#pd-us-google

Where there is a possibility of improvement from extraction this method should be adopted, impressions being taken before the operation and again after the lapse of six months or longer, that the results of such treatment may be observable for teaching purposes.

The second class of patients — those who can attend the hospital regularly — can again be divided into those who are unable to pay anything for appliances and those who are able to do so. This is a necessary division in probably all institutions on account of the cost of such appliances as arches and expansion screws; and moreover, the fact that the patient in some way contributes towards the final result has the effect of inducing them to take an interest in the progress of their own case, a by no means undesirable object in the treatment of Orthodontia; also the patients can often afford to do this though they would be unable to pay the fees of a private dentist for such work.

Those who cannot pay for appliances must be treated in the same way as those who cannot attend regularly or by appliances which are inexpensive and for which no charge is made.

Lastly, those who can pay are treated in any way that is considered advisable.

2. The Teacher. By dividing patients into classes such as these, all methods of treatment, from those embodying the older ideas to those embodying the most advanced, may be employed; and provides, at the same time opportunities for the views of the various members of the hospital staff, to be carried out however divergent they may be. It is not to be expected that all the members of the profession are at one swoop to be converted to the ideal method of treatment nor is it desirable, and were such a thing possible, anyone with the merest acquaintance of hospital work knows how impracticable the advocacy of such treatment would be.

3. The Student. The last aspect is the student's and though placed last, scarcely least, since so much of the practical work and ultimate result depend on him or her.

Digitized by Google
Original from UNIVERSITY OF MICHIGAN
Generated on 2019-10-18 20:40 GMT / http://hdl.handle.net/2027/mdp.39015060277277
Public Domain in the United States, Google-digitized / http://www.hathitrust.org/access_use#pd-us-google

heit, so verschiedenartig er auch gestaltet sein möge, sich nach allen Richtungen voll zu entwickeln und zu entfalten. Man darf nicht erwarten, dass alle Fachmitglieder nach einer Schablone in die ideale Behandlungsmethode werden eingedrillt werden, dies ist ja auch gar nicht wünschenswert; ja sogar wenn es möglich wäre, weiss jeder, der sich nur halbwegs in der Methode der klinischen Arbeit auskennt, wie unpraktisch das Anstreben eines solchen Modus procedendi wäre.

3. Der Studierende.

In letzter Linie kommt der Studierende in Betracht; gleichwohl hängt von ihm so sehr die praktische Arbeit und das Endresultat ab.

Hier erfordern verschiedene Momente unsere Aufmerksamkeit:

a) Der Geist des Studierenden befasst sich mit dem ganzen Felde der Zahnheilkunde, darum ist nicht zu erwarten, dass er das Feld der Behandlung unregelmässiger Zahnstellung mit jenem Enthusiasmus beschreiten wird, der seinen Lehrern vielleicht erwünscht wäre. In seinen Augen ist dieses Fach vielleicht minder wichtig und er möchte die Anforderungen desselben so rasch und mühelos als möglich los werden.

b) Man vergesse nicht, dass die verschiedenen Fälle von Studierenden, auf deren Schwächen wir eben hingewiesen haben, und nicht von wohlerfahrenen Männern behandelt werden. Vom Durchschnitt kann man also kein Höchstausmass von hervorragendem Verdienst erwarten und darum erscheint es wünschenswert, die Arbeit der Studierenden auf Fälle von nicht allzugrosser Schwierigkeit zu beschränken. Nebenbei bemerkt, kommt ja hier noch die Frage der Retention mit in Betracht und über die Schwierigkeiten derselben will ich mich hier nicht weiter auslassen.

c) Die überwiegende Majorität der Studierenden wird, einmal in Praxis, nicht imstande sein, die „ideale Behandlung" durchzuführen, und doch kann jeder einzelne von ihnen jeden Moment in die Lage kommen, einen orthodontischen Fall zu behandeln. Möglich, dass die Dienste eines Spezialisten nicht zu haben oder seine Honorare für den Patienten unerschwinglich sind, dann muss der Zahnarzt erst recht jene Kenntnisse besitzen, die ihn befähigen, in einem solchen Falle nach Erwägung aller Umstände jeweilig das Beste zu leisten.

Ueberdies, wie schon oft bemerkt, ist es wichtig, dass jeder Zahnarzt nicht nur den solennen fertigen Fall von Biss-

Digitized by Google
Original from UNIVERSITY OF MICHIGAN
Generated on 2019-10-18 20:40 GMT / http://hdl.handle.net/2027/mdp.39015060277277
Public Domain in the United States, Google-digitized / http://www.hathitrust.org/access_use#pd-us-google

There are several points here to which attention will be directed.

a) The Students mind is occupied with the entire field of Dental Surgery, it is therefore not to be expected that he will enter upon the treatment of dental irregularities with that enthusiasm his teachers might desire, as this subject is but a minor matter in his sight, the requirements of which are to be completed as quickly and with as little trouble as possible.

b) It must not be forgotten that the cases are to be treated by students, whose weaknesses have just been mentioned, and not by men of experience. From the average then a standard of exceptional merit cannot be expected and for this reason it may be desirable to limit student's work to cases not of too great difficulty. Here one might mention that the question of retention has to be reckoned with and its difficulties I need not enlarge on.

c) The great majority of students will not be able, when in practice, to carry out "the ideal treatment" and yet one and all may be called upon at any moment to treat an orthodontia case. The services of a specialist may not be available or his fees may be beyond the means of the patient and the dentist must therefore have the knowledge that will enable him to do what is best in such a case after all the circumstances have been taken into consideration.

In addition, and as has been often remarked, it is essential that every dentist recognizes not only established cases of mal-occlusion but also cases of incipient mal-occlusion that he may send the patient at the right time to the specialist for consultation if unable to treat the case himself.

To Summarise

Patients in hospital practice may be divided into three sections:

A. Those unable to attend the hospital regularly.

B. Those able to attend regularly but unable to pay anything towards the cost of appliances.

Digitized by Google
Original from UNIVERSITY OF MICHIGAN
Generated on 2019-10-18 20:40 GMT / http://hdl.handle.net/2027/mdp.39015060277277
Public Domain in the United States, Google-digitized / http://www.hathitrust.org/access_use#pd-us-google

anomalie erkennt, sondern dass er die Fälle bereits in ihren Anfängen richtig beurteilt und dem Fachspezialisten überweist, wenn er selbst nicht imstande ist, sie zu behandeln.

Also resümieren wir kurz:

Patienten in klinischer Behandlung teilt man in drei Gruppen:

A. solche, die die Klinik regelmässig aufsuchen;

B. solche, die regelmässig kommen, aber keinen Kostenbeitrag zur Beschaffung der Regulierungsapparate bezahlen können;

C. solche, die regelmässig kommen und, wenn notwendig, zahlen können.

Nach der Gruppe, in die der Patient einzureihen ist, ergibt sich naturgemäss auch die bei ihm anzuwendende Behandlungsmethode, nämlich für *A* die Immediatbehandlung, Extraktion etc.

Es ist wünschenswert, die Patienten dieser Gruppe nach einem halben Jahre wieder zu bestellen und fernerhin Vergleichsmodelle abzunehmen, damit das Resultat der Behandlung der Beobachtung zugänglich sei;

für *B* billige Apparate oder so wie für *A*;

für *C* jede rätlich erscheinende Methode.

Die Lehrmethode sei so eingerichtet, dass jeder Student die Resultate jedes übernommenen Falles sehen könne, welche auch immer die Behandlungsmethode war. So wird er sich eine wirkliche und wertvolle Kenntnis der jeweilig erzielten Resultate und des Wertes derselben erwerben können. Als Mittel, um die verschiedenen nötigen Daten zu verzeichnen, wurde das folgende Formular entworfen. Die Grösse des Blattes, das zum Einheften bestimmt ist, sei 8×5".

Die ersten drei oder vier Zeilen füllt der Hausarzt oder der Ambulanzbeamte aus, der zugleich den Patienten seiner Gruppe zuteilt, je nachdem derselbe regelmässig kommen kann oder nicht. Speziell Sache des Hausarztes ist es, zu vermerken, ob der Patient einen Kostenbeitrag leisten kann oder nicht.

Sodann wird der Fall zum Vorstand der zahnärztlichen Abteilung geschickt, der die Behandlung vorschreibt, die in der eigens dafür bestimmten Rubrik zu vermerken ist. Ist der Fall einem Studierenden zugewiesen, dann wird der Rest des Formulars ausgefüllt. Auf der Rückseite wird der Verlauf der Behandlung in Schlagworten skizziert.

Ist der Fall zu Ende geführt, dann werden mit dem Patienten zugleich dem Abteilungsvorstand zum mindesten zwei Modellsätze und die Geschichte des Falles präsentiert;

Digitized by Google
Original from UNIVERSITY OF MICHIGAN
Generated on 2019-10-18 20:40 GMT / http://hdl.handle.net/2027/mdp.39015060277277
Public Domain in the United States, Google-digitized / http://www.hathitrust.org/access_use#pd-us-google

C. Those able to attend regularly and to pay if necessary.

According to the section in which the patients are thus placed so the treatment is automatically prescribed.

A. By immediate treatment, extraction etc.

It is desirable that the patients in this section be seen after an interval of six months, more if possible, and models taken for comparison with the original ones that the result of treatment may be observed.

B. By inexpensive appliances or as in Section *A.*

C. By any method advised.

The teaching methods should be arranged that every student sees the results of each case undertaken whatever the method of treatment; in this way he would acquire a real and valuable knowledge of the actual results obtained along with their respective merits.

As a means of recording the various necessary data the accompanying chart has been designed; the method of filing suggested is under student's name. The size of the card is 8×5".

The first three a four lines are filled in by the House Surgeon or Out-patient Officier who also notes down the section according as the patient can or cannot attend regularly and, if the former, whether the patient can contribute towards the cost of treatment.

The case is then sent to the Dental Surgeon who advises treatment which is written down in the space provided. When the case has been allotted to a student the remainder of the chart is filled in. On the reverse side the course of treatment is summarised.

The case being completed, at least two sets of models and the history are shown the Dental Surgeon along with the patient; if the treatment has been satisfactorily carried out the chart is signed.

Generated on 2019-10-18 20:40 GMT / http://hdl.handle.net/2027/mdp.39015060277277
Public Domain in the United States, Google-digitized / http://www.hathitrust.org/access_use#pd-us-google
Digitized by Google
Original from UNIVERSITY OF MICHIGAN

Nr. d. Falles	Gruppe	Name d. Regulierenden	Nr. d. Falles unter genanntem Regulierenden

Name des Patienten	Alter	Adresse

Patient kann / kann nicht regelmässig kommen — Patient kann / kann nicht für die Behandlung zahlen

Diagramm des Milchgebisses: **Diagramm des permanenten Gebisses:**

× verlorene Zähne. ⊙ nicht durchgebroch. Zähne. ● kariöse u. gefüllte Zähne.

Klassifikation	Ueberbiss

Mundatmen: Die Ursache desselben ist:
Art der Ernährung in der Kindheit und frühen Jugend:
Profil: Familiencharakteristika:
Gewohnheiten, die mit der Bissanomalie verbunden sind:
Fernere ätiologische Bemerkungen:
Photographien: des Gesichtes: mit Röntgenstrahlen: der Modelle.
Empfohlene Behandlungsmethode:

Datum des ersten Modells: Unterschrift des Abteilungsvorstandes:
Datum des Modells zum Schluss der Behandlung: Fall durchgeführt, zwei Modellsätze vorgewiesen, Verlauf auf der Rückseite dieses skizziert.

(Rückseite.)

Resümee des Verlaufes von Fall Nr. .....

Datum	Modell Nr.	Bemerkungen über die Behandlung	Datum	Modell Nr.	Bemerkungen über die Behandlung

Beginn der Behandlung:
Retentionsapparat angelegt am:
„ entfernt „

Digitized by Google
Original from UNIVERSITY OF MICHIGAN
Generated on 2019-10-18 20:40 GMT / http://hdl.handle.net/2027/mdp.39015060277277
Public Domain in the United States, Google-digitized / http://www.hathitrust.org/access_use#pd-us-google

No. of Case	Section	Name of Dresser	No. of Case under said dresser

Patient's Name	Age	Address

Patient $\frac{\text{can}}{\text{cannot}}$ attend regularly

Patient $\frac{\text{can}}{\text{cannot}}$ pay for treatment

Diagram of Temporary Dentition: × Teeth lost. ⊙ Teeth unerupted.

Diagram of Permanent Dentition: ● Carious or filled teeth.

Classification

Overbite

Mouth breather:

The cause is:

Method of feeding in childhood and early infancy:

Profile:

Family Characteristics.

Habits connected with malocclusion:

Further etiological remarks:

Photographs: Facial: x-Ray: of Models.

Treatment advised:

Date of 1st Model:

Date of Model at end of treatment:

Signature of Dental Surge on Case completed, two sets of models shown and writing on back hereof:

(Reverse.)

Summary of History of Case No. .....

Date	No. of Model	Remarks on Treatment	Date	Nr. of Model	Remarks on Treatment

Treatment started:

Retention fixed:

„ removed:

Digitized by Google
Original from UNIVERSITY OF MICHIGAN
Generated on 2019-10-18 20:40 GMT / http://hdl.handle.net/2027/mdp.39015060277277
Public Domain in the United States, Google-digitized / http://www.hathitrust.org/access_use#pd-us-google

ist die Behandlung in zufriedenstellender Weise beendet, dann wird das Formular signiert.

Mit Hilfe dieses Formulars kann jeder Fall in seinem Verlauf unter dem Namen des Regulierenden ausgehoben werden, eventuell unter dem Namen des Patienten, wenn eine alphabetische Liste derselben (Name des Regulierenden nebenan) geführt wird.

Ein spezieller Schrank mit kleinen, je vier Zoll im Geviert messenden Fächern, am besten mit Glasfront, ist zur Aufbewahrung der Modelle unentbehrlich. Der Autor hat sich darauf beschränkt, die Behandlung der Patienten zum Gegenstand seiner Betrachtung zu machen, indem er von der Anschauung ausgeht, dass man die schönsten Resultate viel eher der ständigen Praxis als besonderer Kunstfertigkeit oder der Lektüre verdankt, ohne jedoch den Wert dieser beiden letzteren unterschätzen zu wollen.

Nimmt man eine Organisationsmethode gleich der hier befürworteten an, dann kann man sich ruhig der Erwartung hingeben, dass das ungeheuere wertvolle Material, das in zahnärztlichen Fachschulen systematisch verarbeitet werden kann, sich als von unschätzbarem Wert für den Unterricht, die Forschung und die Statistik erweisen wird.

IV. Jahresversammlung der Europäischen Gesellschaft für Orthodontie.

Die Europäische Gesellschaft für Orthodontie wird ihre IV. Jahresversammlung gemeinschaftlich mit der I. Generalversammlung der Orthodontischen Gesellschaft in Wien am 6., 7. und 8. Oktober 1910 in Wien abhalten.

Bei dem grossen Interesse, welches jetzt in allen zahnärztlichen Kreisen der Orthodontie entgegengebracht wird, ist die Erwartung wohl berechtigt, dass die in Wien tagende Versammlung sich eines grossen Zuspruches seitens der in- und ausländischen Kollegen erfreuen wird. Es ergeht daher schon jetzt an alle Kollegen, welche an den Verhandlungen der Versammlung teilnehmen wollen, die Aufforderung, sich an einen der Unterzeichneten zu wenden, damit die Zustellung der Einladung und des Programms rechtzeitig erfolgen kann.

Dr. Siegfried Herz
Schriftführer der Orth. Gesellsch.
in Wien, I. Biberstrasse 26.

Dr. William G. Law
Sekretär der E. G. f. O.
Berlin, In den Zelten 18a.

Digitized by Google
Original from UNIVERSITY OF MICHIGAN
Generated on 2019-10-18 20:40 GMT / http://hdl.handle.net/2027/mdp.39015060277277
Public Domain in the United States, Google-digitized / http://www.hathitrust.org/access_use#pd-us-google

By means of these charts any case in progress can be referred to under the dressers name, or under the patients name if an additional alphabetical list of these (with dressers name alongside) is kept.

A special case, pigeon holed — each being four inches square, preferably with glass front is necessary for the storage of models.

The writer has limited himself to a consideration of the treatment of the patient believing the most beneficial results to be obtained from practice, rather than from technique or lectures, not that he would wish to be interpreted as belittling either of these.

By adopting a method of organisation such as is here advocated it is hoped that the vast and valuable material available in dental schools would be of inestimable value both for teaching, research and statistics.

Fourth Annual Meeting of the European Orthodontia Society.

The European Orthodontia Society will hold its fourth annual meeting in conjunction with the first annual meeting of the Orthodontische Gesellschaft in Wien at Vienna October 6., 7. and 8. 1910.

A cordial invitation is extended to all colleagues, both at home and abroad, who are interested in orthodontia to attend the sessions of this meeting. It is desired that those who wish to attend should notify one of the undersigned secretaries, so that the invitation and program may be sent in time.

Dr. Siegfried Herz
Schriftführer der Orth. Gesellsch.
in Wien, I. Biberstrasse 26.

Dr. William G. Law
Secretary of the E. O. S.
Berlin, In den Zelten 18a.

Digitized by Google
Original from UNIVERSITY OF MICHIGAN
Generated on 2019-10-18 20:40 GMT / http://hdl.handle.net/2027/mdp.39015060277277
Public Domain in the United States, Google-digitized / http://www.hathitrust.org/access_use#pd-us-google

Vollkommener Ersatz für Leuchtgas.

(Buffalo Dental Mfg. Co.)

Gasolingas-Generator

Nr. 45.

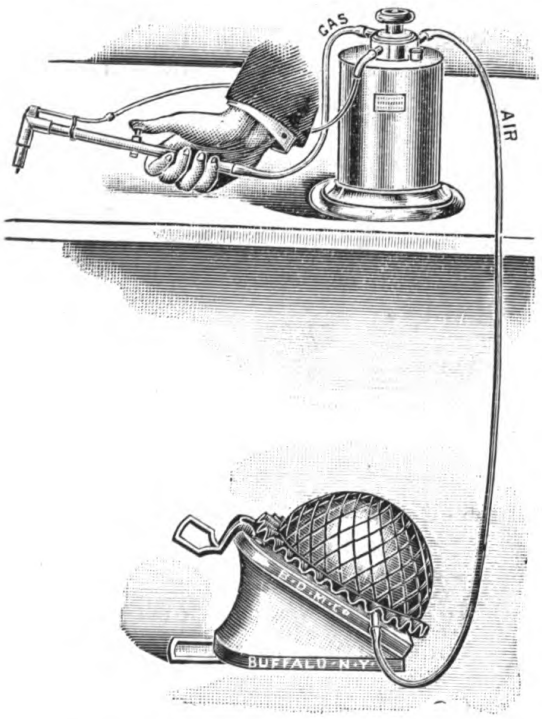

Vollkommene Gefahrlosigkeit.

=o=

Keine Ueberfüllung möglich.

=o=

Augenblickliche Inbetriebsetzung.

=o=

Feinste Stichflamme.

=o=

Starke Brauseflamme.

=o=

Der Apparat besitzt einen Dreilochhahn und ein mit Sicherheitsgaze versehenes Ventil, um das Hineinschlagen der Flamme zu vermeiden. Gas wird nur so viel produziert, als zum Verbrauch erforderlich ist, so dass keine Gefahr für Bersten oder Ueberdruck besteht. Man gibt dem Handrade eine Viertel-drehung, setzt den Blasebalg in Betrieb, hält ein brennendes Streichholz an die Spitze der Lötpistole und man hat sofort eine Stich- oder Brauseflamme. Bei Ruhestellung des Blase-balges verlischt die Flamme sofort.

Digitized by Google
Original from UNIVERSITY OF MICHIGAN
Generated on 2019-10-18 20:40 GMT / http://hdl.handle.net/2027/mdp.39015060277277
Public Domain in the United States, Google-digitized / http://www.hathitrust.org/access_use#pd-us-google

Gasolingas-Generator Nr. 45.

Der Generator ist mit einem Drehventil besonderer Konstruktion versehen, welches sowohl den Gas- als auch den Luftzutritt durch teilweises Drehen des Handrades nach der linken Seite ermöglicht und durch Drehung nach rechts den Zutritt vollkommen absperrt. Durch vorsichtiges Drehen des Handrades, welches keine vollkommene Umdrehung gestattet, sondern nur eine geringe Exkursion besitzt, kann man sowohl Brause- als auch Stichflamme erzeugen, je nachdem man mehr oder weniger Gas oder Luft zutreten lässt. Denselben Effekt kann man jedoch auch bei vollkommen geöffnetem Ventil mit der Lötpistole allein erzielen, in deren Mitte sich ein Druckknopf befindet, mit dem man die Flamme ebenfalls regulieren kann. Die Lötpistole 6 G ist nur für den Gebrauch mit Gasolingas geeignet und darf nicht für Leuchtgas verwendet werden.

Um den Generator mit Gasolin zu füllen, drehe man das Handrad nach rechts, entferne das kleine Käppchen auf der oberen Fläche, schraube in die Oeffnung den beigegebenen Trichter fest und giesse Gasolin ein, bis es das Trichterrohr erreicht hat. Nunmehr wird das Käppchen wieder festgeschraubt. Zu einer Füllung sind etwa $^3/_{10}$ Liter Gasolin erforderlich.

Unterhalb des Handrades befinden sich drei Rohransätze, welche für die Gasschläuche bestimmt sind. Der Ansatz, unterhalb dessen sich die Inschrift „Air Inlet“ befindet, dient für den Schlauch, welcher zu dem Blasebalg führt. Der Ansatz „Gas Outlet“ dient für den Schlauch zu dem breiteren, längeren Rohr der Lötpistole, während der dünnere Rohransatz, welcher die Bezeichnung „Air Outlet“ hat, für das dünnere Kautschukrohr bestimmt ist, welches mit dem dünneren, kurzen Rohr der Lötpistole verbunden wird.

Die Bohrungen, durch welche das verdampfte Gasolin aus der Lötpistole heraustritt, woselbst die Flamme erzeugt wird, müssen stets rein gehalten werden, wozu man sich eines dünnen Drahtes bedient.

Man verwende stets reines Gasolin von 72 bis 74 Grad. Benzin für Automobilmaschinen ist ungeeignet.

Auf Wunsch liefern wir Gasolin in verschlossenen Blechkannen von $12^1/_2$ Liter Inhalt à *K* —.75 per Liter.

Preis des Generators mit Lötpistole . . . . . *K* **70.—**
„ „ Blasebalges . . . . . „ **28.—**

Man kann jeden beliebigen Blasebalg verwenden.

Digitized by Google
Original from UNIVERSITY OF MICHIGAN
Generated on 2019-10-18 20:40 GMT / http://hdl.handle.net/2027/mdp.39015060277277
Public Domain in the United States, Google-digitized / http://www.hathitrust.org/access_use#pd-us-google

Blooms

auswechselbare Porzellanzähne (Facings)

sind unübertroffen

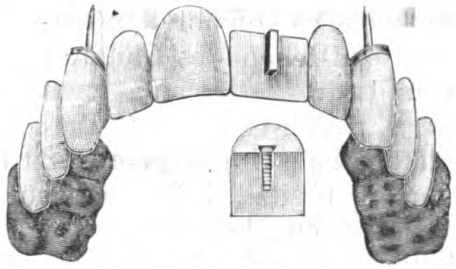

und die Ursache:

1. Die dreieckige Form der Rinne und die Platinbekleidung machen sie bedeutend stärker — wie die Fabrikanten behaupten — 50 Prozent stärker als irgend ein anderes Fabrikat.

2. Die Platinbekleidung verhindert ferner, dass die Schiene selbst durch das hellste Porzellan sichtbar ist.

3. Textur und Farben des Porzellans sind unübertroffen.

Preise:

Zähne . . . . . *K* 1.20 pro Stück

Schutzplatten je nach Grösse:

In Dental Alloy . . . . . von *K* 1.20 bis „ 2.— „ „

In Gold . . . . . „ „ 1.25 „ „ 5.10 „ „

Erhältlich in allen Dental-Depots.

Sollten Ihnen Schwierigkeiten in den Weg gelegt werden, so wollen Sie uns, bitte, verständigen.

General-Vertretung

für den Engros-Verkauf in Europa und den Britischen Kolonien mit Ausnahme von Russland und Canada

The Dental Manufacturing Co., Ltd.,

6/10, Lexington Street, London W.

D. M. Co.'s Zahnkautschuk „Alston Brand".

Infolge der grossen Steigerung des Preises von rohem Para-Gummi sehen wir uns gezwungen, die Preise für unsere Zahnkautschuks „Marke Alston" von heute ab wie folgt zu erhöhen:

	per engl. Pfd.		per engl. Pfd.
Rosa „A"	*K* 21.60	Extra Dense (dicht oder solid) . . .	*K* 18.—
„ „B"	„ 25.20	Amalgamierter . . .	„ 18.—
„ „C"	„ 25.20	Maroon (Kastanien-braun)	„ 15.60
„ „D"	„ 25.20	A W (rot)	„ 15.60
„ „E"	„ 25.20	Braun	„ 14.40
„ „F"	„ 25.20	Orange (hell, dunkel)	„ 14.40
Rosa, extra stark . .	„ 20.40	Rot	„ 14.40
Weiss	„ 20.40	Schwarz (Jet, Horn) .	„ 14.40
Herkules, hell . . .	„ 18.—		
„ dunkel . .	„ 18.—		

Erhältlich in allen Dental-Depots.

Alleinige Fabrikanten:

The Dental Manufacturing Co., Ltd., London W.

Digitized by Google

Original from UNIVERSITY OF MICHIGAN

Generated on 2019-10-18 20:40 GMT / http://hdl.handle.net/2027/mdp.39015060277277
Public Domain in the United States, Google-digitized / http://www.hathitrust.org/access_use#pd-us-google

Wien, Juli 1910, Heft 4.

Verhandlungen

der

Europäischen Gesellschaft für Orthodontie.

o

Transactions

of the

European Orthodontia Society.

o

Beilage zur „Oesterreichisch-ungarischen Vierteljahrsschrift für Zahnheilkunde".

Herausgeber: JULIUS WEISS, Wien, I. Petersplatz 7.

INHALT:

Seite

James Quintero: Krankheiten der Nasenhöhle . 142
J. Sim. Wallace: Erblichkeit in bezug auf die Verminderung der Grösse des Kiefers mit fortschreitender Kultur 166
IV. Jahresversammlung der Europäischen Gesellschaft für Orthodontie 190

CONTENTS:

Page

James Quintero: Diseases of the nasal fossae . . . 143
J. Sim. Wallace: Heredity in relation to the diminution in size of the Civilized Jaw 167
Fourth Annual Meeting of the European Orthodontia Society 191

Digitized by Google
Original from UNIVERSITY OF MICHIGAN
Generated on 2019-10-18 20:42 GMT / http://hdl.handle.net/2027/mdp.39015060277277
Public Domain in the United States, Google-digitized / http://www.hathitrust.org/access_use#pd-us-google

III. Jahresversammlung.

April 1909.

Krankheiten der Nasenhöhle.

Von Dr. *James Quintero,* Lyon.

Oft hat es der Orthodontist mit der Behandlung von Bissanomalien zu tun, bei denen Verstopfungen der Nase eine wichtige ursächliche Rolle spielen. Darum wird man mir es hoffentlich zugute halten, wenn ich hier über ein Thema spreche, das nicht gerade direkt zur Orthodontie gehört. Ich will mich bemühen, ein Bild von den hauptsächlichsten Nasenaffektionen zu entwerfen, nämlich von den Schleim(haut)polypen, den Nasenrachenfibromen und zuletzt, wenn auch sicher nicht in letzter Linie, von den adenoiden Wucherungen.

I. Schleim(haut)polypen der Nasenhöhle.

Pathologische Anatomie. Unter dem Namen Schleim(haut)polypen verstehen wir gewöhnlich Tumoren der Nasenhöhle, die sich vom histologischen Standpunkt als Myxome erweisen

Gould stellt in seinem medizinischen Wörterbuch fest, dass das Myxom ein bindegewebiger Tumor nach dem Typus der Whartonschen Sulze des Nabelstrangs ist. Es besteht aus einer gelatinösen mucinhaltigen Grundsubstanz, in der einzelne verästelte oder sternförmige Zellen verstreut liegen. Nach Forgue jedoch schliesst dieses Bindegewebe eine hyaline Substanz mit runden oder zigarrenförmigen Zellen ein. Ausser dieser Myxomvarietät finden wir andere, wie zum Beispiel Retronasalpolypen, die eher Fibromyxome oder ödematöse Myxome sind. Verlassen wir diese mehr technischen Details und betrachten wir Farbe, Zahl, Gestalt, Grösse und Sitz der Polypen, sowie ihre Beziehung zur Schleimhaut. Lermoyez hebt als Charakteristikum der Polypen hervor, dass ihre Farbe ein transparentes Gelbgrau ist. Selten findet man einen Tumor allein. Meist muss man neben der Hauptmasse auch noch auf das Vorhandensein kleinerer Nebengeschwülste gefasst sein und gleich ein Auge darauf haben, denn von diesen aus kommt es leicht zu Rezidiven. Gestalt und Grösse wechseln, obwohl die

Digitized by Google
Original from UNIVERSITY OF MICHIGAN
Generated on 2019-10-18 20:43 GMT / http://hdl.handle.net/2027/mdp.39015060277277
Public Domain in the United States, Google-digitized / http://www.hathitrust.org/access_use#pd-us-google

Third annual meeting.

April 1909.

Diseases of the nasal fossae.

By Dr. *James Quintero*, Lyons.

The orthodontist is often called upon to treat cases of malocclusion in which, apparently, nasal obstructions have an important part. I hope I may be pardoned there, if I present a few notes upon a subject not directly pertaining to orthodontia.

I will endeavor to give an idea of the principal affections of the nose, mucous polypi, naso-pharyngeal fibromas, and last but by no means least, adenoïd vegetations.

I. Mucous polypi of the nasal fossae.

Pathological Anatomy. Under the name of mucous polypi, we usually understand tumors of the nasal fossae, which from a histological stand point are myxomas.

Gould, in his medical dictionary states that a myxoma is a "conjunctive tissue tumor, after the type of the "jelly of Wharton of the umbilical cord. It is of a gela- "tinous, mucin-containing, intercellular substance, in which "are scattered peculiar branched or stellate cells". According to Forgue, however, this conjunctive tissue envelops a hyalin substance with round or cigar-shaped cells. Beside this variety of myxomas, we find others as retro-nasal polypi, which are rather fibromyxomas or edematous myxomas. Let us leave these rather technical details and consider the color, number, shape, size, location of the polypi, and their relations with the pituitary membrane. Lermoyez claims as the distinctive signe of polypi that their color is of a transparent yellowish gray. It is rare to find one tumor alone, but beside the principal mass, others must be looked for, as from these will come relapses.

The shape and volume vary, the typical tumor being oval, or even tear-shaped. The smallest resemble grains of wheat implanted in the mucous membrane, while the

Digitized by Google
Original from UNIVERSITY OF MICHIGAN
Generated on 2019-10-18 20:42 GMT / http://hdl.handle.net/2027/mdp.39015060277277
Public Domain in the United States, Google-digitized / http://www.hathitrust.org/access_use#pd-us-google

typischen Tumoren zumeist oval oder selbst tropfenförmig sind. Die kleinsten ähneln Weizenkörnern, die in die Mucosa eingebettet zu sein scheinen, während die grössten sich auf und um die Unregelmässigkeiten der Nasengänge formen. Der gewöhnliche Sitz der Polypen ist der mittlere Nasengang nahe bei der Oeffnung des Sinus oder nahe dem vorderen Eingang. Seltener ist der Sitz in den anderen Gängen oder am Septum. Meist ist der Körper des Tumors durch einen Stiel in Zusammenhang mit der Mucosa. Multiple Stiele an einem einzelnen Tumor weisen auf sekundäre Adhäsion hin. Andere Formen sind selten.

Symptome. Nunmehr haben wir die Anatomie der Polypen betrachtet. Wie kommen wir dazu, ihr Vorhandensein zu vermuten, und welche andere Symptome als solche rein orthodontistischer Natur leiten uns bei unserer Diagnose?

Stellen wir nur gleich zu Anfang fest, dass der Orthodontist es selten mit Polypen zu tun hat, da dieselben vor dem Alter von 12 Jahren ungewöhnlich, ja direkt seltene Ausnahmen sind. Ferner wird er kaum je solche maligner Natur zu Gesicht bekommen, da solche sich erst etwa nach dem fünfzigsten Lebensjahr entwickeln.

Der Patient klagt über ein Fremdkörpergefühl in der Nase, das er selbst beim heftigsten Schnauben nicht los wird. Erst fliesst eine transparente Flüssigkeit aus der Nase, und dieser anfangs seröse Ausfluss wird später schleimig und dick. Bei eitrigem Ausfluss denke man an gleichzeitig bestehende Sinusitis. Der Patient leidet an Störung der Atmung, zugleich auch des Schlafes. Nervöse Patienten haben durch reflektorische Asthmaanfälle und nächtliche Suffokationszustände viel zu leiden.

Untersucht man, so sieht man die Nase oft einseitig aufgetrieben. Hebt man die Nasenflügel und heisst den Patienten durch die Nase Luft ausstossen, so zeigt sich der Tumor als runde, regelmässige, grauliche Masse. Sieht man den Tumor nicht, dann greife man zum Nasenspiegel. Zeigt uns auch dieser den Tumor nicht, dann heisst es seine Zuflucht zur Rhinoscopia posterior nehmen. Vor der Entfernung des Polypen stelle man genau die Lage des Stieles fest. Eine gebogene Sonde gibt uns leicht den gewünschten Aufschluss.

Prognose und Therapie. Solche Tumoren sind zumeist gutartig. Indessen rezidivieren sie leicht und geben Anlass zu suffokatorischen Zufällen. Die alten Zangen, die man früher zu ihrer Entfernung verwendete, sind jetzt

Digitized by Google
Original from UNIVERSITY OF MICHIGAN
Generated on 2019-10-18 20:42 GMT / http://hdl.handle.net/2027/mdp.39015060277277
Public Domain in the United States, Google-digitized / http://www.hathitrust.org/access_use#pd-us-google

largest shape themselves upon and around the irregularities of the nasal fossae.

The usual location of polypi is the middle meatus of the nose, near the opening of the sinus, also near the anterior portion. Insertions upon the other meati or upon the septum are rare. Usually the implantation consists in a pedicle uniting the body of the tumor with the pituitary membrane. A number of pedicles to a single tumor denote secondary adherences. Other forms are rare.

Symptoms. We have now examined the anatomy of polypi. How may we be brought to suspect their presence, and what symptoms other than purely orthodontic symptoms will guide us in our diagnosis?

It is well to state at the outset that the orthodontist will rarely meet with polypi, as they are unusual before the age of twelve, not to say exceptional. Moreover he will never see any of a malignant type as these only develop after the age of, say fifty.

The patient complains of the presence of a foreign body in the nose, which no amount of blowing will disengage. At first a transparent liquid flows from the nose, and this flow, serous at the beginning soon becomes mucous and thick. In case of a flow of pus a simultaneous sinusitis may be suspected. The patient breathes with difficulty and cannot sleep easily. Nervous patients suffer from reflex asthma and suffocation at night.

Upon examination, the nose is often seen to bulge on one side. Lift the wing and tell the patient to blow through the nose. The tumor will appear in the form of a round, regular, grayish mass. If it is not visible, a speculum must be used. If, at last even this does not show the polypi, a posterior rhinoscopy must be resorted to. Before extracting the polypi, the exact location of the pedicle should be determined. A bent explorer may be used and will readily give the desired information.

Prognosis and treatment. Such tumors are usually benign They reappear very easily however and cause frequent respiratory accidents. The old forceps used formerly for their extraction have fallen into disuse. Polypi are now

Generated on 2019-10-18 20:42 GMT / http://hdl.handle.net/2027/mdp.39015060277277
Public Domain in the United States, Google-digitized / http://www.hathitrust.org/access_use#pd-us-google
Digitized by Google
Original from UNIVERSITY OF MICHIGAN

ausser Gebrauch gesetzt. Man entfernt jetzt Polypen, indem man sie mit einer Stahldrahtschlinge abschnürt, oder auf galvanokaustischem Wege. Eventuell kombiniert man beide Methoden. Absolute Heilung kann der Rhinologe auf keinen Fall mit Sicherheit versprechen.

II. Nasenrachenfibrome.

Pathologische Anatomie. Ueber Nasenrachenfibrome habe ich nur wenige Worte zu sagen. Sie sind fibröse Tumoren, aus dem Periost der Schädelbasis entstanden. Gewöhnlich liegen sie am hinteren oberen Rande der Choanen. Noch genauer gesagt, liegen diese Tumoren fast ausnahmslos an der unteren Fläche des Processus basilaris. Dieser wird von einer dicken, dreieckigen, fibrösen Masse bedeckt, deren oberer Teil zwischen dem Processus basilaris und dem Processus odontoïdes liegt, und deren Basis gegen den Pharynx gerichtet ist: daher der Name „Nasenrachenfibrom". Der Tumor füllt den nasalen Teil des Pharynx, drängt Uvula und weichen Gaumen, sowie die hinteren Gaumenbögen herunter und kann sogar, wenn sich selbst überlassen, die Fossa zygomatica ausfüllen (durch die Pterygomaxillar-Oeffnung), ja er kann sogar bis in die Schläfengrube vordringen. Endlich füllt er bei maximaler Entwicklung sämtliche Gruben des Gesichtes aus und erzwingt sich den Zutritt zur Orbita, ja sogar in das Cavum cranii. Und doch ist diese entsetzliche Geschwulst vom histologischen Standpunkt gutartiger Natur und besteht aus einem dichten fibrösen Bindegewebe. Die Blutgefässe, am Polypen nur spärlich entwickelt, sind hier besonders reichlich vorhanden und können bei einem chirurgischen Eingriff ernste Verblutungsgefahr heraufbeschwören. Bei jugendlichen Patienten braucht der Tumor nicht ausschliesslich fibröser Art zu sein, sondern kann sich als Fibrosarkom darstellen und so wie ein maligner Tumor wirken.

Symptome. Zwei Punkte sind speziell zu bemerken. Diese Tumoren zeigen sich gewöhnlich bei Patienten unter 20 Jahren, und zwar vornehmlich bei solchen männlichen Geschlechts. Die Atmung wird schwierig und häufiges Nasenbluten tritt vornehmlich nach dem Schnauben auf. Allmählich schlucken die Patienten immer schlechter und schlechter, verlieren Atem und Schlaf, werden anämisch und etwas schwerhörig. Untersucht man die Nasenhöhle mit dem Nasenspiegel, dann bemerkt man bei den Choanen eine runde, rötliche Masse. Der weiche Gaumen

Digitized by Google
Original from UNIVERSITY OF MICHIGAN
Generated on 2019-10-18 20:42 GMT / http://hdl.handle.net/2027/mdp.39015060277277
Public Domain in the United States, Google-digitized / http://www.hathitrust.org/access_use#pd-us-google

extracted by tightening a steel wire around the base or using a cautery, or both. In no case can the rhinologist promise absolute cure.

II. Naso-pharyngeal fibromas.

Pathological anatomy. I have but a few words to say about naso-pharyngeal fibromas. These are fibrous tumors, born of the periosteum of the base of the cranium, and usually situated on the posterior and superior wall of the posterior nares. More exactly the location of these tumors is almost without exception the inferior surface of the basilary process. This is covered by a thick triangular fibrous mass, the upper portion of which lies between the basilary and odontoïd processes, and the base is directed toward the pharynx. Thence the name: naso-pharyngeal fibroma. It fills the nasal portion of the pharynx and pushes down the uvula and soft palate, and posterior pillars; it may even, if left to itself, fill the zygomatic fossa, through the pterygo-maxillary opening, there under the zygoma, it may reach as far as the temporal fossa; finally in its most extensive development, it fills all the fossae of the face, and forces its way into the orbit and even inside the cranium. Yet this terrible tumor is, histologically benign. Its consists in a dense tissue, fibrous with conjunctive tissuecells. However the bloodsupply, while very slight in polypi is here very abundant, and may cause, in an operation a serious danger through hemorrhage. In young patients the neoplasma may not be purely fibrous, but may be a fibrosarcoma, and act as a malignant tumor.

Symptoms. Two points, especially, are important to remember: These tumors usually appear in patients under 20, and almost always in male patients. The breathing becomes difficult, and the patient often bleeds through his nose, mostly after blowing it. Little by little the patient swallows with increasing difficulty, loses breath and sleep, becomes anemic and somewhat deaf.

Upon examining the nasal fossae with a speculum, a rounded, reddish mass is seen at the posterior nares. The

Digitized by Google
Original from UNIVERSITY OF MICHIGAN
Generated on 2019-10-18 20:42 GMT / http://hdl.handle.net/2027/mdp.39015060277277
Public Domain in the United States, Google-digitized / http://www.hathitrust.org/access_use#pd-us-google

ist vorwärtsgedrängt, und die Digitaluntersuchung belehrt uns darüber, dass die Masse aus verschiedenen Lappen besteht, die mitunter so gross sind, dass es unmöglich ist, sie mit dem Finger zu umgreifen.

Prognose und Therapie. Im Jahre 1865 wies Legouest hinsichtlich dieser Tumoren auf eine merkwürdige Tatsache hin. Sobald das Individuum vollständig erwachsen ist, stellen sie häufig ihr Wachstum ein, ja sie nehmen sogar vielfach an Grösse ab. Dieser Vorgang vollzieht sich oft, wenn er auch nicht als Regel anzusehen ist.

Solche Fibrome können auf verschiedene Art entfernt werden. Man kann den Gaumen aufmeisseln, kann die Nase temporär umklappen, eventuell den Oberkiefer resezieren. Für gewöhnlich entfernen aber die Chirurgen solche Geschwülste stückweise und holen die einzelnen Partien durch Mund oder Nase heraus.

III. Adenoïde Vegetationen des Nasenrachenraumes.

Geschichte und Definition. Vor 40 Jahren waren die Adenoïden noch ganz unbekannt. 1868 schrieb Wilhelm Meyer darüber einen bemerkenswerten Artikel. Er untersuchte in Kopenhagen 2000 Schulkinder nach dieser Richtung und fand bei einem Prozent der Fälle auf dem Wege der Digitalexploration hypertrophische Massen im Nasenrachenraum. Diese verdankten ihre Entstehung der Schwellung jener lymphoiden Schicht, die unter dem Namen „Luschkasche Drüse“ bekannt ist — dies ist die dritte Nasenrachenmandel. Er beobachte bei diesen Kindern stets ein minder intelligentes Aussehen und offen stehenden Mund; die Gesichter waren entstellt, der Thorax mangelhaft entwickelt, die Zähne unregelmässig gestellt und sämtliche Kinder litten an chronischer Otitis media.

Symptome. Ein Symptom, wie wir sehen, entging seiner Aufmerksamkeit. Dr. Angle hat die Frage ein wenig umgekehrt und festgestellt, dass wir bei gewissen Fällen von Bissanomalie sehr häufig Adenoïde vorfinden. Diese Fälle sind in Klasse II, Abteilung I zu rubrizieren. Wenn es nun auch nicht absolut nötig ist, dass alle Fälle von Bissanomalie dieser Klasse und Abteilung zugleich Adenoïde aufweisen, so wird man doch umgekehrt finden, dass alle Patienten, die an Adenoïden leiden, auch eine Bissanomalie aufweisen, die zu Klasse II zu rechnen ist. Gewöhnlich ist der Patient noch nicht 15 Jahre alt, tatsächlich kann es jedes Kind sein, mit dem der Orthodontist in Berührung kommt, und darum sind auch die Adenoïden die wichtigste

Digitized by Google
Original from UNIVERSITY OF MICHIGAN
Generated on 2019-10-18 20:42 GMT / http://hdl.handle.net/2027/mdp.39015060277277
Public Domain in the United States, Google-digitized / http://www.hathitrust.org/access_use#pd-us-google

soft palate is pushed forward, and a digital exploration shows the mass to be formed of various lobes, to large often as to present the finger passing around it.

Prognosis and treatment. In 1865 Legouest showed a very peculiar fact about such tumors. After the subject is fully developed, they often grow no more themselves and may even diminish in size. This is frequent but not the absolute rule. Such fibromas may be extracted by various methods. The palate may be cut open, or the nose may be temporarily cut away, or the superior maxillary bone may be excised. Actually however surgeons usually cut away such tumors little by little and take the fragments out through the mouth or through the nose.

III. Adenoid vegetations of the naso-pharynx.

History and definition. Forty years ago adenoïds were totally unknown. In 1868 Wilhelm Meyer wrote a remarkable paper on the subject. He examined 2000 school children in Copenhagen, and in 1% of the cases, found by digital exploration, hypertrophied masses in the naso-pharynx. These were due to the swelling of the lymphoïd layer known as Luschka's gland, which is the third tonsil of the naso-pharynx. He always found these children less intelligent looking and open-mouthed; the faces were difformed, the chest ill-developed, the teeth irregular, and all these children had chronic otitis media.

Symptoms. One symptom we see, escaped his attention. Dr. Angle has reversed the question somewhat, and stated that in certain cases of malocclusion we find very frequently adenoïds. These cases are classified as class 2, division I. And while all patients with class 2, division I cases of malocclusion may not have adenoïds, yet all patients who have adenoïds will be found to have a class 2 case of malocclusion. Usually the patient is under 15 years of age In fact it may be any child with whom the orthodontist comes in contact, and for this reason, adenoïds are for us by far the most important disease of the nasal fossae. Very often the child is brought to us because, as the parents put it, "his front teeth stick out". A little questio-

Generated on 2019-10-18 20:42 GMT / http://hdl.handle.net/2027/mdp.39015060277277
Public Domain in the United States, Google-digitized / http://www.hathitrust.org/access_use#pd-us-google
Digitized by Google
Original from UNIVERSITY OF MICHIGAN

Nasenrachenraum-Erkrankung für uns. Oft bringt man das Kind zu uns, weil, wie die Eltern sagen, „seine Vorderzähne herausstehen". Wir brauchen nur ein bisschen weiter zu fragen und erfahren alsbald, dass das Kind nur mit einiger Schwierigkeit durch die Nase zu atmen vermag und infolgedessen den Mund offen hält mit jenen Konsequenzen, die uns nur zu bekannt sind. Die Lippen drängen die oberen Zähne nicht mehr zurück, und diese geraten daher in Protrusion. Der Unterkiefer kommt in einer zu frühen Periode zur vollständigen Entwicklung, da seiner natürlichen Tendenz kein Widerstand seitens des Oberkiefers entgegengesetzt wird, mit dem er nicht mehr genügend in Berührung kommt. Auch der natürliche Muskelzug wirkt darauf hin den Kieferwinkel zu schliessen und zu verringern, und aus allen diesen Gründen stellen sich die ersten unteren Molaren in distale Okklusion zu den oberen. Ich brauche nicht die Aetiologie und den Mechanismus neuerlich zu schildern, durch welche die Fälle der Klasse II sich zu solchen entwickeln Die meisterhafte Art, auf welche dies seitens Dr. Laws geschah, bedarf weder eines Kommentars noch einer Ergänzung. Man bringt das Kind zu uns, wenn es bereits zu spät ist die falsche Kieferbewegung zu hemmen. Wir müssen die Hilfe des Rhinologen in Anspruch nehmen, bevor wir irgend etwas von bleibendem Wert leisten können. Wir haben einen Patienten vor uns, der häufig bei Nacht erwacht, schnarcht und an Alpdrücken leidet. Er ist unterentwickelt und der schmächtige Brustkorb gibt schlechte Aussichten für die Zukunft. Er erkältet sich, scheinbar ohne Grund, jeden Augenblick, redet mit Schwierigkeit, und seine Aussprache ist recht mangelhaft. Der leidende und schläfrige Ausdruck seines Gesichtes ist ebenso charakteristisch wie sein unintelligentes Auge, seine Klemmnase und seine trockenen Lippen; die Unterlippe hängt herab, die obere ist hinaufgezogen in dem Bemühen, der Lunge mehr Luft zuzuführen. Sein Blick allein leitet uns bereits mit Sicherheit zur richtigen Diagnose. Doch untersuchen wir ihn genau: Wir sehen ein Gesicht, das kreuzweise abgeflacht zu sein scheint, als wären die Knochen jederseits eingedrückt worden. Die Wangenbeine erscheinen eingedrückt und der Gaumen hochgewölbt mit dem charakteristischen ovalen oder zugespitzten Zahnbogen.

Eine Nasenuntersuchung mittels Rhinoscopia posterior ist unmöglich. Das Kind bekommt allzu leicht Erstickungsanfälle. Am besten verwendet man den Finger. Man stellt sich zur Rechten des Kindes und tritt etwas weiter zurück

Digitized by Google
Original from UNIVERSITY OF MICHIGAN
Generated on 2019-10-18 20:42 GMT / http://hdl.handle.net/2027/mdp.39015060277277
Public Domain in the United States, Google-digitized / http://www.hathitrust.org/access_use#pd-us-google

ning will soon show that the child has some difficulty in breathing through his nose, so opens his mouth, with the result we know. The lips no longer repress the upper teeth and the latter protrude The lower jaw comes to its full development at a too early period, as its natural tendency is not counteracted by the upper jaw with which it no longer comes in sufficient contact. Also the natural action of the muscles is to close the angle of the jaw, to diminish it, and for all these reasons the first lower molars come into distal occlusion with the upper molars. I need not retrace the etiology and mecanism by which class 2 cases become such. The masterly manner in which this has been done by Dr. Law needs no comment nor addition.

The child is brought to us when it is already too late to check the movement of the jaw. We must have the help of the rhinologist before we can do anything of permanent value. We have a patient who wakens frequently at night, snores and has nightmares. He is underdeveloped and his undersized chest bids ill for later years. He catches cold almost without cause, speaks with difficulty and pronounces very badly. The pained and drawn look on his face is characteristic, also his unintelligent eyes, pinched nose and dry lips. The lower lip hangs, the upper one is lifted, in an effort to admit more air to the lungs. His look alone is enough to guide the diagnosis. Yet let us examine him closely: we see a face that appears to have been flattened cross-wise, as though the bones had been on each side pressed in. The cheekbones are depressed and the palate very high, with the characteristic oval or pointed dental arch.

An examination of the nose is impossible by a posterior rhinoscopy. The child suffocates too easily; the best way is to use your finger; stand on the right hand side of the child, a little farther back than for operating, hold his head

Digitized by Google
Original from UNIVERSITY OF MICHIGAN
Generated on 2019-10-18 20:42 GMT / http://hdl.handle.net/2027/mdp.39015060277277
Public Domain in the United States, Google-digitized / http://www.hathitrust.org/access_use#pd-us-google

als sonst gewöhnlich beim Operieren und fixiert mit dem linken Arm den Kopf. Jetzt fordert man den Patienten auf, den Mund zu öffnen, beugt den Zeigefinger der rechten Hand in beiden Gelenken und führt ihn rasch, Hohlhand nach aufwärts, bis zur Uvula. Oberhalb dieser tastet man eine unebene, weiche, schwammige Wucherung, die sich genau wie ein Stück Kleinhirnsubstanz oder wie ein Würmerhaufen anfühlt. Man kann mit dieser Untersuchungsmethode oft eine kleine Blutung provozieren und der Zeigefinger kommt leicht blutgerötet zurück. Eine vollständige Untersuchung würde auch das Vorhandensein einer Otitis media enthüllen. Doch liegt dies für die gegenwärtige Beschreibung etwas zu weit vom Wege der Orthodontie ab.

Prognose. Es ist sehr leicht und einfach, die Zukunft solcher Vegetationen vorauszusagen. Der Rhinologe ist ohne uns genau so hilflos, wie wir ohne ihn. Mit anderen Worten: Die Abtragung der Adenoïden ist ebenso nötig wie die orthodontistische Behandlung. Geschieht dies nicht, dann können wir uns auf ernstliche Veränderungen am Knochengerüste gefasst machen, wie Missbildung des Thorax, des Gaumens und der Gesichtsknochen. Auch seitens des Ohres winkt uns Verschluss der Eustachischen Tuben, Tubenkatarrh, Schwerhörigkeit, Otitis media, Eiterung. Endlich leidet der ganze Organismus unter mangelhafter Hämatose, verminderter Intelligenz und ungenügendem Wachstum. Um diese Zeit lassen sich noch all die genannten Folgezustände durch eine zweckentsprechende Behandlung vermeiden.

Therapie. Vom Standpunkt des Rhinologen ist Exzision die einzig richtige Behandlung. Man vollzieht dieselbe durch den Mund mittels löffelförmiger Zangen oder mit dem Schmidtschen Messer. Der Patient wird zwischen den Knien eines Assistenten festgeklemmt gehalten und bekommt ein bisschen Aethylchlorid, wenn es nötig ist; für gewöhnlich genügt etwas Kokain vollständig. Der Mund wird ad maximum geöffnet, ein Pfropfen eingekeilt, der Zungendepressor eingeführt und das Schmidtsche Messer hinter den weichen Gaumen gebracht. Drei- oder viermal bewegt man die Hand nach abwärts, schabt so die Oberfläche des Nasenrachenraumes ab und schneidet nur das Vorstehende weg. Die Operation dauert höchstens 15 Sekunden. Nun lässt man das Kind die Nase durchblasen, indem man zuerst ein Nasenloch und dann das andere verschliesst. So wird die Nase vom Blut gereinigt. Dann lässt man ein bisschen Eis schlucken, um die Blutung zu stillen.

Digitized by Google
Original from UNIVERSITY OF MICHIGAN
Generated on 2019-10-18 20:42 GMT / http://hdl.handle.net/2027/mdp.39015060277277
Public Domain in the United States, Google-digitized / http://www.hathitrust.org/access_use#pd-us-google

with your left arm. Make him open his mouth, and bending both joints of the right index push it, palm-side up, as far back as the uvula. Above this you will feel an uneven vegetation soft and fungoïd, which feels exactly like a piece of cerebellar tissue or a number of worms. Your may often cause a slight hemorrhage by this exploration and your index will come out reddened with blood. A complete examination night reveal otitis media. But that is rather too far from orthodontia for present description.

Prognosis. It is very simple and easy to forecast the future development of such vegetations: the rhinologist is as helpless without us as we are without him. In other words ablation is necessary as well as orthodontic treatment, otherwise we may see serious effects upon the skeleton: malformations of the thorax, of the palate and facial bones; also upon the ear: closure of the Eustachian tubes, tubal catarrh, deafness, otitis media, suppuration. Finally the whole organism is affected by foulty hematosis, diminished intelligence, insufficient growth. At the present date, all such effects can be avoided by proper treatment.

Treatment. From the stand point of the rhinologist, excision is the only treatment. This is practised through the mouth by spoon shaped pliers, or by Schmidt's knife. The patient is held between the assistant's knees, and given a little ethyl chlorid if necessary, but usually a little cocain is quite sufficient. The mouth is opened very wide and a prop inserted, the tonguedepresser inserted and Schmidt's knife brought up behind the palate. Three or four times the hand is brought down, scraping the surface of the nasopharynx, and cutting away only what stands out. The operation lasts fifteen seconds at most. Let the child blow his nose, closing first one nostril then the other, to clear it of blood. Then let him suck a little ice to arrest hemorrhage.

Generated on 2019-10-18 20:42 GMT / http://hdl.handle.net/2027/mdp.39015060277277
Public Domain in the United States, Google-digitized / http://www.hathitrust.org/access_use#pd-us-google
Digitized by Google
Original from UNIVERSITY OF MICHIGAN

So viel für den Rhinologen. Der Orthodontist hat andere Faktoren zu berücksichtigen. Der Fall hat sich zu einem der Klasse II ausgestaltet. Bevor er ihn behandelt, muss er seine Aetiologie näher erwägen. Man weiss ja, dass es ausser den Adenoïden auch noch andere Ursachen für das Zustandekommen der distalen Okklusion des Unterkiefers gibt. Jene Ursachen sowie die Behandlungsart, die der Orthodontist anzuwenden hat, kommen heute für mich nicht in Betracht, würde doch auch deren elementare Schilderung weit mehr Zeit beanspruchen, als ich mir nehmen kann. War ich indessen imstande, einiges Licht auf das interessante Thema der chirurgischen Erkrankungen der Nasenhöhle zu werfen, so finde ich darin genügend Entschuldigung dafür, dass ich Ihre kostbare Zeit so lang in Anspruch genommen habe.

Diskussion:

Dr. A. Kennedy (Berlin): Ich habe mit grossem Vergnügen diesen hochinteressanten Vortrag angehört, den ich vor meinem Hieherkommen im Manuskripte durchstudieren zu dürfen das ehrenvolle Vorrecht hatte. Man ersuchte mich, ihn zu diskutieren, doch fühle ich mich nicht in der Lage, dies in wissenschaftlicher Weise zu tun. Ich glaube, wir können uns nach dieser Richtung hin gar nie genug informieren, weil wir wohl wissen, dass es gerade die Nasenerkrankungen sind, welche die meisten Belästigungen und Irregularitäten zur Folge haben. Wir sollten unsere Patienten eigentlich schon früher zu Gesicht bekommen, als dies de facto der Fall ist. Fehlen beim Milchgebiss die Interdentalräume, dann ist dies schon ein Zeichen, dass etwas nicht in Ordnung ist und dann ist aber auch schon die Zeit zum Eingreifen gekommen. Unsere Arbeit wird erfolgreicher, unsere Fehlresultate werden seltener sein, wenn wir unsere Patienten schon zwischen dem 5. und 8. Lebensjahre zu Gesicht bekämen und nicht erst bis zum 10. oder 12. Jahre warteten. Wir sollten anfangen, die Eltern zu erziehen, und darum sollten die gewöhnlichen praktischen Aerzte eigentlich mehr von Orthodontie verstehen. Wir Orthodontisten aber müssten bei den geselligen Zusammenkünften dies Thema den Praktikern so lange vorpauken, bis wir ihnen endlich beigebracht haben, wie wichtig es für uns ist, diese Art von Patienten schon frühzeitig vorgeführt zu bekommen. Viele von ihnen sind nicht der Ansicht, dass hier schon die Zeit ist, aktiv einzugreifen. Gestern berichtete mir Dr. Northcroft über einen höchst inter-

Digitized by Google
Original from UNIVERSITY OF MICHIGAN
Generated on 2019-10-18 20:42 GMT / http://hdl.handle.net/2027/mdp.39015060277277
Public Domain in the United States, Google-digitized / http://www.hathitrust.org/access_use#pd-us-google

So much for the rhinologist. The orthodontist has other factors to consider. The case has developped into class II case. Before treating it, he must consider its etiology.

Outside of adenoïds, other causes have been claimed as influential in bringing about the distal occlusion of the lower jaw. These causes and the treatment which the orthodontist should apply do not concern me to-day, and each would require for elementary description much more time than I can take; if however I have been able to throw any light upon the interesting subject of surgical diseases of the nasal fossae, I will feel excused for taking up so much of your valuable time.

Discussion:

Dr. G. A. Kennedy (Berlin): I am very glad to have heard this most interesting paper and also to have had the privilege of reading it before coming here. I was asked to discuss it, but I do not feel I have the ability to do so scientifically. I believe we cannot have too much information along this line, because, as we all know, the disturbances of the nose are what causes the most trouble and most irregularities. It is necessary for us to see our patients earlier than we are accustomed to seeing them. If these inter-dental spaces do not exist in the temporary teeth, it shows that something is wrong, and then is the time to begin treatment. Our work will be much more successful and our failures much less if we see the patients at from 5 to 8 years of age and not wait till after they are 10 or 12. We should begin to educate the parents, and for that reason I think the general practitioner should know more about orthodontia, and we orthodontists should keep hammering away on the subject before general practitioners at the meetings of societies until we have impressed upon them the importance of letting us see these patients early. Many of them do not realise that ist the time to begin treatment. Dr. Northcroft yesterday was telling me of a very interesting case of a deflected septum, and I think it would be of interest if he would tell us something about it.

Generated on 2019-10-18 20:42 GMT / http://hdl.handle.net/2027/mdp.39015060277277
Public Domain in the United States, Google-digitized / http://www.hathitrust.org/access_use#pd-us-google
Digitized by Google
Original from UNIVERSITY OF MICHIGAN

essanten Fall von Septumdeflexion, und ich glaube, es wäre interessant, wenn er uns etwas darüber sagen wollte.

Dr. George Northcroft (London): Ich habe dem Vortrag mit grossem Interesse gelauscht. Ich bin der Ansicht, dass wir uns wohl in acht nehmen sollen zu behaupten, dass Adenoïde stets Stellungsanomalien der Zähne oder Kieferaffektionen nach sich ziehen und vice versa: dass immer dort, wo Sie einen Fall Klasse II, Abteilung I, vor sich haben, dieser immer von Adenoïden begleitet sein muss. Das ist keineswegs durch die Tatsachen so unumstösslich sicher erwiesen. Es ist zwar meistens, doch nicht immer der Fall. Daher müssen wir ein wenig auf der Hut sein, nach dieser Richtung vorschnelle Behauptungen aufzustellen. Nach Kiefermessungen, die ich jüngsthin anstellte, neige ich der Anschauung zu, dass jenes Moment, das uns stets als so belangreich dargestellt wurde, nämlich die abnorme Höhe der Gaumenwölbung bei Fällen von Verlegung der Nasenwege, mehr scheinbar als wirklich ist. Ich glaube, es ist mehr eine optische Täuschung als sonst etwas. Was nun den Fall von Septumdeflexion betrifft, so ist so ein Zustand wieder einmal eine von den Ursachen des Mundatmens, von den Adenoïden abgesehen. Ist ein Nasenloch fast vollständig verlegt, dann setzt das Mundatmen ein, und ich besitze einen Patienten, der eine Deflexion des Septums nach links hat. Bei ihm ist auf dieser Seite die Nase fast ganz undurchgängig und die linke Gesichtshälfte ist, mutmasslich infolgedessen, unentwickelt. Patient hatte beiderseitige distale Okklusion, und ich war glücklicherweise in der Lage, den Fall in Ordnung zu bringen. Linkerseits hatte ich weit mehr Schwierigkeiten zu überwinden, weil eine richtige Entwicklung des Kiefers und des Antrums auf dieser Seite fehlte, und auf der Photographie zeigt der Mund linkerseits eine entschiedene schiefe Neigung nach oben.

Dr. E. Barrows (Berlin): Vor einigen Jahren hatte ich eine Patientin mit V-förmigem Kiefer, wie wir es damals nannten, und ich behandelte die Kranke ein wenig. Die Familie lehnte es ab, Geld auf die Sache zu wenden und überliess den Zustand sich selbst. Glücklicherweise sah ich letzten Sommer die Patientin wieder und konstatierte, dass der Zustand unverändert war. Sie ist 19 oder 20 Jahre alt und kann absolut nicht durch die Nase atmen. Vor zwei oder drei Jahren wandte sie sich an Professor F. in Berlin, um sich von ihm operieren zu lassen, doch dieser nahm die Operation nicht vor, weil er sich keinen Erfolg von derselben versprechen konnte, und entliess die Patientin.

Digitized by Google
Original from UNIVERSITY OF MICHIGAN
Generated on 2019-10-18 20:42 GMT / http://hdl.handle.net/2027/mdp.39015060277277
Public Domain in the United States, Google-digitized / http://www.hathitrust.org/access_use#pd-us-google

Dr. George Northcroft (London): I have listened to the paper with a great deal of interest, and I think we should be very guarded in our statements as to the presence of adenoïds always producing irregularities of the teeth or affecting the jaws, or vice versa: that where you get a Class II case, division 1, it is always accompanied by adenoïds. That is not borne out by absolute fact. It is generally so, but not always so, and I think we should be a little careful in making too sweeping assertions on that point. In measurements I have been making of the jaws recently, I am inclined to think that what we have always been taught to believe as occurring, the extra depth of the palate in cases of nasal obstruction, is more apparent than real; I think it is more an optical illusion than anything else. With regard to this case of deflected septum, that might be one of the causes of mouth breathing other than adenoïds. If one nostril is almost completely blocked up, mouth breathing takes place, and I have one patient who has a septum deflected to the left, the opening being almost completely closed on that side, and the left side of the face is undeveloped. I believe in consequence. The patient had double distal occlusion, and I was fortunate enough to be able to put the case right. On the left side I had very much more difficulty on account of the lack of development of the jaw on that side and of the antrum, and in the photograph the mouth shows a decided upward tilt on the left.

Dr. E. D. Barrows (Berlin): Some years ago I had a patient with a V.-shaped arch, as we called it at that time, and I gave the patient some little treatment. The family objected to spend money on the case, and they let the patient go. Fortunately I saw the patient again last summer and the condition has remained the same. She is 19 or 20 years of age, and it is impossible for her to breathe through the nose. She went 2 or 3 years ago to Prof. F..... in Berlin for an operation, but the day she came he decided it would not do, and allowed her to go. If each dentist was properly educated and knew what to do, he could always impress upon the patient to have some-

Digitized by Google
Original from UNIVERSITY OF MICHIGAN
Generated on 2019-10-18 20:42 GMT / http://hdl.handle.net/2027/mdp.39015060277277
Public Domain in the United States, Google-digitized / http://www.hathitrust.org/access_use#pd-us-google

Wäre jeder Zahnarzt richtig ausgebildet und wüsste er, was er zu tun hat, dann könnte er immer den Patienten dazu haben, dass etwas geschieht. Ich bin überzeugt, ich hätte, wenn ich damals gewusst hätte, was ich jetzt weiss, der Patientin eine Erweiterung des Kiefers proponiert, mit Beihilfe des Professors hätte sich die Operation schön durchführen lassen, und heute würde die Patientin ordentlich durch die Nase atmen, eine bessere Entwicklung des Gesichtes aufweisen, und sogar ihre ganze Existenz wäre eine weit bessere, als sie es jetzt ist. Der ganze Gesichtsausdruck ist himmelweit von dem entfernt, was er sein sollte. Ich tröste mich damit, dass kein Zahnarzt, wenn er die Schule verlässt, in der Lage ist, Zahnheilkunde richtig auszuüben, weil er die Dinge, die täglich Platz greifen, nicht verwirklichen kann. Ich finde, dass ein grosser Prozentsatz der Patienten Bissanomalien aufweist, und kann man diese Dinge nicht aufdecken und dem Patienten klar vor Augen führen, dann ist es jammerschade. Jeder Zahnarzt sollte nach meinem Ermessen einen Kurs in moderner Orthodontie nehmen, wenn aus keinem anderen Grunde, dann schon einfach wenigstens deshalb, um Bissanomalien rechtzeitig entdecken zu können.

Dr. H. W. C. Boedecker (Berlin): Ich teile Doktor Quinteros Anschauung, dass jeder Zahnarzt, wenn er nicht speziell Orthodontist ist, der Nasenhöhle besondere Aufmerksamkeit zuwenden soll. Man findet bei Patienten vielerlei Verlegungen der Nasenwege, denen der Hausarzt nicht genügende Beachtung geschenkt hat. Untersuchen wir den Mund von Kindern, dann finden wir solche Dinge häufiger als der Hausarzt. Es hat sich durchaus nicht so eingebürgert, die Kinder zum Rhinologen zu schicken, so dass Nasenverengerungen rechtzeitig beseitigt werden, und besonders trifft dies bei Adenoïden zu. Nicht so ganz pflichte ich dem Vortragenden bei, wenn er meint, wir selbst sollten auf Adenoïde hin untersuchen. Ich bin selbst Arzt und weiss, dass es nutzlos ist, nach solchen Dingen im Mund herumzustöbern. Wer den Fall zu behandeln hat, der hat ihn auch zu untersuchen, seine Diagnose zu stellen und herauszufinden, wie die Sache stehe. Es ist für niemanden ein besonderes Vergnügen, sich einer Digitaluntersuchung des Nasenrachenraumes zu unterziehen. Ich habe mich mit der Sache befasst und weiss, dass es besser ist, wir überlassen diese Partie ganz dem Rhinologen und lassen ihn herausbekommen, wie die Wucherungen liegen und wie gross sie sind.

Digitized by Google
Original from UNIVERSITY OF MICHIGAN
Generated on 2019-10-18 20:42 GMT / http://hdl.handle.net/2027/mdp.39015060277277
Public Domain in the United States, Google-digitized / http://www.hathitrust.org/access_use#pd-us-google

thing done. I am positive that if I had known at that time what I know now I should have suggested to that patient to have the mouth widened, and with the help of the Professor the operation could have been performed, and then I am sure that patient to-day would have breathed through the nose properly and have had a better development of the face, and her whole existence would be a thousand times better than it is now. The whole facial expression is entirely different from what it ought to be. My contention is that every dentist on leaving college is not in a position to practise dentistry because he cannot realise the things that are taking place each day. I find the great percentage of patients have irregularities, and unless these things can be detected and pointed out to the patients it is almost a sin. I think every dentist should have a course in modern orthodontia if for no other reason than be able to detect irregularities in time.

Dr. H. W. C. Boedecker (Berlin): I agree with Dr. Quintero, that every dentist, even if he is not an orthodontist, should pay special attention to the nasal fossae. There are a great many obstructions of the nasal fossae found in patients that the housephysician has not paid sufficient attention to. We in examining the mouths of children very often notice these things more than the house physician does. It is not customary to send all children to the rhinologist so that nasal obstructions can be readily removed, and that is especially the case in adenoïds. I cannot quite agree with the author in saying that we ourselves should examine for adenoïds. I am a medicalman myself, and I know that it is useless to examine for such things in the mouth; the man who wishes to treat the case has to examine the case and make a diagnosis and find out how things are. It is not a pleasant thing for anybody to undergo a digital examination of the nasal pharynx. I have been through the thing myself and know, we had better leave that entirely to the rhinologist and let him find out how the growths are situated and how large they are.

Digitized by Google
Original from UNIVERSITY OF MICHIGAN
Generated on 2019-10-18 20:42 GMT / http://hdl.handle.net/2027/mdp.39015060277277
Public Domain in the United States, Google-digitized / http://www.hathitrust.org/access_use#pd-us-google

Dr. W. Law (Berlin): Mich hat der Vortrag besonders interessiert, weil er in mein Spezialfach schlägt. Unumstösslich sicher ist es für mich, dass die überwiegende Mehrzahl aller Fälle von Bissanomalie mehr oder minder mit Mundatmen vergesellschaftet sind. Für die kleineren Unregelmässigkeiten gibt es eine Fülle von Ursachen, doch glaube ich nicht, dass jene Irregularitäten, bei denen es sich um die Störung des harmonischen Verhältnisses zwischen einem Zahnbogen und dem andern handelt, ihren Grund in etwas anderem, als in dem mangelhaften Widerhalt an der Zunge ihren Grund haben. Es kommt so ziemlich auf dasselbe heraus, ob ein Zustand, der als „Adenoïde" bekannt ist, das Mundatmen verursacht oder nicht, oder ob eine Verlegung der Nasenwege den Grund abgibt: wir wissen, dass, wenn bei einem Kinde Passagehindernisse in der Nase selbst liegen, jenes Vakuum, das durch den Versuch, normale Atmung hervorzubringen, erzeugt wird, in den meisten Fällen die Bildung von Adenoïden provoziert. Meines Ermessens kommen die Adenoïden weit häufiger vor, als die meisten von uns ahnen. Und in der Tat können Adenoïde vorhanden sein, ohne dass die Verlegung der Nase eine konstante wäre, doch müssen sie ursprünglich durch eine nasale Ursache hervorgerufen worden sein. Der erste Anlass ist dann immer der Versuch, normal zu atmen und daher das Luftansaugen. Auch ich bin der Ansicht, dass es für uns ganz überflüssig ist, eine Digitaluntersuchung des Nasenrachenraumes vorzunehmen. Besteht eine schwache Nasenreizung und eine etwas abnorme Entwicklung der Pharynxtonsille, so braucht durchaus keine Bissanomalie die Folge davon zu sein. Schon aus dem äusserlichen Ansehen der Nase, aus dem Blick des Patienten, aus dem Ausmasse von Kraft, mit der der Patient Luft einziehen kann, ist man in der Lage, einen Schluss darauf zu ziehen, wie irritiert oder abnorm der Nasenrachenraum und die Nase selbst sein dürften. Das möchte ich nun freilich von jedermann beanspruchen, dass er ein diagnostisches Empfinden hat, ohne direkt eine Untersuchung auszuführen. Man lasse doch nur den Patienten die Lippen fest schliessen und jetzt so tief wie möglich atmen und man gewinnt sofort eine gute Vorstellung von der Respirationskapazität des Kranken. Kleine Adenoïde braucht man nach meiner Ansicht gar nicht vom Rhinologen behandeln zu lassen, wenn man von einer ärztlichen Allgemeinbehandlung absieht. Ist die Nase in einen normalen Zustand gebracht, dann verschwinden die Adenoïden von selbst, denn es ist ja doch im Grund genommen eine

Digitized by Google
Original from UNIVERSITY OF MICHIGAN
Generated on 2019-10-18 20:43 GMT / http://hdl.handle.net/2027/mdp.39015060277277
Public Domain in the United States, Google-digitized / http://www.hathitrust.org/access_use#pd-us-google

Dr. W. Law (Berlin): I was greatly interested in the paper, as it is my special study. To me it is a certainty that the greatest percentage of all cases of mal-occlusion are associated more or less with mouth breathing. There are quite a good many causes for the smaller irregularities, but I do not believe that those irregularities which have to do with the harmonious relations of one arch with the other are caused by any other reason than a lack of support from the tongue. It does not make much difference whether a condition known as adenoïds causes mouth breathing or not, or whether it is an obstruction in the nasal passages, but we know that when we have in a child obstructions in the nose proper, the vacuum formed by the attempt to produce normal breathing will in a great many cases cause adenoïds. I think adenoïds are a good deal more common than most of us have supposed. Of course adenoïds can be present without nasal obstruction being constant, but they must be produced at first by a nasal cause, started primarily through an attempt to breathe, and therefore suction. I am not of the opinion that it is necessary for us to make an examination of the nasal pharynx with our fingers. If there is a small nasal irritation and a small abnormal development of the pharyngeal tonsil, you do not necessarily have to have mal-occlusion from that. You can tell from the appearance of the nose on the outside, and from the looks of the patient and from the amount of force the patient is able to get in respiration, about how much irritation and abnormality there is in the nasal pharynx and in the nose proper. That is what I want everybody to do, to get a sense of diagnosis without actually making an examination. Simply have the patients close the lips and breathe as deeply as possible and you will have a good idea of the breathing capacity of the patient. If the adenoïd is small I do not think it is necessary to have it treated by a rhinologist, apart from general medical treatment. If the nose is brought to a normal condition the adenoïd will disappear, because it is a normal gland with a normal function and will become normal again. If however, it is allowed to go on it enlarges until it causes nasal occlusion. In going through the street we can see the people who have been afflicted for any length of time with nasal occlusion, especially children. A strong healthy nose will be able to breathe perfectly freely, and you can see the development of the muscle of the nose without any trouble, and you know to what extent nasal abnormality is present,

Digitized by Google
Original from UNIVERSITY OF MICHIGAN
Generated on 2019-10-18 20:43 GMT / http://hdl.handle.net/2027/mdp.39015060277277
Public Domain in the United States, Google-digitized / http://www.hathitrust.org/access_use#pd-us-google

normale Drüse mit normaler Funktion, die also auch wieder normal werden muss. Gestattet man ihr aber, immer weiter zu wachsen, dann vergrössert sie sich, bis sie eine Verlegung der Nase erzeugt. Geht man einfach über die Strasse, so kann man die Leute wohl erkennen, die irgendwie längere Zeit an Verstopfung der Nase gelitten haben, insbesondere die Kinder. Eine starke, gesunde Nase wird vollkommen frei atmen können. Mühelos kann man den Grad der Entwicklung der Nasenmuskeln wahrnehmen und so erkennen, bis zu welchem Ausmass eine Abnormität an der Nase vorhanden ist; und bis zu diesem Grade ist man stets ganz wohl in der Lage, zu sagen, ob ein chirurgischer Eingriff nötig ist oder nicht, ohne den Finger in den Retronasalraum eingeführt zu haben.

Dr. Kirk Davenport (London): Es sind da einige Einwendungen gegen die Operation erhoben worden und Dr. Law meinte, dass solche nichtoperierte Fälle ganz gut ausheilen — hoffentlich ist das wahr. Ich möchte einen Fall erwähnen, wo vor einigen Jahren zwei Schwestern in meine Behandlung kamen. Sie waren sich ähnlich, wie eine Erbse der anderen. Ich stellte die Diagnose auf Adenoïde nach den gewöhnlichen Symptomen: trockene Lippe, Gesichtsausdruck etc., ohne direkte Untersuchung, und empfahl ihnen, zu einem Rhinologen zu gehen. Dieser bestätigte meine Behauptung, dass beide an Adenoïden litten. Die Affektion der jüngeren war nur eine sehr schwache, so schwach, dass er beschloss, die Operation nur an der älteren vorzunehmen. Die Fälle wurden behandelt und während der eine höchst zufriedenstellend ablief, war der andere doch nur ein qualifizierter Erfolg. Die operierte Patientin reagierte auf die Behandlung glänzend, die Regulierung gelang so, dass sie zu den vollendetsten gehört, die ich je durchsetzte, doch bei der Nichtoperierten gelang die Regulierung nicht in ganz einwandfreier Weise und ich bin überzeugt, der Grund ist nur darin zu suchen, dass sie nicht operiert wurde. Bei diesen retronasalen Affektionen halte ich es immer für sicherer, man operiert sie. Bezüglich der Diagnose denke ich, dass man mit der Erfahrung, die man in der Praxis gewinnt, recht wohl weiss, fühlt und sagen kann, ob Adenoïde vorhanden sind oder nicht.

Dr. H. W. C. Boedecker: Ich möchte noch auf einen anderen Zustand hinweisen, der ungefähr die gleichen Wirkungen wie die Adenoïde hervorruft, nämlich auf den Mangel gewisser Knorpel im Nasenflügel. Die ganze Nasen-

Digitized by Google
Original from UNIVERSITY OF MICHIGAN
Generated on 2019-10-18 20:43 GMT / http://hdl.handle.net/2027/mdp.39015060277277
Public Domain in the United States, Google-digitized / http://www.hathitrust.org/access_use#pd-us-google

and to that degree you will be able to tell whether surgical operation is necessary or not without putting the finger in the post-nasal cavity.

Dr. Kirk Davenport (London): Some points have been raised about operations, and Dr. Law has mentioned that these cases get well — let us hope that is true. I should like to mention two cases of sisters who came under my care some years ago. They were as identical as two peas. I diagnosed adenoïds by the usual signs, dry lip, features, and so forth, without examination, and I advised them to go to a rhinologist. He bore out my statement that both of them had adenoïds.

The younger one had very slight trouble, so slight that he suggested only operating upon the elder sister. The cases were treated and one was most satisfactory but the other one only a qualified success. The patient who had been operated upon answered the treatment splendidly and made as good an operation as I have ever succeeded in getting, but the one who had not been operated upon was not an unqualified success, and I believe that was due to her not having had the operation. I think in these post-nasal cases we are safer by having an operation. With regard to diagnosis, it seems to me that with the experience a man has in practice he knows and feels and can tell whether there are adenoïds present or not.

Dr. H. W. C. Boedecker: I should like to call attention to another condition that will bring about the same results as adenoïds, namely, lack of certain of the cartilages in the wing of the nose. The whole nasal fossae may

Digitized by Google
Original from UNIVERSITY OF MICHIGAN
Generated on 2019-10-18 20:43 GMT / http://hdl.handle.net/2027/mdp.39015060277277
Public Domain in the United States, Google-digitized / http://www.hathitrust.org/access_use#pd-us-google

höhle kann normal sein und eine Untersuchung kann das Fehlen jeglicher Vegetation im Nasenrachenraum, sowie jeder Verlegung der Nasenwege überhaupt ergeben, und doch wird das Kind zwar tagsüber durch die Nase atmen können, während es nachts immer durch den Mund atmet. Und das hat seinen Grund ausschliesslich im totalen Fehlen oder in der Unterentwicklung eines oder beider Knorpel im Nasenflügel und führt immer ganz dieselben Veränderungen am Kieferbogen herbei wie die Adenoïden, wenn auch vielleicht ein gradueller Unterschied immerhin bestehen mag.

Dr. James Quintero (Schlusswort): Dr. Northcroft meinte, dass in Fällen von Verlegung der Nasenwege der Gaumen mehr anscheinend als wirklich höher gewölbt ist, und ich glaube, er hat ganz recht, weil nämlich die Entwicklung des oberen Zahnbogens in falscher Richtung erfolgt ist. Der Bogen hat sich nicht genügend ausgedehnt, da die Hauptentwicklung im oberen Teil des Kopfes stattgefunden hat. Er gedachte auch des Falles von Septumdeflexion, und ich kann sagen, dass so ziemlich alle Verstopfungen der Nase dieselben Folgen hervorrufen wie die Adenoïden, gleichviel welches die Ursache sein mag, sobald sie nur die Nasenatmung aufhebt. Was die Notwendigkeit einer Operation bei gewissen Fällen betrifft, glaube ich, dass darüber wenig Zweifel bestehen kann. Denn operiert man nicht, dann bleibt die Verstopfung der Nase bestehen, und man hat den alten Zustand sofort wieder da. Indessen mag man bei Fällen, wo die Verstopfung nur geringfügig ist, vielleicht mit einer allgemeinen Behandlung sein Auskommen finden. Gleichwohl bin ich eher für die Operation. Ich entsinne mich keines Falles, wo Adenoïde vorhanden waren und nicht operiert wurde, wo dann die Adenoïden von selbst geschwunden wären. Indessen mag auch dies möglich sein.

Digitized by Google
Original from UNIVERSITY OF MICHIGAN
Generated on 2019-10-18 20:43 GMT / http://hdl.handle.net/2027/mdp.39015060277277
Public Domain in the United States, Google-digitized / http://www.hathitrust.org/access_use#pd-us-google

be perfectly normal and an examination will show no vegetation in the nasal pharynx and no obstruction in the nose at all, and yet the child in the daytime will be able to breathe through the nose, while at night it will always breathe through the mouth. That is simply due to a maldevelopment or a total absence of one or two of the cartilages in the wings of the nose, and will have the same result on the arches, not quite to such an extent, as adenoïds.

Dr. James Quintero, in reply: Dr. Northcroft mentioned that a high palate was usually more apparent than real in cases of nasal obstruction, and I think he is entirely right, because the development of the upper arch has been produced in the wrong direction: the arch has not expanded sufficiently, most of the development having been in the upper part of the head. He also mentioned the case of deflected septum, and I may say that almost any nasal obstruction will produce the same result as adenoïds, no matter what the cause, as of course it prevents breathing through the nose. As for the necessity of an operation in certain cases, I think there is no doubt about that, because if you do not operate, the obstruction of the nose remains and you will get back the old conditions immediately. However, in cases where the obstruction is only very slight perhaps medical treatment might be sufficient, though I should incline towards an operation. I do not think I know of a case where the adenoïds were present and no operation was performed and the adenoïds disappeared, although of course the thing may be possible.

Generated on 2019-10-18 20:43 GMT / http://hdl.handle.net/2027/mdp.39015060277277
Public Domain in the United States, Google-digitized / http://www.hathitrust.org/access_use#pd-us-google
Digitized by Google
Original from UNIVERSITY OF MICHIGAN

Erblichkeit in bezug auf die Verminderung der Grösse des Kiefers mit fortschreitender Kultur.[1]

Von *J. Sim. Wallace,* D. S., M. D., L. D. S., London.

Dass der menschliche Kiefer allmählich kleiner wird, ist eine allgemein anerkannte Tatsache; aber die Ursache dieser Verkleinerung ist lange nicht so klar. Diejenigen, die an die Uebertragung erworbener Eigenschaften glauben, führen sie als einen Fall, der für ihre Ansicht spricht, an[2]. Diejenigen jedoch, die eine Vererblichkeit erworbener Eigenschaften bestreiten, nehmen an, dass sie entsprechend der von ihnen vertretenen Ansicht erklärt werden könne, trotzdem sie, so weit ich gesehen habe, noch nicht imstande waren, eine genügende Erklärung dieser Tatsache zu geben.

Bevor wir in die Besprechung eintreten, werden einige Tatsachen und Zahlen wohl angebracht sein.

Die Grösse und die Prominenz der Kiefer kann durch den gnathischen Index nach Prof. Flower, der allgemein bekannt ist, angegeben werden. Derselbe lautet:

$$\frac{\text{Baseo-Nasal-Linie} \times 100}{\text{Baseo-Alveolar-Linie}}$$

oder kurz der gnathische Index $= \frac{\text{B.-N.} \times 100}{\text{B.-A.}}$

Folgende Beispiele mögen dafür angeführt werden:

Prognath:
Der Eingeborene Australiens. Der gnathische Index = 104.

Mesognath:
Der Chinese. Der gnathische Index = 99.

Orthognath:
Der Engländer. Der gnathische Index = 96.

Dieser gnathische Index gibt natürlich die relative Grösse der Kiefer zum Schädel wieder und wir brauchen uns um die absoluten Masse nicht zu kümmern. Bei der vorliegenden Untersuchung ist die Grösse der Kiefer in bezug auf den Schädel von hervorragender oder einziger Bedeutung. Eine andere Art von Messung, die vielleicht weniger bekannt ist, ist der von Prof. Flower so genannte Dental-Index, das ist die relative Grösse einer Linie, von der distalen Fläche der Weisheitszahnkrone zur vorderen Fläche der Krone des ersten Bicuspis (des Oberkiefers) in

[1] In Abwesenheit des Verfassers wurde diese Arbeit von Doktor George Northcroft vorgelesen.

[2] Spencer: Principles of Biology.

Digitized by Google
Original from UNIVERSITY OF MICHIGAN
Generated on 2019-10-18 20:43 GMT / http://hdl.handle.net/2027/mdp.39015060277277
Public Domain in the United States, Google-digitized / http://www.hathitrust.org/access_use#pd-us-google

Heredity in relation to the diminution in size of the Civilized Jaw[1].

By *J. Sim. Wallace,* D. Sc., M. D., L. D. S., London.

That the human jaw is gradually becoming smaller is a fact which is universally recognised; but the cause of this diminution in size is not so very apparent. By those who believe in the transmission of acquired characters it is instanced as a case in support of their views[2]. By those who deny this inheritance of acquired characters it is assumed to be explicable according to the principles they maintain; although, as far as I have seen, there has not as yet been an adequate explanation of the fact by them.

Before entering upon the discussion a few facts and figures may be useful.

The size and prominence of the jaws may be indicated by Prof. Flower's gnathic index, which is well known, viz.:—

$$\frac{\text{Basi-Nasal line} \times 100}{\text{Basi-Alveolar line}} = \text{gnathic index,}$$

or shortly

$$\frac{\text{B.-N.} \times 100}{\text{B.-A.}} = \text{gnathic index.}$$

The following may be taken as examples:—

Prognathous	
Native Australian.	Gnathic index 104.
Mesognathous.	
Chinese.	Gnathic index 99.
Orthognathous.	
English.	Gnathic index 96.

This gnathic index gives, of course, the relative sizes of the jaws to the head, and we need not concern ourselves with the absolute measurements. In the present inquiry the size of the jaws relative to the skull is of chief or sole importance. Another set of measurements which are perhaps less generally known is what Prof. Flower calls the dental index; that is, the relative length of a line taken from the posterior surface of the crown of the wisdom tooth to the anterior surface of the crown of the first bicuspid

[1] In the absence of D. Sim. Wallace the paper was read by Dr. George Northcroft.

[2] Spencer: Principles of Biology.

Digitized by Google
Original from UNIVERSITY OF MICHIGAN
Generated on 2019-10-18 20:43 GMT / http://hdl.handle.net/2027/mdp.39015060277277
Public Domain in the United States, Google-digitized / http://www.hathitrust.org/access_use#pd-us-google

bezug auf die Baseo-Nasal-Linie. Wenn man die erste Linie mit *d* bezeichnet, so wird die Formel für den Dental-Index folgendermassen lauten:

$$\frac{d \times 100}{\text{B.-N.}} = \text{Dental-Index}$$

Dieser Index gibt das Verhältnis der Grösse der Zähne zur Grösse des Schädels im allgemeinen vielleicht besser wieder, als irgend eine andere Messung, die man erdenken kann.

Folgende Beispiele mögen angeführt werden:

Mikrodont:
Engländer. Dental-Index 41·3.

Mesodont:
Männlicher Chinese. Dental-Index 42·6.

Megadont:
Australier. Dental-Index 45·5.

Die Baseo-Alveolar-Linie ist ungefähr $2\,^1/_3$ mal so gross als die Dentallinie und wenn wir den Dental-Index mit dieser Zahl multiplizieren, wird das Resultat annähernd der gnathische Index sein, d. h. die Abnahme des Dental- und gnathischen Index ist ungefähr identisch.

			Gnathischer Index
Folglich:	Der Engländer . .	$41{\cdot}3 \times 2\,^1/_3 = 96{\cdot}3$	96
	Der Chinese . . .	$42{\cdot}6 \times 2\,^1/_3 = 99{\cdot}4$	99
	Der Australier . .	$45{\cdot}5 \times 2\,^1/_3 = 106{\cdot}1$	104

Wenn man diese Zahlen genauer betrachtet, so wird man sehen, dass der Dental-Index etwas rascher abnimmt, als der gnathische. Dieser Umstand unterstützt nicht die Annahme, dass die Kiefer in ihrer Grösse rascher abnehmen als die Zähne

Es könnte a priori angenommen werden, dass die Grösse des Kieferkörpers direkt im Zusammenhange steht mit der Grösse der Zähne und, wie wir sehen, ist das auch tatsächlich der Fall.

Wenn wir nun die Stellung der Zähne bei prognathen Rassen mit der bei orthognathen vergleichen, so beobachten wir, dass sie etwas verschieden gestellt sind. Die folgende, aus Owens „Vergleichende Anatomie und Physiologie“ entnommene Zeichnung wird auf einen Blick die mehr nach vorn gerückte Stellung des Zahnbogens beim eingeborenen Australier zeigen.

Man kann beobachten, dass der Prognathismus bestimmt wird durch die Prominenz des Alveolarfortsatzes in der Schneidezahngegend, durch die mehr nach vorn geneigte

Digitized by Google
Original from UNIVERSITY OF MICHIGAN
Generated on 2019-10-18 20:43 GMT / http://hdl.handle.net/2027/mdp.39015060277277
Public Domain in the United States, Google-digitized / http://www.hathitrust.org/access_use#pd-us-google

(in the upper jaw) and the length of the basi-nasal line. If the former line be represented by *d*, the dental index will be as follows: –

$$\frac{d \times 100}{B\text{-}N} = \text{dental index.}$$

This index gives the sizes of the teeth relative to the general size of the skull, perhaps better than any other measurement which may be devised.

As instances the following may be taken:—

Microdont.
British. Dental index 41·3.

Mesodont.
Chinese (male). Dental index 42·6.

Megadont.
Australian. Dental index 45·5.

The basi-alveolar line is about $2^1/_3$ times the length of the dental line; and, if we multiply the dental index by that number, the results is approximately the gnathic index, i. e., the diminution of the dental and gnathic index is approximately identical.

			Gnathic Index
Thus	English . . .	$41{\cdot}3 \times 2^1/_3 = 96{\cdot}3$	96
	Chinese . . .	$42{\cdot}6 \times 2^1/_3 = 99{\cdot}4$	99
	Australian . .	$45\,5 \times 2^1/_3 = 106{\cdot}1$	104

To be somewhat more exact from the figures, it will be seen that the dental index diminishes rather quicker than does the gnathic index. This does not support the belief that the jaws diminish in size more quickly than the teeth.

It might on a priori grounds be assumed that the size of the body of the jaws is directly correlated with the size of the teeth, and this we see is actually the case.

If now we compare the position of the teeth in prognathous races with that of orthognathous races, we observe that they are placed somewhat differently. The following figure drawn from Owen's "Comparative Anatomy and Physiology" will show at a glance the more anterior position of the dental arch in the aboriginal Australian.

It will be observed that prognathism is dependent on the prominence of the alveolus in the incisor region on the more forward direction of the incisors, on the size of the body of the jaw, and on the more anterior position of the arches of the teeth relative to the body of the mandible and the bones of the face.

Digitized by Google
Original from UNIVERSITY OF MICHIGAN
Generated on 2019-10-18 20:43 GMT / http://hdl.handle.net/2027/mdp.39015060277277
Public Domain in the United States, Google-digitized / http://www.hathitrust.org/access_use#pd-us-google

Richtung der Schneidezähne, durch die Grösse des Körpers des Kiefers und durch die mehr nach vorn gerückte Stellung der Zahnbögen in bezug auf den Körper des Kiefers und der Knochen des Gesichtes.

Ausser den bereits erwähnten Unterschieden besteht zwischen zivilisierten und wilden Rassen noch ein grosser Unterschied in der Gestalt und besonders der Stärke des Kiefers, der hauptsächlich auf die Ansätze und Wirksamkeit von Muskeln zurückzuführen ist.

Durch den beständigen Genuss von derber und faseriger Kost sind bei den wilden Rassen die Kaumuskeln bedeutend stärker ausgebildet. Die Grösse des Unterschiedes in dieser Hinsicht zwischen der Gebrauchsweise bei Zivilisierten und Wilden kann nach den neuesten Experimenten Dr. Blacks beurteilt werden, welcher findet, dass ein Mann, „der von natürlicher Kost lebt, imstande ist, seine Kiefer mit einer Kraft von 300 Pfund zu schliessen, während im zivilisierten Zustand und bei künstlicher Zubereitung der Nahrung, die Grösse der Kraft, die vom einzelnen Zahn ohne starken Schmerz oder Schädigung ertragen werden kann, auf 100 Pfund reduziert ist oder noch weniger, und zwar im Zustand augenscheinlicher Gesundheit".

Ein Vergleich eines Kiefers in höherem Alter, in dem die Zähne schon verloren gegangen sind, mit einem, an dem die Zähne in voller funktioneller Tätigkeit sind, zeigt auf einen Blick, welche Teile des Unterkiefers durch die Entwicklung der Muskeln hauptsächlich vergrössert werden. Ebenso kann man die Abhängigkeit des Alveolarfortsatzes von den Zähnen daran sehen.

Man wird sehen, dass ein grosser Teil des Kieferwinkels resorbiert und der vordere Kondyl in der Grösse reduziert ist. Aber nicht nur die Veränderungen, die an der Zeichnung zu sehen sind, sondern auch eine Reduktion der Dicke des Kiefers um mindestens die Hälfte ist eingetreten.

Eine ähnliche Veränderung beobachtet man in den Teilen, die nahe der Insertion des Masseters, des äusseren und inneren Pterygoideus in der Kindheit und Pubertät, das heisst, mit der Zunahme der Stärke und Kraft der Muskeln, geht Hand in Hand eine Zunahme des Kieferastes in Länge, Breite und Dicke und diese Veränderung geschieht proportional zur Entwicklung der Muskeln.

Es kann beobachtet werden, dass beim Kiefer im Alter die Länge nicht abnimmt, da, wie ich bereits früher ge-

Digitized by Google
Original from UNIVERSITY OF MICHIGAN
Generated on 2019-10-18 20:43 GMT / http://hdl.handle.net/2027/mdp.39015060277277
Public Domain in the United States, Google-digitized / http://www.hathitrust.org/access_use#pd-us-google

Besides the differences already mentioned there is a considerable difference in civilised and savage races in the shape and especially in the massiveness of the mandible, due largely to the effects of muscular attachments and actions.

From the continual use of coarse and fibrous foods in savage races the muscles of mastication are greatly augmented in size. The amount of difference in this respect between the uses of the civilised and the uncivilised may be judged from the recent experiments of Dr. Black, who finds that a man living on "natural food would be able to close his jaws with a force of three hundred pounds, whereas in a civilised state and depending upon artificial preparation of foods, the amount of stress that would be borne by the individual tooth without severe pain or injury

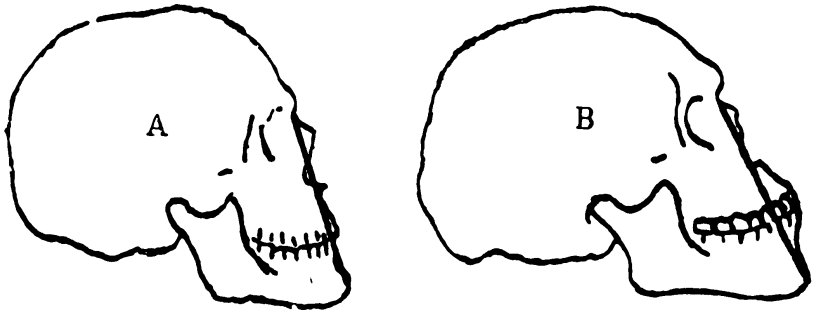

Fig. 1.

A. Schädel eines Europäers. *B*. Schädel eines Eingeborenen Australiens. Eine gerade Linie ist von der Nasenwurzel zur Symphyse des Kinns gezogen, um die mehr nach vorn verschobene Lage der Zahnbogen zu zeigen.

Skull ot European *A* and Aboriginal Australian *B*. *A* straigth line is drawn from the nasion to the symphysis menti, to show in *B* the more anterior position of the dental arch.

is reduced to one hundred pounds, or less in a state of apparent health".

A comparison of an aged jaw in which the teeth are lost with one in which the teeth are in full functional activity, shows at a glance the parts of the mandible which are chiefly augmented by muscular development. The subserviency of the alveolus to the teeth is also seen.

It will be seen that a large part of the angle of the jaw has been absorbed, and the anterior condyle is reduced in size.

Not only are the changes shown in the figure brought about, but the massiveness of the jaw is reduced by at least one half.

Generated on 2019-10-18 20:43 GMT / http://hdl.handle.net/2027/mdp.39015060277277
Public Domain in the United States, Google-digitized / http://www.hathitrust.org/access_use#pd-us-google
Digitized by Google
Original from UNIVERSITY OF MICHIGAN

sagt habe, die Länge des Kieferkörpers am meisten von der Entwicklung und der Grösse der Zähne abhängig ist.

Nun sind wir so weit gekommen, um auf die Ursachen der Grössenverminderung des Kiefers bei zunehmender Zivilisation hinzuweisen.

Es sind hauptsächlich vier Ursachen, nämlich:

a) Verminderung durch Inaktivität der Muskeln oder, wie man genauer sagen könnte, mangelhafte Entwicklung infolge Fehlens des notwendigen Reizes muskulärer Aktivität.

Die mangelhafte Entwicklung aus dieser Ursache ist natürlich allgemein anerkannt, nicht nur im speziellen Falle der Kiefer, sondern auch für alle Knochen, an denen sich Muskeln ansetzen. Die gesteigerte Entwicklung infolge Muskelaktivität ist hauptsächlich in der Nachbarschaft der Muskelansätze ausgeprägt. Es ist schwer, zu sagen, wie weit sich der Kieferknochen bei den zivilisierten Rassen entwickeln könnte, wäre er demselben Muskelzug unterworfen, wie er bei den Wilden normal ist, und da wir diesen Punkt als Ausgangspunkt annehmen können, wird es vielleicht angezeigt sein, unsere Aufmerksamkeit auf das zu beschränken, was tatsächlich stattgefunden hat. Ein Hinweis auf Fig. 2 zeigt dies deutlich. Zu dem Reiz zum Wachstum infolge Muskeltätigkeit können wir den des vermehrten Zuges hinzufügen. Es ist eine bekannte Tatsache, dass die Anordnung der Trabecula in langen Knochen von der Richtung des Muskelzuges beeinflusst wird und diese Kraft beeinflusst ohne Zweifel auch in geringerem Masse die Entwicklung des Kiefers.

Die nächste Ursache des verminderten Prognathismus am Kulturmenschen ist *b*) die mehr nach hinten gerückte Stellung der Zahnbögen infolge der verminderten Grösse der Zunge.

Wenn der Mund geschlossen ist, füllt die Zunge die Mundhöhle aus und dann gibt die Grösse der Zahnbögen ein gutes Bild der Grösse der Zunge. Zahlreiche Schädel wurden Messungen unterworfen und man hat eine deutliche Abnahme der Grösse beim Kulturmenschen beobachtet [1].

Es ist eine allgemein bekannte Tatsache, dass die Stellung der Zähne durch mechanische Einflüsse leicht ver-

[1] Talbot: Die Aetiologie der Knochendeformitäten des Schädels, Gesichtes und der Kiefer.

Digitized by Google
Original from UNIVERSITY OF MICHIGAN
Generated on 2019-10-18 20:43 GMT / http://hdl.handle.net/2027/mdp.39015060277277
Public Domain in the United States, Google-digitized / http://www.hathitrust.org/access_use#pd-us-google

A similar change is observed in those parts in the neighbourhood of the insertion of the masseter, temporal and internal pterygoid in childhood and adolescence. That is with the increase in size and strength of the muscles there goes an increase in length, breadth, and depth of the ramus, and this change takes place in proportion to the muscular development.

It may be noticed that in the aged jaw the length does not diminish, and as I have said before, the length of the body of the jaw is largely dependent on the development and size of the teeth.

We are now in a position to point out the causes of the diminished size of the civilised jaws.



Fig. 2.

Seitenansicht zweier Kiefer eines Erwachsenen und Bejahrten. Die schattierte Kontur zeigt den Umfang des Knochens in voller funktioneller Aktivität. Die unschattierte zeigt die Reduktion des Kiefers infolge Verlustes der Zähne und funktioneller Inaktivität.

Side view of two mandibles, adult and aged. The shaded part shows the extent of the bone in full functional activity. The unshaded part shows the mandible reduced from loss of teeth and functional inactivity.

There are four principal causes, viz.:—

(*a*) Diminution from muscular inactivity, or as it might be put with stricter accuracy, incomplete development from lack of the necessary stimulus of muscular activity.

The incomplete development from this cause is of course generally recognised not only in the case of the jaws but in all bones to which muscles are attached. The increased development from muscular activity is chiefly in the neighbourhood of the attachments of muscles. It is difficult to say to what amount the jaw-bone might develop in the civilised races were it subjected to the muscular strain which is normal among savages, and, as this may be considered a point or the point at issue, it will perhaps

Digitized by Google
Original from UNIVERSITY OF MICHIGAN
Generated on 2019-10-18 20:43 GMT / http://hdl.handle.net/2027/mdp.39015060277277
Public Domain in the United States, Google-digitized / http://www.hathitrust.org/access_use#pd-us-google

ändert wird. Wenn eine schwache, fortdauernd wirkende Kraft auf einen oder mehrere Zähne wirkt, bewegen sie sich, bis der Druck durch eine gleichstarke und entgegengesetzte Kraft im Gleichgewicht gehalten wird. Das ganze System der Zahnregulierungen, wie es von den Zahnärzten angewendet wird, beruht auf dieser Tatsache. Wenn ein Zahn oder mehrere so veranlasst werden, ihre Position zu verändern, so passt sich der Alveolarfortsatz der geänderten Stellung an. Unter diesen Umständen ist es für die Zähne unmöglich, anders als prognath zu sein, wenn die Zunge gross ist, und umgekehrt. Die Frage nach der Ursache des Grösserseins der Zunge ist einfach beantwortet, da dieselbe wie andere Muskelgebilde sich kräftiger entwickelt, wenn sie mehr gebraucht wird. Ich habe an anderer Stelle[1] darauf hingewiesen, wie bedeutend stärker die Zunge in Anspruch genommen wird, wenn rohe und faserige Kost gekaut wird, statt der verfeinerten Nahrung, die der Kulturmensch kaut und verschluckt. Was auch immer die Ursache der Grössenverminderung der Zunge sei, die Tatsache steht unzweifelhaft fest, dass sie kleiner ist und dass die Zähne und der Alveolarfortsatz eine Stellung einnehmen, die von deren Grösse zum grossen Teile abhängig ist.

Die dritte Hauptursache der Kleinheit des Kiefers beim Kulturmenschen ist *c*) die Grösse der Zähne selbst. Dass die Zähne der zivilisierten Rassen kleiner sind als die bei den wilden, ist durch Messungen tatsächlich festgestellt worden[2]. Die Kronen der Zähne kommen in der Substanz des Kieferknochens zur Entwicklung und es ist bekannt, dass die aktive Entwicklung der umgebenden Teile dadurch angeregt wird. Dies wird besonders bei Fällen bestätigt, wo die Anzahl der Zähne reduziert ist[3]. Es ist klar, dass dieser Reiz zum Längenwachstum des Körpers des Kiefers von der Muskeltätigkeit unabhängig ist. Es ist wichtig, zu beobachten, dass die Zähne des Kulturmenschen an Grösse abgenommen haben, dass sie, da sie passive Gebilde sind, unabhängig vom Gebrauch gebildet sind und durch funktionelle Aktivität nicht an Grösse zunehmen. Nicht einmal die Transmissionisten behaupten, dass eine solche Grössenabnahme auf die Vererbung erworbener Eigenschaften zurückgeführt werden kann. So sagt Spencer

[1] Physiologie des Kauens, British Journal of Dental Science, November 1909.

[2] Flower: Journal of Anthropologient Institute, März 1885.

[3] Tomes: Dental Surgery, vierte Ausgabe. S. 65.

Digitized by Google
Original from UNIVERSITY OF MICHIGAN
Generated on 2019-10-18 20:43 GMT / http://hdl.handle.net/2027/mdp.39015060277277
Public Domain in the United States, Google-digitized / http://www.hathitrust.org/access_use#pd-us-google

be well in the meantime to limit our attention to what actually does take place. A reference to Fig. 2 shows this sufficiently clearly. In addition to the stimulus to growth of muscular activity we may add that of increased strain. It is known that the arrangement of the trabeculae in long bones is due to the direction of strain, and this force no doubt influences slightly the development of the jaw.

The next cause of diminished prognathism in the civilised is (*b*) the more posterior position of the whole arch of the teeth, due to the diminished size of the civilised tongue.

When the mouth is closed the tongue fills the cavity of the mouth, and thus the size of the arch of the teeth gives a fair indication of the size of the tongue. Measurements have been taken of numerous skulls, and a marked diminution in size in the civilised has been observed [1].

It is well-known that the position of the teeth is easily changed by mechanical means; if a slight continuous force is applied to any or several teeth they are moved till the pressure is equilibrated by an equal and opposite force. The whole system of the regulation of the teeth employed by dentists is dependent upon this fact. If a tooth or teeth are thus made to alter their position the alveolus adapts itself to the changed position. Since this is the case it is impossible for the teeth to be other than prognathous when the tongue is large or vice versa. The question as to the cause of this enlargement of the tongue is simply that it, like other muscular structures, when it is much used, develops more fully. I have pointed out elsewhere [2] how very much more the tongue is used when coarse and fibrous food is masticated, than when the refined foods of civilised peoples are masticated or swallowed. However, whatever be the cause of the diminished size of the tongue the fact undoubtedly remains that it is smaller, and that the teeth and alveolus occupy a position which is largely dependent upon its size.

The third principal cause of the smallness of the civilised jaw is (*c*) the size of the teeth themselves. That the teeth of the civilised are smaller than are those of the more savage races is established by actual measurement [3].

---

[1] Talbot: "The Etiology of Osseous Deformities of the Head Face, and Jaws".

[2] "Physiology of Mastication", British Journal of Dental Science, November 1900.

[3] Flower: Journal of Anthropologient Institute, March 1885.

Digitized by Google
Original from UNIVERSITY OF MICHIGAN
Generated on 2019-10-18 20:43 GMT / http://hdl.handle.net/2027/mdp.39015060277277
Public Domain in the United States, Google-digitized / http://www.hathitrust.org/access_use#pd-us-google

in bezug auf die Rippen und andere Gebilde an Pflanzen, die nur eine passive Funktion haben, dass ihre Entstehung nur als Resultat der natürlichen Auslese erklärt werden könne. Ebenso sagt er von Gebilden, die bei den Tieren nur passiv nützlich sind, dass er nie auch nur träumte, dass sie als Resultat der Vererbung funktionell herbeigeführter Modifikationen erklärt werden könnten [1].

Die vierte wichtige Ursache der Grössenverminderung der Kiefer ist die aufrechte Körperhaltung.

Die Grössenverminderung der Zähne durch natürliche Auslese bietet jedoch ein ziemlich schwieriges Problem. Es könnte die Frage aufgeworfen werden, ob eine etwas geringere Grösse der Zähne von genügender Bedeutung für das Ueberleben sein kann, um ein Aussterben von Menschenmengen hervorgerufen und so eine Abnahme der durchschnittlichen Grösse der Zähne des Kulturmenschen herbeigeführt zu haben. Wenn wir nur das besonders grosse Gewicht der grösseren Zähne und die besondere Ernährung und Muskulatur, die dieselben benötigen, in Betracht zögen, kämen wir sicher zum Schluss, dass dies nicht die Ursache der Grössenverminderung war. Es geschieht jedoch nicht immer auf dem direktesten Wege, auf dem Veränderungen eintreten. Betrachten wir z. B. den Fall der Wilden, wie der Australier. Bei denselben finden wir ein ziemlich kleines Schädelvolumen, nämlich 1197. Der Engländer hat, wenn wir vergleichen, eine Schädelkapazität von 1427. Erinnern wir uns, dass das Schädelvolumen des Urahnen des Engländers nicht grösser war, als das des Australiers und wir sehen bei der Annahme, dass die Grösse der Zähne gleich bleibt, während der Schädel an Grösse zunimmt, ein Annähern an den mikrodonten Typ, denn die Basio-Nasal-Linie nimmt augenscheinlich mit dem allgemeinen Wachstum des Schädels zu. Der Wert des vergrösserten Gehirnes für das Ueberleben wird jedoch kaum in Frage gestellt werden.

Betrachten wir jedoch die Sache von einem etwas anderen Gesichtspunkt. Wir können annehmen, dass es von bedeutendem Wert für das Ueberleben ist, dass das Gehirn des Menschen hoch entwickelt und gut genährt sei. Ein gewisser Teil der Blutversorgung geht durch die Carotis communis. In einem Falle wollen wir annehmen, dass ein grösserer Teil in den Schädel abgelenkt wird und dass

[1] Principles of Biology, Band I. (Neue, vermehrte Auflage.)

Digitized by Google
Original from UNIVERSITY OF MICHIGAN
Generated on 2019-10-18 20:43 GMT / http://hdl.handle.net/2027/mdp.39015060277277
Public Domain in the United States, Google-digitized / http://www.hathitrust.org/access_use#pd-us-google

The crowns of the teeth are developed in the substance of the jaw-bone, and it is known that the active development of surrounding parts are thus stimulated to growth. This is remarkably verified by cases in which the number of teeth are reduced in number[1]. It is evident that this stimulus for the development in length of the body of the jaw is independent of muscular activity. It is important to observe that the teeth of the civilised have diminished in size, as they are passive structures, are formed quite independent of use, and do not augment in size by functional activity. Nor is it maintained by "transmissionists" that such diminished size can be held to be due to inheritance of acquired characters. Thus Mr. Spencer, in referring to spines and other structures in plants whose functions are passive, says that this evolution is inexplicable except as results of natural selection. So, too, with structures having only a passive utility in animals he says he "never dreamed" that they were explicable as the result of the inheritance of functionally wrought modifications[2].

The fourth important cause (*d*) of the diminution in size of the jaws is the upright posture. When the erect posture is assumed the weight of the thorax and viscera is thrown to a certain extent on to the hyoid and thus tends to drag the tongue downwards and backwards.

The diminution in size of the teeth by natural selection, however, presents a somewhat difficult problem. It may be questioned by some whether slightly smaller size of teeth can possibly have been of sufficient survival value to have caused the extinction of multitudes of men, and so to have brought about a diminution in the average size of civilised teeth. When we consider merely the extra weight of larger teeth, and the extra nutrition and muscle required to carry them about, we would certainly come to the conclusion that this has not been the cause of the diminution. It is not, however, always in a direct way that changes are brought about. Consider for example the case of such savages as the Australians. In them we find a relatively small cranial capacity 1197. Compare this with the cranial capacity of an Englishman, viz., 1427. Remember that the cranial capacity of the remote ancestors of the English were no larger than that of the Australian, and we see that assuming the size of the teeth to remain the same while

[1] Tomes: Dental Sugery, 4th ed., p. 65.

[2] Principles of Biology, vol. 1 (new and enlarged edition).

Digitized by Google
Original from UNIVERSITY OF MICHIGAN
Generated on 2019-10-18 20:43 GMT / http://hdl.handle.net/2027/mdp.39015060277277
Public Domain in the United States, Google-digitized / http://www.hathitrust.org/access_use#pd-us-google

dieser sich voll entwickle; in einem anderen Fall, dass ein grösserer Teil zu den Zähnen geht. Es ist klar, dass, wenn das Gehirn von grossem Werte für das Ueberleben ist, die Zähne leiden müssen, dass die, welche die eine Eigenschaft erben, überleben, während die, welche die andere erben, aussterben.

Die letztere Annahme habe ich angeführt, mehr um darauf hinzuweisen, auf wie indirektem Wege eine Grössenabnahme der Zähne verursacht werden kann, wie als tatsächliche Behauptung, wie dieselbe in Wirklichkeit stattgefunden habe[1]. Ausser den Faktoren, welche direkt oder indirekt eine Grössenverminderung der Zähne bewirken, haben wir auch mit Blutvermischung und geschlechtlicher Auslese als Faktoren zu rechnen.

Was besagt dies alles nun in bezug auf die Grösse des Kiefers des Wilden und des Kulturmenschen? Einfach, dass seine jeweilige Grösse zum grössten Teile nicht auf Vererbung zurückzuführen, sondern ein in jeder Generation wieder entwickeltes Charakteristikum als Resultat der Entwicklung der Umgebung ist. Ganz im Einklang damit stehen die neuesten Forschungen der Biologen. „Botaniker und Zoologen haben übereinstimmend nachgewiesen, dass die Körper von Tieren und Pflanzen grossen Veränderungen als Resultat des Wechsels der Umgebung unterliegen. Diese Veränderungen sind natürlich nicht oder in der Regel nicht vererbt, sondern einfach in jeder Generation neu entwickelt als Resultat des Einflusses der Umgebung. Es war angenommen worden, dass spezifische Eigenschaften vererbt werden, aber je eingehender die Sache studiert wird, desto brennender wird die Frage, ob nicht manche oder die meisten der sogenannten spezifischen Eigenschaften einfach von jedem Individuum für sich erworben werden und mit Vererbung wenig zu tun haben“ [2]. Dies wird auch durch die Erkennung der Tatsache, dass Rassendifferenzen häufig beinahe allein auf Unterschieden der Umgebung beruhen, nachdrücklich betont.

Die Konklusion, zu der wir gelangen, ist also folgende:

1. Dass die Verminderung der Grösse des Kiefers zurückzuführen ist auf Differenzen der Umgebung und die

---

[1] Ich habe bereits die Hauptursache der Grössenabnahme der Zähne erörtert in „The Cause and Prevention of Decay in Teeth“ (Ursachen und Hintanhaltung der Zahnfäule), S. 71 und 72.

[2] H. W. Conn: The Method of Evolution, 1900.

Digitized by Google
Original from UNIVERSITY OF MICHIGAN
Generated on 2019-10-18 20:43 GMT / http://hdl.handle.net/2027/mdp.39015060277277
Public Domain in the United States, Google-digitized / http://www.hathitrust.org/access_use#pd-us-google

the cranium increases in size, we have a certain advance towards the microdont type, for the basio-nasal line may be assumed to augment with the general augmentation of the cranium. The survival value of increased brain capacity will hardly be questioned.

Consider the matter from a slightly different point of view; assume that it is of considerable survival value that the brain of man should be highly developed and well nourished. A certain amount of nutrition flows along the common carotid; in one case let us assume that a larger amount is diverted to the cranium, and that this develops fully; in another that a larger amount goes to the teeth. It is evident that if the brain is of great survival value the teeth may suffer, those inheriting the one peculiarity surviving, while those inheriting the other become extinct.

This latter assumption I have introduced more to indicate how indirect methods may effect a diminution in size of the teeth rather than as an actual statement of fact as to the exact method which has in reality taken place[1]. In addition to the factors which directly or indirectly bring about a diminished size of the teeth, we may also have the factors panmixia and germinal selection.

Now what does all this indicate with regard to the size of the savage and civilised jaw? Simply that to a large extent, its particular size is not due to heredity, but is largely a characteristic redeveloped in each generation as the result of the action of the environment. This is quite in accordance with the recent investigation of biologists. "Botanists and zoologists have conclusively shown that the bodies of animals and plants are subject to a very great change as the result of changes in the environment. Such changes are, indeed, not inherited, at least as a rule, but are simply redeveloped in each generation as the result of the action of the environment. Specific characters we have supposed to be inherited, but the more this matter is studied the more prominent has become the question as to whether many or most of the socalled specific characters, instead of being matters of inheritance are not simply acquired by each individual[2]". Much more strongly does this then emphasise the recognition of the fact that racial differences, frequently, are almost solely dependent on differences of environment.

[1] I have already discussed the principal cause of the diminution in size of teeth in "The Cause and Prevention of Decay in Teeth", pp. 71 and 72.

[2] H. W. Conn: The Method of Evolution, 1900.

Digitized by Google
Original from UNIVERSITY OF MICHIGAN
Generated on 2019-10-18 20:43 GMT / http://hdl.handle.net/2027/mdp.39015060277277
Public Domain in the United States, Google-digitized / http://www.hathitrust.org/access_use#pd-us-google

tatsächlich durch Vererbung verminderte Grösse der Zähne und der damit zusammenhängenden Verkürzung des Kiefers.

2. Dass diese durch Vererbung verminderte Grösse der Zähne in keiner Weise durch Nichtgebrauch der Zähne erklärt werden kann, da die Zähne, nicht wie viele andere Gebilde, unabhängig von Gebrauch oder Nichtgebrauch sich bilden. Ebenso haben wir keinen Grund, anzunehmen, dass der Nichtgebrauch der Zähne auf dem Wege der Vererbung zur Tendenz des Kleinerwerdens führt, da sie selbst in Funktion rein passiv sind.

Diskussion:

Dr. W. Law: Der Vortrag hat mich sehr gefesselt, da er so klar und logisch gedacht ist. Nichts weist darauf hin, dass die Kieferverkleinerung eine Frage der Vererbung, alles jedoch, dass sie eine Frage der Umgebung ist. Nichts beweist, dass der Mensch sich sehr verändert hat. Natürlich ist es klar, dass er sich etwas geändert hat, infolge der grösseren geistigen und verminderten körperlichen Tätigkeit, sowie des erhöhten Komforts, aber diese Aenderung ist bei den zivilisierten Rassen stärker ausgesprochen als bei den wilden. Wenn man in Rom die wundervollen antiken Statuen untersucht, findet man, dass sie vom Bilde des heutigen Menschen nicht stark abweichen. Es ist die Eigentümlichkeit der antiken Statuen, dass sie zusammengesetzt sind, indem der Künstler einen Teil des Gesichtes von einer Person, den anderen von einer zweiten und so weiter nahm, bis er annahm, ein vollkommenes Gesicht erreicht zu haben, das ein Ideal repräsentierte. Der vollkommene Typ von heute ist von dem jener Zeit nur wenig verschieden. Die alten Schädel in den Museen zeigen auch keine grosse Differenz gegen die heutigen. Der Unterschied liegt vielleicht an unserem künstlerischen Ideal der Schönheit und Proportionen. Was wir für einen harmonischen Kopf und Kiefer ansehen, wäre von einem anderen Zeitalter nicht so beurteilt worden. Es scheint mir, dass abnorm entwickelte Kiefer ihre Ursache in der Umgebung und nicht in der Vererbung oder irgendwie der Auslese haben und dass die abnormale Entwicklung nach der Geburt des Kindes erfolgt. Ich glaube nicht, dass die Natur die Vererbung von Abnormalitäten beabsichtigt, denn es wäre schrecklich, wenn es wahr wäre. Ich glaube, jedes Kind ist bei seiner Geburt als vollkommener Typ beabsichtigt. Die

Digitized by Google
Original from UNIVERSITY OF MICHIGAN
Generated on 2019-10-18 20:43 GMT / http://hdl.handle.net/2027/mdp.39015060277277
Public Domain in the United States, Google-digitized / http://www.hathitrust.org/access_use#pd-us-google

The essence of the conclusion, therefore, which we reach is, 1st. That the diminution in size of the jaw is due to differences in environment, and the actual hereditary diminished size of the teeth and correlated diminished size of jaw. 2nd. That this hereditarily diminished size of teeth can in no way be accounted for by the disuse of the teeth, as the teeth are formed unlike many other structures absolutely independent of use or disuse. Nor have we any grounds for the assumption that disuse of the teeth may induce a hereditary tendency to diminished size of the teeth as they are passive in themselves in their function.

Discussion.

Dr. W. Law: The paper appeals to me very strongly because it is so sensible and so clearly reasoned. There is nothing to indicate that it is a question of heredity, but everything to show it is a question of environment. There is nothing to prove that man is very much different than he used to be. It is, of course, apparent that he has changed a little by increased mental activity, less physical activity, and more comforts than he had in the past, but that change has been more in the civilised than in the savage races. When one is in Rome and examines the beautiful old statues there he sees that they do not greatly differ from humanity today. The peculiarity of ancient statues is that they were composite, a portion of a face being taken from one person, another from another, and so on, until the artist considered he had arrived at a perfect face, so that the statue represented an ideal person. The perfect types of today do not vary very much from the perfect type at that time. The old skulls in museums are also not very much different from the skulls of today. The difference perhaps is in our artistic ideal of beauty and proportion. What we consider as harmonious head and jaws might not have been considered so by a person of another age. It seems to me that abnormally developed jaws have a cause in environment and not in heredity or any question of selection and that the abnormal development occurred after the birth of the child. I do not believe that Nature intends or arranges for the inheritance of abnormalities, because if it were true it would be an awful thing. I believe a child at birth is intended to be a perfect type. The question of environment then is the thing to be taken into consideration in connection with the whole of the body, the teeth included.

Digitized by Google
Original from UNIVERSITY OF MICHIGAN
Generated on 2019-10-18 20:43 GMT / http://hdl.handle.net/2027/mdp.39015060277277
Public Domain in the United States, Google-digitized / http://www.hathitrust.org/access_use#pd-us-google

Frage der Umgebung muss also in bezug auf den ganzen Körper, die Zähne mit inbegriffen, beachtet werden.

Dr. H. G. Fischer (Köln): Ich kenne nichts, was an den Zähnen oder Kiefern solche Verwüstungen anrichtet, wie hereditäre Syphilis, nicht nur wegen der mangelnden Entwicklung der Zähne, sondern weil viele Zähne gar nicht durchbrechen. Die ersten, die ausbleiben, sind die seitlichen Schneidezähne und dieser Umstand beeinflusst die Grösse des Kiefers. Da die Krankheit nun in einer Generation nicht ausgemerzt wird, verläuft diese Abnormalität wahrscheinlich von einer Generation zur anderen. Meiner Meinung nach ist es fraglich, ob die hereditäre Syphilis nicht eine grössere Rolle bei der Grössenabnahme des Kiefers spielt, ohne damit natürlich sagen zu wollen, dass nicht auch andere Faktoren massgebend sind.

Dr. Law: Was verstehen Sie unter hereditärer Syphilis?

Dr. Fischer: Die, die durch die Eltern akquiriert wird.

Dr. Law: Glauben Sie, ein Kind wird mit der Krankheit oder den Folgen derselben geboren?

Dr. Fischer: Das Kind wird mit dem Virus der Syphilis im Körper geboren.

Dr. Law: Ich wusste bisher nicht, dass dies der Fall sei.

Dr. Fischer: Es ist aber tatsächlich so. Nehmen wir zum Beispiel die Hutchinsonschen Zähne, worauf sind sie zurückzuführen, wenn nicht auf hereditäre Syphilis. Der erste bleibende Molar beginnt seine Entwicklung ungefähr in der 25. Woche des intra-uterinen Lebens. Was für Krankheit oder Abnormalität kann da im Kinde sich fühlbar machen, wenn nicht hereditäre Syphilis. Das ist eine Frage, die ich gern beantwortet haben möchte. Die Krankheit selbst zeigt sich im letzten Stadium des intra-uterinen und in der ersten Zeit des extra-uterinen Lebens; der mittlere Schneidezahn beginnt im ersten Monat des extra-uterinen Lebens sich zu entwickeln, hingegen der erste bleibende Molar im letzten Monat des intra-uterinen. Die Krankheit richtet an den Zähnen Verwüstungen an und ausserdem ist auch die Grösse der Zähne infolge mangelhafter Entwicklung geringer, sie sind im mesio-distalen Durchmesser kleiner als Zähne, die nicht durch hereditäre Syphilis beeinflusst sind. Das Kind kann, trotzdem die Mutter frei bleiben kann, infiziert sein. Es ist daher eine grosse Frage, ob diese Krankheit nicht mit der Grössenabnahme des Kiefers viel mehr zu tun hat, einerseits wegen

Digitized by Google
Original from UNIVERSITY OF MICHIGAN
Generated on 2019-10-18 20:43 GMT / http://hdl.handle.net/2027/mdp.39015060277277
Public Domain in the United States, Google-digitized / http://www.hathitrust.org/access_use#pd-us-google

Dr. H. G. Fischer (Cologne): I do not know anything that pay such havoc with the teeth or jaws as hereditary syphilis, not only because of the lack of development of the teeth but in the failure of many teeth to erupt. The first that fail are the lateral incisors and that affects the size of the jaw and the abnormality will run probably from generation to generation, because the disease is not eradicated in one generation. It is a question in my mind whether hereditary syphilis is not a great factor in the diminution in the size of the jaw, without of course saying that there are no other causes.

Dr. Law: What do you mean by hereditary syphilis?

Dr. Fischer: That which is acquired from the parent.

Dr. Law: Do you mean a child born with the disease or the effects of the disease?

Dr. Fischer: The child is born with the virus of syphilis in its body.

Dr. Law: I did not know that it was.

Dr. Fischer: It is a fact. If you take the Hutchinson teeth, what are they due to except hereditary syphilis? The first permanent molar begins to erupt at about the twenty-fifth week of inter-uterine life. What disease or what abnormality is felt in the child at that age except possibly hereditary syphilis? That is a question I should like to have explained. The disease manifests itself in the last stages of inter-uterine life and the first stages of extra-uterine life; the central incisors begin to develop in the first month of extra-uterine life, while the first permanent molar begins in the last month of the inter-uterine life. The disease plays havoc with the teeth and there is also a diminution in the size of the tooth due to the lack of development, that is to say, the teeth are smaller in the mesio-distal diameter than they would be if they were not affected by hereditary syphilis. The child can be infected without infecting the mother, and it is a question whether the disease has not had a great deal to do with the diminution of the size of the jaw, because of the diminution in the size of the teeth or the failure of many teeth to erupt.

Digitized by Google
Original from UNIVERSITY OF MICHIGAN
Generated on 2019-10-18 20:43 GMT / http://hdl.handle.net/2027/mdp.39015060277277
Public Domain in the United States, Google-digitized / http://www.hathitrust.org/access_use#pd-us-google

der geringeren Grösse der Zähne, anderseits wegen des Nichtdurchbrechens vieler Zähne.

Dr. W. C. Achard: Ich bin bezüglich der Grössenverringerung der Zähne mit Dr. Law vollkommen einverstanden. Auch ich glaube, dass unsere Zähne genau so gross sind, wie die vor 2000 Jahren. Ich habe die Zähne an vielen alten ägyptischen und einigen etruskischen Schädeln untersucht und gefunden, dass sie fast genau so gross sind, wie die eines gut ausgebildeten Mannes von heute, vielleicht mit der einzigen Ausnahme des Weisheitszahnes, der, so weit ich durch Messungen feststellen konnte, in der Grösse abgenommen hat.

Dr. Law: Ich bin mit Dr. Fischer vollkommen einverstanden und ich glaube, er verstand nicht, was ich sagen wollte. Es ist mir klar, dass Syphilis die Form und Grösse der Zähne beeinflusst und dass die Kinder von Eltern, die daran leiden, oft Degenerationserscheinungen aufweisen, aber ich glaube nicht, dass das Kind mit der Krankheit geboren werden kann. Natürlich ist das Kind für Infektion empfänglich, aber ich kann nicht glauben, dass sich die Krankheit von selbst entwickeln kann. Es ist absolut unmöglich, dass ein Krankheitskeim durch 20 oder 30 Jahre sich ruhig verhalten kann, um dann am Kind in seinem Mannesalter die Krankheit zu entwickeln. Was an das Kind vererbt wird, sind die Folgen der Krankheit und nicht deren Keim.

Dr. Fischer: An das Kind wird der spezifische Erreger der Syphilis vererbt. Es wurde nachgewiesen, dass sich die Krankheit am Kinde erst wenn es zehn Jahre alt ist entwickelt, indem die Mikroben anfangen, sich fühlbar zu machen und die weitere Entwicklung der Krankheit eintritt. Der Mikrobe ist für Syphilis ebenso charakteristisch wie der Kochsche Bazillus für Tuberkulose. Er ist also im Körpersystem des Kindes entstanden, zeigt sich aber erst gewöhnlich im späteren extra-uterinen Leben.

Dr. W. M. Cooper: Vor kurzer Zeit wurde auf dem in Frankfurt abgehaltenen Kongresse bewiesen, dass das Studium der Syphilis bereits so vorgeschritten ist, dass ein Nachweis der Krankheit mit Serumreaktion möglich ist. Am Kongresse wurde beschlossen, alle Fälle mit positivem Ausfall, einerlei, ob manifeste Krankheitserscheinungen vorhanden sind oder nicht, in der gleichen Weise zu behandeln, wie bei ausgesprochenen floriden Erscheinungen.

Dr. Fischer: Sehr richtig. Man kam überein, jeden Fall so zu behandeln, als ob die Krankheit frisch akquiriert worden wäre. Selbst wenn nur eine Empfänglichkeit für

Digitized by Google
Original from UNIVERSITY OF MICHIGAN
Generated on 2019-10-18 20:43 GMT / http://hdl.handle.net/2027/mdp.39015060277277
Public Domain in the United States, Google-digitized / http://www.hathitrust.org/access_use#pd-us-google

Dr. W. C. Achard: I agree with Dr. Law with regard to the diminution of the size of the teeth — I think our teeth are just as large as they were two thousand years ago. I have examined the teeth of some old Egyptian skulls and some Etruscan skulls and I found they were just about as large as the teeth are now in a perfect man, with the exception perhaps of the wisdom tooth, which has diminished in size as far as I could find by measurement.

Dr. Law: I agree perfectly with what Dr. Fischer said and I do not think he understood what I meant. I understand that syphilis does affect the shape and size of the teeth and that the chidren of parents suffering from the disease are very often degenerate, but I do not believe that the child can be born with the disease. Of course the child would be susceptible to infection, but I do not believe the disease could develop of itself. It is absolutely impossible that a germ might lie dormant for twenty or thirty years and then suddenly the child, now become a man, develop the disease. What the child inherits is the effects of the disease, not the germ of the disease.

Dr. Fischer: The child will inherit the specific bacillus of syphilis. It has been proved that a child will not develop the disease until it is ten years old, when the microbe begins to make itself felt and then comes the later development of the disease. The microbe is as characteristic of syphilis as the Koch microbe is of tuberculosis; it is in the system of the child then it is born, but usually manifests itself in later extra-uterine life.

Dr. W. M. Cooper: A Congress was held a short time ago in Frankfort when it was shown that the study of syphilis has progressed to that point that they get a serum reaction test of syphilis. At the Congress they decided by a vote that all cases, whether with outward manifestation or not, which responded to this reaction should be treated in the same way as if the active disease was present.

Dr. Fischer: Exactly. It is agreed that every case should be treated as though the disease had been recently acquired. Even if there is a susceptibility the treatment

Digitized by Google
Original from UNIVERSITY OF MICHIGAN
Generated on 2019-10-18 20:43 GMT / http://hdl.handle.net/2027/mdp.39015060277277
Public Domain in the United States, Google-digitized / http://www.hathitrust.org/access_use#pd-us-google

die Krankheit vorhanden ist, muss behandelt werden, um den Keim zu vernichten, sonst verhält er sich durch Jahre hindurch ruhig, um sich später zum grossen Schaden des Körpers wieder fühlbar zu machen.

Dr. Boedecker: Bezüglich der Frage, ob die Syphilis einen Einfluss auf die Verkleinerung des Kiefers hat, glaube ich, dass derselbe nicht von Bedeutung sein kann, da hier eine grosse Reihe anderer Faktoren mitspielen. Wenn die Mutter oder der Vater von der Krankheit infiziert ist, abortiert in 75 Prozent der Fälle die Mutter im sechsten oder siebenten Monat; wenn nicht, bleibt das Kind von Krankheit frei. Man findet ein von solchen Eltern geborenes Kind niemals mit einem primären Geschwür am Körper, ebensowenig wie sekundäre Hautaffektionen. Es gibt wirklich sehr wenig Kinder solcher Eltern, die ausgetragen werden und daher kann ich nicht glauben, dass die Syphilis die Grösse der Kiefer sehr beeinflussen kann. Bis vor wenigen Jahren wurde alles, das sich nicht gut aufklären liess, der Syphilis zugeschrieben. Alle Nervenerkrankungen dunklen Ursprungs wurden als Folgeerscheinungen der Syphilis angesehen. Ebenso wurde in der Zahnheilkunde jeder Zahn, an dem man eine kleine Unregelmässigkeit sehen konnte, als Hutchinson bezeichnet, während ich der Ansicht bin, dass $^{9}/_{10}$ dieser Fälle einfach auf Skrofulose zurückzuführen waren.

Dr. Cooper: Was ist sehr häufig die Grundlage von Skrofulose.

Dr. Boedecker: Schlechte Ernährung.

Dr. Fischer: Sie ist die Ursache der schlechten Ernährung.

Dr. Boedecker: Beinahe jede Ursache kann einen schlechten Ernährungszustand herbeiführen. Syphilis ist eine Krankheit, die ihren Verlauf nimmt, aber sie gibt nicht immer das prädisponierende Moment für andere Krankheiten, wie man annahm. Mit der Malaria war es vor Jahren ebenso. Wenn jemand verkühlt war, hatte er Malaria. Die Malaria ist jetzt eine einfache Krankheit und wir wissen genau, was sie ist. Das gleiche gilt von der Syphilis. Wenn Sie die Krankheit als Ursache jedes schlechten Ernährungszustandes ansehen, dann müsste jedes Mädchen, das anämisch ist, einen unmittelbaren syphilitischen Vorfahren gehabt haben.

Dr. Cooper: Ich denke, die Versicherungsgesellschaften könnten uns darüber mehr erzählen.

Dr. Boedecker: Wenn wir irgend eine der zivilisierten Nationen hernehmen, alle haben die Krankheit

Digitized by Google
Original from UNIVERSITY OF MICHIGAN
Generated on 2019-10-18 20:43 GMT / http://hdl.handle.net/2027/mdp.39015060277277
Public Domain in the United States, Google-digitized / http://www.hathitrust.org/access_use#pd-us-google

should be given in order to eradicate the germ, otherwise it lies dormant for years and manifests itself later on, causing a good deal of damage.

Dr. Boedecker: With regard to the question of syphilis having an effect on the diminution on the size of the jaw, I do not think it is of such very great importance, because there are a great many other factors that come into play. If either the mother or the father is infected with this disease, in 75 per cent, of cases the mother will abort in the sixth to the seventh month; if not, the child will not be infected. You will never find a child born of such parents with a primary olcer on any part of the body, nor will you find that child has any of the secondary lesions of the skin. There are really very few children who are born of such parents who reach maturity, and therefore I do not think it can have a very great effect on the size of the jaws. It is the same in dentistry as in medicine. Up to within a certain number of years ago everything that could not be quite explained was put down to syphilis. All nervous diseases of obscure origin were said to be the result of this disease. In dentistry every tooth that was seen with a little irregularity was put down as a Hutchinson's tooth, whereas I believe that nine-tenths of those cases were simply due to rickets.

Dr. Cooper: What is very often the foundation of rickets?

Dr. Boedecker: Malnutrition.

Dr. Fischer: It is the cause of malnutrition.

Dr. Boedecker: You can have malnutrition from almost any cause, syphilis is a disease that runs a certain course and is not always the predisposing cause for other diseases it has been assumed to be. It was the same thing with malaria years ago. When anybody had a cold he had malaria. Malaria now is a simple disease; we know exactly what it is. It is the same thing with syphilis. If you put down the disease as the cause of malnutrition then every girl who has anaemia must have had an immediate ancestor who was syphilitic.

Dr. Cooper: I think the Life Assurance people will be able to tell us more about it.

Dr. Boedecker: Taking any of the civilised nations today, they have all had the disease — we have all had it

Digitized by Google
Original from UNIVERSITY OF MICHIGAN
Generated on 2019-10-18 20:43 GMT / http://hdl.handle.net/2027/mdp.39015060277277
Public Domain in the United States, Google-digitized / http://www.hathitrust.org/access_use#pd-us-google

durchgemacht, wir alle haben sie durch unsere Vorfahren mehr oder minder durchgemacht. Aber ich sehe nicht ein, warum und weshalb diese Krankheit als Ursache von allem möglichen gelten solle und besonders als Ursache der Verkleinerung des Kiefers. Wenn sich das Kind im dritten Stadium der Krankheit befindet, kann es dieselbe nie auf die eigenen Kinder fortpflanzen. Das ist unmöglich.

Dr. George Northcroft: Für Dr. Sim. Wallace bin ich sehr befriedigt, dass sein Vortrag so geduldig angehört wurde und eine so lebhafte Debatte hervorrief. Es ist augenscheinlich, dass wir in einer Diskussion dieser Art die Frage einer so umschriebenen Krankheit, wie die Syphilis, ausschalten müssen, denn das ist ein Zustand, der ohne Zweifel die ganze Menschheit betrifft. Die Ausbreitung der Syphilis ist zwar sehr gross, dennoch befällt sie nur einen Teil der Menschheit, während die Verkleinerung der Kiefer in der ganzen zivilisierten Welt vor sich geht. Bezüglich der Bemerkung Dr. Achards möchte ich nur sagen, dass bei einer solchen Sache 2000 Jahre natürlich nur wie ein Tag sind. Wir sprechen von der Entwicklung der menschlichen Rasse von der Urzeit, als wir noch nicht aufrecht gingen und das ist sehr lang zurück. Ferner entwickelt sich im Verlaufe der Entwicklung oft eine Art auf die eine Weise, eine zweite auf eine andere und so entstehen persistierende Typen, wie die Ureinwohner. Der Schwarze Australiens, natürlich der in diesem Vortrage erwähnte Ureinwohner, ist eine der am tiefsten stehenden bekannten Typen und gerade deshalb wurde er zum Zwecke der Illustrierung gewählt. Diese Rasse könnte ohne Zweifel in wenigen Jahren durch den natürlichen Vorgang der Auslese ausgerottet werden, sie würde verschwinden und doch würde es noch Leute mit verkleinertem Kiefer und verkleinerten Zähnen geben. Ich unterstütze Dr. Sim. Wallaces Theorie des Einflusses der Umgebung auf das lebhafteste. Ich glaube nicht an den Einfluss der Vererbung auf die Verkleinerung der Zähne und der Kiefer.

Der Präsident: Ich danke Herrn Dr. Northcroft herzlichst, dass er den Vortrag verlesen und in die Debatte eingegriffen hat und erwarte, dass er Dr. Sim. Wallace berichten wird, wie wir uns mit dem uns überlassenen Vortrag freuten, dass wir denselben schätzen und hoffen, dass er bei einer anderen Gelegenheit persönlich bei uns erscheinen wird.

Dr. Northcroft: Ich übernehme gern diesen Auftrag.

Digitized by Google
Original from UNIVERSITY OF MICHIGAN
Generated on 2019-10-18 20:43 GMT / http://hdl.handle.net/2027/mdp.39015060277277
Public Domain in the United States, Google-digitized / http://www.hathitrust.org/access_use#pd-us-google

through our ancestors more or less. But I do not see why on that ground this disease should be said to be the cause of everything, especially in the diminution of the size of the jaw. If the child is in the third stage of the disease it can never pass it on to its own children — that is impossible.

Dr. George Northcroft: On behalf of Dr. Sim. Wallace I am very glad you have given his paper such a patient hearing and that it has produced an active discussion. It is very obvious that in a discussion of this kind one must certainly eliminate the question of such a confined disease as syphilis, because it is a condition which undoubtedly affects the whole of mankind. Yet the amount of syphilis present in the world, although very great, only affects a proportion of humanity, and as far as we know the diminution in the size of the jaws is taking place throughout the whole of the civilised world. In reference to Dr. Achard's remarks, of course in considering a matter of this kind two thousand years is but as a day. We are talking about the evolution of the human race from the time when we did not walk upright, and that is a very long way back. Also in the process of evolution one species will branch out along one line and another along another, and in that way you get a persistence of type, as in the Aboriginal. The Australian black, who is of course the Aboriginal mentioned in the paper, is one of the lowest types known and that is why he has been taken for the purpose of illustration. You would undoubtedly get that type of man eliminated in a few years by a natural process of selection — he would disappear, but we should still have people with a diminished jaw and diminished teeth. I am a very hearty supporter of Dr. Sim. Wallaces theory of environment; I do not believe in the effect of heredity on the size of the teeth and of the jaws.

The President: I must thank Dr. Northcroft for reading the paper and helping us in this discussion, and I hope he will tell Dr. Sim. Wallace that we are very glad he sent the paper to us, that we think a good deal of it and that on some other occasion we hope he will come himself.

Dr. George Northcroft: I will convey that message to him.

Digitized by Google
Original from UNIVERSITY OF MICHIGAN
Generated on 2019-10-18 20:43 GMT / http://hdl.handle.net/2027/mdp.39015060277277
Public Domain in the United States, Google-digitized / http://www.hathitrust.org/access_use#pd-us-google

IV. Jahresversammlung der Europäischen Gesellschaft für Orthodontie.

Die Europäische Gesellschaft für Orthodontie wird ihre IV. Jahresversammlung gemeinschaftlich mit der I. Generalversammlung der **Orthodontischen Gesellschaft in Wien** am 6., 7. und 8. Oktober 1910 in Wien abhalten.

Bei dem grossen Interesse, welches jetzt in allen zahnärztlichen Kreisen der Orthodontie entgegengebracht wird, ist die Erwartung wohl berechtigt, dass die in Wien tagende Versammlung sich eines grossen Zuspruches seitens der in- und ausländischen Kollegen erfreuen wird. Es ergeht daher schon jetzt an alle Kollegen, welche an den Verhandlungen der Versammlung teilnehmen wollen, die Aufforderung, sich an einen der Unterzeichneten zu wenden, damit die Zustellung der Einladung und des Programms rechtzeitig erfolgen kann.

Dr. Siegfried Herz
Schriftführer der Orth. Gesellsch.
in Wien, I. Biberstrasse 26.

Dr. William G. Law
Sekretär der E. G. f. O.
Berlin, In den Zelten 18a.

Vorstand der E. O. S. für 1909/10.

Präsident:

Zahnarzt Josef Grünberg, Berlin.

Vizepräsident:

Dr. Moritz Pflüger, Hamburg.

Sekretär und Kassier:

Dr. William G. Law, Berlin.

Vorstandsmitglieder:

Dr. E. D. Barrows, Berlin.
Dr. Hans Hecht, Berlin.
Dr. H. F. C. Boedecker, Berlin.

Generated on 2019-10-18 20:46 GMT / http://hdl.handle.net/2027/mdp.39015060277277
Public Domain in the United States, Google-digitized / http://www.hathitrust.org/access_use#pd-us-google
Digitized by Google
Original from UNIVERSITY OF MICHIGAN

Fourth Annual Meeting of the European Orthodontia Society.

The European Orthodontia Society will hold its fourth annual meeting in conjunction with the first annual meeting of the **Orthodontische Gesellschaft in Wien** at Vienna October 6., 7. and 8. 1910.

A cordial invitation is extended to all colleagues, both at home and abroad, who are interested in orthodontia to attend the sessions of this meeting. It is desired that those who wish to attend should notify one of the undersigned secretaries, so that the invitation and program may be sent in time.

Dr. Siegfried Herz
Schriftführer der Orth. Gesellsch.
in Wien, I. Biberstrasse 26.

Dr. William G. Law
Secretary of the E. O. S.
Berlin, In den Zelten 18a.

Officers of the E. O. S. of 1909/10.

President:

Zahnarzt Josef Grünberg, Berlin.

Vice-President:

Dr. Moritz Pflüger, Hamburg.

Secretary-Treasurer:

Dr. William G. Law, Berlin.

Board of Censors:

Dr. E. D. Barrows, Berlin.
Dr. Hans Hecht, Berlin.
Dr. H. F. C. Boedecker, Berlin.

Generated on 2019-10-18 20:46 GMT / http://hdl.handle.net/2027/mdp.39015060277277
Public Domain in the United States, Google-digitized / http://www.hathitrust.org/access_use#pd-us-google
Digitized by Google
Original from UNIVERSITY OF MICHIGAN

Ivorys Matrizenhalter Nr. 8.

Pat. 2. Feb. 1909.

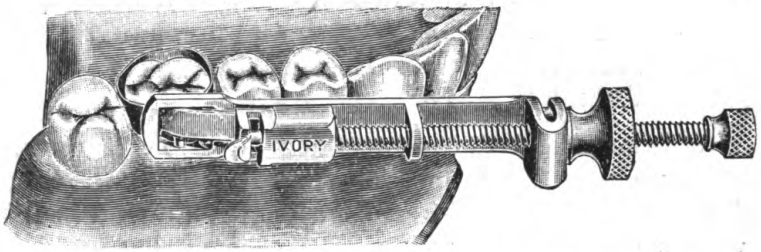

Dieser Halter ist so konstruiert, dass er längs des Alveolarbogens nach rückwärts jeden Zahn erreichen kann, selbst den dritten Molar. Er dient besonders dazu, eine vollständige Krone aufzubauen oder den Abdruck für ein grosses Goldinlay herzustellen. Mit diesem Matrizenhalter kann man den Zahn vollkommen abschliessen und eine korrekte Okklusion mit dem Gegenzahn herstellen.

Anwendung.

Die Matrize wird zusammengebogen und mit den beiden aufeinanderliegenden Enden durch die beiden Schlitze des Halters geschoben. Die lange Schraube wird gelockert, um die Matrizenenden durchschlüpfen zu lassen, die dann mit dieser Schraube wie in einem Schraubstock festgehalten werden. Nun ist die Schlinge der Matrize bereit, über einen Molaren oder Bicuspis gelegt zu werden, und die innere grosse Schraubenmutter wird so lange nach rechts gedreht, bis die Schlinge den Zahn fest umfasst. Die Matrize hat eine entsprechende Kurvatur, um sich den Zahnwänden, selbst bei einer sehr konischen Form derselben, genau anschmiegen zu können. Erforderlichenfalls schneidet man einen oder beide Lappen der Matrize ab.

Dieser Matrizenhalter ist erst seit kurzer Zeit auf dem Markte, hat sich aber schon viele Freunde erworben wegen seiner Vorzüge für schwierige Fälle und gleichzeitige Eignung für einfachen Konturenaufbau.

Preis mit 1 Dtz. Matrizenbändern . . . Doll. 3.50
Bänder extra per 1 Dtz. . . . . „ 1.20

Zu beziehen von allen Dentaldepots.

J. W. IVORY

21—23 N 13th. Street, Philadelphia.

Digitized by Google
Original from UNIVERSITY OF MICHIGAN
Generated on 2019-10-18 20:46 GMT / http://hdl.handle.net/2027/mdp.39015060277277
Public Domain in the United States, Google-digitized / http://www.hathitrust.org/access_use#pd-us-google

Wien, Oktober 1910, Heft 5.

Verhandlungen

der

Europäischen Gesellschaft für Orthodontie.

Transactions

of the

European Orthodontia Society.

Beilage zur „Oesterreichisch-ungarischen Vierteljahrsschrift für Zahnheilkunde“.

Herausgeber: JULIUS WEISS, Wien, I. Petersplatz 7.

INHALT:

Seite

IV. Jahresversammlung:

Programm 194
Bericht 196
Reg.-Rat Prof. Dr. Scheff 198
Doz. Dr. Loos 200
Zahnarzt Grünberg . . . 204
Dr. Herz-Fränkl 210

CONTENTS:

Page

Fourth annual meeting:

Program 195
Report 197
Reg.-Rat Prof. Dr. Scheff 199
Doc. Dr. Loos 201
Zahnarzt Grünberg . . . 205
Dr. Herz-Fränkl 211

Digitized by Google
Original from UNIVERSITY OF MICHIGAN
Generated on 2019-10-18 20:46 GMT / http://hdl.handle.net/2027/mdp.39015060277277
Public Domain in the United States, Google-digitized / http://www.hathitrust.org/access_use#pd-us-google

IV. Jahresversammlung.

Oktober 1910.

Programm.

6. Oktober.

Geschäftssitzung.

Ansprache des Reg.-Rates Prof. Dr. Julius Scheff (Wien).

Ansprache des Präsidenten Doz. Dr. Rudolf Loos (Wien).

Ansprache des Präsidenten Zahnarzt Josef Grünberg (Berlin).

Die Technik der Röntgenaufnahmen für zahnärztliche Zwecke mit besonderer Berücksichtigung der Orthodontie. Prof. Wilhelm Dieck (Berlin).

Die Theorie der normalen Okklusion in der Orthodontie. Dr. René Anema (Paris).

Einige beachtenswerte Erwägungen praktischer und theoretischer Art in der Orthodontie. Prof. Dr. Hans Hecht (Berlin).

Zur Aetiologie der Stellungsanomalien. Doz. Dr. Leo Fleischmann (Wien).

7. Oktober.

Bau des Alveolarfortsatzes in Bezug auf Orthodontie. Doz. Dr. Rudolf Loos (Wien).

Die Veränderungen im Periost und Alveolarfortsatz während der Bewegung der Zähne. Dr. Albin Oppenheim (Wien).

Ursachen des Wanderns der Zähne nach vorne. Prof. Dr. Franz Trauner (Graz).

Bankett im Hotel Sacher.

8. Oktober.

Die Orthodontie von heute. Dr. William G. Law (Berlin).

Digitized by Google
Original from UNIVERSITY OF MICHIGAN
Generated on 2019-10-18 20:46 GMT / http://hdl.handle.net/2027/mdp.39015060277277
Public Domain in the United States, Google-digitized / http://www.hathitrust.org/access_use#pd-us-google

Fourth annual meeting.

October 1910.

Program.

October 6th.

Business Meeting.

Address of Reg.-Rat Prof. Dr. Julius Scheff (Vienna).

President's Address Doc. Dr. Rudolf Loos (Vienna).

President's Address Zahnarzt Josef Grünberg (Berlin).

The Technique of Röntgendiagramms in Dentistry specially regarding Orthodontia. By Prof Wilhelm Dieck (Berlin).

The Theory of normal Occlusion in Orthodontia. Dr. René Anema (Paris).

Some useful Suggestions on the Study and Practice of Orthodontia. Prof. Dr. Hans Hecht (Berlin).

Some Thoughts regarding Aetiology of Malocclusion. Doc. Dr. Leo Fleischmann (Vienna).

October 7th.

Structure of the Alveolar Process regarding Orthodontia. Doc. Dr. Rudolf Loos (Vienna).

Tissue Changes in Alveolar Process and Peridental Membran incident to Tooth-movement. Dr. Albin Oppenheim (Vienna).

Causes of the Wandering of the Teeth to the Front. Prof. Dr. Franz Trauner (Graz).

Banquet at the Hotel Sacher.

October 8th.

The Orthodontia of To-day. Dr. William G. Law (Berlin).

Digitized by Google
Original from UNIVERSITY OF MICHIGAN
Generated on 2019-10-18 20:48 GMT / http://hdl.handle.net/2027/mdp.39015060277277
Public Domain in the United States, Google-digitized / http://www.hathitrust.org/access_use#pd-us-google

Retention. Zahnarzt Josef Grünberg (Berlin).

Die elastische Abdruckmasse „Elastine". Dr. Henning (Wien).

Fälle aus der Klasse II. Dr. Fritz Schenk (Wien).

Geschäftssitzung der Orthodontischen Gesellschaft in Wien.

Geschäftssitzung der Europäischen Gesellschaft für Orthodontie.

*

Die vierte Jahresversammlung der Europäischen Gesellschaft für Orthodontie wurde in Wien am 6., 7. und 8. Oktober 1910 abgehalten.

Durch das liebenswürdige Entgegenkommen des Herrn Regierungsrates Prof. Dr. Julius Scheff, Vorstand des zahnärztlichen Universitäts-Institutes, wurden die Hörsäle dieses Institutes dem Kongress zur Verfügung gestellt, woselbst alle erforderlichen Lehr- und Hilfsmittel für die Vorträge und Demonstrationen zur Verfügung standen.

Die Versammlung war ein grosser Erfolg und die Teilnehmer kehrten mit neuen Anregungen heim, um an die Lösung vieler Fragen gehen zu können, die noch offen sind.

Die Versammlung war von ungefähr 50 Teilnehmern besucht, unter denen 12 Mitglieder der Europäischen Gesellschaft für Orthodontie waren. Es waren viele Gäste anwesend, unter ihnen Prof. Dr. Wilhelm Dieck aus Berlin, welcher mit einem exzellenten Vortrag über den Gebrauch der Röntgenstrahlen in der Orthodontie das Programm bereicherte. Prof. Dr. Trauner aus Graz hat ebenfalls einen ausgezeichneten Vortrag gehalten. Der Zentralverband österreichischer Stomatologen war durch seinen Vorsitzenden Dr. Herz-Fränkl vertreten, welcher mit einigen bemerkenswerten Worten die Gesellschaft in Oesterreich willkommen hiess.

Am Abend des 7. Oktober fand ein Bankett im Hotel Sacher statt, welches in jeder Hinsicht als gelungen bezeichnet werden muss und um dessen Arrangement sich Herr Dr. Friedmann allgemeine Anerkennung verdient hat. Die Toaste zeugten von einem noch engeren Anschluss der bereits zwischen der Europäischen Gesellschaft für Orthodontie und der Orthodontischen Gesellschaft in Wien bestehenden freundschaftlichen Beziehungen.

Generated on 2019-10-18 20:46 GMT / http://hdl.handle.net/2027/mdp.39015060277277
Public Domain in the United States, Google-digitized / http://www.hathitrust.org/access_use#pd-us-google
Digitized by Google
Original from UNIVERSITY OF MICHIGAN

Retention. Zahnarzt Josef Grünberg (Berlin).

An Elastic Impression-Compound „Elastine" Dr. Henning (Vienna).

Second Class cases. Dr. Fritz Schenk (Vienna).

Business Meeting of the Orthodontische Gesellschaft in Vienna.

Business Meeting of the European Orthodontia Society.

*

The fourth annual meeting of the European Orthodontia Society was held at Vienna October 6th, 7th and 8th, 1910.

Through the kindness of the Regierungsrat Prof. Dr. Julius Scheff, Director of the University Institute of Dental Surgery of Vienna, the lecture rooms of the college were placed at the disposal of the congress and all who attended the meeting were greatly pleased with the conveniences and facilities for the lectures and demonstrations.

The meeting was a great success and those who were present went home with fresh courage to go on with the conquest of solving some of the many puzzling questions which yet confront us.

There were about fifty in attendance at the meeting. There were twelve members of the European Orthodontia Society present. Many guests were present also, including Prof. Dr. Wilhelm Dieck of Berlin, who contributed much to the program by delivering an excellent lecture on the use of the Röntgen Rays in Orthodontia. Prof. Dr. Trauner of Graz also delivered a splendid lecture. The „Zentralverband der österreichischen Stomatologen", was represented by its president Dr. Wilhelm Herz-Fränkl, who made some very appropriate remarks welcoming the society to Austria.

On the evening of the seventh of October a banquet was given to the visiting society at the Hotel Sacher which was superb in every detail. The banquet was arranged by Dr. Friedmann, to whom many thanks are due. The toasts proposed brought to a closer intimacy the already existing friendly feeling between the European Orthodontia Society and the Orthodontische Gesellschaft in Wien.

Digitized by Google
Original from UNIVERSITY OF MICHIGAN
Generated on 2019-10-18 20:46 GMT / http://hdl.handle.net/2027/mdp.39015060277277
Public Domain in the United States, Google-digitized / http://www.hathitrust.org/access_use#pd-us-google

In der Geschäftssitzung, welche am Schlusse der Versammlung stattfand, wurde als Versammlungsort für die V. Jahresversammlung Brüssel, in der letzten Woche Dezember 1911 bestimmt.

Für das nächste Jahr wurden folgende Vorstandsmitglieder gewählt:

Präsident: Dr. Edward D. Barrows, Berlin;
Vizepräsident: Dr. Hans Hecht, Berlin;
Schriftführer u. Kassier: Dr. William G. Law, Berlin;
Zensor für drei Jahre: Zahnarzt Josef Grünberg, Berlin.

*

Regierungsrat Prof Dr. Julius Scheff, Vorstand des k. k. zahnärztlichen Instituts der Wiener Universität:

Hochansehnliche Versammlung!
Liebwerte Kollegen und Gäste!

Es gereicht mir zur besonderen Freude und Genugtuung, Ihnen den Willkommgruss zu entbieten und Sie an einer Stätte zu begrüssen, die der Pflege der Wissenschaft und dem Wohle der leidenden Menschheit gewidmet ist. Wir befinden uns auf akademischem Boden und damit ist, einem herkömmlichen Brauche der Alma mater entsprechend, Ihnen die vollste Gastfreundschaft gewährleistet. Aus diesem Grunde lade ich Sie ein, in diesen bescheidenen Räumen sich häuslich niederlassen zu wollen. Die Anwesenheit so vieler Teilnehmer kann wohl als Bürgschaft und Gewähr dienen, dass dieses jüngste Kind unserer geliebten Zahnheilkunde — die Orthodontie — nachdem es die Kinderkrankheiten überstanden und die grössten Schwierigkeiten überwunden, nun feste Wurzeln gefasst hat und damit seiner weiteren Entwicklung entgegensehen darf.

Das jüngste Kind erfreut sich beinahe in jeder Familie der besonderen Liebe, Aufmerksamkeit und Anhänglichkeit.

Ein solches enfant gâté ist unsere Orthodontie, sie hat sich aus bescheidenen Anfängen heraus zu einer achtunggebietenden Stellung emporgerungen, sie ist internationales Eigentum geworden. Dass sie die richtigen Wege wandelt, und dass sie schon jetzt auf schöne Erfolge zurückblicken kann, brauche ich wohl in diesem Kreise nicht besonders hervorheben. Es genügt, darauf hinzuweisen, dass die Orthodontie bemüht ist, die Forschung mit den Bedürfnissen der Praxis in Einklang zu bringen. In diesem Sinne hoffe und wünsche ich, dass der heute eröffnete Kongress Ergebnisse

Digitized by Google
Original from UNIVERSITY OF MICHIGAN
Generated on 2019-10-18 20:46 GMT / http://hdl.handle.net/2027/mdp.39015060277277
Public Domain in the United States, Google-digitized / http://www.hathitrust.org/access_use#pd-us-google

At the business meeting, held at the close of the congress, it was decided to hold the next meeting at Brussels the last week in December, 1911.

The following officers were elected for the coming year:

President Dr. Edward D. Barrows, Berlin;
Vice-President Dr. Hans Hecht, Berlin;
Sec'y-Treasurer Dr. William G. Law, Berlin.
Member of Board of Censors for three years: Zahnarzt Josef Grünberg, Berlin.

*

Address of Prof. Dr. Julius Scheff, Director of the University Institute for Dental Surgery in Vienna, where the congress was held:

Gentlemen,

It gives me especial pleasure and great satisfaction, to express to you my hearty welcome and to greet you upon ground which is devoted to the advancement of science and to the benefit of mankind. We are on academical ground and according to the sacred custom of our "Alma Mater", we extend to you our best hospitality. Therefore, I invite you to make yourselves at home in these modest halls.

We regard the presence of so many members and guests as a security and a pledge that Orthodontia, this youngest creation of our beloved dental surgery, now has struck root and that it will find still further development.

The youngest child almost in every family enjoys the special love, attention, and affection of its parents. Such an "enfant gâté" is our Orthodontia, which, after many struggles, has taken its rise from rather modest origin and has attained a respectable position and is now the property of all nations. That Orthodontia is on the right track and can look back on beautiful successes I need not mention, especially in this distinguished society. Let it suffice to point to the fact that Orthodontia endeavours to link closely scientific speculation to the needs of medical practice. And so I hope and wish that this congress, which has

Digitized by Google
Original from UNIVERSITY OF MICHIGAN
Generated on 2019-10-18 20:46 GMT / http://hdl.handle.net/2027/mdp.39015060277277
Public Domain in the United States, Google-digitized / http://www.hathitrust.org/access_use#pd-us-google

fördern wird, die der Wissenschaft und der Praxis zur Ehre gereichen werden. Ich wünsche Ihren Beratungen den besten Erfolg.

*

Doz. Dr. Rudolf Loos, Präsident der Orthodontischen Gesellschaft in Wien:

Hochgeehrte Anwesende!

Im Namen der Orthodontischen Gesellschaft in Wien begrüsse ich das Präsidium und die Mitglieder der Europäischen Gesellschaft für Orthodontie auf das herzlichste und spreche Ihnen unseren tiefempfundenen Dank dafür aus, dass Sie unserer Einladung, Ihre IV. Jahresversammlung in Wien abzuhalten, Folge geleistet haben.

Unser junger Verein, der noch keine Gelegenheit gehabt hat, mit den auswärtigen Fachgenossen in Fühlung zu treten, wird durch die gemeinschaftliche Abhaltung der gegenwärtigen Tagung beider Gesellschaften unter glückverheissenden Auspizien in die Oeffentlichkeit eingeführt. Indem wir uns der Europäischen Gesellschaft für Orthodontie angeschlossen haben, waren wir sicher, gute und erfolgreiche Arbeit leisten zu können.

Ihre angesehene Vereinigung hat, trotz der kurzen Zeit ihres Bestandes, ihren Mitgliedern bereits in den drei vorhergegangenen Tagungen eine Fülle von ausgezeichneten Vorträgen und Demonstrationen geboten, welche die Aufmerksamkeit und die Anerkennung der orthodontischen Fachkreise gefunden haben.

Nach ihrer Entstehungsgeschichte könnte unsere Vereinigung als die Tochtergesellschaft der Europäischen Gesellschaft für Orthodontie bezeichnet werden, da Ihr verehrter gegenwärtiger Präsident, der sich unvergängliche Verdienste um die wissenschaftliche Einführung der Orthodontie in Oesterreich erworben hat, die Anregung zur Gründung der Orthodontischen Gesellschaft in Wien gegeben hat. Er war es auch, der unseren schüchtern angedeuteten Wunsch, Ihre angesehene Gesellschaft anlässlich ihrer diesjährigen Vollversammlung in Wien begrüssen zu können, zur Verwirklichung brachte, indem er sich bereit erklärte, Ihnen unsere Einladung zu überbringen und mit dem Gewichte seiner Persönlichkeit für die Wahl Wiens als Versammlungsort eingetreten ist. Hiefür sei ihm unser ganz besonderer Dank ausgesprochen.

Digitized by Google
Original from UNIVERSITY OF MICHIGAN
Generated on 2019-10-18 20:46 GMT / http://hdl.handle.net/2027/mdp.39015060277277
Public Domain in the United States, Google-digitized / http://www.hathitrust.org/access_use#pd-us-google

been opened to day, will be in its results a credit to science and practice.

I wish best success to your conferences!

*

Address of the President of the Orthodontische Gesellschaft in Wien by Doc. Dr. Rudolf Loos, Wien.

Gentlemen,

In the name of the Orthodontische Gesellschaft in Wien I welcome you, the members of the European Orthodontia Society, most heartily and express to you our best thanks for having accepted our invitation to hold your fourth annual meeting in Vienna. Our young society, which has as yet had no occasion to meet with the colleagues of other Countries, is given publicity under the most propitious auspices by this meeting of both socities. Joining with the European Orthodontia Society, we are certain of attaining good results.

In spite of the short time of its existance, your distinguished society has, during the three preceeding meetings, already presented many excellent lectures and demonstrations which have called forth the attention and appreciation of all those practicing Orthodontia in Europe.

Regarding the origin of our own Society, the Orthodontische Gesellschaft in Wien, it might be well named the branch society of the European Orthodontia Society. It was your esteemed president, who has labored so faithfully to introduce Orthodontia into Austria, who first proposed the organisation of our Orthodontische Gesellschaft. It was he who fulfilled our wish to welcome here in Vienna your distinguished Society on the occasion of your fourth annual meeting. Therefore we thank him most heartily.

Generated on 2019-10-18 20:46 GMT / http://hdl.handle.net/2027/mdp.39015060277277
Public Domain in the United States, Google-digitized / http://www.hathitrust.org/access_use#pd-us-google
Digitized by Google
Original from UNIVERSITY OF MICHIGAN

Die von ihm ausgestreute Saat ist, ich darf es wohl sagen, auf fruchtbaren Boden gefallen und in den Monatsversammlungen unserer jungen Gesellschaft hat sich ein tiefes und ernstes Interesse für die Probleme der Orthodontie gezeigt.

Aus den auf die Tagesordnung gesetzten Vorträgen werden Sie, meine verehrten Herren, zu entnehmen Gelegenheit haben, mit welch wissenschaftlichem Ernst unsere Mitglieder den Ausbau der Orthodontie zu fördern bestrebt sind.

Diese jüngste Spezialwissenschaft innerhalb der Stomatologie übt auf ihre Jünger einen vielfachen Zauber aus. Sie greift in Gebiete hinüber, die unseren, an österreichischen medizinischen Fakultäten herangebildeten Aerzten wohl vertraut sind, denn sie erfordert ausser den Kenntnissen der grundlegenden medizinischen Wissenschaften, wie Anatomie, Physiologie, experimentelle Pathologie und Histologie, auch noch theoretische und praktische Kenntnisse aus den Gebieten der Chirurgie und Rhinologie. Dieser Zusammenhang der Orthodontie mit der allgemeinen ärztlichen Wissenschaft ist es, den ich ganz besonders hervorheben möchte. Auf den Wert der Wiederherstellung normaler Bissverhältnisse für den menschlichen Organismus und die ästhetischen Erfolge brauche ich hier, in einem Kreise von Fachkollegen, nicht erst einzugehen.

Die Orthodontie ist aber nicht allein eine Wissenschaft, sie ist in eminenter Weise wie die Chirurgie auch eine Kunst und erfordert zu ihrer Ausübung Fertigkeiten, zu deren Aneignung physikalische Kenntnisse, aber auch Geduld und Ausdauer unentbehrlich sind. Auf keinem anderen Gebiete ist der Dilettantismus so schädlich und verwerflich und mit derart nimmer gut zu machenden Schäden verbunden, wie auf dem der Orthodontie, und ich glaube, dass selbst den befähigten, ernsten und fleissigen Autodidakten hier nicht viel Erfolge blühen.

Von dieser Erkenntnis geleitet, ist die Orthodontische Gesellschaft in Wien von theoretisch und praktisch ausgebildeten Fachkollegen gegründet worden, um ein Brennpunkt zu werden für die Forschung und die Praxis in der Orthodontie in unserem Vaterlande!

Ich begrüsse alle erschienenen Gäste, ganz besonders Herrn Prof. Dr. Dieck (Berlin), Prof. Dr. Trauner (Graz), Dr. Anema (Paris), Dr. Herz-Fränkl, den Präsidenten des Zentralverbandes österreichischer Stomatologen und des Vereines Wiener Zahnärzte und Doz. Dr. Fleischmann

Digitized by Google
Original from UNIVERSITY OF MICHIGAN
Generated on 2019-10-18 20:46 GMT / http://hdl.handle.net/2027/mdp.39015060277277
Public Domain in the United States, Google-digitized / http://www.hathitrust.org/access_use#pd-us-google

I believe the seed sown in this country by your president has fallen upon fertile ground, for in the monthly sessions of our society deep and intense interest is taken in the many problems of Orthodontia, and the lectures which will be given at this meeting will bear evidence of the zeal of our members to help onward the developement of Orthodontia.

This the newest branch of Stomatologia has manifold charms for its students. It invades fields well known to all physicians. It requires not only the fundamental medical knowledge of Anatomy, Physiology, Pathology and Histology, but also theoretical and practical knowledge of Surgery and Rhinology. It is to this relation between Orthodontia and general medicine that I wish to call your especial attention.

Orthodontia is not only a science but like Surgery, it is essentially an art. It requires a skill which is gained not only by scientific knowledge but also by experience and perseverance. In no other branch of our science is amateurism so pernicious as in orthodontia. I am sure that every man, no matter how clever he may be naturally, should have sound instruction in this important specialty if he is to have success. Guided by these principles the Orthodontische Gesellschaft in Wien has been founded by colleagues well taught, both in theory and in practice, to get the center of all investigation and practice regarding Orthodontia in our country.

I welcome most heartily all the guests who have honored us with their presence, especially Prof. Dr. Dieck of Berlin, Prof. Dr. Trauner of Graz, Dr. Anema of Paris, Dr. Herz-Fränkl, President of the Zentralverband der österreichischen Stomatologen and of the Verein Wiener

Digitized by Google
Original from UNIVERSITY OF MICHIGAN
Generated on 2019-10-18 20:46 GMT / http://hdl.handle.net/2027/mdp.39015060277277
Public Domain in the United States, Google-digitized / http://www.hathitrust.org/access_use#pd-us-google

auf das herzlichste und spreche unserem hochverehrten Lehrer, Herrn Reg.-Rat Prof. Dr. Scheff, für die in liebenswürdiger Weise überlassenen Räumlichkeiten des zahnärztlichen Universitäts-Instituts für unsere Versammlung den aufrichtigsten Dank aus.

Für die Dauer dieser Tagung lege ich mein Amt in die Hände des Präsidenten der Europäischen Gesellschaft für Orthodontie, Herrn Zahnarzt Grünberg, und bitte ihn, nunmehr den Vorsitz übernehmen zu wollen.

*

Zahnarzt Grünberg, Präsident der Europäischen Gesellschaft für Orthodontie:

Hochverehrte Anwesende!

Wie sehr ich mich auch bemüht habe, eine gewisse Erregung zu unterdrücken, so ist es mir, ich brauche mich dessen nicht zu schämen, doch nicht ganz gelungen, und sie beherrscht noch meine ganze Geisteskraft.

Als ich mich vor Jahren entschloss nach Amerika zu gehen, um einen Kurs bei Dr. Angle zu nehmen, war die Orthodontie in Europa noch so wenig gepflegt, dass ich bei meinen ausgedehnten Reisen in der alten Welt kaum in der Lage war, auch nur wenige gute, d. h. zielbewusst ausgeführte Regulierungsfälle zu sehen. Das einzige praktische Werk, das auf dem Gebiete der Orthodontie existierte, war die sechste Auflage des Angleschen Buches, in dem man bereits Andeutungen finden konnte, dass die Lehre der Zahnregulierungen einer neuen Epoche entgegenging. Ich nahm den bis jetzt in seiner Art einzigen Kursus von Dr. Angle, durchforschte Nordamerika zahnärztlich von St. Louis bis New-York und fand in dieser Hinsicht überall reges Leben, Streben und Forschen und voller Hoffnungen kehrte ich nach Europa zurück. Die Enttäuschung kam schnell. Die Orthodontie, wie ich sie jetzt sah, die Orthodontie im modernen Sinne des Wortes, war hier eine terra incognita, ich fand wenig Interesse, noch weniger Vertrauen!

Allmählich besserten sich die Verhältnisse bedeutend und auf Anregung unseres jetzigen Sekretärs Dr. Law wurde im Jahre 1906 die European Orthodontia Society gegründet. Der internationale Charakter dieser Gesellschaft und der Beschluss, nur solche Mitglieder aufzunehmen, die im allgemeinen nach den Intentionen Dr. Angles arbeiten, hat uns manchen Gegner verschafft. Doch die Gesellschaft wurde ins Leben gerufen und hat sogar schon Nachahmung

Digitized by Google
Original from UNIVERSITY OF MICHIGAN
Generated on 2019-10-18 20:46 GMT / http://hdl.handle.net/2027/mdp.39015060277277
Public Domain in the United States, Google-digitized / http://www.hathitrust.org/access_use#pd-us-google

Zahnärzte, Doz. Dr. Fleischmann, and I thank most heartily our beloved master Regierungsrat Prof. Dr. Scheff for having placed at the disposal of the Congress the halls of the University-Institute of Dental Surgery of Vienna.

For the rest of this meeting, I confer my office upon the president of the European Orthodontia Society, Mr. Grünberg, and ask him at this time to take the chair in my place.

*

Address of the President of the European Orthodontia Society, by Zahnarzt Josef Grünberg, Berlin.

Gentlemen,

Though I endeavored to suppress a certain excitement, I could not succeed, and I must admit without shame that it still retains possession of me.

When, years ago, I resolved to go to America and take a course with Dr. Angle, Orthodontia was so little developed here that, in travelling through Europe I saw but very few well treated cases. The only good book on Orthodontia which existed was Angle's sixth edition, which indicated the approaching of a new period for the correction of malocclusion. I took the course of Angle, then I travelled over the United States from St. Louis to New-York and every-where I found great interest and striving in the new art. Full of hopes I returned to Europe, but disappointement followed quickly. The Orthodontia of today, — the Orthodontia in a modern sense — was a "terra incognita", I met with little interest and less confidence.

Gradually conditions improved and in May 1907, suggested by our present secretary Dr. Law, the European Orthodontia Society was created. The international character of this society and the resolution to accept as members only those who work along lines laid down by Dr. Angle has brought us many opponents. But the society was founded and has already been largely imitated. In England has since

Digitized by Google
Original from UNIVERSITY OF MICHIGAN
Generated on 2019-10-18 20:46 GMT / http://hdl.handle.net/2027/mdp.39015060277277
Public Domain in the United States, Google-digitized / http://www.hathitrust.org/access_use#pd-us-google

gefunden. So bildete sich die englische orthodontische Gesellschaft, die deutsche und dann auch die orthodontische Gesellschaft in Wien. Das war der Beginn einer neuen Epoche, die mit der modernen Orthodontie Angles Schüler hier mitmachten. Das allgemeine Interesse wurde geweckt, man horchte auf!

Infolge hiervon schien der Zeitpunkt gekommen zu sein, die inzwischen erschienene siebente Auflage des Angleschen Werkes in die deutsche Sprache zu übertragen. Die mit grösster Rücksicht auf den Leser ausgeführte Arbeit hat vollen Erfolg gezeitigt, in knapp $1^1/_2$ Jahren ist die deutsche Auflage vergriffen worden. Eines besseren Beweises bedurfte es nicht, um zu erkennen, dass die Lehre Angles und das Interesse für dieses zahnärztliche Spezialfach tiefe Wurzeln gefasst hat.

Nun erleben wir alle einen dritten Zeitabschnitt. Die internationale European Orthodontia Society tagt auf Einladung der rein lokalen Orthodontischen Gesellschaft in Wien in brüderlicher Freundschaft in der mir in mancher Hinsicht so lieben Kaiserstadt Wien.

Das Interesse für eine neu aufblühende, völlig abgesonderte Disziplin der Zahnheilkunde hat uns hier vereinigt. Wir sehen hier Vertreter der meisten Städte Europas, eine in der Tat internationale Gesellschaft, zusammengeführt und verbunden durch die allmächtige, aber dafür ebenfalls internationale Wissenschaft.

Ich werde den Tag in Wiesbaden, an dem ich die Abhaltung der Versammlung in Wien in Anregung gebracht habe, den Tag in Wien, wo ich als Gast der Orthodontischen Gesellschaft in Wien diese mit Beifall aufgenommene Anregung mitgeteilt habe, und diesen Tag, an dem ich vor den Mitgliedern beider Gesellschaften sprechen darf, als die schönsten Tage meines zahnärztlichen Wirkens betrachten.

Die Gründe sind nicht politischer, sondern rein wissenschaftlicher Natur.

Es erfüllt mich mit besonderer Freude, dass unter den vielen noch nicht aufgeklärten Problemen zwei Themata in Oesterreich bereits ihre Bearbeitung finden: Man beachte die Vorträge von Doz. Fleischmann und Dr. Oppenheim.

Von der Tätigkeit der Gesellschaft verspreche ich mir auch eine Klärung der auch in Amerika noch lange nicht gelösten Frage des Unterrichtes an den zahnärztlichen Instituten. Eine Aussprache in diesem Sinne wäre sehr anregend. Die Lösung dieser Frage wird erst dem Spezialfach

Digitized by Google
Original from UNIVERSITY OF MICHIGAN
Generated on 2019-10-18 20:46 GMT / http://hdl.handle.net/2027/mdp.39015060277277
Public Domain in the United States, Google-digitized / http://www.hathitrust.org/access_use#pd-us-google

been formed the British Society for the Study of Orthodontia, in Germany the Deutsche Gesellschaft für Orthodontie and finally in Austria the Orthodontische Gesellschaft in Wien.

A new epoch began, general interest increased and the time came for the first German translation of the new seventh edition of Dr. Angle's work. Its success was immediate. In less than one and a half years the first edition was exhausted. Could you have better proof of the deep interest taken im this special branch of dentistry?

And now we have a third epoch: the international European Orthodontia Society, invited in brotherly friendship by the Orthodontischen Gesellschaft in Wien, holds its annual meeting at Vienna. We are united by interest in the new, flourishing, quite seperate specialty of dental science. Nearly all European cities are represented here, an international society indeed, united by the mighty influence of orthodontia.

The day in Wiesbaden when I suggested that the next meeting be held at Vienna, the day in Vienna, where this suggestion met with the greatest approbation and at last the present day, when I can speak to the members of both societies, — those are the happiest days of my life as a dentist.

I am very glad that already two Austrians are working upon some of the many uncleared problems in orthodontia, and I wish you to give close attention to the papers of Dr. Fleischmann and Dr. Oppenheim.

I hope that the society will have some discussion regarding the teaching in dental institutes, — a question which is also not yet solved in America, and is of the greatest importance, to our speciality as well as for general dental practice.

Generated on 2019-10-18 20:46 GMT / http://hdl.handle.net/2027/mdp.39015060277277
Public Domain in the United States, Google-digitized / http://www.hathitrust.org/access_use#pd-us-google
Digitized by Google
Original from UNIVERSITY OF MICHIGAN

seine volle Weihe geben und sicherlich der leidenden Menschheit zum Wohle gereichen.

Ich möchte hier mit Nachdruck hervorheben, dass ich die allgemeinen Prinzipien der Orthodontie, nicht diejenigen, die auf die Behandlung Bezug haben, sondern nur die, welche sich auf das Gebiss vom physiologisch-physikalischen und ebenso vom pathologischen Standpunkte beziehen, für die sichere Beherrschung der allgemeinen zahnärztlichen Disziplin für ungemein wichtig erachte.

Wie oft habe ich Fachleute gesehen, die nach Erlangung der theoretischen und praktischen Kenntnisse der Orthodontie mir versicherten, dass sie nunmehr von so bedeutend höheren und klareren Gesichtspunkten ihre Patienten zu behandeln verstehen, dass sie, selbst wenn sie ihre neu erworbenen Kenntnisse auch nicht praktisch zu verwerten gesonnen wären, es sich reichlich verlohnt hätte, sich mit Orthodontie befasst zu haben, schon aus dem oben erwähnten Grunde.

Die in der „Oesterr.-ungar. Vierteljahrsschrift für Zahnheilkunde" unter dem Titel „Verhandlungen der Europäischen Gesellschaft für Orthodontie" neu eingeführte spezielle Ausgabe für die orthodontischen Berichte und Abhandlungen ist auch ein Erfolg der Tätigkeit der beiden hier tagenden Gesellschaften.

Für die in vornehmer Art ausgestattete Beilage glaube ich unter Zustimmung aller hier Anwesenden dem Herausgeber unseren besten Dank aussprechen zu sollen.

In der Erkenntnis, dass die Grundprinzipien der modernen Orthodontie uns von Dr. Angle gegeben wurden, und dass er selbst die Lösung der vielen, noch in tiefster Finsternis liegenden Fragen sehnsüchtig erwartet, fordere ich Sie alle auf, nach Kräften an der Lösung dieser Probleme mitzuarbeiten.

Wenn wir unseren Meister und Lehrer heute hier nicht finden, so kann ich Sie versichern, dass dies nur an der Entfernung und der angegriffenen Gesundheit des Altmeisters liegt. Er hat mich beauftragt, dieser Versammlung seine Glückwünsche und seine Bitte zu überbringen, dass sie gewissenhaft und mit voller Hingebung das Fach erforschen helfen möge, welches er sich zu seinem Lebenszwecke auserkoren hat.

Auch in meiner Eigenschaft als Vorsitzender der Alumni Society of the Angle School of Orthodontia habe ich die Verpflichtung übernommen, die hier Versammelten zu begrüssen, und sie zu gemeinschaftlicher Tätigkeit und zum

Digitized by Google
Original from UNIVERSITY OF MICHIGAN
Generated on 2019-10-18 20:46 GMT / http://hdl.handle.net/2027/mdp.39015060277277
Public Domain in the United States, Google-digitized / http://www.hathitrust.org/access_use#pd-us-google

I wish to impress upon you that the principles of Orthodontia should be a guiding rule in general dentistry — not those refering to the treatment of the malocclusions, but those refering to the denture from the physiological and physical as well as from the pathological point of view.

I have often talked with dentists who assured me that after having studied theoretical and practical Orthodontia they could treat their patients from a much higher standpoint. The study of Orthodontia was a great profit for them even if they did not intend to make a practical use of it.

The special edition of the orthodontic news and essays in the "Oesterr.-ungar. Vierteljahrsschrift für Zahnheilkunde" entitled "Transactions of the European Orthodontia Society" is also the work of both societies. You will surely agree with me and allow me to thank the editor in the name of all for the beautifully arranged supplement.

It was Dr. Angle, who first found out the real principles of Orthodontia and who longs for the solution of many obscure points. I ask you all to work together and so aid in solving these questions. On account of impaired health, and also on account of the distance, our master and teacher is not here today. But he sends his very best wishes to the assembly and begs you to help him conscientiously and with devotion for the work which has filled his whole life.

I have still to greet you as chairman of the Alumni Society of the Angle School of Orthodontia and to invite you to work with us. The editor of the "American Orthodontist", Dr. Helm, and myself are at your disposal. To

Digitized by Google
Original from UNIVERSITY OF MICHIGAN
Generated on 2019-10-18 20:46 GMT / http://hdl.handle.net/2027/mdp.39015060277277
Public Domain in the United States, Google-digitized / http://www.hathitrust.org/access_use#pd-us-google

Austausch geistiger Anregungen aufzufordern. Als Mittelsperson biete ich mich oder den Redakteur des „American Orthodontist", Dr. Helm, an. Jede Arbeit wird dem, der sich für das Spezialfach interessiert und darüber arbeitet, überwiesen werden.

Ich erachte es für meine vornehmste Pflicht, unseren Gastgebern im Namen der von mir vertretenen Gesellschaft meinen herzlichsten Dank auszusprechen für die überaus freundliche Aufnahme und dem Herrn Regierungsrat Prof. Dr. J. Scheff für die vielfache Förderung, welche er unserer Sache stets angedeihen lässt, und insbesondere auch für die uns heute gebotene Möglichkeit, unsere vierte Versammlung an einem so würdigen Orte abzuhalten. Ich begrüsse die hier Anwesenden auf das herzlichste und schliesse mit dem innigen Wunsch, dass das an Früchten so reiche Leben Dr. Angles noch lange erhalten bleibe, der Entwicklung der Orthodontie sowie der in ihrem Interesse gegründeten Gesellschaften zu Nutz und Frommen!

*

Dr. Willy Herz-Fränkl, Präsident des Zentralverbandes österreichischer Stomatologen:

Sehr geehrte Herren!

Die Europäische Gesellschaft für Orthodontie und die Orthodontische Gesellschaft in Wien waren so liebenswürdig, mir eine Einladung zur IV. Jahresversammlung der ersteren zukommen zu lassen. Ich danke beiden Korporationen herzlichst für dieselbe und ich bin ihr mit Vergnügen gefolgt.

Von dem Zeitpunkte an, in welchem die Orthodontie in ihrer derzeitigen Form, von Amerika ausgehend, in Europa Eingang fand, erweckte sie auch in Oesterreich das lebhafteste Interesse. Viele Kollegen widmeten sich mit grossem Eifer dem Studium dieser Disziplin und wir müssen es dankbar anerkennen, dass gerade der derzeitige Präsident der European Orthodontia Society es war, welcher als Lehrer sehr viel zur Ausbreitung der modernen Orthodontie in Oesterreich beigetragen hat.

Es war gewiss die Anerkennung dieser von mir erwähnten Tatsache mit ein Grund, dass die European Orthodontia Society sich entschloss, ihre IV. Jahresversammlung hier in Wien abzuhalten.

Digitized by Google
Original from UNIVERSITY OF MICHIGAN
Generated on 2019-10-18 20:46 GMT / http://hdl.handle.net/2027/mdp.39015060277277
Public Domain in the United States, Google-digitized / http://www.hathitrust.org/access_use#pd-us-google

every one who is interested in our work will be sent the journal, upon application.

Allow me again to thank our hosts, in the name of the society which I represent, and especially do we thank Prof. Dr. Scheff who has always been ready and willing to further our work and who has been so kind as to place these halls at our disposal.

I welcome you all with all my heart and, if I may add just one more word, I hope that our teacher, Dr. Angle, may be with us for a long, long time for the good of our societies and for the good of Orthodontia.

*

Remarks of Dr. Wilhelm Herz-Fränkl, President of the Zentralverband österreichischer Stomatologen:

Gentlemen,

The European Orthodontia Society and the Orthodontische Gesellschaft in Wien were kind enough to send me an invitation to their annual meeting. I thank most heartily both societies and I have accepted with the greatest pleasure.

Since Orthodontia in its modern form made its way from America to our continent, Austria has taken a most active interest in it. Many of our colleagues have devoted themselves with great zeal to its study, and with our best thanks we acknowledge that the president of the European Orthodontia Society has, by his teaching, contributed very much to the propagation of Orthodontia in Austria. I am sure that this is one of the reasons why that society determined to hold its fourth annual meeting here in Vienna.

Digitized by Google
Original from UNIVERSITY OF MICHIGAN
Generated on 2019-10-18 20:46 GMT / http://hdl.handle.net/2027/mdp.39015060277277
Public Domain in the United States, Google-digitized / http://www.hathitrust.org/access_use#pd-us-google

Meine Herren! Man mag über das Wesen der Orthodontie denken wie man will, man mag die Ansicht teilen, dass sie eine Wissenschaft für sich sei, man mag den Standpunkt einnehmen, dass sie ein Bestandteil der Zahnheilkunde, oder der Chirurgie oder der Orthopädie sei, für unsere Verhältnisse ist das ganz irrelevant; denn es ist unbestrittene und unbestreitbare Tatsache, dass in allen Kulturstaaten diese Disziplin ausschliesslich von Zahnärzten ausgeübt wird. Nun sind diese in Oesterreich alle — fast ohne Ausnahme — Mitglieder der Korporation, als deren Vertreter ich heute zu Ihnen spreche. Namens des Zentralverbandes der österreichischen Stomatologen erlaube ich mir daher, Sie alle auf das herzlichste zu begrüssen und Ihren Verhandlungen den besten Erfolg zu wünschen.

(Fortsetzung folgt.)

WEISS & SCHWARZ, Wien, I. Petersplatz 7.

New Century Articulator.

Die **besten Resultate** in der Herstellung ganzer Gebisse (Ober- und Unterstücke) können nur durch den Gebrauch des **New Century Articulator** erreicht werden. Mit demselben kann die Bewegung des Unterkiefers während des Kauaktes genau imitiert werden und die Zähne kann man so aufstellen, dass der Kontakt zwischen dem Ober- und Unterstück an beiden Seiten des Mundes gesichert bleibt, welche Bewegung immer auch mit dem Unterkiefer gemacht wird. Dadurch wird die Stabilität der beiden Stücke während ihres Gebrauches sichergestellt.

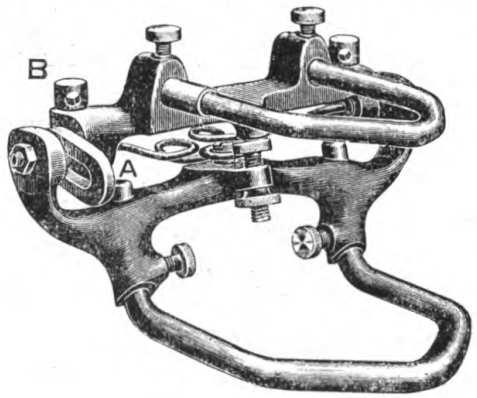

Digitized by Google
Original from UNIVERSITY OF MICHIGAN
Generated on 2019-10-18 20:46 GMT / http://hdl.handle.net/2027/mdp.39015060277277
Public Domain in the United States, Google-digitized / http://www.hathitrust.org/access_use#pd-us-google

Gentlemen! You may think what you like regarding Orthodontia! You may shere the opinion of those who say it is a science distinct and separate; you may say that it is a part of Dentistry, or Surgery, or of Orthopedia, but all must admit this fact — it is practiced only by dentists.

The dentists of Austria are all, or almost all, members of the society whose president I am. In the name of the Zentralverband der österreichischen Stomatologen I have the honor to welcome you most heartily and to wish you the best of success for the Congress.

(To be continued.)

WEISS & SCHWARZ, Wien, I. Petersplatz 7.

New Century Articulator.

(Fortsetzung.)

Die Gipsmodelle können nicht genau in dem Artikulator befestigt werden, wenn man nicht den

Snow Face Bow

mit in Verwendung zieht. Dieser ermöglicht es, die Modelle im Artikulator so zu befestigen, dass die Alveolarränder zu dem Winkel des Unterkieferastes das richtige Verhältnis haben.

PREISE:

N. C. Artikulator, geschliffen, mit 1 Paar Modellträgern	*K* 15.30
N. C. Artikulator, poliert, mit 1 Paar Modellträgern	„ 18.15
Modellträger, separat, per Paar	„ 1.—
Snow Face Bow	„ 10.20

Digitized by Google

Original from UNIVERSITY OF MICHIGAN

Generated on 2019-10-18 20:46 GMT / http://hdl.handle.net/2027/mdp.39015060277277
Public Domain in the United States, Google-digitized / http://www.hathitrust.org/access_use#pd-us-google

Grünbergs elektrischer Vergoldungsapparat.

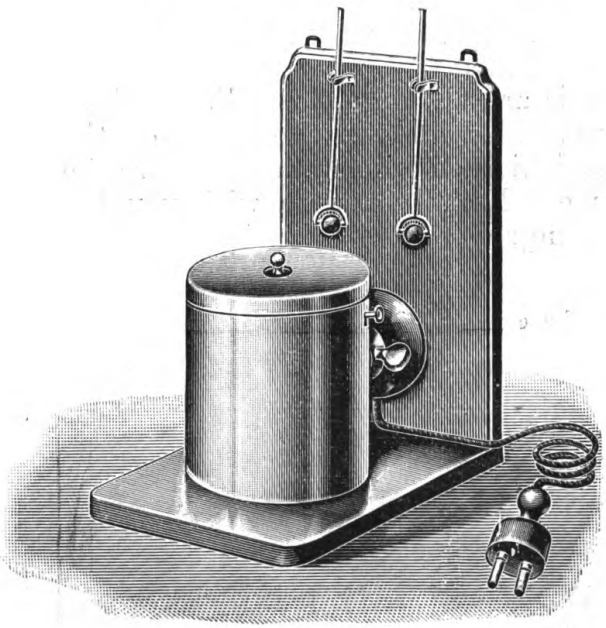

Dieser an jede Gleichstromleitung anschliessbare Apparat nimmt sehr wenig Raum ein, ist absolut dicht verschliessbar und stets gebrauchsfertig.

Die zur Reduzierung der Stromstärke angebrachte Lampe dient gleichzeitig als Wärmequelle für die Vergoldungsflüssigkeit.

Der an dem Apparate angebrachte Rheostat ermöglicht die Regulierung der Stromstärke je nach der Grösse des zu vergoldenden Gegenstandes und gestattet auch, den Vergoldungsprozess zu beschleunigen oder zu verlangsamen. In dem Aufleuchten der Lampe bei Einschaltung in die Leitung und in der Erwärmung des Bades hat man stets eine genaue Kontrolle über die richtige Funktion des Apparates.



Bei Bestellung wolle die Höhe der Netzspannung angegeben werden.

Preis K 60.—.

Digitized by Google
Original from UNIVERSITY OF MICHIGAN
Generated on 2019-10-18 20:46 GMT / http://hdl.handle.net/2027/mdp.39015060277277
Public Domain in the United States, Google-digitized / http://www.hathitrust.org/access_use#pd-us-google

Roach's

Kugel- und Rohrklammern.

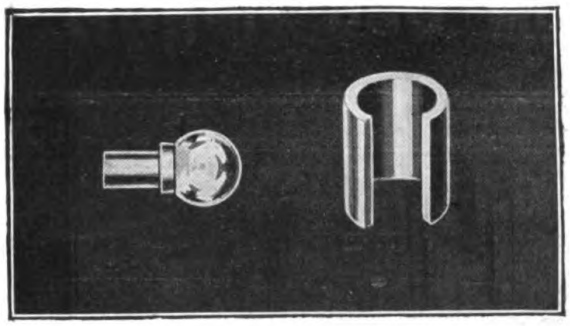

Fig. 1.

Fig. 1.
Kugelstift und Rohr.

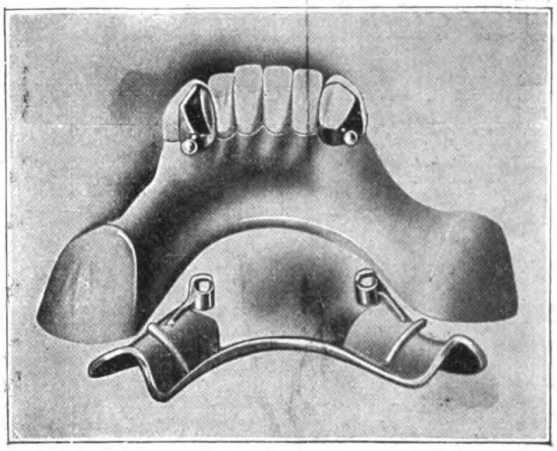

Fig. 2.

Fig. 2.
Das Metallgerüst eines unteren Piece, welcher die beiderseitigen Bicuspidaten und Molaren aufzunehmen bestimmt ist. Die beiden Eckzähne zeigen die fixierten Kugelstifte, während die Piece mit 2 Röhrchen ausgestattet ist, welche über die Kugeln zu gleiten haben.

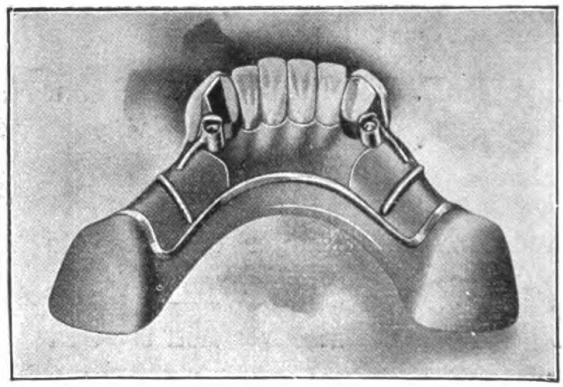

Fig. 3.

Fig. 3.
Die obige Piece in ihrer richtigen Stellung auf dem Unterkiefermodell.

Die Kugelstifte werden auf den Stützzähnen in Gold-Einlagen oder -Füllungen befestigt, bei Voll- oder Richmondkronen angelötet.

Preis per Satz (1 Rohr, 1 Kugelstift) aus 20 kar. Gold *K* **7.65**. Rohr *K* **2.55**, Kugelstift *K* **5.10**, Kugelstift aus Platin *K* **7.65**.

Digitized by Google
Original from UNIVERSITY OF MICHIGAN
Generated on 2019-10-18 20:46 GMT / http://hdl.handle.net/2027/mdp.39015060277277
Public Domain in the United States, Google-digitized / http://www.hathitrust.org/access_use#pd-us-google

Realization-Nervnadeln.

Fein wie ein Haar.

Wegen der seltenen Vereinigung von Stärke u. Biegsamkeit berühmt.

Sie sind die sichersten.

Die Häkchen sind gleichförmig.

Der zähe Kern bietet gegen ein Zerbrechen Gewähr.

Die haarähnliche Biegsamkeit erleichtert die Erforschung der gekrümmtesten Nervkanäle.

Man bestelle frühzeitig und halte eine Anzahl vorrätig, um Verzögerungen zu vermeiden.

PREISE:

Doll. 10.— per Gros. Doll. 5.50 per halbes Gros.
Doll. 1.— per Dutzend.

Aufträge bitte zu richten an Ihren Händler oder an die

CONSOLIDATED DENTAL MFG. CO.

New-York, N. Y., U. S. A.

Digitized by Google

Original from UNIVERSITY OF MICHIGAN

Generated on 2019-10-18 20:48 GMT / http://hdl.handle.net/2027/mdp.39015060277277
Public Domain in the United States, Google-digitized / http://www.hathitrust.org/access_use#pd-us-google

Generated on 2019-10-18 20:48 GMT / http://hdl.handle.net/2027/mdp.39015060277277
Public Domain in the United States, Google-digitized / http://www.hathitrust.org/access_use#pd-us-google

Digitized by Google

Original from
UNIVERSITY OF MICHIGAN

UNIVERSITY OF MICHIGAN
3 9015 06027 7277

Generated on 2019-10-18 20:48 GMT / http://hdl.handle.net/2027/mdp.39015060277277
Public Domain in the United States, Google-digitized / http://www.hathitrust.org/access_use#pd-us-google

Digitized by Google

Original from
UNIVERSITY OF MICHIGAN

Digitized by Google

Original from
UNIVERSITY OF MICHIGAN

Generated on 2019-10-18 20:48 GMT / http://hdl.handle.net/2027/mdp.39015060277277
Public Domain in the United States, Google-digitized / http://www.hathitrust.org/access_use#pd-us-google


Digitized by Google
Original from UNIVERSITY OF MICHIGAN
Generated on 2019-10-18 20:48 GMT / http://hdl.handle.net/2027/mdp.39015060277277
Public Domain in the United States, Google-digitized / http://www.hathitrust.org/access_use#pd-us-google



Digitized by Google
Original from UNIVERSITY OF MICHIGAN
Generated on 2019-10-18 20:48 GMT / http://hdl.handle.net/2027/mdp.39015060277277
Public Domain in the United States, Google-digitized / http://www.hathitrust.org/access_use#pd-us-google

Digitized by Google
Original from UNIVERSITY OF MICHIGAN
Generated on 2019-10-18 20:48 GMT / http://hdl.handle.net/2027/mdp.39015060277277
Public Domain in the United States, Google-digitized / http://www.hathitrust.org/access_use#pd-us-google

Digitized by Google
Original from UNIVERSITY OF MICHIGAN
Generated on 2019-10-18 20:48 GMT / http://hdl.handle.net/2027/mdp.39015060277277
Public Domain in the United States, Google-digitized / http://www.hathitrust.org/access_use#pd-us-google



Digitized by Google
Original from UNIVERSITY OF MICHIGAN
Generated on 2019-10-18 20:48 GMT / http://hdl.handle.net/2027/mdp.39015060277277
Public Domain in the United States, Google-digitized / http://www.hathitrust.org/access_use#pd-us-google

Digitized by Google
Original from UNIVERSITY OF MICHIGAN
Generated on 2019-10-18 20:48 GMT / http://hdl.handle.net/2027/mdp.39015060277277
Public Domain in the United States, Google-digitized / http://www.hathitrust.org/access_use#pd-us-google



Digitized by Google
Original from UNIVERSITY OF MICHIGAN
Generated on 2019-10-18 20:48 GMT / http://hdl.handle.net/2027/mdp.39015060277277
Public Domain in the United States, Google-digitized / http://www.hathitrust.org/access_use#pd-us-google